BEITRÄGE

ZUR

KLINISCHEN CHIRURGIE

MITTEILUNGEN AUS DEN
CHIRURGISCHEN KLINIKEN UND POLIKLINIKEN
ZU
Amsterdam Basel Berlin Bonn Breslau Budapest Freiburg Genua Graz Heidelberg Innsbruck Leipzig Marburg München Prag Rostock Strassburg Tübingen Upsala Würzburg Zürich
UND DEN CHIRURGISCHEN ABTEILUNGEN
DES
Städtischen Krankenhauses Dortmund Dresden-Friedrichstadt Frankfurt a. M. Gmünd Heilbronn Karlsruhe Nürnberg Stuttgart Augusta-Hospitals in Berlin Allgemeinen Krankenhauses in Hamburg Diakonissenhauses in Freiburg i. B. Karl-Olga- und Ludwig-Krankenhauses in Stuttgart Samariterhauses in Heidelberg Kantonsspitals in Münsterlingen Landkrankenhauses in Gotha Allerheiligen-Hospitals in Breslau Auguste Victoria-Krankenhauses in Schöneberg Kgl. Krankenstifts Zwickau i. S.

Herausgegeben von

O. v. Angerer (München) **B. v. Beck** (Karlsruhe) **H. Braun** (Zwickau) **C. Brunner** (Münsterlingen) **P. v. Bruns** (Tübingen) **V. Czerny** (Heidelberg) **E. Enderlen** (Würzburg) **P. Friedrich** (Marburg) **C. Garrè** (Bonn) **C. Göschel** (Nürnberg) **E. Goldmann** (Freiburg i. B.) **V. v. Hacker** (Graz) **A. Henle** (Dortmund) **O. Hildebrand** (Berlin) **F. Hofmeister** (Stuttgart) **W. Kausch** (Schöneberg) **P. Kraske** (Freiburg i. B.) **F. Krause** (Berlin) **R. U. Kroenlein** (Zürich) **H. Kümmell** (Hamburg) **H. Küttner** (Breslau) **O. Lanz** (Amsterdam) **K. G. Lennander** (Upsala) **H. Lindner** (Dresden) **O. Madelung** (Strassburg) **G. Mandry** (Heilbronn) **E. Meusel** (Gotha) **W. Müller** (Rostock) **A. Narath** (Heidelberg) **G. F. Novaro** (Genua) **J. Réczey** (Budapest) **L. Rehn** (Frankfurt a. M.) **H. Schloffer** (Innsbruck) **K. Steinthal** (Stuttgart) **A. Tietze** (Breslau) **F. Trendelenburg** (Leipzig) **M. Wilms** (Basel) **A. Wölfler** (Prag) **A. Wörner** (Gmünd)

Redigiert von

P. v. BRUNS

FÜNFUNDFÜNFZIGSTER BAND.

MIT 51 ABBILDUNGEN SOWIE 5 KURVEN IM TEXT UND 17 ZUM TEIL FARBIGEN TAFELN.

TÜBINGEN
VERLAG DER H. LAUPP'SCHEN BUCHHANDLUNG
1907.

Druck von H. Laupp jr in Tübingen.

Inhalt des fünfundfünfzigsten Bandes.

ERSTES HEFT

ausgegeben im August 1907.

ZWEITES HEFT

ausgegeben im September 1907.

DRITTES HEFT

ausgegeben im Oktober 1907.

I.

AUS DEM

ALLGEMEINEN KRANKENHAUSE

ZU HAMBURG-EPPENDORF.

I. CHIRURG. ABTEILUNG: PROF. DR. KÜMMELL.

Die mit Scopolamin-Morphin kombinierte Inhalationsnarkose und ihre günstige Beziehung zu den Pneumonien nach Bauchoperationen.

Von

Dr. Walther Grimm,
früherem Assistenzarzt.

Nachdem sich die mit Scopolamin-Morphin kombinierte Inhalationsnarkose, wie eine Reihe grösserer und kleinerer Arbeiten in der Litteratur beweisen, in Anbetracht ihrer grossen Vorteile während der letzten drei bis vier Jahre eine vielseitige Geltung verschafft hat, dürfte es von Interesse sein, die mannigfachen Erfahrungen diejenigen an dem grossen Material unseres Krankenhauses kritisch an die Seite zu stellen, wie sie sich nach nunmehr dreijähriger Beobachtung übersehen lassen.

Schon seit langen Jahren hatte das Scopolamin als Hyoscinum hydrobromicum in dem Arzneischatz der Psychiater als Beruhigungs- und Schlafmittel eine hervorragende Rolle gespielt. Da war es zuerst Schneiderlin, welcher im Jahre 1900 durch Kombination dieses Mittels in hoher Dosis mit Morphium den Versuch auf eine Vollnarkose anstellte. Als diese Probe in einer Anzahl von Fällen ohne weitere Störungen gelang, empfahl er die Methode aufs Wärmste

und fand auch wenige, aber begeisterte Anhänger.

Dies Verfahren, durch grosse Dosen Scopolamin-Morphium auch für grössere Eingriffe eine vollständige Narkose zu erzielen, wurde dann aber allmählich aufgegeben, als sich bei den nachprüfenden Versuchen in den Litteraturberichten die Angaben über ernstere Zufälle und gar vereinzelte Todesfälle mehrten, wenn auch bei über 100 Fällen keine wesentlichen Nebenwirkungen zu verzeichnen gewesen waren.

Auf Grund dieser Erfahrungen Anderer haben wir von vornherein auf die Erzielung einer Vollnarkose verzichtet und das Scopolamin-Morphium seit Dezember 1903 in kleiner Dosis zur Anwendung gebracht, nur als unterstützendes Moment der altbewährten kombinierten Chloroform-Aethernarkose, anfänglich bei Laparotomien, im Laufe der nächsten Monate und in der Folge regelmässig auch bei jedem anderen grösseren Eingriffe, der eine längere Narkose bedingte, mit Ausnahme der Individuen unter dem 16. Lebensjahre.

Wir verfügen so vom 1. XII. 03 bis 1. VIII. 06, also in gut $2^1/_2$ Jahren, über eine Anzahl von 2850 Fällen, und ich darf auf Grund dieser grossen Reihe von günstigen Beobachtungen behaupten, dass die Einführung der kombinierten Methode an sich einen ganz wesentlichen Fortschritt der Narkose bedeutet, ja dass uns heute die unterstützende Wirkung des Scopolamin-Morphiums für unsere Narkose unentbehrlich geworden ist. Nach wenigen Versuchen mit etwas höherer Koncentrierung sind wir bald auf die Dosierung von 0,0005 gr Scopolamin heruntergegangen, ein Quantum, welches wir ganz regelmässig bei jedem Kranken, auch Greisen und Emphysematikern, ohne Rücksicht auf eine Alteration des Herzens oder der Gefässe kombiniert mit 0,01 Morphin subkutan (getrennt injiciert) 1—$1^1/_2$ Stunden vor der Operation zur Anwendung bringen, wobei die Wirkung nach ca. $^3/_4$ Stunden einzutreten pflegt.

Die Narkose selbst scheidet sich naturgemäss in die drei Phasen vor (1.), während (2.) und nach (3.) der Operation, und jede einzelne zeigt gegenüber dem früher gewohnten Bilde so ausserordentlich vorteilhafte Unterschiede, dass eine genauere Beschreibung am Platze erscheint:

ad 1). Der Patient hat im Bett seine Einspritzung erhalten und wird in somnolentem Zustande, in welchem auch die psychische Aufregung kurz vor der Operation wegfällt, ohne Gefühl für den Transport und das Umbetten in das Vorbereitungszimmer gelagert. Der Uebergang in die Narkose, zu welcher wir den Roth-Dräger'-

schen Sauerstoffapparat seit seiner Einführung seit längeren Jahren mit gleichem gutem Erfolg benutzen, erfolgt im Schlafe ohne das lästige Erstickungsgefühl, vielleicht einmal unter anfänglichem leichten Hustenreiz, jedoch ohne Excitation (ausser bei starken Potatoren).

ad 2). Während der Operation tritt unter absolut ruhigem Weiterverlauf keine Salivation, keine Asphyxie, kaum je Brechreiz oder Erbrechen ein, wobei der Verbrauch des Aethers wie des Chloroforms gegenüber den früher gewohnten Mengen auf die Hälfte und mehr herabsinkt.

ad 3). Nach dem operativen Eingriff gehört das Erbrechen wiederum zu den Seltenheiten. Kommt fernerhin der erste Wundschmerz durch die mehrere Stunden andauernde Wirkung unseres Mittels nicht zur Geltung, so ist auch durch die sekretionshemmende Wirkung des Scopolamins auf die Schleimhäute die Gefahr einer postoperativen Erkrankung der Luftwege sehr vermindert; die üble Chloroformnachwirkung fehlt. Nur ein lästiges Durstgefühl macht sich geltend.

Wir benutzen das Präparat von Merck und erwähnen noch als wichtig die Vorsichtsmassregel der alle 2—3 Tage frisch herzustellenden Lösung (Scopolamin. hydrobromic. 0,005, Aqu. destill. 10,0 S. 1 Pravazspritze zu injicieren), wenn der volle Erfolg eintreten soll. Neben den höheren Dosen ist wohl die Unterlassung dieser notwendigen Kautele mit Schuld daran, dass die früheren Versuche nach der einen oder anderen Seite hin nicht so günstig ausfielen wie jetzt. Erfahrungsthatsache ist die geringe Haltbarkeit einer Scopolaminlösung, welche allein schon durch den Alkaligehalt des aufbewahrenden Glasgefässes beträchtliche Veränderungen erleiden kann. Die Flüssigkeit ist ausserdem vor Licht, Feuchtigkeit und Temperaturschwankungen zu schützen.

In der Art unserer Anwendung weichen wir von einer Reihe Autoren ab, welche sich der sogenannten Zwei- oder Dreispritzenmethode bedienen d. h. kleinere Dosen verteilt auf 3—$^1/_2$ Stunde vor der Operation in 1, 2 oder 3 Injektionen, die aber in den meisten Fällen in Summa die Höhe unserer Dosis übersteigen, ohne im Wesentlichen eine stärkere Wirkung zu erzielen.

Erwähnung verdient noch der Umstand, den bereits Israel und Rotter bei Gelegenheit einer Diskussion über die Scopolamin-Morphium-Narkose hervorhoben, die Ungleichmässigkeit der Wirkung des Präparates, welche auch wir in vereinzelten Fällen beobachteten. Es muss sich da auch u. E. um individuelle Verschiedenheiten

handeln, so dass das Medikament bei einzelnen Patienten seine Wirksamkeit vermindert, in wenigen Ausnahmefällen es so gut wie gar nicht zur Geltung bringt.

Im Uebrigen hat nach unseren Erfahrungen die von uns erprobte Menge Scopolamin-Morphium bei keinem unserer 2850 Fälle eine schädliche Nebenerscheinung oder Nachwirkung gezeigt, weder auf die Atmung noch auf das Herz, wenn sie auch manchmal eine Beschleunigung oder Verlangsamung des Pulses zur Folge hatte, die freilich schon nach wenigen Stunden zur Norm zurückkehrte. Eiweiss und Zucker zeigte sich niemals im Urin.

Weiterhin macht die Einfachheit unseres Verfahrens die Anwendung auch in der Praxis ausserhalb des Krankenhauses oder der Klinik möglich. Die Umständlichkeit der Mehrspritzenmethode, die von einzelnen Seiten als lästig hervorgehoben wurde, fällt für uns weg: der Kranke erhält seine Injektionen, sobald der Arzt das Haus betreten hat, während die doch immerhin einige Zeit in Anspruch nehmenden Vorbereitungen zur Operation getroffen werden, befindet sich der Patient in seinem Halbschlaf.

Nachteiliges haben wir wie gesagt bei unserer vorsichtigen Dosierung überhaupt nicht beobachten können, die Vorteile aber sind, um es nochmals zu betonen, so ausserordentlich grosse für den Kranken, wie für den Operateur, dass wir auf Grund unserer zahlreichen, zufriedenstellenden Beobachtungen mit gutem Gewissen die von uns angewandte Form der kombinierten Narkose empfehlen können. Eine Anzahl Berufsgenossen, welche am eigenen Körper ihre Erfahrung machen mussten, haben sie als eine geradezu ideale bezeichnet.

Wenn sich aus diesen Betrachtungen ergiebt, dass die Narkose nach unserem Verfahren gleichmässig und ungestört für den Operateur, für die Kranken in dieser ausserordentlich humanen Weise verläuft, so möchte ich neben diesen an sich schon nicht zu unterschätzenden Vorteilen einen gleichwertigen Vorzug erblicken in der Beseitigung der postnarkotischen Beschwerden und der Einschränkung der postnarkotischen Gefahren, besonders was die gefürchteten Erkrankungen des Respirationstractus und da vor Allem die postoperativen Lungenentzündungen angeht.

Ich habe, weil sich erfahrungsgemäss Pneumonien vornehmlich nach Bauchoperationen entwickeln, das einschlägige grosse Material unserer chirurgischen Abteilung während des letzten Decenniums einer Prüfung unterzogen. Gerade die postoperativen Pneumonien sind während der letzten Jahre mehrfach Gegenstand eingehender Be-

sprechungen und Arbeiten geworden. So wurde auf dem Chirurgenkongresse 1901 und 1905 über dieses Thema ausführlich debattiert. Grössere Abhandlungen, die sowohl in statistischer wie ätiologischer Hinsicht wertvolle Aufschlüsse geben, verdanken wir Gerulanos, Henle, Kelling, Bibergeil u. A. Diese Auslassungen in ihrer Gesamtheit beweisen das grosse Interesse der Chirurgen an diesem Thema, zeigen aber auch zugleich, wie sehr geteilt die Ansichten über den Zusammenhang zwischen Laparotomie und Lungenentzündung auch heute noch sind.

Als ätiologische Faktoren werden die verschiedensten Momente angeführt: Prädisposition, Abkühlung vor und während der Operation, die Narkose als solche, Infektion, Aspiration, die Behinderung der Lungendehnung und Expektoration durch den Wundschmerz während der ersten Tage u. a. m. Gehen so die Meinungen der Autoren nach den verschiedensten Richtungen auseinander, das Eine wird von der Mehrzahl übereinstimmend betont, dass in der Aspiration während der Narkose ein hauptsächliches Moment für eine in den Luftwegen entstehende Lungenaffektion zu suchen sei. Wo durch die lähmende Wirkung des Narcoticum die reflektorische Thätigkeit des Gaumensegels, des Kehldeckels und des Zungengrundes ausser Funktion gesetzt ist, können die Sekretionsprodukte der Mundschleimhaut und der anliegenden Drüsen, unter verhängnisvollen Umständen sogar aufgebrachter Magen- und Darminhalt ungehindert in die Trachea und die tieferen Luftwege fliessen.

Seit der Anwendung des S.-M. ist dieses wichtige kausale Moment so gut wie voll auszuscheiden: Die Gefahr der Aspiration von Erbrochenem ist bei der wirklich ungemein grossen Seltenheit des Erbrechens fast beseitigt. Weiter verhütet die sekretionshemmende, austrocknende Wirkung des Mittels, welche auch nach Vollendung der Operation noch für einige Stunden fortbesteht, die Absonderung zu reichlicher Sekrete der Mundschleimhaut wie des Bronchialbaumes, so dass wir zu unserer Narkose, wenn erforderlich, unbeschadet grössere Dosen Aether verwenden können, ein Umstand, welcher in unserm Katarrhe begünstigenden Klima ganz besondere Beachtung verdient. Die bislang gefürchteten Nachteile des Aethers, die starke örtliche Reizung, der lästige Speichelfluss und die anhaltende Bronchialsekretion werden durch die Skop. Wirkung bei einer richtigen Technik der Aethernarkose beseitigt.

Ich habe nun, ausgehend von der Ansicht, dass der Wert einer Statistik in geradem Verhältnis zu der Zahlengrösse des Materials

steht, die Laparotomien, welche in den letzten $10^1/_2$ Jahren auf unserer Abteilung zur Ausführung gekommen sind, einer Durchsicht unterzogen auf die Quantität der Narcotica, auf die Art und Zeitdauer der Operation und das Auftreten postoperativer pneumonischer Erkrankungen, soweit die Krankenjournale hierin genauere Aufzeichnungen trugen. Auf absolute Genauigkeit dürfen die Berichte der letzten Jahre Anspruch erheben, weil wir seit Anwendung des S.-M. ein besonderes Augenmerk auf die Lungenerkrankungen von vorneherein gelegt haben. Es zeigt sich da in Uebereinstimmung mit unsern klinisch gemachten Erfahrungen zahlenmässig bekräftigt, dass seit Einführung des S. M. ein grosser Unterschied in dem Verhältnis der pneumonisch Erkrankten zu Gunsten dieser Methode konstatierbar ist, eine Beobachtung, die Kümmell bereits auf dem XXXIV. Kongress der deutschen Gesellschaft für Chirurgie in Uebereinstimmung mit Rotter besonders hervorhob und Krönig auf dem gynäkologischen Kongress 1905 bestätigen konnte.

Ich habe in der folgenden Aufstellung nur die Fälle von kroupöser, lobulärer und hypostatischer Pneumonie angeführt, welche nach Laparotomien im engeren Sinne des Wortes, d. h. mit Ausschluss der Operationen, wo die Bauchhöhle nur eben eröffnet oder das Bauchfell nur unerheblich tangiert wird, entstanden sind. Auch begreife ich nach dem Vorgang anderer Autoren die agonalen und Alterspneumonien (über 60 J.) nicht mit ein.

So werden dann für die Zeit vom 1. Nov. 1895 bis 1. April 1905 1754 Laparotomien für unsere Statistik verwertbar, welche eine Inhalationsnarkose (ohne S.-M.-Verwendung) nötig machten. Unter diesen 1754 Laparotomierten hatten 43 = 2,5% Kranke eine postoperative Pneumonie zu überstehen, welcher 18 Fälle erlagen, während 25 die Erkrankung überstanden.

Die Operationen umfassten folgende Gebiete:

	geheilt	gestorben
Magen	4	3
Darm	9	6
Appendix	2	1
Gallenblase	3	2
Uterus + Adnexe . . .	7	3
Probelaparotomie . . .	—	3
	25	18

und zwar handelte es sich um Patienten zwischen dem 20. und 60. Lebensjahre. Die Fälle mit letalem Ausgange fielen auf 11 Frauen

und 7 Männer, die geheilten auf 15 Frauen und 10 Männer.

Uebereinstimmend mit den Befunden anderer Autoren konnten auch wir feststellen, dass der rechte Unterlappen auffallend häufig ergriffen wird: 25mal in unsern 43 Fällen (worunter 4 Aspirationspneumonien), 9mal beide Unterlappen, 7mal der linke Unterlappen, je 1mal der rechte und linke Oberlappen.

Mit der Einführung unserer kombinierten Narkose, unter welcher bis August 1906 839 Laparotomien vorgenommen wurden, stellt sich dann das Zahlenverhältnis so, dass auf diese 839 Fälle 6 = 0,7% postoperative Pneumonien kommen, unter welchen kein Todesfall zu verzeichnen ist. Bei diesen Kranken, 4 Frauen und 2 Männern, waren ausgeführt worden 2 Appendektomien, eine Gastroenterostomie, eine Cholecystektomie, eine Uterusexstirpation, eine Ovariotomie.

Auch hier war wieder in 4 Fällen der rechte Unterlappen bevorzugt.

Resumierend ergiebt sich also im Vergleich mit obengenannten Zahlen ein Verhältnis zu Gunsten unserer jetzigen Methode wie $3^1/_2 : 1$.

1905 war die Morbiditätsstatistik grösserer Kliniken folgende:

Czerny 3,9%	Krönlein 5,6%
Trendelenburg 5%	Körte 3,5%
Kausch 2,4%	Kümmell 0,7%.

Die Dauer der Operationen und somit auch der Narkosen ist während der in Betracht kommenden Jahre die gleiche geblieben und betrug im Mittel 40—50 Minuten. Dagegen hat die Art der Narkose insofern eine Wandlung durchgemacht, als seit Einführung des Roth-Dräger-Sauerstoff-Apparats und des S.-M. die Mischung von Chloroform und Aether fast ausschliesslich zur Anwendung kam, während vordem das Chloroform Alleinherrscher war und nur in notwendigen Fällen wie bei Herz- oder Nierenkranken durch den Aether ersetzt wurde. Ferner sehen wir bei gleicher Zeitdauer die Quantität des Narcoticums für die Vollnarkose durch die unterstützende Wirkung des S.-M. auf die Hälfte und weniger herabsinken. Bewegte sich früher die Menge des verbrauchten Chloroforms im Mittel um 50 ccm resp. 280 Aether, so beträgt heute bei unserer Mischnarkose das Mass der verwandten Mittel im Durchschnitt 20 g Chloroform + 90 g Aether.

Gegen die häufig beschuldete Abkühlung treffen wir während der Operation keine erwähnenswerten Vorkehrungen. Wir üben die

trockene Asepsis, nur die Instrumente, welche der Operateur ohne vermittelnde Hand sich selbst nimmt, befinden sich in sterilem Wasser.

Nach dem operativen Eingriff achten wir dann darauf, dass die Kranken möglichst bald zu tiefem Atmen aufgefordert werden, ihre Lungen durch Lagewechsel, u. U. Aufsetzen ausreichend zu ventilieren und genügend zu expektorieren. Die Zerrungen in der Wunde bei diesen Versuchen werden durch die Festigkeit des Heftpflasterverbandes, welche das Beiersdorff'sche Leukoplast eher als Binden und Handtücher ermöglicht, in ihrer Schmerzhaftigkeit entschieden gemildert.

Noch einmal unsere Betrachtungen zusammenfassend sehen wir, dass sich trotz Vollführung aller besprochenenen Massnahmen das Krankheitsbild der postoperativen Pneumonie nicht ganz fernhalten lässt, dass wir aber im Stande sind, durch die mit S.-M. kombinierte Inhalationsnarkose ihre Zahl ganz wesentlich einzuschränken.

II.

AUS DEM

ALLGEMEINEN KRANKENHAUSE

ZU HAMBURG-EPPENDORF.

I. CHIRURG. ABTEILUNG: PROF. DR. KÜMMELL.

Ueber Extrauteringravidität und ihre operative Behandlung.

Von

Dr. Fischer,

Marine-Oberassistenzarzt, kommandiert zur Abteilung.

In der vorliegenden Arbeit habe ich die auf der I. chirurgischen Abteilung des Eppendorfer Krankenhauses in dem Zeitraum von Oktober 1895 bis Oktober 1906 behandelten 78 Fälle von Extrauteringravidität zusammengestellt [1]).

Ueber die Aetiologie der Tubargravidität sind wir noch im Unklaren, das lässt sich schon daraus erkennen, dass die verschiedensten Ursachen für die falsche Einnistung des Eies verantwortlich gemacht sind. Döderlein sagt: Unter welchen Bedingungen das befruchtete Ei zur Niederlassung auf der Tubenschleimhaut neigt, ist nicht aufgeklärt. Da wir die Eileiter immer noch, wenigstens mit grösster Wahrscheinlichkeit als den physiologischen Ort der Konception, des Zusammentreffens von Ovulum und Spermatozoen ansehen, sind wir geneigt, Störungen, welche sich gegen die Fortbewegung des Eies geltend machen, ursächlich zu beschuldigen. Es

1) Die ersten 30 Fälle dieser Arbeit sind schon einmal von Rumpel in den Jahrbüchern der Hamburger Staats-Krankenanstalten veröffentlicht worden.

wäre unter diesem Gesichtswinkel denkbar, dass schon Läsionen der Flimmerepithelbewegung der Tubenschleimhaut, wie sie beim Tubenkatarrh, den ersten Anfängen eines infektiösen, besonders gonorrhoischen Endosalpingitis auftreten, zu einem so deletären Ereignis Anlass geben, wie auch Knickungen und Abschnürungen der ganzen Tube etwa durch perisalpingitische Stränge den Weg des Eis hemmen können. Nach seinen Erfahrungen war in 90% die Ursache der Tubargravidität zurückdatierende Entzündungszustände in der Tube selbst oder deren Umgebung, dabei traten die gonorrhoischen Merkmale nur in ganz vereinzelten Fällen auf. Von anderen Autoren wird hauptsächlich die Gonorrhoe und ihre Folgezustände für die Ursache der Tubargravidität gehalten.

Von den hier beobachteten Fällen hatten 9 Frauen vorher an einer Erkrankung ihres Genitalapparates gelitten, bei 16 konnte ein ein- oder mehrmaliger Abort sicher festgestellt werden. Bei der Operation wurde nur in 8 Fällen eine Erkrankung der Adnexe der andern Seite konstatiert und zwar 4mal eine hämorrhagische Salpingitis, 2mal wurde ein cystisch degeneriertes Ovarium gefunden und 1mal ein Pyosalpinx. Fall 57 war dadurch interessant, dass die Frau im August 1903 an einem linksseitigen Pyosalpinx operiert war, in der Krankengeschichte steht ausdrücklich vermerkt, rechte Adnexe zeigen keine Veränderungen, die rechte Tube ist für die Sonde durchgängig, im November desselben Jahres erkrankte diese Frau an einer Tubargravidität, in diesem Fall muss man doch wohl die Gonorrhoe für die falsche Einnistung des Eies verantwortlich machen. Bei den übrigen Frauen, 45 an der Zahl, hatten niemals wesentliche Störungen ihrer geschlechtlichen Funktionen bestanden, einige hatten bei ihrer ersten Konception das Unglück, von einer Schwangerschaft ausserhalb der Gebärmutter betroffen zu werden, andere wiederum, nachdem sie ein oder mehrere normale Wochenbetten durchgemacht hatten. Bei der Laparotomie wurde denn auch bei den meisten dieser Frauen keine pathologische Veränderung der Adnexe der anderen Seite gefunden.

Die Einnistung des Eies geschieht nach Werth in der Tube analog wie bei der uterinen Gravidität, indem das Ei das Epithel durchdringt. Verschieden sei nur das Stratum, in dem sich das Ei einbetten könne. Während im Uterus die Dicke der Schleimhaut genügend sei, käme das Ei in der Tube infolge der dünnen Tubenschleimhaut in die Muskulatur zu liegen; die Einbettung des Eies in der Tube fände in der Regel von einer faltenreichen freien Stelle

der inneren Tubenfläche aus statt, es könne aber auch ein Faltenstamm der Tubenschleimhaut den ersten Ort des Eisitzes bilden.

Von unseren Patientinnen waren drei erst zwanzig Jahre, die älteste Patientin war 42 Jahre, die meisten standen in dem Alter von 26—36 Jahren und zwar 56. Die Tubargravidität betraf 16 Erstgebärende gegenüber 62 Mehrgebärenden, unter letzteren befanden sich 18 Frauen, die vor der Extrauteringravidität 2—15 Jahre in steriler Ehe gelebt hatten.

Wir konnten unter den 78 Fällen 4mal eine zweimalige Extrauteringravidität bei derselben Frau beobachten, das sind 6,6%. Ungefähr dasselbe Resultat fanden Küstner (107 : 5), von Strauch (95 : 5), Reifferscheid (45 : 2). Die Mitteilungen über wiederholte Fälle von ektopischer Schwangerschaft haben in den letzten Jahren sehr zugenommen, noch im Jahre 1898 konnte Zangemeister aus der Litteratur nur 34 Fälle zusammenstellen, in den nächsten Jahren mehrten sich die Veröffentlichungen, so dass Weil bereits 52, Heickel 81 und Pestollozza sogar 111 Fälle sammeln konnte.

In unserem Fall 5 war die Patientin vor 9 Jahren wegen einer rechtsseitigen Tubargravidität operiert worden, sie lebte dann 9 Jahre in kinderloser Ehe und wurde bei ihrer zweiten Schwangerschaft abermals von einer Tubargravidität betroffen, bei den drei übrigen Patientinnen (Fall 15. 34. 46) lag zwischen den beiden Schwangerschaften ausserhalb der Gebärmutter ein Zeitraum von 2 resp. 5 Jahren, und eine von diesen Frauen hatte vorher eine normale Geburt durchgemacht, letztere Patientin hatte 15 Jahre und 10 Monate vor der ersten ektopischen Gravidität ein normales Wochenbett durchgemacht; bei allen vier Patientinnen konnte bei der ersten Operation keine Veränderung der Adnexe der anderen Seite nachgewiesen werden, eine Gonorrhoe konnte ausgeschlossen werden. Da bei drei Frauen jedesmal, wenn sie schwanger wurden, sich das Ei ausserhalb der Gebärmutter ansetzte, so kann man doch hier von einer gewissen Disposition sprechen, sei es nun, dass dieselbe angeboren oder auf irgend eine Weise erworben wurde.

Die manchmal nicht ganz sichere klinische Diagnose Tubargravidität wurde in allen Fällen durch die anatomische Untersuchung (Herr Prosektor Fränckel) bestätigt, es wurden bei allen Präparaten Chorionzotten gefunden, es handelte sich in sämtlichen Fällen um Tubargravidität; 46mal hatte sich das Ei in der rechten Tube festgesetzt und 32mal in der linken, eine Ovarialgravidität konnte mit Sicherheit ausgeschlossen werden.

Die Unterbrechung der Schwangerschaft erfolgte 30mal in dem ersten Monat, 33mal im zweiten, 11mal im dritten, 3mal im vierten und 1mal im fünften Monat. Da diese in der grössten Anzahl der Fälle im ersten oder zweiten Monat erfolgte, so wurde auch nur 13mal ein Foetus gefunden, im Fall 54 fand sich der 25 cm lange, noch lebende Foet frei in der Bauchhöhle. Als Ursache der Unterbrechung liess sich 48mal die Ruptur der schwangeren Tube feststellen; 33mal geschah dieselbe durch einen Abort, in sechs Fällen konnte Ruptur oder Abort nicht sicher entschieden werden. Nach Werth entsteht die Ruptur durch Aufsetzung der Gewebe im Grunde des Eibettes, Abort dagegen durch die Zerstörung der den Eiraum gegen das Tubenlumen abschliessenden Deckschicht der Reflexa; er schlägt deshalb für Ruptur als bessere Bezeichnung vor: äusserer Fruchtkapselaufbruch, für Abort: innerer Fruchtkapselaufbruch.

Im Falle 32 fand die Tubenruptur in einem so nahen zeitlichen Zusammenhange mit dem Umbetten der Patientin statt, dass man hier das Umbetten als das auslösende Trauma beschuldigen könnte; in den anderen nicht abortiven Fällen erfolgte die Ruptur ohne nachweisbares Trauma während der gewohnten Beschäftigung, bei zwei Frauen, welche auf der inneren Abteilung behandelt wurden, sogar während der ruhigen Bettlage (Fall 44. 51).

Die Hälfte unserer Operierten kamen in schwerem Collaps mit den Zeichen einer inneren Blutung zur Aufnahme; ergab dann noch die Anamnese Ausbleiben der Menstruation mit darauffolgenden geringen oder heftigen vaginalen Blutungen, so konnte die Diagnose mit grosser Wahrscheinlichkeit auf geplatzte Extrauteringravidität gestellt werden. Der Symptomenkomplex, welchen diese Frauen boten, war folgender: Anämisches Aussehen, kleiner, schneller Puls, Abdomen aufgetrieben und druckempfindlich, in den abhängigen Partien Dämpfung.

Die zweite Hälfte der Fälle boten das Bild des protrahierten Abortes. Das Charakteristische dieses Kranheitsbildes war: Ausbleiben der Menses, vaginale Blutungen, anhaltende oder attackenartige Schmerzen, öfters auch Harn- und Stuhlbeschwerden. Im hinteren Scheidengewölbe eine weiche, oft fluktuierende, in das Becken sich vorbuchtende Resistenz oder an einer Seite neben dem Uterus tastbare faustgrosse, wenig verschiebliche Geschwulst.

In 68 Fällen wurde die Diagnose auf Extrauteringravidität vorher gestellt, davon zweimal als kombiniert mit Appendicitis (Fall 6, 47, 52). In 3 Fällen wurde in der Annahme eines Pyosalpinx

operiert, zweimal war die Diagnose zwischen Pyosalpinx und Graviditas tubaria nicht sicher (Fall 40 und 48). In Fall 16 und 25 schwankte die Diagnose zwischen Perityphlitis und Graviditas tubaria, in Fall 5 und 20 zwischen letzterer und einer stielgedrehten Ovarialcyste; im Fall 4 wurde wegen eines starken Meteorismus und Erbrechens mit an Ileus gedacht.

Diese Möglichkeiten Appendicitis, Pyosalpinx, cystischer Adnextumor und Ileus, ferner ein perforiertes Magen- oder Darmgeschwür oder eine Kombination mit ihnen werden bei der Annahme einer Tubargravidität differentialdiagnostisch häufiger in Betracht zu ziehen sein.

Während die plötzliche Ruptur der Tube Krankheitsbilder erzeugt, wie sie ähnlich bei einer akuten Appendicitis oder einem perforierten Ulcus des Intestinaltractus beobachtet werden, entsprechen die Symptome des Aborts der Tube mehr den Krankheitsbildern einer subakuten Appendicitis bezw. Pyosalpingitis oder auch eines Adnextumors.

Für die Appendicitis sind anamnestische Erhebungen über frühere akute oder subakute Anfälle von grossem Wert und meist unschwer zu erhalten, während die Angaben über die Grenze einer Pyosalpinx leicht verschleiert werden. Die Schwierigkeiten in der Differential-Diagnose der Pyosalpinx oder auch eines Ovarialcystoms und eines beginnenden Tubenaborts können so erheblich sein, dass eine sichere Diagnose überhaupt nicht gestellt werden kann, zumal Kombinationen vorkommen. Da die Schnittführung in beiden Fällen dieselbe ist, wäre diese Unsicherheit nicht als ein so grosses Unglück zu bezeichnen, wenn der Zeitpunkt der Operation dadurch nicht hinausgeschoben würde. In derartigen zweifelhaften Fällen muss die Diagnose durch die Punktion gesichert werden, ein Schritt, zu dem man sich wegen der Infektionsmöglichkeit nicht von vornherein entschliessen wird.

Durch den Abgang einer Decidua uterina wird die Diagnose natürlich sehr erleichtert, wir konnten sie nur zweimal finden, im Fall 37 wurde dieselbe erst drei Tage nach der Operation in toto ausgestossen; in sieben Fällen wurde Colostrum in den Brüsten nachgewiesen, in einigen Fällen gaben die Frauen an, sie fühlten sich schwanger.

Ueber die einzuschlagende Therapie herrscht im grossen und ganzen Einigkeit, indem die meisten Autoren sagen, dass bei noch im Wachsen begriffener Extrauteringravidität operiert werden soll.

Nach Werth soll eine in den ersten Monaten befindliche, lebende Tubargravidität gleich einer malignen Neubildung möglichst unverzüglich exstirpiert werden. Alle unsere Fälle wurden operativ behandelt und zwar wurde 77mal die Laparotomie und einmal die Kolpotomie ausgeführt. Die Laparotomie wurde deshalb angewandt, da sie wegen der grösseren Uebersicht, der exakteren Blutstillung, der sicheren Lösung der vorhandenen Adhäsionen vor der Kolpotomie den Vorzug verdient. Operiert wurde, sobald die Diagnose sicher gestellt war oder die Annahme einer Tubargravidität berechtigt erschien.

Was die Technik der Operation anbetrifft, so wurde die Laparotomie in Beckenhochlagerung ausgeführt. Bei den Fällen, welche im schwersten Collaps operiert werden mussten, wurde das Hauptgewicht auf schnelle Beendigung der Operation gelegt. Deshalb wurde eine Toilette der Bauchhöhle auch nur insofern vorgenommen, als die gerade vorliegenden Blutgerinsel entfernt wurden, so dass eine Operationsdauer von 10—15 Minuten nicht überschritten wurde. Die bei den ausgebluteten Frauen nötigen intravenösen Kochsalzinfusionen wurden gleichzeitig mit oder schon vor der Operation ausgeführt. Dabei wurden reichliche Mengen selbst bis zu 3500 ccm nicht gescheut, bis zur Wiederherstellung eines ruhigen und vollen dem Ernährungszustand der Patientin entsprechenden Pulses.

Die Mortalität betrug bei unserem Material 5,1%. Eine Frau, welche sich schon auf dem Wege der Besserung befand, starb plötzlich 24 Tage nach der Operation an einer Embolie beider Pulmonalarterien. Bei zwei Frauen, welche völlig ausgeblutet zur Operation kamen, trat der Tod nach 2 resp. 5 Tagen ein; derselbe war bei der einen durch eine fettige Degeneration des Herzens, der Leber und Nieren bedingt, bei der zweiten fand sich bei der Sektion $1^1/_2$ Liter blutige seröse Flüssigkeit in der Bauchhöhle, die Nahtstelle war intakt. Letztere Patientin wurde morgens nach einer schweren vaginalen Blutung in der Stadt in Narkose untersucht und erst gegen Abend völlig ausgeblutet ins Krankenhaus zur Operation eingeliefert; die vierte Patientin starb an einer Peritonitis. Zum Vergleich führe ich die Mortalitätsstatistik anderer Kliniken über Laparotomien bei Extrauteringravidität an:

Kehrer	unter 16	Operationen	0	Todesfall	0%	Mortalität
Küstner	„ 107	„	1	„	0,9%	„

Fehling	unter	42	Operationen	1	Todesfall	2,3	Mortalität
Schauta	„	98	„	3	Todesfälle	3	„
Thorn	„	30	„	2	„	6,67	„
Dührsen	„	19	„	2	„	10	„
v. Schenk	„	436	„	72	„	16,5	„
Toth	„	16	„	4	„	25	„

Ich habe versucht über das spätere Befinden der Operierten Auskunft zu erhalten, in 34 Fällen ist mir dies gelungen. Die Frauen, welche sich zur Untersuchung vorstellten, waren in den Jahren 1901—1906 operiert worden. 30 derselben hatten nach der Operation nicht mehr koncipiert. Von den übrigen vier hatten zwei $1^1/_4$ Jahr bezw. 2 Jahre nachher ein normales Wochenbett, eine andere 1 Jahr später einen Abort im dritten Monat durchgemacht, eine Frau befand sich zur Zeit der Nachuntersuchung im 8. Monat. Bei 26 dieser Frauen war nach der Operation vollständiges Wohlbefinden eingetreten, sie konnten ohne Beschwerden ihrer Arbeit nachgehen, ihre Menstruation war immer regelmässig gewesen. Eine Frau litt an einem postoperativen Bauchbruch, der durch eine Binde gut zurückgehalten wurde. Die übrigen klagten über Kopfschmerzen zur Zeit der Menses, hauptsächlich eine Frau, die zweimal an einer Gravidität ausserhalb der Gebärmutter operiert worden war, letztere litt zur Zeit, wo sonst das Unwohlsein einzutreten pflegte, an starken Kopfschmerzen mit aufsteigendem Hitzegefühl. In einem Falle liessen sich die geklagten Menstruations- und Stuhlbeschwerden mit einer erheblichen Retroflexio uteri in Zusammenhang bringen.

Krankengeschichten.

1896.

1. Graviditas tubaria dext. (Abort).

Friederike M., 28 J., Plätterin. Als Kind gesund. Mit 14 Jahren menstruiert, seitdem regelmässig alle 3 Wochen, zuletzt vor 8 Tagen. Vor 4 Jahren normaler Partus, Kind starb an Lebensschwäche. Vor 11 Tagen plötzliche Erkrankung während der Arbeit, Leibschmerzen, Schwindelgefühl, Ohnmacht. Nach 4 Tagen Bettruhe, wieder Ohnmacht und Erbrechen.

23. XII. 95. Aufnahme (innere Abteilung). Status: Blasses Mädchen, Abdomen gleichmässig aufgetrieben, nirgends Dämpfung, nirgends abnorme Resistenz. Eis, Opium, Diät. — 2. I. 96. Uterus anteflektiert. Im rechten Hypogastrium schmerzhafte Resistenz. — 5. II. Portio fest an

die Symphyse gedrängt. Rechts im kleinen Becken kindskopfgrosser Tumor. Aus der Vagina theerfarbiges Blut. — 2. III. Tumor mannskopfgross. Verlegt zur chirurgischen Abteilung. Diagnose: Graviditas extrauterina.

12. III. Mannskopfgrosser, rechtsseitiger, mit Darmschlingen fest verwachsener Tumor. Auf Incision der 1 cm dicken Schwarte frische und alte Blutcoagula. Kein Foetus. Tamponade. — 18. VII. Nach ziemlich langwieriger Rekonvalescenz (Darm- und Blasenfistel) geheilt entlassen.

2. Graviditas tubaria dext. (Abort).

Frau R., 27 J. Früher gesund. Drei normale Partus, der letzte vor $1^3/_4$ Jahren. Letzte Menstruation vor 10 Wochen. Vor 4 Wochen plötzlich heftige Schmerzen im Leib und Rücken, seitdem dauernd Abgang von flüssigem Blut aus der Vagina.

Status 13. VII: Blasse Frau. Uterus anteflektiert, dahinter gut faustgrosser Tumor. Aus der Vagina theerfarbiges Blut. Diagnose: Graviditas extrauterina.

Laparotomie 18. VII. In der Bauchhöhle fibrinöse Gerinnsel, sowie alte und frische Blutcoagula. Manuelle Ausräumung. Rechte Tube in einen hühnereigrossen Sack verwandelt. Abtragung der rechtsseitigen Adnexe. — 12. IX. Geheilt entlassen.

3. Graviditas tubaria sin.

Frau M., 23 J., Briefträgersfrau. Früher stets gesund. Ein normaler Partus, Kind tot. Menstruation immer regelmässig, das letztemal 14 Tage zu früh. Vor 3 Wochen bei der Arbeit plötzliche Schmerzen im Leib, musste sich zu Bett legen; vor 8 Tagen wiederholte sich der Anfall.

Status 28. VIII. Blasse, sonst gesunde Frau. Hinten und links vom anteflektierten Uterus eine kindskopfgrosse, weiche Geschwulst. Diagnose: Graviditas extrauterina.

Laparotomie 31. VIII. In der Bauchhöhle Fibringerinnsel und Cruormassen. Linke Tube in einen wurstförmigen, 10 cm langen Tumor verwandelt, Exstirpation der linksseitigen Adnexe. — 14. X. Geheilt entlassen.

1897.

4. Graviditas tubaria dextra rupta.

Frau S., 33 J., Briefträgersfrau. Früher angeblich magenleidend. Seit 6 Jahren verheiratet, ein normaler Partus, zwei Aborte. Menstruation seitdem unregelmässig, verschiedentlich ausgekratzt. Letzte Menses vor 6 Wochen. Vor 3 Tagen im besten Wohlsein heftige Schmerzen im Unterleib, die sich den nächsten Tag wiederholten, dann Erbrechen und schneller Verfall. Kein Stuhl, kein Flatus.

Status 28. VII.: Schwer kollabierte, äusserst anämische Patientin mit frequentem kleinem Puls (140). Starker Meteorismus, der eine Pal-

pation des Abdomens unmöglich macht. Unstillbares Erbrechen. Uterus etwas vergrössert, druckempfindlich. Diagnose: Ileus? Graviditas extrauterina?

Sofortige Laparotomie. In der Bauchhöhle grosse Mengen von frischen und alten Blutcoagula. Darmschlingen sehr gebläht. Rechte Tube in einen wallnussgrossen, geplatzten Sack verwandelt. Exstirpation der rechten Adnexe. Kein Foet. — 24. VIII. Geheilt entlassen.

1898.

5. Graviditas tubaria sin. rupta.

Frau F., 35 J., Arbeitersfrau. Als Mädchen gesund, regelmässig menstruiert. Seit 11 Jahren verheiratet, vor 9 Jahren hier wegen Graviditas tubaria rupta laparotomiert. Damals wurden die rechten Adnexe mit dem Tubensack exstirpiert. Seitdem beschwerdefrei und vollkommen gesund. Letzte Menstruation vor 4 Wochen, seit dieser Zeit allmählich sich steigernde Leibschmerzen und Unwohlsein, auch Erbrechen.

Status 12. I.: Sonst gesunde Frau. Uterus anteflektiert. Portio an der Symphyse. Links und hinter dem Uterus ein kindskopfgrosser, prall elastischer Tumor.

16. I. Collaps, heftige Leibschmerzen, Puls klein, Erbrechen. Diagnose schwankt zwischen stielgedrehter Ovarialcyste und geplatzter Tubengravidität.

Laparotomie 17. I. In der Bauchhöhle alte Blutcoagula. Beim Freilegen des linksseitigen Tumors stürzen frische Blutcoagula und wässerige Flüssigkeit hervor, frei in der Bauchhöhle ein 14 cm langer Foet. Abtragung der linksseitigen, mit dem Tumor verwachsenen Adnexe. — 26. II. Heilung.

6. Graviditas tubaria sinist.

Martha F., 24 J., Dienstmädchen. Seit 3 Jahren im Anschluss an eine Entbindung Unterleibsbeschwerden, hauptsächlich Schmerzen und unregelmässige Menstruation. Voriges Jahr im alten Krankenhaus ohne positiven Befund Probelaparotomie. Seit 4 Wochen heftige Schmerzen in der linken Bauchseite.

Status: Mittelkräftiges, sonst gesundes Mädchen. In der Laparotomiewunde walnussgrosse Bauchhernie. Uterus anteflektiert, rechtes Ovarium apfelgross, links ein strangartiger Tumor. Diagnose: Pyosalpinx.

Laparotomie 22. II. Bauchhöhle frei. Uterus klein. Linke Tube zeigt in der Mitte eine cirkumskripte, haselnussgrosse Anschwellung, wird exstirpiert. Rechtes Ovarium cystisch degeneriert, wird incidiert, rechte Tube intakt. — 31. III. Glatte Heilung.

7. Graviditas tubaria dext.

Frau E., 31 J., Arbeitersfrau. Als Mädchen stets gesund. Zwei normale Partus, der letzte vor 8 Jahren, Menstruation immer regelmässig,

die letzte vor 6 Wochen. Seitdem Schmerzen im Unterleib und Stuhlbeschwerden, subjektive Schwangerschaftsgefühle.

Status 13. V.: Mittelkräftige, sonst gesunde Frau. Uterus retrovertiert. Im hinteren Scheidengewölbe ein klein-hühnereigrosser Tumor, der den rechten Adnexen angehört.

24. V. Blutungen aus der Vagina. — 30. V. Heftige Schmerzen. Im Douglas ein gut faustgrosser, fluktuierender Tumor. — 13. VI. Tumor gewachsen. Diagnose: Graviditas extrauterina rupta.

Laparotomie. In der Bauchhöhle flüssiges altes Blut. Uterus in Blutcoagula eingebettet. Rechte Tube in einen hühnereigrossen Sack verwandelt. Exstirpation. — 13. VII. Geheilt entlassen.

8. Graviditas tubaria sin. (Abort).

Frau W., 42 J., Schmiedsfrau. Als Mädchen gesund. Ein ausgetragenes Kind, dann 4 Aborte. Menstruation regelmässig, zuletzt vor 2 Monaten. Seitdem Schmerzen im Leib, subjektives Schwangerschaftsgefühl.

Status 1. VII.: Sonst gesunde Frau. Portio steht an der Symphyse, im Douglas ein faustgrosser, weicher Tumor. Beide Parametrien schmerzhaft, Adnexe nicht verwachsen.

7. VII. Schmerzen nehmen zu. Tumor wächst. Deutliche Fluktuation. Diagnose: Graviditas extrauterina rupta.

Laparotomie. Kein Blut in der Bauchhöhle. Rechte Tube am abdominalen Ende kolbig aufgetrieben. Mit den Adnexen exstirpiert. Beiderseits hochgradige parametritische Verwachsungen. — 16. VIII. Glatte Heilung.

9. Graviditas tubaria sin. (Abort).

Frau M., 26 J., Arbeitersfrau. Als Mädchen gesund. Ein normaler Partus, Kind lebt, dann vor 3 Jahren ein Abort. Menses regelmässig, zuletzt vor 10 Wochen. Seit 14 Tagen andauernder Abgang von schwarzem Blut. Vor 8 Tagen plötzlich Schmerzen, Schwindel, Erbrechen.

Status 2. VII.: Sehr blasse Frau. Leib meteoristisch aufgetrieben, Portio vergrössert. Brüste prall, colostrumhaltig, hinter dem Uterus und zu beiden Seiten ein weicher, fluktuierender Tumor, links sehr druckempfindlich. Diagnose: Graviditas extrauterina.

Laparotomie 6. VII. In der linken Bauchhöhle ein kindskopfgrosses Blutcoagulum, in demselben ein $7^1/_2$ cm langer Foet, linke Tube in der Mitte zerrissen, wird exstirpiert. — 6. VIII. Geheilt entlassen.

10. Graviditas tubaria sin. rupta.

Frau B., 35 J., Arbeiterin. Früher stets gesund, seit 8 Jahren verheiratet, ein Abort vor 7 Jahren, Menses regelmässig, zuletzt vor 14 Tagen. Heute früh im besten Wohlsein heftige Schmerzen im Leibe, musste sich hinlegen, die Schmerzen nehmen im Laufe des Tages zu, gegen Abend Aufnahme ins Krankenhaus.

Status 4. III.: Schwer kollabierte, ausgeblutete Patientin. Puls 100, klein. Die ganze linke Seite des aufgetriebenen Abdomens wird von einem Tumor eingenommen. Punktion ergiebt frisches Blut. Portio an die Symphyse gedrängt. Diagnose: Graviditas extrauterina rupta.

Sofortige Laparotomie. Aus der Bauchhöhle stürzen grosse Blutmassen. Linke Tube in einen hühnereigrossen Sack verwandelt. Mit den Adnexen exstirpiert. Kochsalzinfusion. — 8. VIII. Heilung.

11. Tubenabort.

Frau K., 31 J., Arbeitersfrau. Früher stets gesund, ein normaler Partus. Menses immer regelmässig, zuletzt vor 8 Wochen, seitdem täglich Abgang von schwarzem Blut, gleichzeitig Leibschmerzen und Schmerzen beim Wasserlassen.

Status 7. VII.: Sonst gesunde Frau. Leib weich. Rechts und hinter dem etwas vergrösserten Uterus ein wallnussgrosser Adnextumor. Brüste prall, colostrumhaltig. — 16. VII. Abgang einer intakten Decidua uterina. Leichte Fiebersteigerungen. Tumor apfelgross. Diagnose: Graviditas extrauterina.

18. VII. Vaginale Exstirpation der rechten Adnexe. Rechte Tube zeigt in der Mitte eine apfelgrosse, spindelförmige Geschwulst. — 22. IX. Glatter Heilungsverlauf.

12. Graviditas tubaria dext.

Frau S., 36 J., Bauschreibersfrau. Als Kind Blinddarmentzündung. Seit 14 Jahren verheiratet. Zwei normale Partus, dazwischen Abort, letzter Partus vor 12 Jahren; 1 Kind lebt. Menstruation immer regelmässig. Letzte Periode ausgeblieben, statt derselben 8 Tage später Abgang von flüssigem Blut, das bis jetzt anhält, seit 6 Wochen Schmerzen im Unterleib.

Status 25. VII.: Sonst gesunde Frau. In den Brüsten Colostrum; rechts von dem mässig vergrösserten Uterus faustgrosser, weicher Tumor. Diagnose: Graviditas extrauterina.

Laparotomie 27. VII. In der Bauchhöhle flüssiges Blut, rechts neben dem Uterus kindskopfgrosser Tumor, bei dessen Lösen sich alte Blutcoagula entleeren, rechte Tube endigt in einen hühnereigrossen, geplatzten Sack. Exstirpation des Sackes mit den Adnexen. — 17. IX. Glatter Verlauf.

13. Graviditas tubaria dext. rupta.

Frau P., 33 J., Arbeitersfrau. Früher nie krank gewesen. Fünf normale Geburten, vier Aborte, Menstruation regelmässig, zuletzt vor 10 Wochen. Heute Mittag plötzlich heftige Leibschmerzen, Ohnmacht, Erbrechen.

Status 2. VIII.: Sehr anämische, schwer kollabierte Frau. Radialpuls kaum zu fühlen. Abdomen aufgetrieben, ausserordentlich empfindlich, über der Symphyse Dämpfung, hinteres Scheidengewölbe vorgewölbt. Diagnose: Graviditas extrauterina rupta.

Sofortige Laparotomie. Aus der Bauchhöhle ergiesst sich $1^1/_2$ Liter frisches Blut. Rechte Tube am abdominalen Ende verdickt, gerissen. Entfernung der rechten Adnexe. — 19. IX. Nach leichter febriler Rekonvalescenz geheilt entlassen.

14. Graviditas tubaria dext. rupta.

Frau F., 32 J., Arbeitersfrau. Früher gesund. Menstruation immer regelmässig, letzte vor 5 Wochen. Gestern plötzlich heftige Leibschmerzen mit Schwindel, musste sich hinlegen.

Status 17. IX.: Blasse, sehr anämische, kollabierte Patientin. Puls 110, noch zu fühlen. Stöhnende Atmung. Abdomen aufgetrieben durch flüssiges Exsudat. Punktion ergiebt Blut. Vorwölbung des Scheidengewölbes. Aus der Vagina theerfarbiges Blut. Diagnose: Graviditas extrauterina rupta.

Sofortige Laparotomie. In der Bauchhöhle grosse Mengen von frischem Blut, rechte Tube zeigt am Fimbrienende die Reste eines geplatzten Sackes, Entfernung der rechten Adnexe. — 11. X. Geheilt entlassen.

15. Graviditas tubaria dext. rupta.

Frau S., 34 J., Kaufmannsfrau. Als Mädchen stets gesund. Vor 5 Jahren geplatzte linksseitige Tubengravidität; Laparotomie (Dr. Prochownick). Heilung. Menstruation seitdem regelmässig, zuletzt vor 3 Wochen. Vor 14 Tagen plötzlich Schmerzen im Leib und Blutung aus der Vagina. Gestern Abend wiederholte sich der Anfall.

Status 25. X.: Blasse ausgeblutete Frau. Puls frequent, kaum zu fühlen. Aus der Vagina entleert sich theerfarbiges Blut. Uterus nicht vergrössert, neben demselben ein gänseeigrosser, praller Tumor. Diagnose: Graviditas extrauterina rupta.

Sofortige Laparotomie. In der Bauchhöhle geronnenes und flüssiges Blut. Rechts neben dem Uterus der geplatzte Tubensack, daneben ein 2 cm langer Foetus. Exstirpation der rechten Adnexe. — 16. XI. Heilung.

1899.

16. Graviditas tubaria dextra (Abort). Perityphlitis chronica.

Frau S., 36 J., Steuermannswitwe. Als Mädchen Typhus und Gelenkrheumatismus. Zwei normale Partus vor 9 und 10 Jahren. Menstruation im ganzen regelmässig. Vor 3 bezw. 2 Jahren Anfälle von Stuhlverhaltung, Schmerzen in der rechten Unterbauchseite, Fieber und Erbrechen. Dauer der Anfälle 2—3 Wochen. Beginn der jetzigen Erkrankung vor 4 Wochen; wie damals Stuhlbeschwerden, Schmerzen in der rechten Bauchseite. Beständiger Abgang von Blut aus der Vagina.

Status 26. V.: Mittelkräftige, blasse Frau. Abdomen aufgetrieben, in den unteren und seitlichen Partien Dämpfung. Portio weich, Uterus nicht vergrössert, dahinter und rechts ein kindskopfgrosser, ziemlich derber Tumor, der auch per rectum deutlich zu fühlen ist. Diagnose: Perityphlitis? Graviditas extrauterina?

Laparotomie 7. VI. Rechts neben dem Uterus ein mit Darmschlingen fest verklebter, schwarzblauer Tumor. Beim Lösen entleert sich schwarzes Blut. Rechte Tube in einen hühnereigrossen Sack verwandelt, der breit eingerissen ist. In die hintere Wand in Schwarten fest eingebettet der 12 cm lange, verdickte Wurmfortsatz; derselbe wird reseciert, ebenso der Tubensack mit den rechten Adnexen. — 22. VII. Geheilt entlassen.

17. Graviditas tubaria sin. rupta.

Emma B., 20 J., Dienstmädchen. Früher gesund. Menstruation immer regelmässig. Vor 5 Monaten normaler Partus. Seit 3 Monaten wieder regelmässige Menses. Vor 12 Tagen heftige Leibschmerzen, seitdem starke Blutung aus der Vagina.

Status 21. VII.: Hochgradig anämisches Mädchen. Puls 132, klein. Abdomen ausserordentlich druckempfindlich, links Dämpfung. Uterus nach rechts verdrängt. Links Resistenz. — 24. VII. Allgemeinbefinden verschlechtert. Mit der Diagnose Graviditas extrauterina rupta zur chirurgischen Abteilung verlegt.

Sofortige Laparotomie. In der Bauchhöhle flüssiges und geronnenes Blut. Linksseitiger Tubensack, eingerissen, wird mit den Adnexen entfernt. — 28. X. Nach leicht fiebernder Rekonvalescenz geheilt entlassen.

18. Graviditas tubaria dextra rupta.

Elisabeth P., 27 J., Haushälterin. Früher stets gesund. Menstruation immer regelmässig, zuletzt vor 5 Tagen mit Schmerzen. Heute morgen ganz plötzlich heftigste Schmerzen im Leib, Ohnmacht.

Status 23. VIII.: Blasses, sehr anämisches, kollabiertes Mädchen. Leib aufgetrieben, über den abhängigen Partien Dämpfung. Punktion ergiebt reines Blut. Diagnose: Graviditas extrauterina rupta.

Sofortige Laparotomie. Aus der Bauchhöhle stürzen grosse Mengen flüssigen Blutes. Rechte Tube am abdominalen Ende wallnussdick, eingerissen, wird mit den rechten Adnexen entfernt. — Glatte Heilung. 2. X. entlassen.

19. Graviditas tubaria dextra rupta.

Frau P., 29 J., Arbeitersfrau. Bisher stets gesund. Juni normaler Partus, letzter vor 1 Jahr. Menstruation immer regelmässig, letzte vor 6 Wochen. Vorgestern auf der Strasse plötzlich heftige Schmerzen in der Ileocoecalgegend, musste sich hinlegen.

Status 30. VIII.: Sehr blasse, anämische Patientin. Abdomen stark aufgetrieben. Portio vergrössert, aufgelockert, an die Symphyse und nach links gedrängt. Elastische Vorwölbung des Douglas. Rechtes Parametrium sehr druckempfindlich. Per rectum ist im hinteren Douglas ein apfelgrosser, weicher Tumor zu palpieren. Diagnose: Graviditas extrauterina rupta.

Sofortige Laparotomie. In der Bauchhöhle flüssiges Blut. Rechte Tube ist in einen faustgrossen Tumor verwandelt, der eingerissen ist.

Daneben ein 8 cm langer Foet. Abtragung der rechten Adnexe. — 30. IX. Geheilt entlassen.

20. Graviditas tubaria sin. (Abort).

Frau S., 35 J., Cigarrenarbeitersfrau. 3 normale Partus, der letzte vor 4 Jahren, gesunde Kinder. Menstruation immer regelmässig. Vor 1 Jahr plötzlich kolikartige Schmerzen im Leib mit Stuhlverhaltung und Erbrechen; unter Bettruhe Besserung. Vor 7 Wochen ebenfalls ganz plötzlich heftige linksseitige Leibschmerzen mit Ohnmacht und Erbrechen. Nur langsam Besserung. Jetzt wieder Menses.

Status: Sonst gesunde Frau. Uterus anteflektiert, Portio vergrössert, an der Symphyse. Links neben dem Uterus ein kindskopfgrosser, fluktuierender Tumor. Douglas ausgefüllt. Diagnose: Stielgedrehte Cyste? Graviditas extrauterina?

Laparotomie 4. XII. Links im kleinen Becken ein abgekapselter, mit Darmschlingen fest verwachsener Tumor. Beim Lösen stürzen alte Blutgerinnsel hervor. Tumor gehört der eingerissenen erweiterten linken Tube an. Wird mit den linken Adnexen entfernt. Heilung durch Bauchdeckenabscess kompliciert. — 27. I. Geheilt entlassen.

21. Graviditas tubaria sinistra rupta.

Frau F., 30 J., Kutschersfrau. Pat. hat 4 Kinder (2 Zangengeburten, 1 Zwillingsgeburt). Menstruation regelmässig, zuletzt vor 8 Wochen. Vorgestern vorübergehende Leibschmerzen, heute vormittag plötzlich sehr heftiger Schmerz im Leib, Ohnmacht.

Status 10. X.: Schwer anämische, kollabierte Frau. Puls 140. Leib enorm aufgetrieben, freier Erguss nachweisbar. Punktion ergiebt Blut. Diagnose: Graviditas extrauterina rupta.

Sofortige Laparotomie. Aus der geöffneten Bauchhöhle stürzt massenhaft Blut. Linke Tube in einen zerrissenen Sack verwandelt. Exstirpation der linksseitigen Adnexe. — Glatte Heilung. 4. XI. entlassen.

1900.

22. Graviditas tubaria sin. (Abort).

Frau K., 29 J., Schaffnersfrau. Immer kränklich gewesen. Vor 4 Jahren normaler Partus, Kind lebt. 1/2 Jahr später Blutungen aus der Vagina, Menstruation seitdem unregelmässig, letzte vor 3 Monaten. Dann 6 Wochen Pause, seitdem fortwährend Blutabgang aus der Scheide und Schmerzen.

Status 9. III.: Sonst gesunde Frau. Links neben dem vergrösserten anteflektierten Uterus eine apfelgrosse Geschwulst, die sehr schmerzhaft ist. Diagnose: Graviditas extrauterina.

Laparotomie 23. III. Linke Tube in der Mitte spindelförmig verdickt. Hühnereigrosser Tumor, wird mit den Adnexen exstirpiert. Im tubaren Sack ein 2 cm langer Foetus. — Glatter Verlauf. 16. IV. entlassen.

23. Graviditas tubaria sinistra rupta.

Frau G., 30 J., Arbeitersfrau. Früher angeblich gesund. Kein Partus. Menstruation immer regelmässig, letzte vor 6 Wochen. Vor 6 Tagen plötzlich heftige Leibschmerzen, Ohnmacht, Erbrechen; der Anfall wiederholte sich vorgestern, seitdem andauernd Blutabgang aus der Scheide.

Status 9. VI.: Sehr anämische, kollabierte Patientin. Abdomen stark aufgetrieben, nirgends Dämpfung. Uterus vergrössert, anteflektiert, dahinter und links ein elastischer Tumor. Diagnose: Graviditas extrauterina rupta.

Sofortige Laparotomie. Bauchhöhle voll Blutcoagula. Linksseitiger eingerissener Tubensack, wird exstirpiert samt den Adnexen. — Glatter Verlauf. 30. VI. entlassen.

24. Graviditas tubaria sinistra (Abort).

Frau St., 34 J., Arbeitersfrau. Früher gesund. 6 Partus, 2 spontane, die übrigen mit Kunsthilfe. Menstruation immer regelmässig, zuletzt vor 6 Wochen. Vor 3 Wochen plötzlich „wehenartige" Schmerzen, seitdem andauernd Blutabgang aus der Scheide, vorübergehende Ohnmachtszustände.

Status 7. VI.: Anämische, sonst gesunde Frau. Portio aufgelockert, Uterus vergrössert, teigig, anteflektiert. Rechts und hinter demselben ein apfelgrosser, fluktuierender, schmerzhafter Tumor. Diagnose: Graviditas extrauterina.

Laparotomie 15. VI. Linke Tube geht am abdominalen Ende in einen apfelgrossen schwarzen Tumor über. Derselbe enthält Blutcoagula. Wird exstirpiert. — Glatte Heilung. 11. VII. entlassen.

25. Graviditas tubaria dextra rupta.

Frau Sw., 32 J., Zeichnersfrau. Früher im Wesentlichen gesund. ? Partus. Menstruation immer regelmässig, hat auch jetzt nicht ausgesetzt. Vor 8 Tagen plötzliche Schmerzen in der rechten Unterbauchgegend. Seitdem keinen Stuhl, zeitweise Erbrechen. Heute Nacht verschlimmert sich der Zustand, Ohnmacht.

Status 2. VII.: Blasse, anämische, kollabierte Patientin. Leib stark aufgetrieben, überall druckempfindlich. Ueber der Coecalgegend Dämpfung und Resistenz. Vaginale Exploration negativ. Uterus nicht vergrössert. Diagnose: Extrauteringravidität? Perityphlitischer Abscess?

Sofortige Laparotomie. Aus der Bauchhöhle stürzen grosse Mengen frischen Blutes. Rechte Tube in einen walnussgrossen, eingerissenen Sack verwandelt. Exstirpation mit den Adnexen. — Glatter Verlauf. 15. VIII. entlassen.

26. Graviditas tubaria sinistra rupta.

Anna K., 20 J., Dienstmädchen. Früher gesund. Menstruation immer regelmässig, zuletzt vor 3 Monaten. Seit 14 Tagen wieder Blutungen aus der Vagina mit Schmerzen. Gestern ganz plötzlich krampf-

artige Schmerzen im Leib, Ohnmacht.

Status 2. VIII.: Hochgradig anämisches Mädchen. Schwerer Collaps, fadenförmiger Puls. Leib stark aufgetrieben, überall absolute Schalldämpfung. Diagnose: Graviditas extrauterina rupta.

Sofortige Laparotomie. Bauchhöhle voll flüssigen Bluts. Linke Tube in einen taubeneigrossen Tumor, der eingerissen ist, verwandelt. Exstirpation mit den rechten Adnexen. — 13. IX. Geheilt entlassen.

27. Graviditas tubaria dextra (Abort).

Auguste Th., 21 J., Arbeiterin. Früher gesund. Seit dem 15. Lebensjahr menstruiert, immer regelmässig. Letzte Menstruation vor 3 Monaten, seit 4 Wochen dauernd Blutabgang aus der Scheide unter Schmerzen. Stuhlbeschwerden.

Status 27. VIII.: Anämisches Mädchen. Brüste prall, colostrumhaltig. Uterus anteflektiert, Portio an die Symphyse gedrückt. Rechts und hinter dem Uterus ein kindskopfgrosser, fluktuierender Tumor. Diagnose: Graviditas extrauterina.

Laparotomie 29. VIII.: Rechte Tube geht am Fimbrienende in einen gänseeigrossen Tumor über. Wird mit den rechten Adnexen exstirpiert. Linke Tube erweitert, abdominales Ende verschlossen. Das Ende wird abgetragen, die Serosa der Aussenwand mit der Schleimhaut der Tube rings umnäht (Stomatoplastik). — Glatte Heilung. 22. IX. entlassen.

28. Graviditas tubaria sinistra rupta.

Frau Z., 40 J., Garderobiere. Früher im Wesentlichen gesund gewesen. 5 Kinder, das letzte vor 3 Jahren. Menstruation immer regelmässig; zuletzt vor 8 Wochen. Vor 6 Tagen plötzlich heftige Leibschmerzen mit Blutung aus der Vagina. Am nächsten Tag wieder ganz plötzlich heftige Schmerzen, Gefühl „als ob etwas im Leib gerissen wäre". Ohnmacht. Seitdem Blutabgang aus der Scheide, zunehmende Hinfälligkeit.

Status 21. XII.: Hochgradig anämische, kollabierte Frau. Abdomen stark aufgetrieben, schmerzhaft. Freier Erguss nachweisbar. Diagnose: Graviditas extrauterina rupta.

Sofortige Laparotomie. Aus der Bauchhöhle stürzen mehrere Liter flüssigen Blutes. Linke Tube zeigt am abdominalen Ende einen walnussgrossen, geplatzten Fruchtsack. Wird mit den linken Adnexen exstirpiert. Rechte Tube stark ausgedehnt und geschlängelt, am abdominalen Ende verklebt. Ovarium bleibt erhalten. — 31. I. entlassen geheilt.

1901.

29. Graviditas tubaria sin. (Abort).

Emma P., 27 J., Plätterin. Früher stets gesund. Vor 8 Jahren Partus von 7 Monaten, vor 5 Jahren Abort von 8 Wochen. Letzte Menses vor 8 Wochen. Vor 4 Wochen krampfartige Schmerzen im Unterleib, seitdem blutiger Ausfluss, Erbrechen, Ohnmachten. Damals Aufnahme auf die innere Station. Daselbst wurde ein schnell wachsender

Tumor der linken Adnexe festgestellt. Mit der Diagnose Graviditas extrauterina zur chirurgischen Abteilung verlegt.

Status 1. II.: Sehr hinfällige, hochgradig anämische Frau. Uterus anteflektiert, vergrössert. Links daneben ein kindskopfgrosser Tumor, der das Scheidengewölbe vorwölbt. Punktion ergiebt lackfarbenes Blut.

Laparotomie 2. II. Linke Tube geht in einen abgesackten Blutkuchen über, der mit Darmschlingen verklebt ist. Abtragung der linken Adnexe. Fruchtsack ist mit geronnenem Blut angefüllt. — Glatte Heilung. 30. III. entlassen.

30. Graviditas tubaria dextra (Abort).

Martha Sch., 29 J., Schneiderin. Nie geboren. Menses mit 14 Jahren, immer regelmässig. Seit 3 Wochen Genitalblutungen, seitdem Schmerzen im Unterleib.

Status 7. III.: Schlecht genährtes, anämisches Mädchen. Abdomen leicht meteoristisch aufgetrieben, druckempfindlich. Hinteres Scheidengewölbe stark durch einen Tumor vorgewölbt, der den ganzen Douglas einnimmt. Linke Adnexe haselnussgross und druckempfindlich. Diagnose: Graviditas extrauterina.

Laparotomie 8. III. Rechtsseitiger, den Douglas ausfüllender Adnextumor, welcher mit der hinteren Wand verwachsen ist. Derselbe platzt beim Lösen und enthält dunkles Blut. Exstirpation der rechten Adnexe. Linke Tube haselnussgross, mit Eiter gefüllt. Abtragung derselben. — Glatter Verlauf. 10. IV. entlassen.

31. Graviditas tubaria dextra (Abort).

Elisabeth Sch., 35 J., Arbeitersfrau. Früher stets gesund. 2 Partus. der erste vor 15 Jahren, der zweite vor 10 Monaten. Menses nach dem letzten Wochenbett immer regelmässig. Seit 14 Tagen Schmerzen im Unterleib, welcher anschwoll. Fluor albus.

Status 21. VIII.: Magere, anämische Frau. Abdomen leicht aufgetrieben. Uterus vergrössert. Portio steht tief und klafft. Links vom Uterus ein hühnereigrosser, schmerzhafter Tumor. Diagnose: Graviditas extrauterina.

Laparotomie 23. VIII. Im hinteren Douglas, von verklebten Darmschlingen überdeckt, ein faustgrosses Blutcoagulum älteren Datums. Rechte Tube erweitert und geplatzt. Resektion derselben. Linke Tube intakt. — Glatter Verlauf. 24. IX. entlassen.

32. Graviditas tubaria sin. rupta.

Christine S., 29 J., Morgenmädchen. Kein Partus, Menses bis vor 6 Wochen immer regelmässig, von da an sistiert. Pat. ist seit 2 Monaten auf der inneren Abteilung wegen Verdacht auf Perityphlitis behandelt. Heute Morgen nach dem Umbetten plötzlich sehr frequenter Puls, oberhalb der Symphyse deutliche Dämpfung. Verlegt zur chirurgischen Abteilung.

Status 13. X.: Kolossal anämisches Mädchen mit kleinem frequenten Puls. Bimanuell ist ein prall elastischer Tumor zu fühlen, welcher das kleine Becken ausfüllt und über die Symphyse reicht. Diagnose: Graviditas extrauterina rupta.

Sofortige Laparotomie. Abdomen mit frischem Blut gefüllt. Foet. ungefähr im IV. Monat frei in der Bauchhöhle. Linke Tube in einen grossen, geplatzten Sack verwandelt. Exstirpation der linken Adnexe. Rechte Adnexe intakt. — Glatter Verlauf. 14. XII. entlassen.

33. Graviditas tubaria sin. rupta.

Elisabeth K. kommt in fast ausgeblutetem Zustand zur Aufnahme. Puls sehr frequent, kaum zu fühlen. Abdomen meteoristisch aufgetrieben. Oberhalb der Symphyse eine grosse Resistenz. Diagnose: Graviditas extrauterina rupta.

Sofortige Laparotomie 18. X. Im Abdomen grosse Mengen geronnenes und flüssiges Blut. Linke Tube vergrössert mit einem Riss von $1^1/_2$ cm. Entfernung der linken Adnexe. Rechte Adnexe intakt. Beschleunigte Beendigung der Operation wegen Collaps. Kochsalzinfusion.

Nach einigen Tagen leidlichen Befindens plötzlich am 23. X. Exitus. Die Sektion ergab eine fettige Degeneration des Herzens, der Leber und Milz.

34. Graviditas tubaria sinistra rupta.

Frau Elisabeth R., 29 J. Pat. ist vor 2 Jahren hier wegen Graviditas tubaria dextra rupta operiert worden (siehe Fall 18). Seit einigen Tagen kolikartige Schmerzen im Unterleib; Menses bis vor einigen Wochen immer regelmässig.

Status 2. XI.: Total kollabierte, ganz anämische Frau mit kleinem, fliegendem Puls. Abdomen etwas aufgetrieben, diffus druckempfindlich, an den abhängigen Partien Dämpfung. Diagnose: Graviditas extrauterina rupta.

Sofortige Laparotomie. In der Bauchhöhle reichlich flüssiges Blut und frei ein 8 cm langer Foet. Exstirpation des linksseitigen geplatzten Tubensackes. — Glatter Verlauf. 4. XII. entlassen.

35. Graviditas tubaria sin. rupta.

Luise W., 37 J., Arbeitersfrau. 2 Partus vor 4 und 15 Jahren. Letzte Menstruation vor 6 Wochen, sonst immer regelmässig. Seit 8 Tagen Leibschmerzen, Erbrechen und Blutabgang aus der Vagina.

Status 7. XII.: Sehr anämische, kollabierte Frau. Abdomen aufgetrieben, in den abhängigen Partien Dämpfung. Diagnose: Graviditas extrauterina rupta.

Sofortige Laparotomie. Im Abdomen reichliche Mengen flüssiges und geronnenes Blut. In der linken Tube ein Riss, Abtragung der linken Adnexe. — Glatter Verlauf. 11. I. 02 entlassen.

36. Graviditas tubaria dextra rupta.

Dorothea B., 29 J., Hafenarbeitersfrau. August 1900 normaler Partus, vorher 2 Aborte. Letzte Periode ausgeblieben, sonst immer regelmässig, seit 14 Tagen mässige Blutung aus der Vagina, seit 4 Tagen plötzliche Schmerzen im Leibe.

Status 7. XII.: Stark kollabierte, anämische Frau. Puls klein, 120 Schläge. Dämpfung in den abhängigen Partien des Abdomens. Uterus anteflektiert, rechts hinter demselben eine hühnereigrosse, druckempfindliche schwappende Geschwulst. Diagnose: Graviditas extrauterina rupta.

Sofortige Laparotomie. In der Bauchhöhle mässige Menge flüssigen Blutes. Rechte Tube vergrössert mit einem markstückgrossen Riss am abdominalen Ende. Exstirpation der rechtsseitigen Adnexe. — 30. XII. Geheilt entlassen.

1902.

37. Graviditas tubaria sinistra rupta.

Anna G., 30 J., Arbeiterin. Vor 8 Wochen letzte Menstruation. Heute früh ohne besondere Veranlassung plötzlich heftige Schmerzen im Leibe. Nachmittags wird die vollkommen ausgeblutete, fast pulslose Pat. ins Krankenhaus eingeliefert. Die Diagnose wird auf geplatzte Tubengravidität gestellt.

Sofortige Laparotomie 15. I. Abdomen, welches stark aufgetrieben, voll flüssigem Blut. Linke vergrösserte Tube mit pfennigstückgrosser Ruptur. Exstirpation der linken Adnexe. Rechte Adnexe intakt. — 18. I. Ausstossung einer Decidua graviditatis in toto. — 15. II. Glatter Verlauf. Entlassen.

38. Graviditas tubaria sinistra rupta.

Anna M., 31 J., Arbeitersfrau. Letzter Partus voriges Jahr. Menses zuletzt vor 6 Wochen, sonst immer regelmässig. Pat. erkrankte gestern Abend plötzlich mit heftigen Schmerzen im Leibe und wurde ohnmächtig.

Status 11. IV.: Vollkommen kollabierte kräftige Frau. Totale Anämie. Kein Puls. Abdomen bis auf einen kleinen Bezirk vollkommen gedämpft. Geringe Blutung aus der Vagina. Diagnose: Graviditas extrauterina.

Sofortige Laparotomie. Abdomen gestrichen voll Blut. Linke Tube in einen taubeneigrossen geplatzten Sack verwandelt. Entfernung der linken Adnexe.

26. IV. Grosser Bauchdeckenabscess. — 6. V. Plötzlicher Exitus. Die Sektion ergab eine Embolie beider Pulmonalarterien und eine Endocarditis der Mitralis.

39. Graviditas tubaria sinistra rupta.

Wilhelmine J., 27 J., Kutschersfrau. Letzter Partus vor 2 Jahren. Letzte Menses vor 6 Wochen. Vor 8 Tagen mit heftigen Leibschmerzen und Erbrechen erkrankt. Heute abermals kolikartige Schmerzen, Ohn-

macht, Collaps, mässige Blutungen aus der Vagina.

Status 26. V.: Kräftige Frau mit schwerer Anämie. Puls mässig kräftig, 108. Abdomen aufgetrieben, wenig gespannt. Druckempfindlichkeit links unten. In den abhängigen Partien Dämpfung. Diagnose: Graviditas extrauterina rupta.

Sofortige Laparotomie. In der Bauchhöhle grosse Menge flüssigen Blutes. Linke Tube in einen taubeneigrossen Sack verwandelt, der mit geronnenem Blut prall gefüllt ist und in der Mitte einen 2 cm langen Riss hat. Abtragung der linken Tube. Ovarium bleibt erhalten. — Glatter Verlauf.

40. Graviditas tubaria sinistra. (Abort.)

Emma S., 20 J., Morgenmädchen. Früher stets gesund. Mit 17 Jahren Menses, welche immer regelmässig waren. Vor 13 Monaten normaler Partus. Letzte Menses vor 4 Wochen, seit längerer Zeit Schmerzen in der linken Seite. Aus dem Muttermund fliesst blutiger Schleim.

Status 28. V.: Mittelkräftige Person. Linke Tube verdickt, schmerzhaft. Linkes Ovarium geschwollen. Diagnose: Pyosalpinx sin.? Tubargravidität?

Laparotomie 6. VI. In der Bauchhöhle ziemlich reichlich freies Blut. In der linken Tube 1 cm langer Riss, von Blutcoagula bedeckt. Entfernung der linken Adnexe. Rechtes Ovarium mit verschiedenen kleinen Cysten.

10. VI. Unter Fiebersteigerung Exitus. Die Sektion ergab eine Peritonitis purulenta.

41. Graviditas tubaria sinistra rupta.

Anna K., 30 J., Postassistentenfrau. Früher stets gesund. Vor 1 Jahre normaler Partus. Menses immer regelmässig, die letzten blieben aus. 8 Tage später leichte vaginale Blutungen. Heute Morgen plötzliche profuse Blutungen aus der Vagina. Kein Leibschmerz. Nachmittags in der Stadt in Narkose untersucht und mit der Diagnose geplatzte Tubargravidität ins Krankenhaus geschickt.

Status 7. VI.: Gänzlich ausgeblutete Frau mit fadenförmigem Puls. Lippen ganz weiss. Leib weich, nicht druckempfindlich, keine Dämpfung. Uterus vergrössert, links daneben ein taubeneigrosser Tumor. Diagnose: Graviditas extrauterina rupta.

Sofortige Laparotomie. In der Bauchhöhle grosse Mengen flüssigen Blutes. Linke Tube in einen kleinapfelgrossen Sack verwandelt, der am Fimbrienende eingerissen ist. Abtragen der linksseitigen Adnexe.

9. VI. Unter zunehmender Herzschwäche Exitus. Die Sektion ergab 1500 ccm flüssiges Blut in der Bauchhöhle. Nahtstelle ohne Befund.

42. Graviditas tubaria dextra. (Abort.)

Katharine Sch., 31 J., Quaiarbeitersfrau. Abort vor 4 Jahren. Menses immer regelmässig bis vor 14 Tagen. Dieselben traten drei Tage zu

spät ein und viel stärker als sonst. Die Vaginalblutung hält an.

Status 11. VI.: Uterus anteflektiert. Untersuchung per rectum. Rechte Tube hühnereigross, wenig schmerzhaft. Diagnose: Graviditas tubaria.

Laparotomie. Die rechte Tube ist vergrössert, geplatzt, mit Blutgerinnsel gefüllt. Abbinden der rechtsseitigen Adnexe. — Glatter Verlauf. 12. VII. entlassen.

43. Graviditas tubaria dextra rupta.

Martha H., 24 J., Küpersfrau. Bis jetzt immer gesund. Menses seit 6 Wochen sistiert, dieselben sind jetzt wieder eingetreten und äusserst heftig. Seit einigen Tagen plötzlich Schmerzen im Leib.

Status 17. VI.: Blasse Frau mit flatterndem Puls. In den abhängigen Partien des Abdomens Dämpfung. Blutungen aus der Scheide. Diagnose: Graviditas extrauterina rupta.

Sofortige Laparotomie. Rechte Tube in ein Blutcoagulum eingehüllt, in derselben ein kleiner Riss. Im kleinen Becken alte Blutcoagula. In der Tube ein 3 cm langer Foet. Abtragung der rechten Adnexe. — Glatter Verlauf. 12. VIII. entlassen.

44. Graviditas tubaria sinistra rupta.

Anna Sch., 36 J., Tischlersfrau. Vor 8 Jahren 8 Monatskind. Menses bis vor 2 Monaten stets regelmässig, von da ab ausgeblieben. Seit dieser Zeit Mattigkeit, Uebelkeit, Erbrechen, kolikartige Schmerzen. Wird auf der inneren Abteilung wegen Tubargravidität beobachtet. Heute ohne Veranlassung Collaps. Zur chirurgischen Abteilung verlegt.

Status 5. XI.: Sehr anämische Frau. Abdomen meteoristisch, in den abhängigen Partien Dämpfung, sehr schmerzhaft. Diagnose: Graviditas extrauterina rupta.

Sofortige Laparotomie. In der Bauchhöhle reichliches flüssiges und geronnenes Blut. Linke Tube taubeneigross mit 1 cm langem Einriss. Abtragung der linken Adnexe. Im rechten Ovarium ein Corpus luteum verum. Glatter Verlauf. 10. XII. entlassen.

45. Graviditas tubaria dextra rupta.

Friederike H., 35 J., Fuhrmannsfrau. 4 normale Entbindungen. Letzte vor 4 Jahren. Vor 3 Jahren Abort. Menses regelmässig ohne Schmerzen. Dieselben seit 8 Wochen ausgeblieben. Seit 4 Wochen ununterbrochene Blutungen aus der Vagina.

Status 17. XII.: Mittelkräftige Frau. Uterus anteflektiert. Linke Adnexe verdickt, druckempfindlich. Rechts neben dem Uterus hirsekorngrosser Tumor. Diagnose: Graviditas tubaria.

Laparotomie 19. XII. Im kleinen Becken Zeichen frischer Blutung. Rechte Tube ist samt dem Ovarium mit Blutcoagula bedeckt. Entfernung der rechtsseitigen Adnexe. Ausräumung des Blutes aus dem Douglas. Linke Adnexe intakt. — Geheilt entlassen 14. I.

1903.

46. Graviditas tubaria sinistra. (Abort.)

Elisabeth Sch., 36 J., Arbeitersfrau. Pat. ist 1901 hier wegen einer rechtsseitigen Tubargravidität operiert worden (siehe Fall 31). Menses seit der Operation immer regelmässig. Seit einigen Tagen dauernde Blutungen aus der Vagina.

Status 7. I.: Abdomen etwas aufgetrieben. Rechts und links neben dem anteflektierten Uterus eine derbe Resistenz. Im Douglas ebenfalls ein derber Tumor. Diagnose: Graviditas extrauterina.

Laparotomie 23. I. Im kleinen Becken ein grosser Tumor mit einem Vorsprung nach links. Derselbe ist eine Haematocele retrouterina, der Vorsprung ist die linke Tube, welche vergrössert und deren abdominales Ende mit Blut gefüllt ist. Abtragung der linksseitigen Adnexe. Toilette der Bauchhöhle. — 6. II. Geheilt entlassen.

47. Graviditas tubaria sin. (Abort.)

Anna H., 32 J., Arbeiterin. Vor 9 Jahren normaler Partus. Menses regelmässig bis vor 2 Monaten; von da ab Schmerzen im Leib beim Gehen und Stuhlgang.

Status 9. I.: Abdomen leicht aufgetrieben. Links oberhalb der Symphyse eine Resistenz, rechts eine kleinere. Uterus anteflektiert. Linkes Parametrium von einem grossen sehr druckempfindlichen Tumor eingenommen. Diagnose: Pyosalpinx sinistra.

Laparotomie 23. I. Im kleinen Becken alte Blutcoagula. Nach Entfernung derselben zeigt die linke Tube an ihrer hinteren Wand einen 1 cm langen Einriss. Entfernung der Tube. Ventrofixation des Uterus. — 21. II. Geheilt entlassen.

48. Graviditas tubaria dextra. (Abort.)

Auguste M., 29 J., Tischlersfrau. 4 normale Partus, der letzte vor $2^1/_2$ Jahren. Menses bis vor 2 Monaten immer regelmässig, von da ab sistiert. Seit $2^1/_2$ Wochen mässiger Blutabgang aus der Vagina.

Status 30. I.: Blasse Frau. Uterus anteflektiert. Links und hinter dem Uterus ein faustgrosser, weicher sehr empfindlicher Tumor. Abdomen äusserlich ohne Befund. Brüste Colostrum. Diagnose: Tubargravidität? Pyosalpinx?

Laparotomie 3. II. Uterus von Blutcoagula umgeben. Rechte Tube daumendick, am abdominalen Ende geplatzt. Linke Tube auch verdickt und mit Blut gefüllt. Beide Tuben werden exstirpiert. Rechtes Ovarium erhalten. Douglas von Blutcoagula ausgeräumt. Ventrofixation des Uterus. — 7. III. Geheilt entlassen.

49. Graviditas tubaria rupta dextra.

Amanda R., 29 J., Tischlersfrau. Letzte Menses vor 10 Wochen. Blutete vom 7. IV.—24. IV. Dann auf der inneren Abteilung Kurettement. Noch geringe Schmerzen im Leibe. Heute plötzlich schwerer

Collaps. Zur sofortigen Operation zur chirurgischen Abteilung verlegt.

Status 5. V.: Schwer kollabierte Frau mit fadenförmigem kleinen Puls. Abdomen weich, im rechten Hypogastrium eine handbreite Resistenz. Absolute Dämpfung. Uterus nach vorn gedrängt, das rechte Parametrium von einem grossen Tumor eingenommen, der sich nach dem Douglas erstreckt. Diagnose: Graviditas extrauterina rupta.

Sofortige Laparotomie. Die rechte Tube ist stark vergrössert und zeigt ein zweipfennigstückgrosses Loch. Im Douglas eine grosse Menge geronnenes und flüssiges Blut. Salpingotomia dextra.

Nach zehntägiger ungestörter Rekonvalescenz leichte Temperatursteigerung mit Schmerzen im rechten Hypogastrium. Es handelt sich um einen perityphlitischen Abscess, der incidiert werden musste. — Ungestörter Verlauf. 17. VII. Geheilt entlassen.

50. Graviditas tubaria sinistra rupta.

Marie Sch., 30 J., Schuhmachersfrau. Fünf normale Partus. Seit 14 Tagen unregelmässiger Abgang von Blut aus der Vagina. Schmerzen im Unterleib. Sonst Menses immer regelmässig.

Status 12. V.: Blasse, sonst gesunde Frau. Abdomen weich, in den unteren Partien beiderseits eine deutliche Resistenz. Uterus anteflektiert. Links vom Uterus im Douglas ein grosser, sehr empfindlicher, harter Tumor palpabel. Diagnose: Graviditas extrauterina rupta.

15. V. Laparotomie. Das ganze kleine Becken ist mit Blutcoagula ausgefüllt. Linke Tube verdickt und geplatzt. Exstirpation der linken Adnexe. Rechte Tube auch verdickt und mit Blut gefüllt. Exstirpation derselben mit Erhaltung des Ovarium. — Glatter Verlauf. 20. VI. entlassen.

51. Graviditas tubaria dextra rupta.

Christine D., 29 J., Töpfersfrau. Pat. wird seit einiger Zeit auf der inneren Abteilung wegen Ulcus ventriculi und Chlorose behandelt. Letzte Menses vor 2 Monaten. Heute kollabierte sie plötzlich mit Anzeichen einer schweren inneren Blutung. Zur chirurgischen Abteilung verlegt.

Status 31. V.: Aeusserst anämische, gracil gebaute Frau. Puls 120. Temperatur 38. In den abhängigen Partien des leicht aufgetriebenen Abdomens freie Flüssigkeit. Rechte Adnexe stellen einen gänseeigrossen prallen Sack dar. Kein Erbrechen. Diagnose: Graviditas extrauterina.

Sofortige Laparotomie. Im Abdomen reichlich flüssiges Blut. Abtragung des geplatzten rechten Tubensackes. 4. VII. Geheilt entlassen.

52. Graviditas tubaria sinistra (Abort).

Katharina K., 39 J., Zimmerersfrau. Früher 11 stets normale Geburten. 2 Aborte. Seit 6 Monaten gelblicher Ausfluss aus der Vagina. Menses stets regelmässig. Seit 4 Wochen immer geringe Schmerzen im Unterleib hauptsächlich in der linken Seite, geringe Genitalblutungen.

Status 2. IX.: Geringer eitriger Ausfluss aus dem Uterus. Derselbe

ist beweglich anteflektiert. Linke Adnexe hühnereigross, sehr druckempfindlich. Rechte Adnexe auch etwas vergrössert. Diagnose: Pyosalpinx.

Laparotomie 17. IX. Im Douglas ein faustgrosses, festes Blutcoagulum. Linke Tube verdickt und am abdominalen Ende geplatzt. Dieselbe ist mit Blut gefüllt. Abtragung der linksseitigen Adnexe. — Glatter Verlauf. 10. X. entlassen.

53. Graviditas tubaria dextra rupta.

Rosa B., 33 J., Kaufmannsfrau. Pat. hat nie geboren. Menses immer regelmässig. Vor 14 Tagen mit Ohnmacht und Schmerzen im Leibe erkrankt. Ein Arzt konstatierte innere Blutung durch Tubargravidität. Gestern abermals Ohnmachtsanfall mit starker Blutung aus den Genitalien. Sofortige Aufnahme ins Krankenhaus.

Status 30. IX.: Hochgradig anämische Frau mit leichtem Collaps. Leib druckempfindlich, aufgetrieben. Diagnose: Graviditas extrauterina.

Sofortige Laparotomie. In der Bauchhöhle grosse Mengen flüssigen Blutes. Abtragung des geplatzten gänseeigrossen rechten Tubensackes. Linke Adnexe intakt. — 2. XI. Geheilt entlassen.

54. Graviditas tubaria rupta dextra.

Amanda Z., 29. J., Kutschersfrau. 4 Partus. Vor 5 Jahren wegen Parametritis in Behandlung, sonst immer gesund. Letzte Menses vor 5 Monaten, sonst immer regelmässig. Mit Ausbleiben der Menses Erbrechen, Ohnmacht, Schwindel. Geringer Blutabgang aus der Vagina.

Status 21. IX.: Abdomen gleichmässig aufgetrieben, druckempfindlich. Wenig blutig gefärbter Ausfluss. Uterus anteflektiert, nach rechts abgewichen. Rechts neben dem Uterus weiche apfelgrosse, elastische Geschwulst. Diagnose: Graviditas extrauterina.

6. X. Heute beim Umbetten plötzlich heftige Schmerzen im Leib. Puls klein, fadenförmig. Heftiges Erbrechen mit schwerem Collaps. Zur sofortigen Operation zur chirurgischen Abteilung verlegt. Abdomen stark aufgetrieben. Gespannt, hart, druckempfindlich, in den abhängigen Partien Dämpfung. Colostrum nachweisbar.

Laparotomie. Ganze Bauchhöhle mit flüssigem Blut gefüllt. Rechte Tube geplatzt. Der noch lebende 25 cm lange Foetus frei in der Bauchhöhle. Abtragung der rechten Adnexe. Am linken Ovarium ein pflaumenkerngrosses Hämatom, das gespalten wird. Während des Krankenlagers machte Pat. eine Pleuritis exsudativa durch. — 13. XI. Geheilt entlassen.

55. Graviditas tubaria rupta dextra.

Mathilde M., 29 J., Agentenfrau. Pat. wird von der medicinischen Abteilung mit der Diagnose Tubargravidität zur Operation verlegt. Im Juli dieses Jahres an einer chronischen Salpingitis behandelt. Kein Partus, kein Abort.

Status 9. X.: Anämische Frau. Uterus antevertiert, hinter dem-

selben im Douglas ein kindskopfgrosser Tumor von weicher Konsistenz, leichte Blutungen aus der Vagina. Colostrum.

Laparotomie 10. X. Hinter dem Uterus ein grosses Hämatom mit reichlich Blutcoagula. Während der Ausräumung heftige Blutung aus der rechten Tube, die nach deren Abklemmung sofort steht. Linke Tube verdickt und nicht durchgängig. — Glatter Verlauf. 5. XI. entlassen.

56. Graviditas tubaria dextra rupta.

Bertha Sch., 34 J., Versicherungsbeamten-Frau. Früher immer gesund. Menses regelmässig bis August. Mitte September kolikartige Schmerzen im Unterleib mit Ohnmachtsanfällen und Blutungen aus der Vagina. Dieser Zustand hat sich seitdem öfters wiederholt, gestern starker Collaps.

Status 19. XI.: Blasse Frau. Puls 132, klein, frequent. Abdomen leicht aufgetrieben, tympanitisch, diffus druckempfindlich. Uterus wenig vergrössert. Im Douglas aus dem kleinen Becken herausragend, ein praller, sehr empfindlicher Tumor. Vaginalsekret blutig. Colostrum. Heftige Schmerzen und zunehmender Collaps bei schlechter werdendem Puls. Diagnose: Graviditas extrauterina.

Sofortige Laparotomie. Nach Eröffnung der Bauchhöhle strömt dunkles Blut aus derselben. Der kindskopfgrosse Fruchtsack, der von der rechten Tube gebildet wird, wird herausgewälzt und nach Abklemmung exstirpiert. In dem eröffneten Fruchtsack ein 10 cm langer Foet. — 14. XII. Geheilt entlassen.

57. Graviditas tubaria dextra.

Johanna Sch., 24 J., Arbeitersfrau. In der letzten Zeit Menses unregelmässig. Seit 7 Wochen ausgeblieben. In den letzten 8 Tagen oft Blut in Stücken abgegangen, dabei kolikartige Schmerzen mit Stuhlverstopfung. Im August dieses Jahres hier wegen linksseitigem Pyosalpinx operiert.

Status 20. XI.: Mittelgrosse, anämische Frau. Abdomen aufgetrieben, druckempfindlich, besonders im rechten Hypogastrium. Hier ein faustgrosser Sack, der mit dem Uterus zusammen zu hängen scheint. Puls klein, 130. Diagnose: Graviditas tubaria.

Laparotomie 21. XI. Grosse Menge frischer und alter Blutcoagula in der Bauchhöhle. Blutung aus der rechten Tube, dieselbe ist daumendick. Abtragung derselben und Stielversorgung. Bei der ersten Operation war die rechte Tube ohne sichtbare Veränderung, durchgängig. — Glatter Verlauf. 10. XII. entlassen.

1904.

58. Graviditas tubaria rupta dextra.

Martha L., 22 J., Obergärtnersfrau. Partus vor 4 Monaten. Vor 3 Tagen erkrankte Pat. plötzlich mit starken Leib- und Brustschmerzen. In der letzten Nacht Erbrechen und Collaps.

Status 25. I.: Kräftige blasse Frau. Colostrum. Abdomen leicht aufgetrieben, im kleinen Becken mit Flüssigkeit gefüllt. Uterus anteflektiert. Tumor im Douglas. Diagnose: Graviditas extrauterina.

Sofortige Laparotomie. In der Bauchhöhle reichlich frisches Blut und Blutcoagula. Rechte Tube bildet einen faustgrossen Sack, der am uterinen Ende geplatzt. Abtragung der rechten Adnexe. Linke Tube intakt. — 20. II. Geheilt entlassen.

59. Graviditas tubaria dextra rupta.

Wilhelmine R., 37 J., Reepschlägersfrau. Partus vor 15 Jahren. Seit Oktober vorigen Jahres bleiben die sonst regelmässigen Menses aus. Im November schwache Blutung aus den Genitalien mit Schmerzen im Unterleib.

Status 19. I.: Anämische Pat. Uterus etwas nach links gelagert und vergrössert. Im Douglas ein prallelastischer druckempfindlicher Tumor. Diagnose: Graviditas extrauterina.

Laparotomie 20. I. In der Bauchhöhle grosse Mengen frisches Blut und ältere Blutcoagula. Der ganze Douglas ist mit Blutgerinnsel gefüllt. Rechte Tube vergrössert mit 1 cm langen Einriss. Abtragung der rechten Adnexe. Linke Adnexe intakt. — 5. III. Geheilt entlassen.

60. Graviditas tubaria sinistra rupta.

Bertha Cl., 32 J., Schuhmachersfrau. Vor 5 Jahren normaler Partus. Vor 6 Wochen Abort. Letzte Menses vor 9 Wochen. Seit 5 Wochen wieder Blutabgang aus den Genitalien mit Schmerzen im Unterleib.

Status 22. IV.: Anämische Frau. Abdomen mächtig aufgetrieben. Einwärts der linken Spina iliaca eine deutliche Resistenz, darüber Dämpfung. Uterus nach rechts verdrängt. Die linke Beckenhälfte ist von einem prallelastischen druckempfindlichen Tumor ausgefüllt. Diagnose: Graviditas extrauterina.

Laparotomie 21. IV. Linke Tube daumendick, am abdominalen Ende eingerissen, mit Blutcoagula gefüllt. Abtragung der linksseitigen Adnexe. Ausräumung des Hämatoms aus dem Douglas. — Glatter Verlauf. 17. V. entlassen.

61. Graviditas tubaria dextra (Abort).

Emma St., 27 J., Verkäuferin. Am 31. VIII. auf der inneren Station wegen 8 Tage bestehender vaginaler Blutung aufgenommen; seit dem 27. VIII. krampfartige Leibschmerzen. Nachweis einer Hämatocele im Douglas, anfangs stationär. Beim Wachsen der Hämatocele zur chirurgischen Station verlegt.

Status 13. IX.: Blasse sehr elende Person. Puls nicht beschleunigt, voll. Rechts und hinter dem Uterus ein grosser, praller Tumor. Diagnose: Graviditas extrauterina.

Laparotomie 13. IX. Rechtsseitiger, faustgrosser Tubensack wird exstirpiert. Ausräumung des nur geringen Hämatoms. Im Tubensack

findet sich die 1—2 Monate alte Frucht. — Glatter Verlauf. 12. X. entlassen.

62. Graviditas tubaria dextra (Abort).

Sophie S., 29 J., Kutschersfrau. 1 mal abortiert, 3 ausgetragene, normale Kinder; vor 6 Wochen zuletzt menstruiert. Seit 14 Tagen ständiges leichtes Bluten durch die Scheide; sie ist in der letzten Woche mehrmals ohnmächtig geworden bei zunehmender Blässe.

Status 3. XI.: Extrem blasse Frau, Puls beschleunigt. Leib weich, nirgends druckempfindlich. Per vaginam z. Z. keine Blutung. Portio aufgelockert, Uterus vergrössert. Hinteres Scheidengewölbe und rechtes Parametrium durch eine deutliche Resistenz ausgefüllt. Diagnose: Graviditas extrauterina.

Laparotomie 3. XI. Entfernung grosser Massen geronnenen und flüssigen Blutes aus der Bauchhöhle. Rechtsseitiger Hämatosalpinx. Abtragen der rechten Adnexe. — Glatte Heilung. 30. XI. entlassen.

1905.

63. Graviditas tubaria rupta.

Antje K., 40 J., Kellnersfrau. Mehrere normale Geburten. Menses stets regelmässig, zuletzt im Dezember, aber nur sehr schwach. Am Tage der Aufnahme morgens plötzlich heftige Schmerzen im Leibe, ohne vorhergegangene Anstrengung. Wird sehr schnell schwach und hinfällig.

Status 9. I.: Ausgeblutete, kollabierte Frau. Puls aussetzend, sehr klein, weich. In den Brüsten Colostrum. Im Douglas deutliches weiches und fluktuierendes Exsudat. Diagnose: Graviditas extrauterina.

Durch Laparotomie werden grosse Mengen Bluts entfernt. In der rechten Tube findet sich am abdominalen Ende ein haselnussgrosser geplatzter Sack, aus dem es blutet. Abtragen der rechten Adnexe. — Glatte Heilung. 1. II. entlassen.

64. Graviditas tubaria dextra (Abort); Periappendicitis.

Bertha S., 28 J., Korrespondentin. 1. Menses mit 14 Jahren; seit einem Jahre Weissfluss und unregelmässige Periode, das letzte Mal vor 4 Wochen zu früh einsetzend und 14 Tage anhaltend. Im Juli 05 und Januar 06 von kolikartigen Schmerzen in der Ileocoecalgegend befallen.

Status 5. VI.: Sehr anämisches Mädchen. Abdomen weich, nicht aufgetrieben; in der Blinddarmgegend und beim Druck gegen das kleine Becken erhebliche Schmerzen. Fluor albus, Uterus druckempfindlich; rechte Tube als vergrössert und sehr druckempfindlich festzustellen. Nieren und Urethren sind durch die Röntgendiagnostik als frei von Steinen zu erkennen. Diagnose: Periappendicitis. Pyosalpingitis dextra.

Am 10. VI. wird durch Pararectalschnitt das Abdomen eröffnet, wobei flüssiges und geronnenes Blut entleert wird. Die rechtsseitige Tube ist verdickt und geplatzt, der Appendix ist an der Spitze mit den rechtsseitigen Adnexen verwachsen. Salpingektomie und Appendektomie. In

der Tube sind Eihautbestandteile nachweisbar. — Glatte Heilung. 27. VI. entlassen.

65. Graviditas tubaria dextra (Abort).

Johanna R., 25 J. Eine normale Geburt. Menses sonst stets regelmässig; letzte am 6. V. Seit 8 Tagen Unwohlsein und Leibschmerzen, gestern abend am 30. V. plötzlich heftige Unterleibsschmerzen und Ohnmacht. Vom Arzt wegen Appendicitis ins Krankenhaus gebracht.

Status 1. VII.: Aeusserst anämische Frau; Unterleib leicht aufgetrieben, rechts bis zur Mittellinie eine Dämpfung. Puls klein und frequent. Diagnose: Graviditas extrauterina rupta.

Am 3. VII. mittags wird durch Laparotomie die rechte geborstene Tube eliminiert und abgelöst. Die Rekonvalescenz war durch eine leichte Pleuritis verlängert. Am 23. VIII. wurde die Patientin mit guter Narbe geheilt entlassen.

66. Graviditas tubaria rupta.

Karoline M., 33 J., Schmiedegesellenfrau. 3 ausgetragene Kinder, wegen Beckenenge langdauernde, schwere Geburten, 1 Abort im August 04. Frühere Menses regelmässig, nach dem kurettierten Abort in kürzeren Zeiträumen. Letzte Menses am 1. VIII. 05. Pat. ist am Tage vor der Aufnahme plötzlich, beim Bügeln, mit heftigen Schmerzen im Unterleib erkrankt, fiel um und wurde ohnmächtig.

Status 16. IX.: Elende, äusserst anämische Frau mit schmerzverzerrtem Gesicht. Puls 120, klein, regelmässig, Atmung beschleunigt. Unterleib leicht aufgetrieben, Dämpfung zu beiden Seiten des Parametriums, links mehr als rechts, per vaginam Resistenz im Douglas. Diagnose: Graviditas tubaria sinistra rupta.

Laparotomie am 16. IX. mittags. Linke Tube wird rupturiert gefunden und abgebunden. Im Bauch viel flüssiges und geronnenes Blut. — Glatte Heilung. 14. X. entlassen.

67. Graviditas tubaria dextra (Abort).

Rosa Z., 33 J., Arbeitersfrau. Hat schon als Mädchen an Weissfluss gelitten. 2 normale Geburten. Letzte Menses vor 6—7 Wochen. Ist vor 14 Tagen von einer Trittleiter gestürzt und hat vorübergehend etwas geblutet, sich später wieder wohlbefunden. Vor 4 Tagen bekam sie plötzliche Schmerzen und wurde ohnmächtig; auf der inneren Abteilung wurde durch Punktion ein Hämatom des Douglas festgestellt und die Frau am 18. X. zur Operation auf die chirurgische Abteilung verlegt.

Status: Anämische Frau mit ängstlichem Gesichtsausdruck. Puls 120 klein. Leib aufgetrieben, Dämpfung oberhalb der Symphyse und nach beiden Seiten hin. Weiche Resistenz im Douglas, geringe Blutung aus der Vagina. Diagnose: Graviditas extrauterina.

Am 18. X. Laparotomie. Entfernung des geplatzten Tubensacks der rechten Seite. — Die Genesung wurde durch eine Thrombophlebitis fe-

moris dextri kompliciert, trotzdem wurde die Frau am 12. XI. geheilt entlassen.

1906.

68. Graviditas extrauterina sinistra. (Abort.)

Ida St., 32 J., Malersfrau. Periode bisher stets regelmässig. 3 normale Geburten. Seit 1/4 Jahre Fluor und Blasenbeschwerden; letzte Menses ausgeblieben. Am 12. I. aufgenommen, damaliger

Status ergab eine blasse Frau; hinteres Vaginalgewölbe durch ein Exsudat stark vorgewölbt und schmerzhaft, Adnexe beiderseits leicht verdickt, reichlich eitriger Fluor. Die Diagnose lautete zunächst auf Parametritis. Am 25. I. traten Blutungen auf, die wie Menses verliefen und als solche aufgefasst wurden. In der Nacht zum 31. I. erkrankte die Pat. an akut einsetzenden Schmerzen der linken Unterbauchgegend.

Status 31. I.: In der linken Unterbauchgegend wird ein derber, fast bis zur Nabelhöhe reichender Tumor von mässiger Druckempfindlichkeit gefühlt. Douglas prall vorgewölbt, Probepunktion ergiebt Blut. Diagnose: Graviditas tubaria rupta.

Durch die Laparotomie am gleichen Tage wird ein den linken Adnexen angehöriger kindskopfgrosser Tumor entwickelt, der bei der Isolierung platzt und geronnene Blutklumpen entleert. Die linke Tube wird abgetragen. — Glatte Heilung; am 3. III. entlassen.

69. Graviditas tubaria dextra rupta.

Frida G., 30 J., Schlossersfrau. Bisher kinderlos; Menses immer sehr unregelmässig, zuletzt Anfang Januar. Wird von der inneren Station, wo sie als Rekonvalescentin einer Blinddarmentzündung lag, wegen Collapses und einer gemutmassten Darmperforation zur sofortigen Operation auf die chirurgische Abteilung verlegt.

Status 3. II.: Frequenter, kleiner Puls, Spannung der Bauchdecken, weiche Resistenz im Douglas. Anämie. Diagnose: Graviditas extrauterina rupta.

Durch Laparotomie wird die Diagnose bestätigt. Am 7. III. geheilt entlassen.

70. Graviditas tubaria dextra rupta.

Friederike D., 37 J., Maurersfrau. Menses bisher regelmässig, starke Molimina. Hat 2 mal abortiert und 3 normale Geburten gehabt. Letzte Menses Mitte Februar auffallend gering. Sie erkrankte am 5. III. abends plötzlich mit Leibschmerzen, Ohnmacht, Blässe.

Status 6. III.: Stark kollabierte, fast ausgeblutete blasse Frau. Abdomen aufgetrieben, wenig schmerzhaft. Vaginal fühlt man den nach vorn gedrängten Uterus. Hinteres Scheidengewölbe vorgewölbt, fluktuiert. Adnexe nicht zu erreichen. Puls klein, sehr frequent. Diagnose: Graviditas extrauterina rupta.

Durch Laparotomie wird die in der Mitte gerissene rechte Tube ex-

stirpiert. Am 4. IV. mit fester, im unteren Wundwinkel noch granulierender Narbe in ambulante Behandlung entlassen.

71. Graviditas tubaria dextra. (Abort.)

Johanna K., 39 J., Maurersfrau. Menses bisher alle 3 bis 4 Wochen, zuletzt am 20. III., minimale Menses noch in beiden folgenden Monaten. Kein Schwangerschaftsgefühl. Leidet seit 4 Wochen an rechtsseitigen Leibschmerzen, vor 4 Tagen kolikartiger Anfall, der sich in der letzten Nacht wiederholt.

Status 24. V. (Nachts): Sehr blasse, matte Frau. Puls klein und frequent. Abdomen aufgetrieben, schmerzempfindlich, zu beiden Seiten der Symphyse gedämpfter Schall. Vaginaler Befund: Vorwölbung und Fluktuation. Diagnose: Graviditas extrauterina rupta.

Laparotomie. Rechte Tube stark verdickt, ist geplatzt und blutet. In der Tube ein 2—2½monatlicher Foetus. In der linken Tube findet sich gleichfalls ein Hämatom, sodass auch diese wegen der Gefahr einer Blutung mit entfernt wird. 13. VI. mit glatt geheilter Bauchwunde entlassen.

72. Graviditas tubaria dextra rupta.

Marie M., 27 J., Zimmermannsfrau. Mehrere normale Geburten. Menses, sonst regelmässig, seit 7 Wochen sistiert. Ist heute Morgen ohnmächtig geworden und an äusserst heftigen Leibschmerzen erkrankt.

Status 7. VI.: Grosse Frau, ganz blasse Haut und Schleimhäute, Puls fadenförmig, frequent. Heftige Schmerzhaftigkeit der Ileocoecalgegend und beiderseitiger Ovarial-Druckpunkte. Douglas rechts deutlich vorgewölbt. Diagnose: Graviditas extrauterina rupta.

Laparotomie; am uterinen Ende der wenig verdickten r. Tube wird eine 3 mm grosse Perforation gefunden. Resektion der Tube. — Glatte Heilung. 30. VI. entlassen.

73. Graviditas tubaria dextra rupta. Appendicitis.

Margarete W., 27 J., Maurersfrau. Hat mehrere Blinddarmanfälle durchgemacht und war vor 4 Wochen wegen eines Recidivs auf die innere Abteilung gekommen. Wegen eines Collapszustandes nach akut aufgetretener Schmerzhaftigkeit in der Unterbauchgegend, die zunächst als Darmperforation aufgefasst wurde, wurde Pat. auf die chirurgische Abteilung verlegt.

Status 11. VI.: Blasse schwächliche Frau, Resistenz in der rechten Unterleibsgegend, die sich als eine mit dem nicht vergrösserten Uterus in Zusammenhang stehende, den rechten Adnexen angehörende, zunehmende Schwellung erweist. Diagnose: Graviditas extrauterina rupta. Appendicitis.

Die Laparotomie ergiebt ein abgekapseltes Hämatom der geplatzten rechten Tube und mässige Blutung im kleinen Becken. Exstirpation der Tube und der verwachsenen Appendix.

74. Graviditas tubaria sinistra rupta.

Julchen Auguste K., 26 J., Haushälterin. Menses, seit dem 16. Jahr, regelmässig. Erste Geburt 1900, Forceps; leidet seitdem an Weissfluss; zweite Geburt 1903 normal. Letzte Menses Anfang Mai. Leidet seit einigen Tagen an Uebelkeit und Ohnmachtsanfällen, seit 3 Tagen wehenartige Schmerzen im Unterleib. Subjektives Schwangerschaftsgefühl. Heute Mittag plötzlich kolikartiger Leibschmerz und hochgradige Schwäche.

Status 28. VI.: Extrem anämisches Aussehen. Puls kaum fühlbar, sehr frequent. Abdomen aufgetrieben, nach unten zu diffus druckempfindlich, in den abhängigen Partien Dämpfung, links mehr als rechts. Hinteres Scheidengewölbe weich anzufühlen. Ein deutlicher Strang verzieht den Uterus nach links. Diagnose: Graviditas extrauterina rupta.

Entfernung der linken Tube durch Laparotomie. 28. VI. geheilt, mit guter Narbe entlassen.

75. Graviditas tubaria sinistra rupta.

Auguste K., 31 J., Kellnersfrau. Frau K. ist in der Nacht plötzlich unter starken krampfartigen Schmerzen im Abdomen erkrankt und seitdem schnell verfallen. Vom Arzt zur sofortigen Operation unter der obigen Diagnose hereingeschickt.

Status: Fast ausgeblutete Frau. Puls klein und frequent; Leib auf der linken Seite ausserordentlich schmerzhaft, im ganzen aufgetrieben und gespannt. Douglas stark vorgewölbt, fluktuierend, links resistenter. Diagnose: Graviditas extrauterina rupta.

Laparotomie. Im Leibe befindet sich vorwiegend flüssiges Blut nebst vielen Blutcoagulis. Die linke verdickte Tube ist geplatzt, in ihr findet sich ein etwa 4 wöchentlicher Foetus. Resektion der Tube. Glatte Heilung. Am 6. VII. entlassen.

76. Graviditas tubaria dextra rupta.

Dorothea S., 32 J., Arbeitersfrau. Ein normaler Partus vor 8 Jahren Menses stets regelmässig, zuletzt vor 6 Wochen. Erkrankte vorgestern Nacht plötzlich an heftigen Schmerzen im rechten Abdomen; beim Versuch zu Stuhl zu gehen, fiel sie ausser Bett in Ohnmacht. Der herbeigerufene Arzt deutete die Symptome zunächst auf Appendicitis; am zweiten Tage dem Krankenhaus überwiesen.

Status 3. VIII.: Ausgeblutete, fast pulslose Frau, mit Dämpfung über den abhängigen Abdominalpartien und fluktuierender Vorwölbung des Douglas. Diagnose: Graviditas extrauterina rupta.

Sofortige Laparotomie. Rechte Adnexe vielfach verwachsen, rechte Tube, wallnussgross, wird reseciert. Glatte Heilung. 28. III. entlassen.

77. Graviditas tubaria dextra rupta.

Hedwig P., 24 J., Lehrersfrau. Seit 4 Jahren verheiratet, eine normale Geburt. 1 Umschlag im 3. Monat. Menses sonst regelmässig, zuletzt am 20. VII., 8 Tage später leichte Blutung und Mattigkeitsgefühl,

dann wieder gesund. Gestern Abend mässige Leibschmerzen, die sich verstärkten, schnell zunehmende Schwäche.

Status 14. VIII.: Hochgradig blasse Frau, Puls fadenförmig. Leib wenig aufgetrieben, druckempfindlich. Dämpfung. Hinteres Scheidengewölbe vorgewölbt, weiche Resistenz. Diagnose: Graviditas extrauterina rupta.

Laparotomie. Rechte Tube vergrössert, in ihrer Mitte blutende, kleine Perforation. Tubektomie. 16. IX. nach glatter Wundheilung entlassen.

78. Graviditas tubaria dextra. (Abort.)

Marie J., 31 J., Schlachtersfrau. 5 normale Geburten. Menses regelmässig, ohne Besonderheiten, seit 8 Wochen sistiert. Am 3. X. zum erstenmal Auftreten sehr heftiger Leibschmerzen, die bis zum nächsten Tage dauerten. Am 13. X. Frostgefühl und Fremdkörpergefühl im Leibe. Seitdem mehrfach kolikartige Schmerzanfälle, in der Nacht 16./17. wiederholte Ohnmachtsanfälle.

Status 17. X.: Extreme Blässe. Puls kaum fühlbar, frequent. Leib gespannt, diffuse Druckempfindlichkeit, besonders in der rechten Unterbauchseite. Uterus vergrössert, Portio aufgelockert, Douglas vorgewölbt, fühlt sich weich an. Diagnose: Graviditas extrauterina rupta.

Durch Laparotomie wird die rechte geplatzte gravide Tube und das r. Ovarium entfernt. Wundheilung durch Bauchdeckenabscess verzögert, am 17. XII., mit fester Narbe, geheilt entlassen.

Litteratur.

v. Braun-Fernwald, Zur Aetiologie, Diagnose Therapie der Extrauteringravidität. Arch. f. Gynäkologie. Bd. LXVI. — Dobbert, 67 Fälle im frühen Entwicklungsstadium unterbrochener Tubenschwangerschaft. Centralbl. f. Gynäkologie. 1903. S. 850 und S. 1395. — Heinsius, Beiträge zur Lehre von der Tubargravidität, insbesondere zur Lehre von der Einbettung des Eies in der Tube. Zeitschr. f. Geburtshilfe u. Gynäkologie. Bd. XLVI. — Ihm, Zur Therapie der Extrauterinschwangerschaft. — Thorn, Zur Therapie der Extrauterinschwangerschaft. Münch. med. Zeitschr. 1903. 21.

III.

AUS DEM

ALLGEMEINEN KRANKENHAUSE

ZU HAMBURG-EPPENDORF.

I. CHIRURG. ABTEILUNG: PROF. DR. KÜMMELL.

Beiträge zur Chirurgie der Gallenwege.

Von

Dr. Goldammer,

Oberarzt im Regt. Königin Elisabeth, kommandiert zum Krankenhaus.

(Hierzu 2 Abbildungen und Taf. I—V.)

Die Chirurgie der Gallenwege und insbesondere die chirurgische Behandlung der Gallensteinkrankheit hat im Laufe der letzten zwei Decennien eine Fülle einschlägiger Litteratur zu Tage gefördert. Hervorragende Vertreter und Kenner der Gallenchirurgie (Kehr, Körte, Riedel u. A.) haben in grundlegenden Werken die Anschauungen und Grundsätze niedergelegt, die heutzutage über das Wesen der Gallensteinkrankheit und über die Notwendigkeit ihrer chirurgischen Behandlung geltend sind. Die Durchsicht der vorhandenen Litteratur führt zu der Erkenntnis, dass nicht nur mit zunehmender Erfahrung und Technik die Anschauungen der einzelnen Gallensteinoperateure im Laufe der Jahre erhebliche Wandlungen erfahren haben, sondern dass auch heute noch zwischen den Vertretern der Gallensteinchirurgie in vielen wesentlichen Punkten erhebliche Differenzen bestehen; am wenigsten in den Ansichten über das Wesen der Krankheit, am meisten in der Indikationsstellung zu operativem Vorgehen und in der Wahl der Operationsmethoden. Noch weit

mehr gehen die Ansichten auseinander zwischen Chirurgen und Internisten. Die Gallensteinchirurgie ist ein Kind der Neuzeit, das sich seinen Platz hat erkämpfen müssen; aber weder der überzeugte Widerstand der inneren Medicin, noch die gehässige Verleumdung des Kurpfuschertums können heutzutage ihre glänzenden Erfolge leugnen, und deshalb dürfen wir hoffen, noch die Zeit zu erleben, die in allen principiellen Fragen Einigung bringen wird. Der Grund, auf dem gebaut werden muss, um dieses Ziel zu erreichen, kann nur die zunehmende Erfahrung sein, sowie eine möglichst allgemeine Kenntnis dessen, was an den Erfolgen und Misserfolgen erzielt worden ist. Darauf beruht der Wert kasuistischer Mitteilungen und das ist der Zweck, dem auch die vorliegende Zusammenstellung dienen soll.

Unser Material umfasst 228 operativ behandelte Fälle von Erkrankungen der Gallenwege, in erster Linie von Cholelithiasis, aus den Jahren 1895—1906. Von diesen 228 Fällen entstammen 192 der ersten chirurgischen Abteilung des Allgemeinen Krankenhauses Hamburg-Eppendorf, während mir die übrigen 36 von Herrn Professor Kümmell aus seiner Privatpraxis gütigst zur Verfügung gestellt worden sind. Dieses Material erscheint immerhin relativ klein und mag seine Erklärung darin finden, dass, wie meine Umfragen an anderen hiesigen Anstalten ergaben, die Gesamtzahl der intern und chirurgisch behandelten Gallensteinleiden in Hamburg nicht so hoch ist, wie man es bei der Grösse der Stadt erwarten sollte, und ich glaube deshalb auf die schon öfters hervorgehobene Thatsache hinweisen zu müssen, dass das Gallensteinleiden überhaupt im Norden Deutschlands weniger häufig zu sein scheint, als in Mittel- und Süddeutschland, so speciell im Harz, Thüringen und andern Gegenden.

Es ist mir aus äusseren Gründen nicht möglich, die grosse Zahl statistischer Veröffentlichungen über die Gallensteinkrankheit und über die Erfolge deren interner und chirurgischer Behandlung zum Vergleich heranzuziehen. Ich beschränke mich deshalb auf zwei über ein grosses Zahlenmaterial verfügende Statistiken aus beiden Lagern, die Kehr's als Chirurgen und die Ritter's aus Karlsbad als Internisten.

Kehr hat bei 1111 Gallensteinlaparotomien eine Gesamtmortalität von 16,2%. Nach Abzug derjenigen Operationen, die mit gutartigen Komplikationen an Magen, Darm, Leber und Pankreas verbunden waren (194 Fälle mit 16,4% Mortalität) und denjenigen mit bösartigen Komplikationen, Carcinom, septischer und diffuser

Cholangitis (146 Fälle mit 84,2% Mortalität) bleibt für die unkomplicierten Gallensteinlaparotomien eine Mortalität von 3,2%.

Nach denselben Principien eingeteilt ergiebt unsere Kasuistik:

Gesamtmortalität 20,9%.

Gutartige Komplikationen (14 Fälle, 2mal letaler Ausgang): 14,3% Mortalität.

Bösartige Komplikationen (45 Fälle, 38mal letaler Ausgang): 85,7% Mortalität.

Unkomplicierte Gallenwegoperationen (169 Fälle, 8mal letaler Ausgang): 4,7% Mortalität.

Maligne Komplikationen sind bei dem Material Kehr's mit 13,1%, bei dem vorliegenden mit 19,8% vertreten.

Ritter[1]) teilt sein aus den Jahren 1880—1905 stammendes Material in zwei zeitlich getrennte Gruppen; die erste, der „voroperativen" Periode 1880—1893 entsprechend, umfasst 78757 Fälle, davon 18 = 0,024% mit tödlichem Ausgang, die zweite 11 708 Fälle aus der Zeit „nach dem Einzug der Chirurgie in Karlsbad", davon 71 mit letalem Ende = 0,078%, das macht insgesamt 189 765 Fälle mit 0,046% Mortalität.

Wollte man diese Zahlen ohne Weiteres mit den aus unserer Kasuistik sich ergebenden vergleichen, so würde sich herausstellen, dass bei unklomplicierten Gallensteinerkrankungen sich die Mortalität infolge des chirurgischen Eingriffes um das Hundertfache und bezüglich sämtlicher vorgenommener Gallensteinlaparotomien sogar um das Sechshundertfache erhöht hätte. Ein Blick auf diese Zahlen beweist das Absurde des Versuches, zwei derartig verschiedene Materialien miteinander vergleichen zu wollen, und die Ungerechtigkeit, die darin liegt, durch die Erfolge, die bei dem einen mit interner Behandlung erzielt worden sind, die bei dem anderen angewandten chirurgischen Massnahmen in Misskredit zu bringen. Was wegen Cholelithiasis alljährlich zur Kur nach Karlsbad pilgert, sind in der überwiegenden Mehrzahl Gallensteinträger und keine Gallensteinkranken; Menschen, die an chronisch recidivierender Cholecystitis leiden, die hin und wieder einen Anfall bekommen, sich aber im allgemeinen völlig wohl befinden, dann solche, die einmal eine akute Cholecystitis oder auch einen „erfolgreichen" Anfall im Sinne Riedel's mit Icterus und Steinabgang durchgemacht haben und teils zur Nachkur, teils zur Prophylaxe ihren Brunnen trinken, schliesslich nicht zum wenigsten solche, denen die alljährliche

1) Münch. med. Wochenschr. 1906. Nr. 33 u. 34.

Badereise nach Karlsbad zu einer alten, lieben Gewohnheit geworden ist, nachdem sie einmal vor vielleicht schon vielen Jahren an das Vorhandensein ihrer Gallensteine erinnert worden sind. Wahrscheinlich würde die Karlsbader Statistik ganz anders aussehen, wenn alle die nur einmal gezählt würden, die 2, 3, 4 mal oder noch viel öfter in den Kurlisten stehen. Jedenfalls kann man annehmen, dass bei der Mehrzahl der Karlsbader Gallensteinkurgäste entweder völlige Ruhe im Gallengangsystem herrscht, wie bei den 2 Millionen aller anderen Gallensteinträger im Deutschen Reich, oder dass es sich bei ihnen wenigstens um die Form handelt, bei der die der Krankheit an und für sich eigentümliche Neigung zur Latenz besonders ausgesprochen ist, und bei der nach übereinstimmendem Urteil der Chirurgen und Internisten die Brunnenkur ausgezeichnete Dienste leistet. Wie richtig diese Annahme ist, beweist der Ruhm, den die Karlsbader Kur bei der Behandlung aller Gallensteinkrankheiten als vornehmstes Mittel geniesst, es geht das auch aus dem Zahlenmaterial der Karlsbader Aerzte hervor, auch aus dem Ritter's, dem während einer 20jährigen Praxis bei 4000 Fällen von Cholelithiasis „Gallensteine überhaupt noch nicht Gelegenheit zu einem dringenden Eingriff geboten haben". Das ist auch gar nicht verwunderlich, denn die Karlsbader Kurgäste haben in den paar Wochen ihres Badeaufenthaltes nicht den geringsten Grund, sich operieren zu lassen, oder gar zu sterben. Wenn Ritter bei 4000 Fällen nur dreimal (bei allen drei Fällen handelte es sich um Carcinom, bei dem der letale Ausgang nicht auf Rechnung des operativen Eingriffes gesetzt werden kann) eine Operation für nötig hielt, so kann er überzeugt sein, dass die Indikationsstellung von chirurgischer Seite nicht viel anders ausgefallen sein würde. Was von Gallensteinkranken in Karlsbad Linderung und „Heilung" findet, das sind eben die Formen, bei denen auch nach Ansicht der Mehrzahl der Chirurgen die interne Behandlung am Platze ist und Vorzügliches leistet. Wenn bei der Auswahl der nach Karlsbad zu sendenden Patienten nach den Indikationen verfahren würde, wie sie Kehr, Körte u. A. klar genug aufgestellt haben, dann sollten Operationen dort überhaupt so gut wie gar nicht vorkommen.

Im Lichte der Karlsbader Statistik und Erfahrung bekommt man ein völlig schiefes Bild von der Bedeutung, vor Allem der prognostischen Bedeutung der Cholelithiasis, weil sie die Krankheit nur von ihrer günstigsten Seite zeigt. Es ist unbedingt erforderlich, sich auch die Kehrseite anzusehen, und da sind alle die verzeichnet,

die aus falscher Indikation nach Karlsbad geschickt, vergeblich dort Heilung suchten, um früher oder später doch dem Messer des Chirurgen zu verfallen, oder an ihrer Krankheit zu Grunde zu gehen; ferner die ganze Zahl derjenigen, denen es die Bösartigkeit der Erkrankung oder sociale Verhältnisse nicht erlaubten, auf dem Umweg über Karlsbad in die chirurgische Klinik zu gelangen. Es gehören dahin vor Allem die Fälle, bei denen die Gallensteinkrankheit in foudroyanter Weise auftritt, die akute, abscedierende Eiterung, die Gangrän, Perforation der Gallenblase, septische und diffuse Cholangitis etc. Das ist das Material der chirurgischen Klinik! Es würde schlimm stehen um den Ruhm der sonst so heilsamen Therme, wenn das auch nach Karlsbad käme!

Jede Karlsbader Statistik krankt notwendiger Weise noch an einem anderen Fehler. Es ist nicht möglich, aus einer noch so grossen Zahl leichter und mittelschwerer Fälle, von denen jeder nur für die Dauer einiger Wochen beobachtet worden ist, einen Schluss zu ziehen auf den endgültigen Verlauf der Krankheit und das endgültige Schicksal der Patienten. Erst wenn festgestellt werden könnte, wie viele von den 200 000 Gallensteine beherbergenden Kurgästen, die während der letzten 25 Jahre Karlsbad besucht haben, dauernd beschwerdefrei geblieben sind, wie vielen andererseits durch das stets von Neuem aufflackernde Leiden für ihr ganzes Leben Daseinsfreude und Schaffenskraft geraubt wurde, wie viele früher oder später doch noch die Hilfe des Chirurgen in Anspruch nahmen, wie viele endlich an den direkten Folgen ihrer Gallensteine vorzeitig zu Grunde gegangen sind, erst dann würde eine derartige Statistik praktischen Wert und praktisches Interesse gewinnen, und wahrscheinlich würde sie dann ein ganz anderes Gesicht bekommen! Die Gallensteinkrankheit, d. h. die durch akute oder chronische Entzündungserscheinungen am Gallengangsystem manifest gewordene Cholelithiasis neigt erfahrungsgemäss in 80% aller Fälle zur spontanen Rückkehr in das Stadium der Latenz. Diese Neigung wird unzweifelhaft begünstigt durch zweckmässige interne Medikation und vor allem durch Karlsbader Kuren, ob aber eine Heilung im anatomischen Sinne mit Verschwinden aller Steine durch interne Behandlung überhaupt zu erzielen ist, ist höchst zweifelhaft und zum mindesten sehr selten. Im allgemeinen bleiben nach Ablauf der Entzündungserscheinungen die Steine in der Gallenblase und in den Gallengängen zurück, es bleibt ein verborgenes Pulverdepôt, das jeden Augenblick von Neuem explodieren kann; ein leichtes Trauma,

eine Allgemeininfektion, Influenza, akute Appendicitis, ein Furunkel und manches Andere kann genügen, um den unbemerkt glimmenden Funken zu heller Flamme anzufachen. Jeder Gallensteinträger ist dem ausgesetzt, speciell der, bei dem schon einmal Entzündungsvorgänge sich in den Gallenwegen abgespielt haben; demzufolge kann es nur auf Grund jahrelang fortgesetzter Beobachtungen derselben Patienten möglich sein, einen Ueberblick über die Dauerresultate der internen Gallensteinbehandlung zu bekommen.

Ich habe nur eine einzige auf solche Beobachtungen fussende Statistik in der Litteratur finden können: Binder[1]) hat 96 Gallensteinkranke seiner Klientel während der Dauer von 12 Jahren beobachtet. In dieser Zeit starben von den 96 an den Folgen ihres Gallensteinleidens nicht weniger als 11, die Hälfte noch im besten Lebensalter (30—50) stehend, 7 an Peritonitis nach Perforation der Gallenblase im akuten cholecystitischen Anfall, 3 an Allgemeininfektionen nach Choledochusstein, einer an Carcinom der Gallenblase. Das sind Zahlen, die ebenso bemerkenswert sind, wie sie beherzigenswert sein sollten für alle die, die sich principiell gegen die chirurgische Behandlung der Gallensteinkrankheit sträuben, weil sie dieselbe für ein harmloses Leiden halten. Im Lichte solcher Statistik und Erfahrung gewinnt die Cholelithiasis eine ganz andere Bedeutung, als in dem der Karlsbader Kurerfolge.

Wenn uns von interner Seite vorgehalten wird, „die Cholelithiasis sei kein Tummelplatz für lebensrettende Thaten", so kann demgegenüber unser Standpunkt nur dahin präcisiert werden, dass wir jedes Gebiet der gesamten Pathologie als Tummelplatz für lebensrettende Thaten ansehen, auf dem wir die Möglichkeit und Gelegenheit haben, ein Leben zu retten, das ohne unsere operative Hilfe dem Tode verfallen wäre. Es ist das die notwendige Konsequenz, die wir aus unserem chirurgischen Denken und unserer chirurgischen Erfahrung ziehen müssen, und wenn wir uns dabei der Grenzen unserer Kunst bewusst bleiben, sind wir weit davon entfernt, dieselbe zu „planloser Handwerksarbeit" zu degradieren. Unser ärztliches und chirurgisches Gewissen zwingt uns, jede noch so desolate Peritonitis nach Perforation einer Gallenblase, bei Cholangitis, jede diagnosticierte gangränescierende Cholecystitis etc. sofort zu operieren. Das ist keine unangebrachte Polypragmasie, sondern eine Forderung der Menschlichkeit und der ärztlichen Moral, eine notwendige Konsequenz unserer Erfahrung, die uns gelehrt hat,

1) Berl. klin. Wochenschr. 1902. Nr. 7.

dass es gelingt, durch rasches Handeln wenigstens den einen oder anderen Kranken zu retten.

In solchen Fällen haben wir nicht mehr das Recht, mit der Beantwortung der Frage: was kann hier die interne Behandlung noch leisten? die kostbare Zeit zu verlieren; und wenn die Durchsicht unserer Kasuistik ergiebt, dass gerade von derartig Schwerkranken eine ganze Anzahl von den medicinischen Abteilungen zwecks Operation zu uns verlegt wurden, so ist es erfreulich, konstatieren zu können, dass in diesem Punkt zwischen uns und den an unserer Anstalt wirkenden internen Klinikern völlige Uebereinstimmung herrscht. Unsere Statistik ergiebt, fast zahlenmässig genau übereinstimmend mit der Kehr's, dass es durch operatives Vorgehen gelingt, von hundert Kranken, die aller menschlichen und ärztlichen Voraussicht nach dem Tode verfallen sind, durchschnittlich 15 zu retten. Das ist ein Erfolg, der uns berechtigt, in jedem gleichen Fall ebenso zu handeln. Und wenn man nach vielen Jahren gelegentlich einer Umfrage die dankbaren Berichte liest, die frühere Patienten schreiben, sei es, dass durch eine energische Operation ihr Leben gerettet, oder ihnen ihr qualvolles Leiden für immer genommen wurde, so ist das eine Quittung für unser Bemühen, die mehr wert ist, als in die Hunderttausende gehende Zahlen, die uns über einen Dauererfolg nicht den geringsten Aufschluss geben.

Gerade bei der Durchsicht der Cholelithiasis-Litteratur ist es auffallend, wie oft noch dem Chirurgen der Ausspruch Bergmann's vorgehalten wird: „dass eine kluge Einschränkung das beste Mittel zum Reichtum ist, und dass Verständnis, Vorsicht und planmässiger Erwerb allein den bleibenden Gewinn verbürgen". Wer die in den letzten Jahren von chirurgischer Seite erschienenen Arbeiten über Cholelithiasis kennt, der weiss, dass „weises Sichbeschränken" schon lange die Richtschnur des Handelns der überwiegenden Mehrzahl deutscher Gallensteinoperateure geworden ist. Mit der fortschreitenden Erfahrung über das Wesen der Gallensteinkrankheiten hat die Indikationsstellung von Grund auf reformiert werden müssen. Wie wir heute unterscheiden zwischen dem „Gallensteinträger" und „Gallensteinkranken", so wissen wir auch, dass weder der Gallenstein als solcher irgend eine Indikation zu operativem Eingriff abgiebt, noch auch die Form manifester Gallensteinkrankheit, die erfahrungsgemäss spontan oder bei interner Behandlung in das Stadium der Latenz zurückkehrt. Das ist in 80% aller Fälle die Regel. Und diese 80% überlassen wir ohne Weiteres dem Internisten, ver-

langen aber dafür dessen Unterstützung durch präcise Diagnosenstellung und frühzeitige Auswahl derjenigen Fälle, bei denen nur auf operativem Wege Heilung erzielt werden kann. Bei einem auf gleichen Anschauungen basierenden Zusammenwirken von interner Medicin und Chirurgie werden die desolaten auch der Hilfe des Messers nicht mehr zugänglichen Fälle aus den Kliniken verschwinden, ebenso wie Mortalitätsziffern von 15—25% aus unseren Statistiken.

So lange die Krankheitslehre der Cholelithiasis sich konzentrierte auf ein Hauptmoment, das Vorhandensein der Gallensteine als solcher, und die Symptome aufgefasst wurden als der Ausdruck rein mechanischer Vorgänge, dem Sichdurchzwängen resp. Durchgezwängtwerden der Steine durch die engen Gallenwege, so lange war es von chirurgischer Seite berechtigt, als Ziel und Endzweck der Behandlung die Entfernung aller der Fremdkörper anzusehen, deren spontaner Abgang per vias naturales ausgeschlossen erschien. Nachdem aber durch die Autopsie in mortuo festgestellt worden ist, dass fast 10% aller Menschen Konkremente in ihren Gallenwegen beherbergen, ohne je dadurch belästigt worden zu sein, und nachdem, in erster Linie durch die Autopsie in vivo, erkannt wurde, dass erst mit dem Hinzutritt akuter oder chronischer Entzündungsvorgänge der Gallensteinträger zum Gallensteinkranken wird und mit dem Abklingen der Entzündung aus dem Kranken wieder der Gesunde, seitdem halten wir im allgemeinen den chirurgischen Eingriff nur dann für indiciert, wenn in einem Konkremente beherbergenden Gallengangsystem durch das Abspielen von Entzündungen sich Folgezustände entwickelt haben, die den Organismus dauernd schädigen, ohne einer spontanen Heilung fähig zu sein, oder wenn die Krankheit von vornherein so auftritt, dass ein operativer Eingriff unmittelbar geboten ist.

Auf dem erstgenannten radikalen Standpunkt steht als Hauptvertreter unter den deutschen Chirurgen heute noch Riedel. Er operiert jede manifeste Gallensteinkrankheit, sei es während des Anfalles oder im Intervall, abgesehen von den Fällen, die „vollkommen erfolgreich" verlaufen, d. h. mit Icterus und Steinabgang, bei denen es sich also um kleine Konkremente handelt. Dies letztere findet nur in höchstens 10% aller Fälle statt; die anderen 90% sind nach Riedel's Ansicht zu operieren. Diese radikale Indikation stellt er keineswegs in Verkennung der Gutartigkeit der Gallensteinkrankheit und ihrer Neigung zur Latenz, sondern auf Grund seiner

Kenntnis schwerer und schwerster Zustände, die die Folge des Gallensteinleidens sein können. Er zieht es vor, bei unkomplicierten Verhältnissen eine relativ leichte Operation zu machen, als abzuwarten, bis nach dem Eintritt der Konkremente in den Choledochus aus dem harmlosen lokalen ein schweres allgemeines Leiden geworden ist, das eine unter ungünstigeren Verhältnissen auszuführende technisch schwierigere Operation verlangt.

Mit der Mehrzahl der deutschen Chirurgen können wir uns dieser Anschauung heute nicht mehr anschliessen. Wir stimmen in unserer Indikationsstellung im Grossen und Ganzen überein mit der Kehr's und Körte's. Wir operieren, wenn innere Kuren erfolglos waren, wenn die Krankheit von Anbeginn so auftritt, dass interne, abwartende Behandlung gefährlicher erscheint als operative, schliesslich unter besonderer Rücksichtnahme auf die socialen Verhältnisse dann, wenn Erwerbsfähigkeit und Lebensfreude im höchtsen Grade gestört sind.

Wir operieren demnach:

1. Bei der akuten infektiösen Cholecystitis in jedem Stadium.
2. Bei der recidivierenden Cholecystitis, wenn auch zwischen den Anfällen Krankheitssymptome (Schmerzhaftigkeit der Gallenblase, Schädigung des Allgemeinbefindens) vorhanden, und wenn Erwerbsfähigkeit und Lebensgenuss beeinträchtigt sind.
3. Bei Hydrops und chronischem Empyem der Gallenblase.
4. Bei pericholecystitischen Eiterungen.
5. Bei jedem chronischen Choledochusverschluss.
6. Bei Kombination jeder Form des Gallensteinleidens mit Morphinismus, ausgehend von der Erfahrung, dass die Entwöhnung des Morphiums nach einer Operation leicht, ohne gleichzeitige Beseitigung des kausalen Leidens fast unmöglich ist.
7. Bei sonst unheilbaren Folgezuständen der Cholelithiasis, Cholangitis, Leberabscess, Perforationsperitonitis, sekundären Veränderungen am Magen- und Darmkanal.
8. Bei Vorliegen besonderer socialer Verhältnisse. Wir räumen dieser Indikation ein weiteres Feld ein, als es sonst im allgemeinen geschieht. Es ist das ein Zugeständnis, das wir der Grossstadt machen müssen, besonders, wenn es sich, wie in Hamburg, um eine solche mit äusserst fluktuierender Bevölkerung handelt.

Es ist bereits darauf hingewiesen worden, inwiefern sich die Anschauungen über die Gallensteinkrankheit im Laufe der letzten beiden Decennien geändert haben, und dass zwei grundlegende auf

klinischer und anatomischer Erfahrung basierende Thatsachen es sind, auf denen heute die Lehre von der Gallensteinkrankheit beruht. Einmal wissen wir jetzt, dass der Gallenstein als solcher ein relativ harmloses Gebilde ist, dessen Vorhandensein absolut nicht gleichbedeutend ist mit dem Bestehen einer Krankheit, dass er vielmehr nur die Gelegenheitsursache abgiebt, und erst ein zweites ätiologisches Moment hinzutreten muss, um aus dem Gallensteinträger einen Gallensteinkranken zu machen; ferner wissen wir, dass das manifeste Gallensteinleiden charakterisiert ist durch eine ausgesprochene Neigung zur spontanen Heilung — Heilung in klinischem resp. Latenz in anatomischem Sinne.

Erfahrungsgemäss beherbergen ca. 10% aller Menschen in höherem Lebensalter Steine in ihrer Gallenblase. Riedel berechnet daraus für das Deutsche Reich die stattliche Anzahl von 2 Millionen von Gallensteinträgern. Von diesen leben 90%, ohne je eine Ahnung von ihren Steinen zu haben; sie sterben an einer interkurrenten Krankheit und erst bei der Sektion werden die Steine gefunden. Von den restierenden 10%, deren Konkremente die Gelegenheitsursache abgeben zu einer wirklichen Gallensteinkrankheit, hat das Leiden bei 90—95% von Hause aus einen gutgartigen Charakter; es treten ein oder mehrere Male akute Anfälle auf, die mit oder ohne unser Zuthun verschwinden, um völliger Gesundheit Platz zu machen. Das ursächliche Moment des Gallensteinanfalles ist nach dem heutigen Stande der Cholelithiasislehre die Entzündung, und gegen diese hat sich bei der Behandlung in erster Linie unser therapeutisches Vorgehen zu richten. Hier liegt das grosse Arbeitsfeld der inneren Medicin, die mit der Beseitigung der Entzündung und Wiederherstellung der Ruhe im Gallengangsystem ihren Zweck erreicht hat. Erst dann, wenn die Entzündung von vornherein einen bösartigen Charakter trägt, wenn sie Neigung zeigt zum stetigen Recidivieren, oder wenn aus dem Zusammenwirken von Steinen und Entzündungen sich Folgezustände entwickeln, die das Leben bedrohen oder den Menschen dauerndem Kranksein anheimgeben, erst dann tritt die Chirurgie in ihr Recht, und deren Aufgabe ist es jetzt, durch radikales Vorgehen nicht nur die Ursache, die Entzündung, sondern auch die Gelegenheitsursache, die Steine, zu entfernen, und dadurch Heilung auch im anatomischen Sinne herbeizuführen.

Wenn wir dem Gallenstein heutzutage eine ganz andere Rolle in dem Krankheitsbilde der Cholelithiasis zuschreiben wie früher, so

ist es nur konsequent, wenn wir bei der Sichtung und Besprechung des klinischen Materials abgehen von dem sonst üblichen, auf dem Vorhandensein der Steine resp. ihrer Lage im Gallengangsystem basierenden Schema. Ausdrücke wie: Solitärstein der Gallenblase, Cysticusstein, Choledochusstein sagen uns gar nichts mehr. Wir wollen wissen, weshalb oder was für Erscheinungen durch die Lage des Steines an dieser oder jener Stelle bestanden, und warum dadurch ein operativer Eingriff indiciert war. Eine Uebersicht ist nur dann möglich, wenn bei der Gruppierung des klinischen Materials die vorwiegende Bedeutung der Entzündung und ihrer Folgezustände entsprechend berücksichtigt wird.

Unter Zugrundelegung dieser Anschauung ist das zur Verfügung stehende kasuistische Material dem Vorgange Kehr's folgend eingeteilt in:

1. Akute Cholecystitis.
2. Chronische Cholecystitis.
   a) Chronisch recidivierende Cholecystitis.
   b) Hydrops der Gallenblase.
   c) Empyem der Gallenblase.
3. Akuter und chronischer Choledochusverschluss.
4. Operationen wegen anderweitiger Erkrankungen der Gallenwege oder im Vordergrund stehender Komplikationen (Ileus, Verletzungen etc.).
5. Carcinom der Gallenwege.

I. Die akute infektiöse Cholecystitis.

Jeder akute Gallensteinanfall besteht nach der heute allgemein giltigen Ansicht in dem Auftreten einer Entzündung in dem an irgend einer Stelle Konkremente beherbergenden Gallengangsystem. An jedem Punkt der Gallenwege können Steine Jahre und Jahrzehnte lang symptomlos ruhen; ebenso kann sich ein allmählicher Verschluss der Gallenwege, speciell des Cystikus, sei es durch Stein, durch Verwachsungen, durch Tumoren entwickeln, ohne dass je Schmerzen auftreten, wie wir das bei dem chronischen Hydrops der Gallenblase, bei dem Carcinom der Gallengänge etc. zu sehen gewohnt sind; es können sich auch unzweifelhaft Entzündungsvorgänge in den Gallenwegen abspielen, ohne das charakteristische Bild der Gallensteinkolik zu erzeugen, nämlich dann, wenn die Wegsamkeit gewahrt bleibt, und mit dem Sekret der Leber auch die entzündlichen Produkte freien Abfluss haben. Erst wenn die plötzlich

iensetzende Entzündung sich kombiniert mit einem irgendwo in den Gallenwegen stattfindenden Verschluss, kommt es zu den Erscheinungen, die den typischen Kolikanfall charakterisieren. Das den Verschluss begünstigende Moment wird naturgemäss in der überwiegenden Mehrzahl aller Fälle der Stein sein — im Blasenhals, im Cysticus, im Choledochus. Zwischen ihm und der Wand des ihn beherbergenden Ganges ist in der anfallsfreien Zeit die Passage frei, die Galle kann ungehindert ein- und ausfliessen. Gerät aber — sei es durch eine Infektion — (wie Kehr annimmt, stets durch eine solche) oder durch den Reiz des Fremdkörpers — Perialienitis Riedel's resp. mechanisch-aseptische Reizung Körte's — die umgebende Schleimhaut in einen Entzündungszustand, dann wird durch die eintretende Schwellung der Weg zwischen Stein und Wand verlegt. Der Inhalt staut und zersetzt sich dahinter, die Wände werden gedehnt, es treten infolgedessen Schmerzen ein und das Bild des typischen Kolikanfalls ist fertig. Die Art der Infektion und der Sitz des Verschlusses geben dem Anfall die jeweiligen charakteristischen Merkmale.

Der weitere Verlauf kann ein zweifacher sein. Entweder der Infekt erlischt, dann schwillt die Schleimhaut ab, die Passage zwischen Stein und Wand wird wieder frei, und mit dem Abfliessen des gestauten Inhaltes hat der Anfall sein Ende erreicht; das ist der „erfolglose Anfall" im Sinne Riedel's, die „irreguläre Cholelithiasis" Naunyn's; oder durch den Druck der gestauten Flüssigkeitsmenge wird der Stein vorwärts getrieben, bis er in einen weiteren Hohlraum gerät, das gestaute Sekret kann an ihm vorbeifliessen, Druck und Entzündung verschwinden und der Anfall ist ebenfalls zu Ende. Das ist der „erfolgreiche Anfall" Riedel's, wenn der Stein aus dem Cysticus in den Choledochus getrieben wird, der „vollkommen erfolgreiche" in Riedel's, die „irreguläre Cholelithiasis" in Naunyn's Sinne, wenn der Abgang des Steines aus dem Choledochus in den Darm das Resultat ist.

Nach dieser Anschauung ist jeder Gallensteinkolikanfall, gleichgiltig, ob es der erste, zehnte oder hundertste ist und gleichgiltig, welche Form der Gallensteinkrankheit vorliegt, als eine akute Cholecystitis resp. eine akute Entzündung der Gallengänge aufzufassen, und es erscheint demnach vom ätiologischen Standpunkt aus unberechtigt, eine gewisse Anzahl von Krankheitsfällen als „akute Cholecystitis" gesondert zu besprechen. Die Berechtigung dazu ergiebt sich sofort, wenn wir uns auf den klinischen Standpunkt stellen.

Es kommen Fälle vor, die sich klinisch von der gewöhnlichen Gallensteinkolik in ganz markanter Weise unterscheiden, die auffallen durch eine vom ersten Anbeginn des Anfalles vorhandene ausserordentliche Schwere des sich rasch zu bedrohlichen Erscheinungen steigernden Krankheitsbildes, und deren Bedeutung für den Chirurgen darin liegt, dass sie es sind, die im Gegensatz zu allen anderen Manifestationen des Gallensteinleidens einen sofortigen operativen Eingriff in jedem Stadium unbedingt erfordern. Man hat diese Krankheitsgruppe bezeichnet mit dem Namen: „Cholecystitis acuta infectiosa", mit Recht insofern, als derartige schwere Symptome nie etwas anderes sein können, als der Ausdruck einer wirklich infektiösen Entzündung und von einer Perialienitis oder mechanisch-aseptischen Reizung dabei garnicht die Rede sein kann; aber doch andererseits mit Unrecht, denn der Name präcisiert kein Krankheitsbild sui generis, weil manche, wenn nicht alle der gewöhnlichen Kolikanfälle ihre Entstehung sicherlich ebenfalls einer rein infektiösen Entzündung verdanken. Diese akute, infektiöse Cholecystitis hat in vieler Beziehung Aehnlichkeit mit den schwersten Formen der Appendicitis, dem akuten Empyem des Wurmfortsatzes, und das ist erklärlich, weil es sich hier wie dort um Entzündungsvorgänge in verschlossenem Hohlraum handelt.

Die Krankheit beginnt in der Regel ganz akut mit Schüttelfrost, hohem Fieber und furchtbarsten Schmerzen in der rechten oberen Bauchgegend. Der sonst beim Kolikanfall übliche teils spontane, teils durch Narcotika unterstützte Rückgang erfolgt nicht. Dagegen tritt rapider allgemeiner Verfall ein; dauerndes Erbrechen, Auftreiben und allgemeine Empfindlichkeit des Leibes kennzeichnen die beginnende peritonitische Reizung.

Hat man Gelegenheit derartige Fälle frühzeitig zu untersuchen, so wird man meist eine deutliche Lebervergrösserung feststellen können, jedenfalls viel häufiger, als sie sonst beim Gallensteinkolikanfall vorhanden zu sein pflegt; bei den 13 in Folgendem angeführten Fällen war 4 mal vor der Operation erhebliche Lebervergrösserung nachzuweisen. Ebenso wird eine frühzeitige Untersuchung in der Mehrzahl der Fälle einen sich rapide entwickelnden enormen Tumor der Gallenblase konstatieren können, so gross, dass durch die entstehende Dislokation die verschiedensten Verwechslungen zu Stande kommen können. Von 13 Kranken fand sich bei 10 ein deutlicher Tumor der Gallenblasse. Beide Symptome, Lebervergrösserung und Gallenblasentumor, können durch die infolge der

peritonitischen Reizung rasch eintretende Spannung der Bauchdecken verschwinden. Bleibend ist stets die aufs äusserste gesteigerte Druckempfindlichkeit der Gallenblasengegend.

Der Icterus kann, wie bei jeder Form der Gallensteinkrankheiten, so auch hier, fehlen. Wenn vorhanden, wird er in der überwiegenden Mehrzahl ein rein entzündlicher sein. Von 13 derartigen Patienten waren 6 ikterisch; bei 5 handelte es sich um rein entzündlichen Icterus, bei einem wurde durch die Sektion je ein Stein im Hepaticus und Choledochus nachgewiesen.

Folgende Krankengeschichten veranschaulichen das geschilderte Bild:

1. Frau M. Sch., 42 J. J.-Nr. 6408. 1900. Cholelithiasis. Cholecystitis acuta purulenta. Zweizeitige Cholecystostomie, Heilung.

Im Anschluss an einen Partus vor 8 Jahren mit typischen Gallensteinkoliken erkrankt mit mässigem Icterus. Beginn des jetzigen Anfalles vor 2 Tagen.

Befund: Kolossale Adipositas. Unter dem rechten Rippenbogen über faustgrosser, druckempfindlicher Gallenblasentumor, leichter Icterus; Fieber bis 39°. Schüttelfrost. Im Urin Eiweiss und Gallenfarbstoff.

Operation 15. V. 00: Gallenblase gänseeigross, mit Netz und Dünndarm verwachsen. Einnähung der Gallenblase in das Peritoneum, sie wird nicht eröffnet, sondern tamponiert. Am Tage nach der Operation Eröffnung der Gallenblase: es entleeren sich neben gelbgrüner dicker Flüssigkeit 40—50 haselnussgrosse Gallensteine. Am nächsten Tage Fieber verschwunden, Pat. ist wohl. Am 2. VI. 00 wird sie mit kleiner Schleimfistel in die Behandlung des Hausarztes entlassen. — Bericht vom März 1907: Die Fistel hat sich schon nach wenigen Tagen geschlossen. Pat. ist seit der Operation beschwerdefrei geblieben und fühlt sich andauernd wohl. Es besteht ein durch gewöhnliche Leibbinde zurückzuhaltender Narbenbruch.

2. Frau A. Sch., 67 J. J.-Nr. 2050. 1902. Cholelithiasis. Cholecystitis acuta purulenta. 1. Cholecystostomie, 2. Cholecystektomie, Heilung.

Familienanamnese ohne Belang. 3 Partus, 3 Aborte. Pat. hat seit Jahren an „Magenkrämpfen" gelitten, die ohne Störung des Allgemeinbefindens blieben. Sie befindet sich jetzt seit 4 Wochen wegen „Gallensteinen" in ärztlicher Behandlung; oft mehrmals am Tage setzen krampfartige Schmerzen ein, die von der Lebergegend nach dem Magen und der rechten Schulter zu ausstrahlen. Aufnahme 13. II. 02 (medicinische Abteilung).

Befund: Gracile, mässig genährte Frau, leicht ikterisch, klagt über dumpfe Schmerzen in der Lebergegend. Innere Organe o. B. Leber nicht

fühlbar, leichte Druckempfindlichkeit der Gallenblasengegend. Temperatur und Puls normal. Stuhl grüngelb, Urin enthält Gallenfarbstoff und wenig Eiweiss. Behandlung: Bettruhe, heisse Umschläge, Karlsbader Kur. Nachdem Pat. 3 Tage völlig beschwerdefrei war, traten am 17. II. früh plötzliche Schmerzen in der Gallenblasengegend ein, die sich allmählich zu ausserordentlicher Höhe steigern. Nachm. 4 h Temperaturanstieg auf 39°. Man fühlt die Gallenblase jetzt als äusserst empfindlichen, prallen, den unteren Leberrand um 8 cm überragenden Tumor. Diagnose: Akute eitrige Cholecystitis. Verlegung zur chirurgischen Abteilung.

Operation 17. III. 02: Pararectalschnitt rechts. Aus der prall gefüllten Gallenblase wird durch Punktion eine grosse Menge Eiters entleert. Incision am Fundus. Entfernung von 4 erbsengrossen facettierten Steinen aus der Gallenblase und einem haselnussgrossen runden aus dem Hals. Drainage der am Peritoneum fixierten Blase. Etagennaht der Bauchdecken. In dem Eiter Bact. coli in Reinkultur.

Rasche Entfieberung, Icterus verschwindet. Es bildet sich eine Schleimfistel, die stark secerniert. Deswegen

zweite Operation 14. V. 02: Entfernung der stark verwachsenen und geschrumpften Gallenblase. Tampon auf den Cysticusstumpf. Bauchdeckennaht. Im unmittelbaren Anschluss an die Operation hohe Temperatursteigerung mit Schüttelfrösten und starkem Icterus; nach 8 Tagen klingen alle Erscheinungen ab. Weiterverlauf noch gestört durch einen Abscess im unteren Wundwinkel, der am 3. VI. 02 gespalten werden muss. Danach schnelle Heilung. Entlassung am 12. VII. 02 ohne Fisteln und ohne Beschwerden in gutem Zustand. — Bericht vom Oktober 1906: Keine Wiederkehr der alten Beschwerden. Narbe fest und schmerzlos. Allgemeinbefinden gestört durch chronische Erkrankung der Atmungsorgane.

3. Frau E. P., 31 J. J.-Nr. 3048. 1904. Cholelithiasis. Cholecystitis acuta gangraenescens. Cholecystektomie, Hepaticusdrainage, Exitus.

Anamnese ohne Belang. 1 Partus, 1 Abort. Das jetzige Leiden datiert seit 6 Wochen und begann mit Magenschmerzen, die nach dem Rücken zu ausstrahlten, dauernd vorhanden waren aber an Intensität wechselten. Erbrechen nach jeder Nahrungsaufnahme. Seit einigen Tagen ist die Haut gelb, der Stuhl farblos. Aufnahme 1. III. 1904.

Befund: Mässig kräftige, leicht ikterische Frau, klagt über dauernde, dumpfe Schmerzen in der Lebergegend. Brustorgane o. B. Leber nicht geschwollen. Gallenblase als birnförmiger, praller, äusserst druckempfindlicher Tumor fühlbar. Stuhl entfärbt, im Urin Gallenfarbstoff. Temperatur 39,2°. Puls 96. Am 3. III. Schüttelfrost, heftigste Koliken, rascher Verfall.

Operation 4. III. 04. Pararectalschnitt rechts. Gallenblase mit der Umgebung durch frische Adhäsionen verwachsen, Wand sulzig verdickt,

brüchig, gangränös aussehend. Pralle Füllung. Lebergewebe in der Nachbarschaft grau-grün verfärbt. Bei Lösung reisst die Gallenblase ein; es entleert sich gallig gefärbter Eiter. Exstirpation der Gallenblase mit dem Cysticus. Drainage des Hepaticus. Die Freilegung des durch breite Adhäsionen verdeckten Choledochus wird im Hinblick auf das inficierte Operationsterain unterlassen. Konkremente sind nicht zu fühlen. Ausgiebige Tamponade. Teilweise Naht der Bauchdecken.

Die mikroskopische Untersuchung der exstirpierten Gallenblase ergab: Cholecystitis exulcerans und eitrige Infiltration der Wand in ihrer ganzen Dicke. Zahlreiche, erbsen- bis haselnussgrosse, facettierter Steine.

24 Stunden post operationem Exitus in plötzlichem Collaps. — Sektion: Haemorrhagia in cavum ventriculi ex causa ignota. Peritonitis circumscripta fibrinosa. Im Choledochus findet sich $1^1/_2$ cm hinter der Papilla Vateri ein erbsengrosser maulbeerförmiger Stein; ein zweiter gleichgrosser hat sich im Hepaticus vor die Oeffnung des Drains gelagert.

4. Herr A. R., 40 J. J.-Nr. 1919. 1905. Cholelithiasis. Cholecystitis acuta gangraenescens. Cholecystostomie, Heilung.

Familienanamnese ohne Belang. Pat. ist seit ca. 20 Jahren magenleidend, „Magenkrämpfe" sollen sehr häufig gewesen sein. Im Herbst 1900 erster als Gallensteinkolik angesprochener Anfall mit hohem Fieber, Gelbsucht und Erbrechen. 1901 Kur in Karlsbad; dort zweiter Anfall. Dritter im Oktober 1904 ebenfalls mit Gelbsucht und Fieber. Seit 5 Wochen Druckgefühl in der Leber- und Magengegend; am 29. I. äusserst heftiger Anfall mit Schüttelfrost, seitdem dauernd Schmerzen von wechselnder Intensität. Aufnahme 2. II. 05.

Befund: Kräftiger, nicht ikterischer Mann. Mässige diffuse Bronchitis. Abdomen stark aufgetrieben, Leber vergrössert, Gallenblase äusserst druckempfindlich, nicht palpabel. Temperatur 39.5°. Puls 108, klein. Stuhl und Urin o. B.

Operation 3. II. 05: Pararectalschnitt rechts, Gallenblase gänseeigross, prall gefüllt, dunkel-blaurot; wenig frische Verwachsungen mit der Umgebung. Punktion; Inhalt: Nicht gallig gefärbter Eiter und Schleim. Incision; Entfernung von 47 kirschkerngrossen, weissen facettierten Steinen. Schlauchdrainage, Etagennaht der Bauchdecken.

Verlauf normal. Entlassung am 25. III. 05 in gutem Zustand mit kleiner, wenig secenierender Gallenfistel. — Bericht vom Oktober 1906: Heutiges Befinden sehr gut. Die Fistel hat sich 5 Monate nach der Operation geschlossen, nachdem noch 4 Steine aus derselben abgegangen waren. Es besteht leichte Vorwölbung der Narbengegend; trägt Leibbinde; 40 Pfund Gewichtszunahme.

5. Frl. F. W., 37 J. J.-Nr. 254. 1906. Appendicitis abscedens. Cholecystitis acuta purulenta. Salpingitis, Abscessincision, Cholecystektomie, Hepaticusdrainage, Salpingektomie, Heilung.

Vater an Magenkrebs gestorben. Mutter und Geschwister gesund. Keine früheren in Betracht kommenden Erkrankungen. Nie Gallensteinkoliken oder Gelbsucht. Während des ganzen letzten Jahres Durchfall, täglich 5—7 grüne stinkende Stühle. Seit 8 Tagen Schmerzen in der rechten Unterbauchseite und im Rücken.

Aufnahme 4. I. 06, medicinische Abteilung. Rechtsseitiger Adnextumor und durch Punktion sichergestellter Abscess in der Ileocoecalgegend; Verlegung zur chirurgischen Abteilung; am 9. I. Incision eines grossen, stinkenden Eiter enthaltenden Abscesses. Langsame Heilung per granulationem, keine Aenderung des Adnextumors. — Am 1. II. Schüttelfrost, heftigste kolikartige Schmerzen in der Lebergegend; in den nächsten Tagen dauernd hohes Fieber und starke Schmerzen, Leber vergrössert, Gallenblase als gänseeigrosser, prall elastischer, intensiv druckempfindlicher Tumor fühlbar. Vom 3. II. an mässig starker Icterus. Temperatur zwischen 38,5 und 39,5°. Puls bis 112. Stuhl normal, im Urin Gallenfarbstoff.

Operation 6. II. 06. Pararectalschnitt rechts. Gallenblase überall mit der Umgebung verwachsen, gänseeigross, prall gefüllt. Die Wand ist derb, dunkelblaurot. Keine Steine fühlbar. Exstirpation der Gallenblase, Hepaticusdrainage, teilweise Etagennaht der Bauchdecken. Die entfernte Gallenblase enthält gallig gefärbten Eiter. Keine Konkremente, sondern nur griesartigen Schlamm, die Wand ist entzündlich verdickt, durchschnittlich 0,5 cm stark. Die Schleimhaut ist dunkelrot, sammtartig aufgelockert, enthält mehrere kirschkerngrosse Abscesse. Im Eiter bakteriologisch Bact. coli.

Verlauf normal. Fieber und Icterus sofort verschwunden. Operationswunde nach 5 Wochen ohne Fistel geheilt; die dann noch bestehenden Beschwerden waren durch beiderseitige Pyosalpinx bedingt und schwanden nach der am 18. V. 06 angenommenen Salpingektomie vollkommen. — Bericht vom Herbst 1906: Keine Beschwerden; keine Fistel.

Durch rechtzeitigen Eingriff gelang es, vier von diesen Kranken zu retten. Der fünfte (Fall 3) erlag einer profusen Blutung in den Magen, offenbar cholämischer Natur; die sorgfältigste Untersuchung bei der Sektion hat eine Quelle der Blutung nicht feststellen können.

Ist es nicht möglich noch in dem Stadium der beginnenden peritonitischen Reizung einzugreifen, oder wird auch jetzt noch eine abwartende Haltung eingenommen, so verschlechtert sich die Prognose rapide. In kürzester Zeit kommt es zu Erscheinungen septischer Intoxikation, allgemeiner Peritonitis und kompleten Ileus.

In diesem Stadium wurden 7 Kranke operiert, nur 2 konnten gerettet werden. In diesen 7 Fällen war die diffuse Peritonitis viermal verursacht durch Perforation der gangränösen Gallenblase (Fall

6, 10, 11, 12), bei den übrigen durch Fortschreiten der phlegmonösen Entzündung der Gallenblasenwand auf die Serosa (Fall 7, 8, 9).

Ist es bereits zu allgemeiner Peritonitis und kompletem Ileus gekommen, dann können die Symptome des ursprünglichen Gallensteinleidens in dem allgemeinen Krankheitsbild derartig verschwinden, dass es garnicht mehr möglich ist, die richtige Diagnose zu stellen. Einen charakteristischen Fall derart (in der gebrachten Kasuistik noch nicht aufgenommen) hatten wir kürzlich zu operieren Gelegenheit:

Eine hochgradig ikterische, total kollabierte Person kommt mit der Diagnose Ileus auf, anamnestisch ist nichts zu eruieren, als dass seit 3 Tagen dauerndes Erbrechen besteht, kein Abgang von Stuhl und Flatus seitdem. Leib kolossal aufgetrieben, diffus druckempfindlich. Ueber dem linken äusseren Schenkelring, eine doppelt wallnussgrosse fluktuierende nicht reponible Geschwulst. Diagnose: Seit 3 Tagen incarcerierte Schenkelhernie.

Im Skopolamin-Dämmerschlaf sofortige Operation: Im Bruchsack weder Darm noch Netz, nur gallige mit Eiter und Fibrin gemengte Flüssigkeit; breite Oeffnung der Bauchhöhle von dem Herniotomieschnitt aus. Dieselbe Flüssigkeit in der ganzen Bauchhöhle, kommt offenbar aus der Gallenblasengegend; Pararectalschnitt rechts; aus der Tiefe entleeren sich Eiter, Galle und einige Steine. Gründliche Durchspülung der Bauchhöhle, Drainage mit Hegar'schen Glasdrains, weil weitere Eingriffe bei der halb moribunden Pat. ausgeschlossen. Sie überlebte den Eingriff noch einige Tage, ging dann an Lungenembolie zu Grunde.

Sektion: Cholelithiasis et cholecystitis necroticans cum perforatione. Peritonitis purulenta fibrinosa.

Die hierher gehörigen Fälle der Kasuistik sind folgende:

6. Herr S. K., 57 J. J.-Nr. 12088. 1902. Cholelithiasis. Cholecystitis gangraenosa perforativa. Cholecystostomie, Exitus.

Pat. litt in früheren Jahren häufig an leichten Gallensteinkoliken, nur einmal ein sehr heftiger Anfall vor 5 Jahren, der mehrere Tage dauerte. Seitdem völlig beschwerdefrei. Am 24. IX. abends bei bestem Wohlbefinden plötzlicher, heftiger Kolikanfall. Am 25. IX. früh letzter Stuhlgang, danach rasche Zunahme der Beschwerden, äusserste Schmerzen in der rechten Seite, Auftreibung des Leibes, dauerndes Erbrechen, Sistieren jeglicher Flatus. Aufnahme 26. IX. 02.

Befund: Sehr fetter, aber verfallen aussehender Mann. Die ganze rechte Seite des Leibes, namentlich die Gallenblasengegend ist äusserst druckempfindlich. Durch die sehr fetten Bauchdecken ist sonst nichts zu fühlen. Wiederholtes Erbrechen gelber, stinkender Massen. Temperatur 38,0°. Puls 104. Zunge belegt, trocken.

Sofortige Operation: Pararectalschnitt rechts. Bei Eröffnung der Bauchhöhle fliesst gallige Flüssigkeit aus. Gallenblase stark verwachsen, enthält fühlbare Steine, ist am Fundus perforiert. Erweiterung der Perforationsöffnung, Entfernung zweier wallnussgrossen, runden harten Steine. Schlauchdrainage der Gallenblase, Tamponade.

Exitus 8 Stunden post operationem im Collaps. Sektion: Peritonitis perforativa. Cholecystitis gangraenosa.

7. Frau J. Sp., 66 J. J.-Nr. 6605. 1901. Cholelithiasis. Cholecystitis acuta gangraenescens. Peritonitis, Cholecystostomie, Heilung.

Pat. ist angeblich stets gesund gewesen. Vor 2 Tagen plötzliche Erkrankung mit heftigen Schmerzen in der rechten Unterbauchgegend, Erbrechen und Stuhlverhaltung. Blähungen sind seit der Erkrankung nicht mehr abgegangen. Aufnahme 13. V. 01.

Befund: Senile, kachektische Frau, Facies hippocratica. Leib stark aufgetrieben, tympanitisch, druckempfindlich. In der Coecalgegend ein faustgrosser, praller, verschieblicher Tumor (Invagination?) Temperatur 38,2°. Puls 120, klein.

Operation 13. V. 01: Eröffnung der Bauchhöhle durch Längsschnitt über den Tumor, welcher sich als die gänseeigrosse, prall gefüllte Gallenblase erweist; an ihrer Unterseite ist dieselbe schmutzig verfärbt und zeigt beginnende Gangrän. Im kleinen Becken dünnflüssiges, peritonitisches Exsudat. Eröffnung der Gallenblase nach Entleerung durch Punktion. Inhalt: Galle mit Eiter und Gewebsfetzen, 2 wallnussgrosse, 6 haselnussgrosse, 15 erbsengrosse, braune, facettierte Steine. Schlauchdrainage der Gallenblase. Ausgiebige Tamponade der Umgebung; Tampon ins kleine Becken. Etagennaht der Bauchdecken. Im Gallenblaseninhalt bakteriologisch: Bact. coli.

Wegen ausgedehntem Decubitus Aufenthalt im Wasserbett nötig. Normaler Verlauf der Laparotomiewunde. Am 20. VIII. 01 ohne Fistel entlassen. Befinden im Herbst 1906 gut. Nie mehr Beschwerden; erhebliche Gewichtszunahme.

8. Frau W. F., 48 J. J.-Nr. 14306. 1902. Cholelithiasis. Cholecystitis acuta gangraenescens. Peritonitis, Cholecystostomie, Exitus.

Familienanamnese ohne Belang. Mehrere normale Entbindungen. Pat. leidet angeblich seit 24 Jahren an „Magenkrämpfen"; nach jedem Anfall unangenehmer bitterer Geschmack im Munde. Seit mehreren Jahren soll Gelbsucht bestehen. Am 14. XI. heftiger Magenkrampf, seitdem kein Stuhl mehr, am 16. XI. sind zuletzt Winde abgegangen. Aufnahme 17. XI. 04.

Befund: Gut genährte, stark ikterische Pat. Brustorgane o. B. Leib mässig aufgetrieben, überall druckempfindlich. An der Leber wegen der allgemeinen Empfindlichkeit nichts zu tasten. Temperatur 40,7°. Puls 120, sehr klein. Im Urin Eiweissspuren und Gallenfarbstoff.

Operation 18. XI. 02: Pararectalschnitt rechts. Gallenblase vergrössert, in der Umgebung überall frische peritonitische Verwachsungen und fibrinöse Auflagerungen. Wände der Gallenblase papierdünn. Eröffnung mittelst Trokart. Entleerung von sehr viel Eiter, 2 haselnussgrossen, 15 bohnengrossen und 112 kleinerbsengrossen gelbbraunen, facettierten Steinen. Der Versuch, die Gallenblase am Peritoneum zu fixieren scheitert an der Brüchigkeit und Dünne der Wand. Ausgiebige Tamponade um ein eingeführtes Gummirohr.

Anfänglich Temperaturabfall und gutes Befinden. Am Tage nach der Operation bereits deutliche Zeichen zunehmender Peritonitis. Exitus am 20. XI. 02. Sektion: Empyema vesicae felleae. Peritonitis fibrinosa universalis.

9. Frau D. P., 66 J. J.-Nr. 5288. 1905. Cholelithiasis. Cholecystitis acuta gangraenosa. Cholecystostomie, Exitus.

Seit 10 Jahren linksseitige Lähmung; immer chronische Verstopfung, sonst gesund. Koliken, Gelbsucht oder irgendwelche auf eine Erkrankung der Gallenblase deutenden Erscheinungen sind nie beobachtet. Vor 12 Stunden plötzliches Auftreten heftigster Schmerzen im ganzen Leib, die seitdem anhalten, Erbrechen, Fieber, weder Stuhl noch Winde. Aufnahme 8. IV. 03.

Befund: Sehr fette, nicht ikterische Person; bricht andauernd und klagt über ausserordentlich heftige Leibschmerzen. Diffuse Bronchitis; leises systolisches Geräusch über allen Ostien. Leib gespannt, überall äusserst druckempfindlich; in der linken Seite ein kindskopfgrosser Tumor; dort Schenkelton, sonst überall tympanitischer Schall. Temperatur 39,6°. Puls 120, klein, unregelmässig. Urin: Spuren von Eiweiss. Diagnose: Stielgedrehtes Ovarialkystom.

Sofortige Operation: Medianschnitt vom Nabel abwärts. Keine Ovarialcyste; der Tumor ist ein dickes Netzkonglomerat. In der Lebergegend trübe, gallige Flüssigkeit; Querschnitt nach dem rechten Rippenbogen. Gallenblase prall gefüllt, gänseeigross, grünlich-schwarz mit eitrigen und fibrinösen Auflagerungen auf ihrer Wand und auf den umgebenden Serosaflächen. Tamponade der Gallenblasenumgebung, Schluss der übrigen Bauchwunde. Incision der Gallenblase am Fundus. Inhalt stinkender, gallig gefärbter Eiter, einige bis haselnussgrosse Steine. Schlauchdrainage.

Während der Operation schwerer Collaps. Infusionen und Analeptica nur von vorübergehender Wirkung. Exitus 8 Stunden nach der Operation. Sektion: Cholecystitis calculosa, Pericholecystitis purulenta. Lymphadenitis purulenta portae hepatis. Myodegeneratio cordis adiposa. Tracheitis, Bronchitis chronica.

10. Frau Sp., 33 J. Cholelithiasis, Cholecystitis acuta gangraen. perforativa. Cholecystostomie, Drainage, Heilung.

11. Herr G., 75 J. Cholelithiasis, Cholecystitis acuta gangraen. perforativa, Peritonitis diffusa. Steine in der freien Bauchhöhle.

27. I. 95 Cholecystostomie, Toilette des Peritoneums, Drainage, Exitus.

12. Herr Br., 54 J. Cholelithiasis, Cholecystitis acuta gangraen. perforativa.

9. III. 00 Laparotomie: Peritonitis, grosser Abscess unterhalb der Leber, Exitus an Cholangitis.

Neben diesen in typischer Weise unter den schwersten Erscheinungen und foudroyant verlaufenden Fällen kommen vereinzelt andere vor, in denen die akute infektiöse Cholecystitis mehr schleichend unter langsamer aber stetiger Zunahme aller Symptome verläuft, begleitet von remittierendem mit häufigen Schüttelfrösten einhergehendem Fieber. Das Krankheitsbild ist dasselbe, wie das oben geschilderte, nur zeitlich in die Länge gezogen; es führt auch, wenn nicht früh genug eingegriffen wird, zu demselben Ausgang: Gangrän und Perforation der Gallenblase mit allgemeiner Peritonitis. Von dem chronischen Empyem der Gallenblase unterscheiden sich diese Fälle durch den wenn auch langsamen so doch deutlich progredienten Verlauf der Entzündung.

Zwei Fälle derart konnten durch rechtzeitigen Eingriff gerettet werden:

13. Herr W. M., 30 J. J.-Nr. 679. 1896. Cholelithiasis. Cholecystitis acuta gangraenescens. Appendicitis. Appendektomie, Cholecystostomie, Heilung.

Am 10. X. 95 plötzliche Erkrankung an äusserst heftigen Leibschmerzen des rechten Unterleibes mit fühlbarer Geschwulst. Derartige Anfälle, jedesmal mit fühlbarer Geschwulst, traten in der letzten Zeit häufiger auf, immer einige Stunden nach dem Mittagessen. Die Geschwulst sass in der Gegend des Coecum. Aufnahme auf der Inneren Abteilung am 24. I. 96.

Befund: In der Coecumgegend ein 5 cm langer wulstähnlicher Strang, bei Palpation nicht schmerzhaft, kein Icterus; kein Fieber. Während der 5tägigen Beobachtungszeit kein Anfall, wird verlegt unter der Annahme einer Perityphlitis.

Operation 30. I. 96: Amputatio processus vermiformis. Der Processus ist in Adhäsionen eingehüllt. Seit dem 8. II. beginnen allmählich stärker werdende Schmerzen in der rechten Leibseite aufzutreten, die zuletzt recht intensiv sind. Während dieser Zeit wird das langsame Wach-

sen eines Gallenblasentumors beobachtet. In den letzten Tagen Fieber über 39°.

Operation 22. II.: Gallenblase verwachsen. Die Muskulatur über ihr entzündet. Die Wand der Gallenblase ist stark gedehnt und grau-blau verfärbt; offenbar der Perforation nahe. Incision: Es entleert sich eitrige Galle und ein solitärer haselnussgrosser Gallenstein. Tamponade. — Gallenfluss. 31. III. mit geschlossener Fistel geheilt entlassen.

14. Frau A. A., 47 J. J.-Nr. 5704. 1902. Cholelithiasis. Cholecystitis acuta infectiosa. Cysticusverschluss durch Adhäsionen. 1. Cholecystostomie. 2. Fistelschluss. 3. Adhäsionslösung per laparotomiam. Heilung.

Familienanamnese ohne Belang. Verschiedene normale Entbindungen. Keine ernstlichen früheren Krankheiten. Seit 1892 ist Pat. „gallensteinleidend". Die Anfälle sind mit zunehmender Häufigkeit wiedergekommen, sodass sie seit langem arbeitsunfähig ist und während der letzten Jahre dauernd an das Bett gefesselt war. Angeblich öfters Steine im Stuhl, nie Gelbsucht. Letzter Anfall vor 14 Tagen, seitdem dauernde Schmerzen. Aufnahme 18. I. 02, medicinische Abteilung. Durch Behandlung mit Bettruhe, Thermophorumschlägen, Karlsbader Wasser, Morphin und Belladonna gelang es zwar, die anfangs vorhandene Leberschwellung und die Koliken zum Verschwinden zu bringen, dagegen entwickelte sich unter zunehmendem remittierendem Fieber und permanenten dumpfen Schmerzen in der Lebergegend ein faustgrosser, äusserst empfindlicher Tumor in der Gallenblasengegend. Deswegen Verlegung zur chirurgischen Abteilung am 3. II. 02.

Befund: Kräftige, gut genährte Frau. Kein Icterus. Brustorgane o. B. Abdomen gespannt und aufgetrieben, überall leicht empfindlich. Leber nicht palpabel. In der Gallenblasengegend ein bis über die Nabelhorizontale reichender, prallelastischer, äusserst druckempfindlicher Tumor. Stuhl und Urin o. B. Temperatur 39,1°. Puls 116.

Operation 4. II. 02: Pararectalschnitt rechts. Gallenblase apfelsinengross, mit der Umgebung durch frische Adhäsionen verbunden. Gallenblasenwand verdickt, brüchig, rotblau. Lösung, Einnähen in die Operationswunde, Incision. Inhalt: gallig gefärbte, eitrige Flüssigkeit mit fibrinös-gallertigen Gerinnseln; ein muskatnussgrosser, runder, 19 erbsengrosse facettierte, weisse Steine. Drainage, Bauchdeckennaht. Bakteriolog.: Bact. coli.

Rasche Erholung, fieberfrei seit der Operation; Ausbildung einer wenig secernierenden Gallenfistel, die nach Prüfung der Durchgängigkeit der Gallenwege mittelst Stöpselversuch am 5. III. 02. operativ entfernt wird. Prima intentio. Am 19. IV. 02 geheilt entlassen.

Bereits am 4. V. 02 Wiederaufnahme wegen der alten Beschwerden. Am 7. und 9. V. heftige Kolikanfälle mit Schüttelfrost und Temperatur

bis 39,7°. Objektiv ausser leichter Druckempfindlichkeit in der Umgebung der festen und reizlosen Narbe kein Befund.

Operation 13. V. 02: Schnitt medial neben der alten Narbe; die prall gefüllte Gallenblase ist mit ihrer Umgebung und mit der Bauchwand teils flächenhaft, teils durch Stränge verbunden. Nach Lösung der Adhäsionen fliesst die Galle spontan ab. Etagennaht der Bauchdecken.

Verlauf normal. Pat. wird am 17. VII. 02 geheilt in bestem Zustand entlassen. — Bericht vom Oktober 1906: Koliken und Fieber sind nie mehr aufgetreten. Befinden bedeutend besser als vor der Operation, doch ist die Arbeitsfähigkeit und das Allgemeinbefinden gestört durch viel Magenschmerzen, häufiges Erbrechen und sehr unregelmässige Verdauung.

Schliesslich verdient noch eine Gruppe von Fällen besonders hervorgehoben zu werden, das sind diejenigen, bei denen die klinischen Erscheinungen in keinem Verhältnis stehen zu der Schwere des an den Gallengängen sich abspielenden Krankheitsprocesses. Dass das Fieber bei intraabdominellen Eiterungen und infektiösen Entzündungen kein konstantes Symptom ist, ist hinlänglich bekannt; aber auch die übrigen Erscheinungen, die Schmerzen, die peritonitische Reizung können fehlen oder nur sehr gering sein. Es ist mehr Sache der klinischen Erfahrung als der theoretischen Erörterung, zu entscheiden, ob und wann hier eingegriffen werden soll. Die Schwere des ganzen Krankheitsbildes und der rasche allgemeine Verfall kombiniert mit einer exquisiten Druckempfindlichkeit des Gallenblasentumors resp. der Gallenblasengegend werden für die Indikationsstellung entscheidend sein. Man ist erstaunt über die schweren Veränderungen, die sich bei derartigen Fällen nach der Oeffnung der Bauchhöhle dem Auge darbieten.

Die folgenden beiden Fälle gehören in diese Kategorie:

15. Frau A. P., 35 J. J.-Nr. 737. 1905. Cholelithiasis. Cholecystitis acuta gangraenescens. Pericholecystitis purulenta. Cholecystektomie, Hepaticusdrainage, Heilung.

Familienanamnese ohne Belang. Als junges Mädchen viel magenkrank. 8 normale Partus, kein Abort. Erster Gallensteinkolikanfall im Januar 1904 mit 3wöchigem Krankenlager, Fieber und Erbrechen, zweiter von gleichem Verlauf Mitte Dezember 1904. In der Zwischenzeit dauernd Magenbeschwerden und unregelmässige Verdauung. Am 12. I. 05 während eines neuen heftigen Anfalles mit Fieber auf die medicinische Station aufgenommen. Behandlung mit Karlsbader Wasser, Bettruhe, heissen Umschlägen; am 30. I. neuer heftiger Anfall. Verlegung zur chirurgischen Abteilung.

Befund: Gracile, nicht ikterische Frau, macht einen verfallenen Eindruck. Brustorgane o. B. Die Leber überragt den Rippenbogen um 2 Querfinger; in der Gallenblasengegend eine hühnereigrosse, cystische, verschiebliche, sehr druckempfindliche Geschwulst. Temperatur und Puls normal. Stuhl und Urin o. B.

Operation 30. I. 05: Pararectalschnitt rechts. Gallenblase hühnereigross, prall gefüllt, dunkel blaurot; auf der Aussenfläche und auf der Serosa der umgebenden Darmschlingen eitrig-fibrinöse Beläge. Entleerung mittelst Trokart. Inhalt: Eiter mit Fibrin- und Gewebsfetzen, 9 kleinerbsengrosse, graugrüne, facettierte Steine. Exstirpation der Gallenblase, Drainage des Hepaticus durch eingenähten Gummischlauch. Tamponade, teilweise Etagennaht der Bauchdecken. Die exstirpierte Gallenblase ist an der Aussenfläche grauschwarz gefärbt und schmierig belegt. Die Wand ist verdickt und in allen Schichten mit Eiterzellen durchsetzt.

Verlauf normal. Nach der Operation rasche Erholung. Pat. wird am 14. III. 05 ohne Fistel und ohne Beschwerden entlassen.

16. Frau A. v. S., 31 J. J.-Nr. 2201. 1904. Cholelithiasis. Cholecystitis et Pericholecystitis acuta purulenta. Cholecystektomie, Hepaticusdrainage, Heilung.

Familienanamnese ohne Belang. 2 normale Partus, 1 Abort. Keine früheren Krankheiten. Seit 2 Jahren kommen in ca. 4wöchigen Abständen Anfälle kolikartiger Schmerzen mit Erbrechen. Vor 4 Tagen heftigerer Anfall als je zuvor; seitdem Gelbsucht; die Schmerzen haben zwar nachgelassen, sind aber nicht ganz verschwunden. Aufnahme 13. II. 04.

Befund: Kräftige, stark ikterische Frau. Leber erheblich vergrössert, Gallenblase als gänseeigrosser, praller, äusserst druckempfindlicher Tumor fühlbar. Im übrigen kein krankhafter Organbefund. Stuhl hell gefärbt; im Urin Spuren von Gallenfarbstoff. Temperatur 38,2°. Puls 84.

Operation 15. II. 04: Wegen Zunahme der Schmerzen und des Icterus Pararectalschnitt rechts. Gallenblase faustgross, prall gefüllt, missfarben mit fibrinösen Auflagerungen. Exstirpation der uneröffneten Gallenblase mitsamt dem Cysticus. Choledochus frei; Schlauchdrainage des Hepaticus, Tamponade. Etagennaht der Bauchdecken. Die exstirpierte Gallenblase enthält gallig gefärbten Eiter mit Fibrinflocken und zwei kirschkerngrossen Steinen; die Wand ist verdickt, die Schleimhaut frisch entzündlich verändert. Dicht am Hals ein 5pfennigstückgrosses Geschwür mit nekrotischem Grunde.

Verlauf normal. Pat. wird am 23. III. 04 ohne Fistel und ohne Icterus beschwerdefrei entlassen. — Bericht vom Oktober 1906: In der 6. und 12. Woche nach der Entlassung je ein wenig intensiver kolikartiger Schmerzanfall; im Anschluss an den zweiten leichter, schnell verschwindender Icterus. Seitdem völlig gesund und arbeitsfähig. Erhebliche Gewichtszunahme.

Der Grund zu einem operativen Eingriff während des akuten Stadiums der Cholecystitis darf nur eine Indicatio vitalis sein. Bei den angeführten 13 Fällen hat dieselbe jedesmal vorgelegen. Jedesmal schien angesichts der bedrohlichen Erscheinung längeres Abwarten gefährlicher, als operatives Vorgehen, und jedesmal hat der bei der Operation erhobene Befund die absolute Notwendigkeit des Eingriffes erwiesen.

Bei 12 Patienten fanden sich Steine, einmal einer, zweimal zwei, neunmal in grösserer Anzahl. Mit Ausnahme eines Falles (Nr. 3), bei dem ein Stein im Hepaticus und Choledochus festgestellt wurde, lagen sämtliche Konkremente in der Gallenblase, deren Verschluss jedesmal durch die Einklemmung eines in der entzündlich geschwollenen Schleimhaut des Blasenhalses festsitzenden Steines zu Stande gekommen war. Nur in einem Fall (Nr. 5), wurde kein Stein gefunden, dagegen eine geringe Menge schlammartigen Gallengruses. Der vorhandene vollkommene Verschluss war in diesem Falle zu Stande gekommen durch die hochgradige phlegmonöse Schwellung der Blasenwandung.

Der Inhalt der Gallenblase bestand ausser den Steinen bei sämtlichen Fällen in mehr oder weniger gallig gefärbtem mit Fibrinflocken und Gewebsfetzen gemischtem Eiter. Derselbe war im allmeinen geruchlos, in einem durch besondere Schwere ausgezeichneten Fall (Nr. 9) aashaft stinkend. Bei sämtlichen bakteriologisch untersuchten Fällen, wurde in dem Eiter Bact. coli nachgewiesen.

Im Uebrigen kann wohl jeder der bekannten Krankheitskeime der Erreger der akuten Cholecystitis werden. Strepto-, Staphylo- und Pneumokokken, Influenza- und Typhusbacillen sind in dem eitrigen Inhalt der Gallenblase nachgewiesen worden. Dass der Infektionsweg in vielen Fällen die Blutbahn ist, muss als sicher angenommen werden. Zahlreiche Beobachtungen, nach denen im Anschluss an einen entfernten Entzündungsprocess akute Cholecystitis auftrat, und in beiden Krankheitsherden derselbe Erreger nachgewiesen werden konnte, beweisen das. Immerhin ist der Weg vom Darm aus durch die Gallengänge der näherliegende und auch entschieden häufigere. Dem entspricht das Ueberwiegen des Bact. coli unter den Erregern der akuten Cholecystitis.

Der Operationsbefund bei der akuten Cholecystitis bietet ein ganz charakteristisches Bild. Nach Durchtrennung der in vorgeschrittenen Fällen bereits sulzig und schmierig durchtränkten Bauchdecken präsentiert sich die Gallenblase als mindestens gänseeigrosser

prall elastischer dunkelblauroter Tumor. Bei sehr frühem Eingriff wird man denselben zuweilen noch von glatter glänzender Serosa überzogen finden. Der äusserst progrediente Charakter derartiger Entzündungen lässt es aber sehr schnell zu akut eitrigen pericholecystitischen Processen kommen. Dicke schmierige und fibrinöse Auflagerungen bedecken dann die Serosafläche der Gallenblase und verkleben sie mit den anliegenden Darmschlingen. Die nähere oder weitere Umgebung zeigt das gewöhnliche Bild der fibrinös eitrigen Peritonitis. Im fortgeschrittenen Stadium stürzt nach Eröffnung der Bauchhöhle massenhaft eitriges Exsudat hervor gemischt mit Fibrinflocken, Gewebsfetzen und eventuell Steinen. Bei derartigem Befund kann es schwer oder unmöglich sein, die perforierte resp. total nekrotisch zerstörte Gallenblase noch aufzufinden.

Die pathologisch-anatomischen Veränderungen der Gallenblasenwand sind zweifacher Natur, je nach der Art der Entzündung. Hatte dieselbe mehr einen exsudatischen Charakter, so kommt es durch rasche Ansammlungen des entzündlichen Exsudates zu einer ausserordentlichen Verdünnung der Wand. Dieselbe kann papierdünn werden und so brüchig, dass sie schon bei vorsichtigster Bewegung einreisst und dass jedes Fassen mit Klemmen oder Nadeln illusorisch wird. Die Perforation tritt hier ein durch spontane Ruptur. Im Gegensatz dazu kommt es, wenn die Entzündung einen mehr phlegmonösen Charakter hat, rasch zu einer starken Verdickung der Wand infolge massenhafter eitriger Infiltration. Durch Einschmelzung bilden sich umschriebene Abscesse, durch Kompression der Blutgefässe Nekrosen und gangränöse Perforation. Das Bild einer derartig veränderten Gallenblase zeigt Taf. I, Fig. 1 von Fall 5 stammend. Die stark verdickte Wand war durchweg eitrig infiltriert. In allen Schichten von hirsekorn- bis kirschkerngrossen Abscessen durchsetzt, die vielfach die Schleimhaut nach innen vorbuchteten, sie aber nur an zwei Stellen perforiert hatten.

Beiden Formen der Entzündung eigentümlich ist die dunkelblaurote auf drohende Nekrose hindeutende Verfärbung der Gallenblasenwand. Czerny erklärt dies dadurch, dass er die Art. cystica für eine Endarterie ansieht, deren Schädigung zu rascher Nekrose führen muss. Ungezwungener erscheint die Erklärung, dass durch die enorme Wandspannung die venöse Cirkulation gehemmt und schliesslich ganz aufgehoben wird. Dadurch kommt es zu serösblutiger Durchtränkung und schliesslich zur Nekrose der Wand.

Der mikroskopische Befund derartiger Gallenblasen bietet nichts

Besonderes. Man sieht das gewöhnliche Bild massenhafter kleinzelliger Infiltration mit Gewebseinschmelzung und Nekrosenbildung.

Man muss sich bei der Beurteilung der verschiedenen sich darbietenden Befunde daran erinnern, dass es sich nur in den wenigsten Fällen um virginelle Gallenblasen handelt; meist, von den vorliegenden 13 Fällen neunmal, haben schon Entzündungsprocesse gespielt und ihre Spuren hinterlassen. Eine schwielig verdickte Gallenblase wird einem ganz anderen Innendruck Stand halten können, als die normale, zarte Wandung, andererseits aber infolge ihrer Gefässarmut phlegmonösen Entzündungen gegenüber weniger widerstandsfähig sein.

Da die bei uns geübten Operationsmethoden und die speciellen Indikationen zu ihrer Anwendung an anderer Stelle im Zusammenhang abgehandelt werden sollen, kann ich mich hier darauf beschränken, die allgemeinen Principien hervorzuheben, nach denen sich bei der akuten infektiösen Cholecystitis das chirurgische Vorgehen zu richten hat. Diese Principien sind dieselben, wie sie in der Phlegmonen-Behandlung allgemein üblich und anerkannt sind Es muss in erster Linie für einen ausgiebigen Abfluss aller Entzündungsprodukte und für Entspannung der entzündeten Gewebe gesorgt werden. Die einfache Fistelanlegung erreicht diesen Zweck am einfachsten und mit dem geringsten Zeitaufwand. Die Cystostomie wird deshalb überall dort zuerst in Frage kommen, wo die lokalen Verhältnisse radikales Vorgehen nicht gestatten, resp. der Zustand des Kranken möglichste Abkürzung der Operationsdauer dringend erfordert. In neuerer Zeit wird, wie überhaupt bei Operationen am Gallengangsystem, so auch bei der akuten infektiösen Cholecystitis, von der Mehrzahl der Chirurgen der Cystektomie der Vorzug gegeben und es ist unzweifelhaft, dass sie nicht nur das radikalere, sondern auch das sicherere Verfahren darstellt, weil sie das ganze Krankheitsnest in toto beseitigt. Wir pflegen in solchem Fall die Gallenblase uneröffnet und unpunktiert zu entfernen, durch Tamponade des Bettes für Abfluss noch entstehender Entzündungsprodukte, durch Hepaticusdrainage für den der eventuell inficierten Galle zu sorgen. Wenn betont worden ist (Hofmeister), dass die Cystektomie im akuten Stadium leicht sei, weil die vergrösserte Gallenblase eine gute Handhabe giebt, so ist demgegenüber zu bemerken, dass diese vergrösserte Gallenblase aber auch ein eminent empfindliches Gebilde ist, und dass eine einzige unzarte Berührung genügen kann, um das ganze Operationsterrain mit Eiter zu über-

schwemmen. Die Erleichterung der Cystektomie beruht in erster Linie darauf, dass infolge der entzündlichen Erweichung des Gewebes die Ausschälung der Gallenblase aus ihrem Zusammenhang mit der Leber zweifellos vereinfacht wird.

Jede phlegmonöse Entzündung kann unter Umständen spontan zum Stillstand kommen, auch eine akute infektiöse Cholecystitis. Immerhin wird das sehr selten sein, und gesund wird eine derartig schwer erkrankte Gallenblase nie mehr. Im Grossen und Ganzen ist die Prognose äusserst ungünstig; das geht aus der Schwere des Krankheitsbildes und der lokalen Veränderungen ebenso hervor, wie aus der klinischen Erfahrung. Es giebt Autoren (Wright, Lancet 1906), die das Leiden ohne chirurgischen Eingriff als absolut tödlich ansehen. Wenn es uns gelungen ist von 16 derartigen Fällen 10 Kranke zu retten, so ist das Beweis genug für die Berechtigung des operativen Eingriffes in jedem ähnlichen Fall.

II. Die chronische Cholecystitis.

Die chronische Cholecystitis ist diejenige Form, in der das Gallensteinleiden in der überwiegenden Mehrzahl aller Fälle zum Ausdruck kommt, ebenso wie sie von speciell chirurgischem Standpunkt aus in den weitaus meisten Fällen den Grund zu einem operativen Eingriff abgiebt. Von dem vorliegenden Material wurde bei 127 Fällen wegen chronischer Cholecystitis operiert.

Die Indikationen zur Operation sind, wie bereits eingangs auseinandergesetzt wurde, begreiflicher Weise bei der chronischen Cholecystitis ganz andere, als bei der akuten. Nicht die unmittelbare Gefahr ist es, die hier den Chirurgen zu „lebensrettender That“ das Messer in die Hand drückt, sondern der Wunsch, eine Krankheit zu beseitigen, die einerseits durch ihre Neigung zu stetiger Wiederkehr Lebensfreude und Arbeitsfähigkeit zu Grunde richtet, und die andererseits, wenn sie auch nicht unmittelbar das Leben bedroht, doch eine dauernd im Verborgenen schlummernde Gefahr darstellt, nämlich dadurch, dass sie Veränderungen schafft, die sich selbst überlassen, erfahrungsgemäss das eine oder das andere Mal schlimmste Folgen zu haben pflegen.

Wir sehen in jedem Gallensteinkolikanfall heute den Ausdruck einer akuten Cholecystitis; aber das klinische Krankheitsbild derselben ist ein ganz anderes, als das bei der akuten infektiösen Cholecystitis geschilderte. Wohl sind die subjektiven Beschwerden manchmal ganz enorme, wahnsinnigste Schmerzen können die Kranken zur

Verzweiflung bringen, aber es fehlt die Schwere des objektiven Befundes, und das geübte Auge erkennt sofort, dass es sich um ein Strohfeuer handelt, das sehr rasch erloschen sein wird. Liegt ein Erstlingsanfall vor, so steht es in Niemandes Macht, zu ermessen, ob je ein zweiter oder mehrere folgen werden. Das Leiden kann mit der einen Attacke für das ganze Leben abgethan sein, und deswegen haben wir hier weder Grund noch Recht, dem Patienten eine Operation anzuraten. Wissen wir aber aus Anamnese und Beobachtung, dass das Leiden dazu neigt, immer und immer wieder von Neuem aufzuflackern, dass auch zwischen den Anfällen subjektive und objektive Krankheitserscheinungen den physischen sowohl, wie den psychischen Allgemeinzustand beeinträchtigen, ohne dass interne Kuren von wesentlichem und bleibendem Erfolg gewesen sind, dann schlagen wir den Kranken die Operation vor; ob wir sie wirklich ausführen, wird gerade hier sehr wesentlich von persönlichen und sozialen Verhältnissen abhängen; der eine entschliesst sich leicht zu einer Operation, die dem anderen furchtbarer als alle Qualen erscheint; den einen drängt die zwingende Notwendigkeit des Broterwerbes zur sofortigen Operation, die der andere, dem es vergönnt ist, auf der Chaiselongue und in Bädern seiner Gesundheit Zeit und Geld ad libitum zu opfern, wer weiss wie lange hinausschieben kann. Die grosse Zahl von 127 Intervalloperationen bei 228 Fällen der hier vorliegenden Kasuistik erklärt sich zum wesentlichsten aus solchen Gründen. Das Material eines grossen Krankenhauses in der ausgedehnten Handelsstadt und in einer solchen des Geldwerbes κατ' ἐξοχὴν wie Hamburg zwingt viel mehr zur Rücksichtnahme auf soziale Verhältnisse, als das einer Privatklinik wie z. B. der Kehr's.

Wenn wir in allen Fällen von chronischer dauernd recidivierender und intern vergeblich behandelter Cholecystitis dem Kranken die Operation vorschlagen, ihm aber die freie Entschliessung dazu überlassen, ohne ihn durch „Gallenreden" zu bestimmen, so halten wir uns andererseits für verpflichtet, im Interesse der Kranken in allen den Fällen von chronischer Cholecystitis ganz entschieden auf die Operation zu dringen, bei denen es zu Hydrops und chronischem Empyem der Gallenblase gekommen ist, und zwar deswegen, weil es sich hier um abgeschlossene Hohlräume handelt, deren stagnierender Inhalt erfahrungsgemäss in hohem Grade zu bakteriellen Infektionen mit ihren unberechenbaren Folgen disponiert ist.

Bei einer Krankheit, wie der chronischen Cholecystitis, die in

so ausgesprochener Weise zu anfallsweisem Auftreten neigt und deren einzelne Attacken die Eigentümlichkeit haben, rasch abzuklingen, werden wir naturgemäss versuchen, die einmal als nötig erkannte Operation wenn irgend möglich im anfallsfreien Stadium vorzunehmen, genau so wie wir das bei der chronischen Appendicitis thun.

Selbst dann, wenn wir mit Körte und Riedel das Vorkommen einer reinen Fremdkörperentzündung, einer aseptischen mechanischen Reizung für möglich halten, wissen wir doch, dass der grösste Teil aller Cholecystitiden einer bakteriellen Infektion ihre Entstehung verdankt, und die Erfahrung hat zur Genüge gelehrt, dass auch eine goldklare und scheinbar unveränderte Galle massenhaft Keime enthalten kann.

Der Zweck jedes operativen Eingriffes bei chronischer Cholecystitis ist der, Verhältnisse zu schaffen, die eine Wiederkehr des Leidens nach Möglichkeit ausschliessen; der bei der Operation sich bietende Befund wird in erster Linie bestimmend sein für die Wahl des einzuschlagenden Verfahrens.

Vier Möglichkeiten kommen im allgemeinen — bei Ausseracht-lassung aller speciellen Verhältnisse — in Betracht:

1. Konkremente in der anatomisch unveränderten, scheinbar nicht inficierte Galle enthaltenden Blase. Die Entfernung der Steine genügt der Forderung, die Ursache zu mechanischer Reizung resp. die Gelegenheitsursache zu erneuter bakterieller Infektion aus dem Wege zu räumen. Die Gallenblase kann erhalten und primär geschlossen werden (entgegen der Ansicht Kehr's, der jede Galle für inficiert ansieht).

2. Konkremente in einer anatomisch wenig oder gar nicht veränderten Gallenblase, deren Inhalt inficiert aussieht (trübe Galle). Entfernung der Konkremente, Fistelanlegung, Erhaltung der Gallenblase.

3. Anatomisch schwer veränderte Gallenblase ohne frische Entzündungserscheinungen und scheinbar nicht inficierter Inhalt der Gallenwege; Entfernung der Gallenblase mit Verschluss des Stumpfes.

4. Anatomisch schwer veränderte Gallenblase bei scheinbar inficiertem Inhalt der Gallenwege; Entfernung der Gallenblase mit Drainage des Gallengangsystems.

Auf die speciellen Operationsmethoden und die angewandte Technik wird an anderer Stelle eingegangen werden.

Wir haben bei der chronischen Cholecystitis zwei Gruppen zu

unterscheiden. Zur ersten gehören alle die Fälle, bei denen nach jedem Anfall die Wegsamkeit zwischen Gallenblase und Gallengängen wieder hergestellt wird und die bei der Operation Galle als Blaseninhalt aufweisen; zur zweiten alle die, bei denen es zu einem dauernden Abschluss zwischen Blase und Gängen gekommen ist. Hier werden wir bei der Operation keine Galle in der Blase finden, sondern entweder Serum oder Eiter.

Unter Zugrundelegung dieses anatomischen Befundes ist das folgende kasuistische Material eingeteilt in drei Gruppen:

a) Cholecystitis chronica recidiva.

Die klinischen Erscheinungen der chronischen recidivierenden Cholecystitis bedürfen einer gesonderten Besprechung nicht. Sie stellen in ihrer Gesamtheit das klassische Bild des typischen Gallensteinleidens dar, das, ohne direkt das Leben zu bedrohen, durch sein dauerndes Wiederkehren Gesundheit und Arbeitskraft untergräbt, das durch die entsetzlichen Qualen der einzelnen Attacken und in der anfallsfreien Zeit durch die stetige Furcht vor der Wiederkehr die Menschen psychisch und physisch zu Grunde richtet, und sie früher oder später dem Morphium in die Arme treibt. Die chronisch-recidivierende Cholecystitis ist diejenige Form der Gallensteinkrankheit, die klinisch dadurch ausgezeichnet ist, dass sowohl während des Anfalls wie in der anfallsfreien Zeit die Schwere der subjektiven Erscheinungen in keinem Verhältnis steht zu dem objektiven Befund. Von den alten Kardinalsymptomen des Gallensteinanfalles sind nur die Koliken mit Regelmässigkeit vorhanden. Icterus und fühlbarer Gallenblasentumor sind so selten, dass ihr Vorhandensein zu den Ausnahmen gerechnet werden muss. Dasselbe gilt vom Fieber, Lebervergrösserung, Stuhlentfärbung, Farbstoffgehalt des Urins etc., während ein anderes Symptom mehr als bisher unsere Beachtung verdient, nämlich der umschriebene Druckschmerz der Gallenblasengegend, der vor allem dann, wenn er auch in der anfallsfreien Zeit vorhanden ist, von besonderer Bedeutung ist.

Der geringe klinische Befund ist es gewesen, dem die mechanische Erklärung des Gallensteinanfalles ihre Entstehung verdankt. Schmerzen und Steine waren vorhanden; sie wurden so in Zusammenhang gebracht, dass man die Steine wandern liess, und mit dem Durchtreten der relativ grossen Konkremente durch die engen Gallengänge, mit der Zerrung, die deren Wandungen dabei notwendig erfahren mussten, die Schmerzen erklärte. Erst die chirurgische

Erfahrung hat gelehrt, dass ganz andere Processe es sind, die in der Tiefe sich abspielen. Die glänzenden Heilerfolge, die die Chirurgie auf dem Gebiete der Cholelithiasis gezeitigt hat, sind nur dadurch erreicht worden, dass man aus der Vergleichung der klinischen Symptome mit dem am Lebenden erhobenen krankhaften Organbefund ein richtiges Bild von dem wahren Wesen der Krankheit konstruieren konnte.

Wenn man die chronisch recidivierende Cholecystitis von diesem vergleichenden Standpunkt aus betrachtet, so findet man zunächst eine Anzahl von Fällen, bei denen die Intervalloperation weiter nichts bietet als Steine in einer scheinbar unveränderten Gallenblase, obwohl die Beschwerden, wenn auch nicht als Symptome eines Steinleidens gedeutet, meist Jahre und Jahrzehnte lang bestanden haben. Es sind das die Fälle, die klinisch charakterisiert sind durch leichte, oder wenigstens rasch vorübergehende Anfälle. Das stürmische zu rascher Prostration und längerem Krankenlager führende Auftreten ist selten, und gerade hier sind es die berühmten „Magenkrämpfe", unter deren Flagge das Leiden jahrelang segelt. Weniger die Schwere der Anfälle ist es als die Hartnäckigkeit, mit der sie immer und immer in meist recht kurzen Zwischenpausen wiederkehren, die bei dieser Art des Gallensteinleidens die Menschen mürbe macht, und sie schliesslich zum Chirurgen führt. Es unterliegt wohl keinem Zweifel, dass wir viele solcher Kranken durch die Operation einer grösseren Gefahr aussetzen, als sie durch das Leiden an und für sich bedingt ist. Darüber müssen wir den Patienten aufklären. Wenn er, wie wir das täglich erfahren, auch dann noch erklärt, lieber sterben, als ewig diese Schmerzen ertragen, dann dürfen und sollen wir operieren.

Der typische Befund, der sich nach Eröffnung der Bauchhöhle bietet, ist in solchen Fällen eine normal grosse, nur selten prall gefüllte, äusserlich unveränderte und von spiegelnder Serosa überzogene Gallenblase, in der immer Steine zu fühlen sind. Diese Form der Cholecystitis kommt ohne Steine nicht vor, und zwar erklärt sich das ganze Krankheitsbild nur aus ihrem Vorhandensein und ihrer Lagerung. Es findet sich regelmässig ein grösseres Konkrement als „Schlussstein" im Blasenhals und führt hier bei jeder entzündlichen Schleimhautschwellung zum Verschluss und dadurch zum Anfall. Die Entzündungen an und für sich sind sicher leichterer Natur, andernfalls würden sie, wie bei den anderen Formen, sichtbare Veränderungen zurücklassen. Wenn wir mit Riedel und

Körte das Vorkommen einer aseptischen Fremdkörperentzündung gelten lassen, so sind diese Fälle es, die wir ihr einräumen müssen.

Die Wand der Gallenblase ist nur selten wenig verdickt, meist ganz normal. Als Inhalt findet sich neben den Steinen klare Galle. Die Schleimhaut zeigt die gewöhnliche netzförmige Anordnung, ist von rotbrauner Farbe, und zeigt nur selten, dann, wenn der letzte Anfall noch nicht lange überstanden war, eine intensivere Rötung. Relativ häufig finden sich Ulcerationen, dieselben sind ganz umschrieben, betreffen nur die Schleimhaut, nie die tieferen Wandschichten und sind als reine Decubitalgeschwüre anzusehen. Ihr häufigster Sitz ist entsprechend dem Lager des Schlusssteines am Blasenhals. Ihr Vorhandensein rechtfertigt die Entfernung der Gallenblase nicht, sie heilen nach Beseitigung der Steine spontan.

Folgende Fälle gehören in diese Gruppe:

17. Frau P., 49 J. Cholecystitis chronica recidiva. Cholecystostomie. Heilung.

Pat. leidet seit 4 Jahren an Gallensteinkoliken, die nach verschieden langen Pausen wiederkehren. Letzter Anfall vor 8 Tagen, jedesmal Icterus.

Befund: Leichter Icterus und geringer Meteorismus. In der Gegend der Gallenblase Druckschmerz. Leber nicht fühlbar. Gallenblasentumor, wenn auch nicht sehr deutlich, fühlbar. Stuhl entfärbt, kein Fieber.

Operation 20. IV.: Gallenblase überragt den Leberrand. Entfernung von 128 erbsen- bis haselnussgrossen Steinen, zum Teil im Cysticus eingekeilt. Da man nicht sicher ist, alle Steine entfernt zu haben: Drainage der Gallenblase. Am 24. V. geheilt entlassen, nachdem sich eine Fistel rasch geschlossen hat.

18. Frau N., 23 J. Cholecystitis chronica recidiva. Cholecystostomia ideal. ext. Heilung.

Pat. leidet seit 2 Jahren an häufig wiederkehrenden Magenkrämpfen. Im letzten Jahre 3 typische Anfälle von Gallensteinkolik. Karlsbader Kur und Oelkur erfolglos. Pat. wünscht um jeden Preis von ihrem Leiden befreit zu werden. Leichter Icterus seit dem letzten Anfall vorhanden. Gallenblase undeutlich zu fühlen.

Operation 23. VI. 93 in typischer Weise. Entleerung einer grossen Anzahl erbsen- bis nussgrosser Steine. Schluss der Gallenblase und Bauchdecke. Heilung per primam nach 14 Tagen.

19. Frau G., 32 J. Cholecystitis chronica recidiva. Cholecystotomia ideal. ext. Heilung. Recidiv nach 10 Jahren. Cystostomie, Heilung.

Pat. leidet seit 3 Jahren an heftigen, anfangs als Magenkrämpfe, später als Gallensteinkoliken diagnosticierten Schmerzanfällen. Eine Karls-

bader Kur brachte nur vorübergehend Linderung. Geringgradiger Icterus war vorhanden.

Operation 4. XI. 93: Ideale Cystendyse in typischer Weise. Entleerung von ca. 150 erbsen- bis haselnussgrossen Steinen. Vollkommene primäre Heilung nach 14 Tagen.

Pat. ist lange beschwerdefrei gewesen; 1903 traten wieder Krankheitserscheinungen auf; Magenbeschwerden, Verdauungsbeschwerden und Kreuzschmerzen standen im Vordergrund; ein objektiver Befund war nie zu erheben. Sie machte die verschiedensten Kuren bei Specialisten auf allen Gebieten, ebenso wie bei Kurpfuschern durch, ohne von ihrem Leiden befreit zu werden. Im Frühjahr 1906 wurde gelegentlich einer Konsultation von Prof. Körte die Vermutung ausgesprochen, dass es sich um ein Gallensteinrecidiv ev. um Adhäsionsbeschwerden handeln könnte; Koliken oder Icterus sind allerdings nie mehr vorhanden gewesen.

Wegen zunehmender Verschlechterung des Allgemeinzustandes im Oktober 1906 Relaparotomie; Gallenblase sehr verwachsen; aus dem Cysticus wird mit grosser Mühe ein wallnussgrosser Stein entfernt. Drainage der Gallenblase, normaler Heilungsverlauf. — Der eiförmige, aus Farbstoff bestehende Gallenstein wies beim Durchschneiden als Kern einen erbsengrossen, facettierten Stein auf, von derselben Grösse und Form, wie die anderen vor 13 Jahren entfernten.

Z. Z., Januar 1907 bestehen noch Unterleibsbeschwerden; keine Erscheinungen des alten Leidens mehr. Pat. hat sich seit der Operation sehr erholt.

20. Frau St., 59 J. Cholecystitis chronica recidiva. Cholecystotomia ideal. ext. Heilung.

Pat. will seit 10 Jahren leidend sein. In den ersten Jahren häufige Kolikanfälle. Schmerzen unter dem Rippenbogen und zwischen den Schulterblättern mit leichtem Icterus einhergehend. Zuweilen treten schmerzfreie Pausen von 1/2 bis 3/4 Jahren ein. Seit 1/2 Jahr häufig wiederkehrende Schmerzanfälle mit Erbrechen. Kein Icterus mehr aufgetreten. Gallenblase nicht zu fühlen.

Operation: In bekannter Weise am 27. IX. 94. Entleerung von 4 Steinen von Haselnussgrösse. Naht der Gallenblase und Bauchdecke. Primäre Heilung. Nachdem Pat. sich gekräftigt und erholt, am 4. XI. geheilt entlassen.

21. Frau B., 34 J. J.-Nr. 817. 1899. Cholecystitis chronica recidiva. Cholecystotomia ideal. ext. Heilung. Recidiv nach 5 Jahren. Nochmalige Cholecystotomia ideal. ext. Definitive Heilung.

Pat. hat 7 Kinder und dreimal abortiert. Anfang der neunziger Jahre häufige und heftige Kolikanfälle. Am 27. XII. 94 Operation. Letzter Anfall mit starkem Icterus, welcher noch vorhanden ist und noch bestehende intensive Schmerzen. Leber vergrössert. Gallenblasentumor

nicht zu fühlen. Bei der Operation überragt die Gallenblase taubeneigross den Leberrand. Entleerung von ca. 40 bis bohnengrossen Steinen. Naht der Gallenblase und Haut in üblicher Weise. Heilung per primam. Entlassen am 20. I. 95. Seitdem Ruhe bis Neujahr 1899. Dann wieder heftige Kolikanfälle.

Aufnahme 23. I. 99. Leicht ikterische Verfärbung der Haut und der Sclera. An der Stelle der alten glatten Laparotomienarbe nichts Abnormes nachweisbar.

Operation 24. I. 99: Die Gallenblase ist mit ihrem Fundus an die Bauchwand fixiert, sie enthält eine geringe Menge Galle und 2 grosse Konkremente. Nach Extraktion derselben Catgutnaht der Gallenblase. Einnähung in die Bauchdeckennaht. Die bei der Operation auf Agar und in Bouillon verimpfte Galle war steril. Primäre Heilung, nach 21 Tagen geheilt entlassen. — Bericht vom März 1907: Seit der letzten Operation nie mehr Beschwerden; Appetit und Verdauung gut. Kein Narbenbruch.

22. Frl. P., 42 J. Cholecystitis chronica, Cholecystotomia ideal. externa. Heilung.

Seit mehreren Jahren Magenbeschwerden mit zeitweiligen heftigen Krampfanfällen. Nie Icterus. In letzter Zeit Zunahme der Beschwerden. Dauernder Schmerz in der Gallenblasengegend. Abmagerung. Keine Lebervergrösserung. Gallenblase nicht zu palpieren.

Operation 24. VII. 95: Prall gefüllte, den Leberrand nur wenig überragende, hühnereigrosse Gallenblase. Cysticus und Choledochus frei. Keine Verwachsungen. Die Gallenblase wird in etwa 2 cm Ausdehnung durch fortlaufende Catgutnaht mit dem Peritoneum vernäht. Incision. Inhalt: Galle und 2 haselnussgrosse Steine. Naht der Gallenblase und der Bauchdecken. Primäre Heilung.

23. Frau Sch., 47 J. Cholecystitis chronica recidiva. Cholecystotomia ideal. ext. Heilung.

4 Partus. Seit Januar 1896 Koliken nach dem Rücken und der Schulter ausstrahlend. Im ganzen ca. 10 Anfälle. Nie Icterus.

Befund der Inneren Abteilung, 20. VII. 96. Leber sehr vergrössert. Fühlbarer Gallenblasentumor. Auf Einlauf gallenfreier, thonfarbener Stuhl. 22. VII. Abgang von acht erbsengrossen, facettierten Gallensteinen, kein Icterus aufgetreten. 25. VII. wieder Kolik. Die Lebervergrösserung ist nach dem Steinabgang bedeutend kleiner geworden, Gallenblase noch fühlbar. Operation vorgeschlagen und acceptiert.

Operation 28. VII.: Gallenblase vergrössert. Umsäumung. Incision: Entfernung von 21 halblinsen- bis haselnussgrossen Gallensteinen. Die Wand ist $^1/_2$ cm stark. Catgutnaht der Gallenblase. Bauchdeckennaht. — 14. VIII. Nach primärer Heilung entlassen.

24. Frau H., 27 J. J.-Nr. 4013. 1898. Cholecystitis chronica. Chole-

cystotomia ideal. ext. Heilung.

Erkrankung vor 4 Jahren mit Gallenkolik und Icterus im Wochenbett. Icterus dauerte 3 Monate, später häufige Gallensteinkoliken ohne Icterus; vor 14 Tagen letzter Anfall. Gallenblase nicht fühlbar, Leber nicht vergrössert, keine Druckempfindlichkeit, kein Icterus. Urin ohne Gallenfarbstoff, ohne Eiweiss.

Operation 5. V. 98: Gallenblase hinter dem rechten Leberlappen. Entleerung der Gallenblase durch Punktion (dunkle Galle), Eröffnung, Entfernung zahlreicher bis erbsengrosser Steine, Gallenblasennaht mit Catgut. Der Stumpf der Gallenblase wird in die Bauchdecken eingenäht. Bauchdeckenetagennaht mit Catgut. Nach der Operation Fieber, Abscedierung der Bauchdecken. Sekundärnaht der gereinigten Wunde, keine Gallen- oder Schleimfistel. Nach 5 Wochen geheilt entlassen.

25. Herr A. H., 27 J. J.-Nr. 1854. 1903. Cholelithiasis. Cholecystitis chronica recidiva. Cholecystostomie, Fistelschluss, Heilung.

Pat. ist vor wenigen Wochen wegen Hodengangrän und Epididymitis abscedens in stationärer Behandlung gewesen. Seit Jahren leidet er an „Magenkrämpfen", sonst Anamnese ohne Belang. Vor einigen Tagen heftiger Kolikanfall, und danach Gelbfärbung der Haut; seitdem dauernd dumpfe Schmerzen in der Lebergegend. Aufnahme 7. II. 04.

Befund: Gut genährter, mässig ikterischer Mann. Leber überragt den rechten Rippenbogen um 1 Querfinger, Gallenblasengegend äusserst druckempfindlich. Sonst kein krankhafter Befund. Temperatur und Puls normal. Stuhl acholisch, im Urin Gallenfarbstoff.

Operation am 11. II. 04: Pararectalschnitt rechts. An der Gallenblase keine äusserlich sichtbaren Verwachsungen. Konkremente fühlbar. Incision der Gallenblase nach Entleerung durch Punktion. Inhalt: Galle, zahllose kleinste Steine. Hepaticus und Choledochus frei. Drainage der am Peritoneum fixierten Gallenblase. Etagennaht der Bauchdecken.

Bildung einer Gallen-Lippenfistel. Dieselbe wird nach positivem Stöpselversuch am 30. III. geschlossen. Kurz hinterher einige Koliken, die schnell verschwinden, kein Icterus. Pat. wird am 22. IV. 04 geheilt entlassen. — Bericht vom Oktober 1906: Befinden sehr gut. Nach der Entlassung noch 4 leichte Koliken, letzte im März 1906. Es hat sich eine stecknadelkopfgrosse, wenig secernierende und gar nicht störende Schleimfistel gebildet.

26. Herr L. H., 54 J. J.-Nr. 12 649. 1903. Cholelithiasis, Cholecystitis chronica recidiva. Cholecystostomie, Heilung.

Familienanamnese ohne Belang. Abusus alcoholicus. Seit 5 Jahren leidet Pat. an Gallensteinkoliken, die anfangs in ca. halbjährigen Pausen, seit ca. 4 Monaten alle 14 Tage wiederkehren. Behandlung mit Karlsbader Wasser, Morphin, heissen Umschlägen ohne dauernden Erfolg. Vorletzter Anfall vor 8, letzter vor 3 Tagen. Nie Gelbsucht; kein Stein-

abgang. Aufnahme 23. IX. 03.

Befund: Kleiner, untersetzter Herr. Habitus apoplecticus. Brustorgane o. B. Leib leicht aufgetrieben; palpatorisch kein krankhafter Befund. Intensive Druckempfindlichkeit der Gallenblasengegend. Kein Icterus. Stuhl und Urin o. B. Puls und Temperatur normal.

Operation 25. IX. 03: Pararectalschnitt rechts. Gallenblase nicht verwachsen, wenig vergrössert; in ihr und dem erweiterten Cysticus Konkremente fühlbar. Incision; Inhalt: trübe Galle, 9 erbsen-, 12 perlengrosse, weisse, harte, facettierte Steine. Drainage der Gallenblase nach Fixation am Peritoneum. Etagennaht der Bauchdecken.

Verlauf normal. Pat. wird am 16. XI. 03 ohne Fistel und ohne Beschwerden in bestem Zustand entlassen. — Vorstellung Oktober 1906. Seit der Operation bestes Befinden und ungestörte Arbeitsfähigkeit. Narbe reizlos, nicht empfindlich, wölbt sich beim Husten in der Mitte etwas vor. Bandage ist nicht nötig.

27. Frau O. S., 31. J. J.-Nr. 37. 1904. Cholelithiasis. Cholecystitis chronica recidiva. Cholecystostomie, Heilung.

Vater an Magenkrebs gestorben, sonst Familienanamnese ohne Belang. Als junges Mädchen starke Bleichsucht mit viel Erbrechen. 2 Partus, letzter vor 3 Jahren. Im Anschluss an die erste Entbindung, vor 5 Jahren stellten sich kolikartige Schmerzen in der Lebergegend ein, die sich in unregelmässigen Zwischenräumen wiederholten. Im vergangenen Jahr eine Kur in Karlsbad ohne jeglichen Erfolg. Seit ca. 3 Monaten kommen die Anfälle in 8—14tägigen Pausen. Nie Gelbsucht; Steinabgang häufig. Pat. bringt einige kleine Steine mit. Aufnahme 2. I. 04.

Befund: Gracile, schwächliche Frau; blass, nicht ikterisch. Ausser geringfügiger Schmerzhaftigkeit in der Gallenblasengegend z. Z. kein krankhafter Befund. Das Röntgenbild zeigt einen gänseeigrossen, in der Mitte helleren, konstanten Schatten in der Gallenblasengegend. Temperatur und Puls normal. Stuhl und Urin o. B.

Operation 6. I. 04: Pararectalschnitt rechts. Gallenblase vergrössert, enthält Steine, nicht prall gefüllt. Keine Verwachsungen. Eröffnung der Gallenblase. Inhalt: klare Galle, 132 erbsengrosse, facettierte, harte Steine von graumarmoriertem Aussehen. Schlauchdrainage der am Peritoneum fixierten Gallenblase. Etagennaht der Bauchdecken.

Verlauf normal. Pat. wird am 31. I. 04 beschwerdefrei mit fest verheilter Wunde in bestem Zustand entlassen. — Nach Bericht vom Herbst 1906 ist das Leiden nicht gehoben, wenn auch das Allgemeinbefinden besser ist, als vor der Operation. 6 Wochen nach der Entlassung trat wieder ein Anfall ein, dem bis jetzt noch weitere 64 gefolgt sind. Steinabgang ist nicht mehr beobachtet worden.

28. Frl. A. F., 51 J. J.-Nr. 1984. 1903. Cholelithiasis, Cholecystitis chronica recidiva. Cholecystotomia ideal. ext. Heilung.

Familienanamnese ohne Belang. Keine Entbindungen, keine ernstlichen früheren Krankheiten. Pat. giebt an, seit 14 Jahren gallensteinleidend zu sein, jedoch sei sie mehrere Jahre, von 1896—1902 vollständig von Anfällen verschont geblieben. Erst seit einem halben Jahr haben sich wieder starke, in Zwischenräumen von 14 Tagen wiederholende Koliken eingestellt, die von Fieber und starkem Erbrechen begleitet sind und jedesmal mehrere Stunden anhalten. Die Gesichtsfarbe soll zeitweilig gelb gewesen sein. In den letzten Monaten erhebliche Abmagerung. Aufnahme 5. II. 03.

Befund: Kräftige Person in gutem Ernährungszustand. Ausser mässiger Druckempfindlichkeit in der Gallenblasengegend sind z. Z. keine Krankheitserscheinungen vorhanden.

Operation auf dringenden Wunsch aus socialen Gründen am 6. II. 03. Pararectalschnitt rechts. An der nicht vergrösserten Gallenblase weder akute noch chronische Entzündungserscheinungen. Eröffnung der Gallenblase. Inhalt: klare Galle, mehrere erbsengrosse, facettierte Steine, ein gleicher im Cysticus. Naht der in der Bauchwunde fixierten Gallenblase. Etagennaht der Bauchdecken.

Heilung per primam. Am 10. III. 03 mit linearer Narbe beschwerdefrei entlassen. — Befinden im Herbst 1906 gut. Es sollen bald nach der Entlassung in der Narbengegend Schmerzen und Geschwulstbildung aufgetreten sein, die durch einen „Naturheilkundigen“ schnell beseitigt wurden.

29. Frau W., 24 J. Cholelithiasis, Cholecystitis chronica recidiva. 22. XI. 88 Cholecystektomie, Heilung; seitdem gesund.

30. Frau L., 44 J. Cholelithiasis, Cholecystitis chronica recidiva. 14. VIII. 90 Cholecystostomie; normale Heilung, 1907 gesund.

31. Frl. B., 30 J. Cholelithiasis, Cholecystitis chronica recidiva. 2. IX. 90 Cholecystostomie, Heilung, 1907 gesund.

32. Frau R., 25 J. Cholelithiasis, Cholecystitis chronica recidiva. 9. VIII. 91 Cholecystostomie, Heilung, 1907 gesund.

33. Frau W., 34 J. Cholelithiasis, Cholecystitis chronica recidiva. 7. XII. 91 Cholecystektomie, Heilung, seitdem gesund.

34. Frl. W., 24 J. Cholelithiasis, Cholecystitis chronica recidiva. 19. XI. 88 Cholecystostomie, Heilung mit Fistel, 1905 operativer Fistelschluss, seitdem gesund.

35. Frau A. S., 35 J. Cholelithiasis, Cholecystitis chronica recidiva. 5. IV. 95 Cholecystotomia ideal. ext. Heilung. Bis 1907 völlig gesund.

36. Frau A. K., 46 J. Cholelithiasis, Cholecystitis chronica recidiva. 22. III. 95 Cholecystostomie, Heilung, 1907 gesund.

37. Frau M., 47 J. Cholelithiasis, Cholecystitis chronica recidiva. 7. VI. 00 Cholecystostomie, Heilung, 1907 gesund.

38. Herr N., 41 J. Cholelithiasis, Cholecystitis chronica recidiva. 29. IX. 01 Cholecystostomie, Heilung, 1907 gesund.

39. Herr Fr., 54 J. Cholelithiasis, Cholecystitis chronica recidiva. 2. XII. 01 Cholecystostomie, Heilung, seitdem gesund.

40. Frau G., 30 J. Cholelithiasis, Cholecystitis chronica recidiva. 1902 Cholecystostomie, Heilung, seitdem gesund.

41. Frau W., 32 J. Cholelithiasis, Cholecystitis chronica recidiva. 14. X. 03 Cholecystostomia, Heilung, 1907 gesund.

42. Herr v. K., 45 J. Cholelithiasis, Cholecystitis chronica recidiva. 29. XII. 04 Cholecystostomie, Heilung, seitdem gesund.

Gegenüber den Fällen von chronischer, recidivierender Cholecystitis, die einen erheblichen krankhaften Befund am Gallengangsystem ausser dem Steingehalt nicht ergeben, steht die grosse Mehrzahl derjenigen, die auch bei der Operation im Intervall ausgesprochene Veränderungen als Spuren voraufgegangener Entzündungen aufweisen. Wie das klinische Krankheitsbild als Aeusserung der in der Tiefe sich abspielenden Entzündung sehr verschieden sein kann, so ist es auch der bei der Operation sich bietende Befund. Alle Stadien der chronischen Entzündung lassen sich beobachten, von leichten Adhäsionen an der sonst unveränderten Gallenblase, bis zur völligen Zerstörung des ganzen Organes. Nicht die Dauer des Leidens und die Zahl der Anfälle ist hier massgebend, sondern die Art der Entzündung. Ich habe nach den mir zur Verfügung stehenden Krankengeschichten und nach den Aussagen einer grossen Zahl von ehemaligen Patienten, die ich bei der Wiedervorstellung zu sprechen Gelegenheit hatte, feststellen können, dass das Leiden bei den Kranken, die nur unbedeutende oder gar keine Veränderung an ihrer Gallenblase aufwiesen, im Durchschnitt viel länger bestand, und durch viel häufigere Anfälle charakterisiert war als bei denen, die eine schwer afficierte Gallenblase beherbergten. Das ist auch ganz erklärlich. Menschen, die in der anfallsfreien Zeit beschwerdefrei sind, werden sich viel weniger leicht zu einer Operation entschliessen als solche, die auch zwischen den Anfällen nie mehr ganz in den Vollbesitz ihrer Gesundheit kommen. Was aber die Beschwerden im Intermediärstadium macht, das sind die nach den akuten Attacken zurückbleibenden, dauernden Schädigungen, bei der chronischen Cholecystitis in erster Linie die Verwachsungen mit der Umgebung. Die Adhäsionen mit Magen, Därmen und Netz bieten in

allen diesen Fällen den typischen Operationsbefund, ebenso wie ihre Manifestationen: dauernd vorhandener Druckschmerz und chronische Magenstörungen typisch sind für das klinische Krankheitsbild. Alle anderen Symptome fehlen häufig, diese beiden nie. Die Verwachsung der Gallenblase mit ihrer Umgebung ist sehr verschieden; manchmal finden sich nur ein paar Stränge zum Magen oder Duodenum, manchmal flächenhafte Verklebungen; es kann andererseits die Gallenblase derartig in Verwachsungen eingebettet sein, dass es überhaupt nicht mehr gelingt, sie daraus zu lösen und schliesslich können die Verwachsungen so enorm werden, dass sie den Situs der Oberbauchgegend vollkommen verändern, und auch inter operationem ein richtiges Erkennen der Verhältnisse unmöglich wird. Der folgende sehr lehrreiche Fall kann das illustrieren:

Frau A. K., 50 J. J.-Nr. 640. 1905. Die Pat. leidet seit Jahren an Magenkrämpfen, ohne jemals ausgesprochene Erscheinungen eines Gallensteinleidens gehabt zu haben. Sie erkrankte 24 Stunden vor der Aufnahme mit plötzlichen, intensiven Schmerzen in der Magengegend. Im Anschluss daran heftiges Erbrechen und Erscheinungen von Ileus. Bei der sehr elenden, kollabierten Pat. fühlt man wegen der Spannung und Empfindlichkeit des Abdomens nur undeutlich einen Tumor in der Magengegend. Bei medianer Laparotomie kommt man auf ein tumorartiges Gebilde, welches sich bei näherer Besichtigung als die vollständig flächenhaft mit dem Magen verlötete Gallenblase erweist. An der Vorderfläche ein kleines, rundes Loch, aus dem schmierig, galliger Inhalt austritt. Drainage der Gallenblase, ausgiebige Tamponade der Umgebung.

In den ersten Tagen nach der Operation etwas besseres Befinden, reichliche Gallensekretion aus dem Drain. Dann zunehmender Verfall, diffuse Peritonitis, Exitus am fünften Tage. Die Sektion ergab, dass das Loch in der vermeintlichen Gallenblase ein perforiertes Ulcus duodeni war; die sehr stark erweiterte hydropische, zahlreiche, würfelförmige Konkremente enthaltende Gallenblase lag hinter dem Duodenum und hatte dieses vorgewölbt. Magen, Duodenum, Gallenblase und untere Leberfläche waren in ganzer Ausdehnung durch flächenhafte Verwachsungen miteinander verlötet. Es unterliegt keinem Zweifel, dass die Verwachsungen die Folge eines seit Jahren bestehenden chronisch entzündlichen Gallenblasenleidens waren. Die Gallenblase selbst hatte eine Länge von 19, einen Durchmesser von 9 cm.

Klinisch äussern sich die Verwachsungen der Gallenblase in „Magenschmerzen“ und chronischen Verdauungsstörungen. Diese Adhäsionsschmerzen sind ganz verschieden von den durch den chole-

cystitischen Process an und für sich bedingte. Sie sind entweder immer vorhanden als „Magendruck", „Völlegefühl" etc. oder treten dann auf, wenn der betreffende adhärente Teil des Verdauungstraktus in Aktion tritt. Daher stammen die Schmerzen nach dem Essen, das regelmässige Erbrechen nach jeder Nahrungsaufnahme, kurz alle die bekannten Symptome der gestörten Magenthätigkeit, die so in den Vordergrund treten, dass im Verein mit der daraus resultierenden Ernährungsstörung viel häufiger an ein Magencarcinom als an ein chronisches Gallenblasenleiden gedacht wird.

Wir müssen die pericholecystitischen Adhäsionen ansehen als die Produkte schwerer entzündlicher Processe, nicht nur der Gallenblasenschleimhaut, sondern ihrer ganzen Wand, und zwar entzündlicher Processe, für die wir kaum eine andere Aetiologie annehmen können als die bakterieller Infektionen. Damit stehen die Veränderungen im Einklang, die wir bei derartigen Gallenblasen sonst noch in allen Schichten ihrer immer mehr oder weniger verdickten Wandungen finden. Chronisch interstitielle Bindegewebswucherungen im submukösen und subserösen Gewebe überwiegen im allgemeinen die Verdickung der Muscularis; die Gallenblase wird dadurch zu einem starrwandigen Hohlraum. Die Schleimhaut ist selten in ihrer normalen sammetartigen, netzförmig angeordneten Weise vorhanden; vielfach ist sie glatt, blass atrophisch, des Epithels beraubt, manchmal völlig zerstört und durch Granulationsgewebe ersetzt; in fast allen Fällen finden sich tiefe Ulcerationen, in ihrem Sitze den pericholecystitischen Verwachsungen an der Serosafläche entsprechend. Die mikroskopische Untersuchung derartiger Geschwüre lässt aus der massenhaften Anhäufung von Entzündungsprodukten in der Umgebung erkennen, dass es sich nicht mehr um reinen Steindecubitus handelt; das Primäre ist entweder nekrotischer Zerfall der Schleimhaut infolge phlegmonöser Entzündung oder Schleimhauthämorrhagien, die sich in allen derartigen Gallenblasen sehr regelmässig und ausgedehnt finden. Nach häufigen schweren Entzündungen kann es wie gesagt zu vollständiger Zerstörung des ganzen Organs kommen. Die Gallenblase stellt dann nur noch einen starren von schwieligen Massen umkleideten Hohlraum dar, dessen Inneres eine schmierig-ulceröse Granulationsfläche ist und der nach aussen hin von der mit ihm fest verwachsenen Umgebung nicht mehr abzugrenzen ist. Beispiele für derartig schwere Veränderungen sind von den angeführten Fällen Nr. 62 und 63.

Fig. 2, Taf. I—II, zeigt eine Gallenblase, wie sie bei chronisch

recidivierender Cholecystitis typisch ist: Mässige Wandverdickungen, Schleimhautatrophie, pericholecystitische Adhäsionen.

Fig. 3, Taf. I—II, zeigt eine durch chronische Entzündung vollkommen zerstörte Gallenblase, von Fall 62 stammend.

Als charakteristisch für die anatomischen Veränderungen der Gallenblase bei chronisch recidivierender Cholecystitis ist schliesslich noch zu erwähnen, dass sich nie eine erhebliche Vergrösserung des Organs findet; da ein länger dauernder Verschluss der Gallenblase nicht besteht, sind die für das Zustandekommen einer Vergrösserung oder Erweiterung nötigen Bedingungen nicht gegeben. Damit völlig im Einklang steht der klinische Befund; der fühlbare Gallenblasentumor scheidet aus der Symptomatologie der chronisch recidivierenden Cholecystitis wenigstens während der anfallsfreien Zeit so gut wie ganz aus. In den hierunter angeführten Krankengeschichten findet sich nur dreimal das Vorhandensein eines palpablen Gallenblasentumors angegeben; ob ein solcher wirklich vorhanden war, ist immer noch zu bezweifeln. Einmal fand sich bei der Operation eine gänseeigrosse, schlaffe (!) Gallenblase, zweimal keine Vergrösserung. Bei der Untersuchung ohne Narkose sind Täuschungen sehr leicht möglich, vornehmlich wegen des manchmal ganz excessiven Druckschmerzes, der bei jeder Berührung eine reaktive Kontraktion in der Bauchwand hervorruft und so einen Tumor vortäuschen kann. Jedenfalls kann ein Tumor nicht anerkannt werden, wenn er bei der Operation sich als nicht vorhanden herausstellt oder sich als derartig erweist, dass seine Palpation durch die Bauchdecken unmöglich erscheint. So selten es bei der chronischen recidivierenden Cholecystitis zum Gallenblasentumor kommt, so häufig tritt das Gegenteil ein, eine Schrumpfung der Gallenblase. Die obliterierende Cholecystitis findet sich unzweifelhaft bei manchen Gallenblasen, aus denen nie ein Stein ausgetreten ist; es kommt zu Narbenretraktion und Wandschrumpfung, wie bei jedem anderen chronisch entzündlichen Processe. Wie aber die Obliteration der Gallenblase nach völliger Ausstossung aller Steine die Regel ist (Courvoisier'sches Gesetz), so findet sie sich bei chronischer Cholecystitis entschieden auch häufiger in den Fällen, wenn Steine die Gallenblase verlassen haben. Steinabgang und Icterus kommt in der Anamnese dieser Fälle häufiger vor als in der der anderen.

Im Folgenden ist das hierher gehörige kasuistische Material angeführt und zwar finden sich chronisch entzündliche Wandveränderungen mit pericholecystitischen Adhäsionen bei Fall 43—54,

obliterierende Processe bei Fall 55—61, völlige Zerstörung der Gallenblase als Folge chronischer Entzündung bei Fall 62 und 63.

43. Frau S., 41 J. Cholecystitis chronica recidiva. Cholecystotomia ideal. ext. Heilung.

Pat. will seit 8 Jahren in Intervallen von 2—3 Monaten regelmässig Gallensteinkoliken mit furchtbaren Schmerzen und nachfolgendem Icterus gehabt haben. Sie wurde mehrere Jahre von einem Naturarzt vergeblich behandelt. Während eines 14tägigen Aufenthaltes auf der Innern Abteilung macht Pat. zwei schwere Kolikanfälle mit rasenden, durch Narcotica nicht zu besänftigenden Schmerzen durch. Gallenblasentumor zu fühlen.

Operation 14. X. 95: Nach Eröffnung der Bauchhöhle tritt die Gallenblase gefüllt mit Steinen zu Tage. Gallengänge frei. Entleerung von drei grossen und mehreren kleineren Steinen. Naht der verdickten Gallenblase und Bauchdecke. Heilung per primam.

44. Frau V., 70 J. Cholecystitis chronica. Cholecystotomia ideal. ext. Heilung.

Pat. wurde bereits zweimal laparotomiert wegen Ovarialcysten, deren zweite sich 3 Jahre nach der ersten Operation entwickelt hatte. Seit 6 Monaten leidet Pat. an heftigen Schmerzen in der Magengegend, die sich zu Zeiten zu kolikartigen Anfällen steigern. Icterus soll nicht dagewesen sein. Leber nicht wesentlich vergrössert, deutlicher Gallenblasentumor, der sich nach dem letzten Anfall gebildet haben soll, zu fühlen.

Operation 15. II. 92: Schnitt am inneren Rande des M. rectus. Die mit dem Netz verwachsene Gallenblase wird von allen Adhäsionen gelöst. Cysticus und Choledochus frei von Steinen. Umsäumung der Gallenblase mit Peritoneum. Incision: Entleerung teerartig aussehender Galle und eines pflaumengrossen schwarzen Steines. Ausspülung der Gallenblase; es dringt normal gefärbte Galle heraus; Resektion eines Stückes der zerstörten vorderen Gallenblasenwand. Naht der Gallenblase, der Fascien und der Haut. Heilung per primam mit lineärer Narbe. — 5. III. geheilt entlassen.

45. Frau M., 34 J. Cholecystitis chronica recidiva. Cholecystotomia ideal. ext. Heilung.

Die Erkrankung begann im Juni 1894 mit heftigen kolikartigen Schmerzen, Erbrechen und Icterus. Einige Monate später neuer Anfall: Seitdem ununterbrochenes dumpfes Schmerzgefühl in der Magengegend, Uebelbefinden und Appetitlosigkeit. Verschiedene Kuren ohne Erfolg.

Operation 22. III. 95: Schnitt am inneren Rande des M. rectus. Peritoneum mit den Dünndarmschlingen fest verwachsen. Gallenblase von diesen verdeckt und nicht zu fühlen. Es wird ein 10 cm langer

Hakenschnitt senkrecht auf die Mitte der ersten Incision hinzugefügt, die Bauchdeckenlappen oben und unten an die Haut befestigt, Lösung der verwachsenen Darmschlingen, Gallenblase mit Leber und Darmschlingen fest verwachsen. Dieselbe wird ebenso wie die Gallenwege nicht ohne Mühe aus ihren festen Verwachsungen gelöst. Ductus choledochus und cysticus ohne Konkremente. Gallenblase mit Steinen in grosser Menge gefüllt. Weiterhin typische Operation. Entleerung trüber Galle und zahlreicher Konkremente. Ein wallnussgrosser Stein zerbricht beim Entleerungsversuch. Entleerung der Steine durch Irrigation. Naht der Gallenblase und Bauchdecken. Heilung per primam. Geheilt mit fester Narbe nach 19 Tagen.

46. Frau S., 24 J. Cholecystitis chronica recidiva. Cholecystotomia ideal. ext. Choledocholithotrypsie. Heilung.

Seit März leidet Pat. an heftigen, bis jetzt dreimal aufgetretenen kolikartigen Schmerzen in der Magengegend, die nach dem Rücken und den Armen hin ausstrahlen; Icterus soll nie vorhanden gewesen sein, auch jetzt nicht. Letzter Anfall vor einigen Tagen. Gallenblase nicht zu fühlen.

Operation 23. IX. 95 in üblicher Weise. Unbedeutende Adhäsionen werden gelöst. Ductus cysticus frei von Konkrementen, dagegen im Choledochus ein kleiner Stein fest eingekeilt. Derselbe ist weich und lässt sich, da er in toto nicht bewegt werden kann, leicht mit der Zange zerdrücken, die Fragmente gelingt es nach dem Darm hinzustreichen. Aus der Gallenblase werden 10 über pflaumenkerngrosse Steine entfernt. Naht der Gallenblase und der Bauchdecken. Stichkanaleiterung in der Mitte der Wunde, Gallenfistel von kurzer Dauer. Pat. wird am 27. X. geheilt entlassen.

47. Frl. B. K., 39 J. J.-Nr. 6348. 1897. Cholecystitis chronica recidiva. Zweizeitige Cholecystostomie. Heilung.

Vor 6 Monaten setzten heftige Koliken im Leib mit Erbrechen und Fieber ein, nachdem leichte schmerzhafte Sensationen und Magenstörungen schon seit Monaten vorhanden gewesen waren. Die Koliken haben sich seitdem in Pausen von 6—8 Wochen wiederholt und sind regelmässig von Gelbsucht gefolgt gewesen. Steinabgang wurde nie bemerkt. Pat. wird am 18. VIII. 97 mit den Erscheinungen einer akuten Cholecystitis hochfiebernd auf die medicinische Abteilung genommen. Unter entsprechender Behandlung schnelles Verschwinden aller Beschwerden, aber im Laufe der nächsten 10 Tage noch 3 neue, heftigste Anfälle. Sie wünscht dringend operative Behandlung. Verlegung zur chirurgischen Abteilung am 30. VIII. 97.

Befund: Zarte Person, fieberfrei. Haut leicht ikterisch. Z. Z. beschwerdefrei. Brustorgane o. B. Leber stark vergrössert, Gallenblasengegend druckempfindlich. Gallenblase nicht deutlich palpabel. Stuhl und

Urin o. B., ersterer war vor 10 Tagen tonfarbig, letzterer enthielt damals Gallenfarbstoff.

Operation 1. IX. 97: Pararectalschnitt rechts. Gallenblase mit der Umgebung stark verwachsen, enthält Konkremente. Lösung der Adhäsionen. Gallengänge frei. Fixation der uneröffneten Gallenblase am Peritoneum. Tamponade des Fundus, Naht der übrigen Wunde. 13. IX. Eröffnung der Gallenblase. Entleerung von Galle und zahlreichen kleinen Konkrementen; in der Tiefe ein haselnussgrosser Stein. — Durch Spülungen werden noch mehrere kleine Steine entfernt; im übrigen normaler Verlauf. Pat. wird am 21. X. 97 ohne Fistel und Icterus beschwerdefrei entlassen. — 29. VI. 02 nach dem Ausland verzogen, damals gesund.

48. Herr E. N., 73 J. J.-Nr. 10282. 1899. Cholecystitis chronica. Cholecystektomie. Hepaticusdrainage. Heilung.

Seit längerer Zeit häufige kolikartige Schmerzen in der Magengegend, die jedesmal mehrere Tage anhielten. Häufig dabei Schüttelfrost und Fieber, fast immer Icterus. Pat. ist durch die wiederholten Anfälle sehr heruntergekommen und wünscht trotz seines Alters dringend die operative Beseitigung seines Leidens.

Befund: Geringe ikterische Verfärbung der Skleren, kein Fieber. In der Gallenblasengegend druckempfindliche Resistenz, die grösste Druckempfindlichkeit befindet sich jedoch im Epigastrium, seniles Lungenemphysem.

Operation 16. X. 99: Die Gallenblase ist ausgedehnt verwachsen, namentlich mit dem Pylorus und dem Netz. Durchtrennung der Verwachsungen. Im Ductus choledochus keine Konkremente. Die Gallenblase ist an der Spitze verödet. In dem übrigen Teil der Blase befinden sich bröcklige Konkremente, die zum grossen Teil in der Blasenwand inkrustiert sind. Exstirpation der Gallenblase und Drainage des Hepaticus mittelst eines durch den Cysticusstumpf eingeführten Gummischlauches.

Verlauf reaktionslos, anfangs starke Gallensekretion, allmähliches Versiegen. Entlassung am 17. XII. bei völligem Wohlbefinden mit einer kleinen granulierenden Fläche in der Bauchwunde. Gestorben am 26. VIII. 00. Todesursache unbekannt.

49. Frau M. J., 49 J. J.-Nr. 8212. 1901. Cholelithiasis. Cholecystitis et Pericholecystitis chronica. Cholecystostomie. Heilung.

Mehrere Partus, letzter vor 12 Jahren. Kein Abort. Familienanamnese ohne Belang. Früher angeblich wegen Herzfehler behandelt. Seit vielen Jahren magenleidend. Vor 3 Jahren erkrankte sie plötzlich mit krampfartigen Schmerzen in der Magengegend, die nach Ruhe und heissen Umschlägen verschwanden. Seitdem sind vielfach derartige Anfälle aufgetreten, anfangs seltener, dann häufiger. 4mal sind die Anfälle von Gelbsucht gefolgt gewesen, seit 1/4 Jahr tritt regelmässig da-

bei starkes Erbrechen ein. Pat. wünscht operative Beseitigung ihrer Gallensteine. Aufgenommen 20. VI. 01.

Befund: Grosse, sehr fettleibige Frau. Haut leicht ikterisch. Brustorgane o. B. Leib weich, Leber deutlich palpabel. Gallenblasengegend äusserst druckempfindlich. Gallenblase nicht fühlbar. Temperatur und Puls normal. Stuhl und Urin o. B.

Operation 24. VI. 01: Pararectalschnitt rechts. Gallenblase etwas vergrössert, enthält fühlbare Steine, mit der Umgebung durch einige Stränge verwachsen, die gelöst werden. Eröffnung am Fundus. Inhalt 7 haselnussgrosse Steine und wenig trübe Galle. Fixation der Gallenblase am Peritoneum, Drainage, Hautnaht. — Die Galle enthielt nach Gram färbbare, lanceolatusähnliche Diplokokken.

Anfänglich starke Gallensekretion. Rasche Erholung. — Am 17. VIII. 01 auf Wunsch mit kleiner, gallig gefärbten Schleim secernierender Fistel, sonst völlig beschwerdefrei entlassen.

50. Herr F. F., 29 J. J.-Nr. 16215. 1902. Cholelithiasis. Cholecystitis chronica recidiva. Cholecystektomie. Heilung.

Pat. ist seit 1896 magenleidend, wahrscheinlich infolge übermässigen Alkoholgenusses in seinem Beruf als Kellner. Vor 2 Jahren Gelenkrheumatismus. Juli 1900 ein Gallensteinanfall mit Erbrechen und Gelbsucht, zweiter Anfall ein Jahr später. Seitdem beschwerdefrei bis X. 02. In den letzten 3 Monaten 15—20 Anfälle mit leichtem Icterus und dauernder Verstopfung. Behandlung mit Karlsbader Salz, Oel, Morphium. Aufnahme 29. XII. 02.

Befund: Blasser, schwächlicher Mann. Leichter Skleralicterus. An den inneren Organen ausser intensiver Schmerzhaftigkeit der Gallenblasengegend kein krankhafter Befund. Temperatur und Puls normal. Stuhl und Urin o. B.

Operation aus socialer Indikation auf dringenden Wunsch des Pat. am 5. I. 03: Pararektaler Schnitt rechts. Gallenblase mit der Umgebung durch fibröse Stränge verbunden. Lösung der Adhäsionen. Vorlagerung der Gallenblase und Entleerung derselben. Inhalt: Trübe Galle, 422 gelbbraune, harte, facettierte bis erbsengrosse Steine. Amputation der Gallenblase, Schlauchdrainage des Stumpfes, Tamponade der Leberwunde. Etagennaht der Bauchdecken.

Verlauf normal; rasche Erholung. Bildung einer kleinen, wenig secernierenden Gallenfistel, mit der Pat. am 7. II. 03 in sonst gutem Zustand entlassen wird. — Pat. ist im September 1903 völlig geheilt und ohne Fistel in das Ausland verzogen. Weitere Nachricht nicht erhältlich.

51. Frau C. M., 39 J. J.-Nr. 3474. 1904. Cholelithiasis. Cholecystitis chronica recidiva. Cholecystostomie. Heilung.

Familienanamnese ohne Belang. 2 normale Partus. Pat. leidet seit vielen Jahren an Gallensteinbeschwerden, über die Zeit und Art des Be-

ginnens ihrer Krankheit weiss sie nichts mehr auszusagen. Die verschiedensten Kuren, darunter zwei im hiesigen Krankenhaus 1902 und 1904 sind ohne jeden Erfolg gewesen. Die Anfälle traten in unregelmässigen Zwischenräumen ein und sind zuweilen von Fieber begleitet; Gelbsucht und Stuhlverfärbung ist nie beobachtet worden. Pat. wünscht operative Beseitigung ihres sie arbeitsunfähig machenden Leidens. Aufnahme 2. III. 05.

Befund: Kräftige gut genährte, sehr nervöse Person. Kein Icterus. Ein krankhafter Befund ist z. Z. nicht zu erheben.

Operation 8. III. 05: Pararectalschnitt rechts, mit Querschnitt durch den Rectus bis zur Mittellinie. Gallenblase nicht vergrössert, durch einige Stränge mit der Umgebung verwachsen. Im erweiterten Cysticus und in der Gallenblase Steine fühlbar. Lösung der Adhäsionen. Incision der Gallenblase, Wand verdickt. Inhalt: Eingedickte Galle, ein wallnussgrosser Stein im Fundus, 24 bis erbsengrosse, unregelmässig gestaltete, graue Steine teils in der Blase teils im Cysticus. Schlauchdrainage der am Peritoneum fixierten Gallenblase. Etagennaht der Bauchdecken.

Verlauf gestört durch allerlei nervöse Beschwerden. Glatte Wundheilung. Entlassung am 11. IV. 05 ohne Fistel in gutem Zustand. — Bericht vom Oktober 1906: Befinden z. Z. gut. Nie mehr Erscheinungen seitens des Gallensteinleidens. Pat. leidet vielfach an Unterleibsbeschwerden.

52. Frau S. R., 67 J. J.-Nr. 6438. 1904. Cholelithiasis. Cholecystitis chronica. Cholecystektomie, Choledochusplastik, Hepaticusdrainage. Heilung.

Familienanamnese ohne Belang. Mehrere Partus. Pat. ist seit früher Jugend magenleidend gewesen. Die ersten als Gallensteinkoliken gedeuteten Schmerzanfälle sind bereits vor 25 Jahren vorhanden gewesen und traten anfänglich in Pausen von 2—3 Jahren auf. Während und nach verschiedenen Anfällen Gelbsucht. Mehrere Karlsbader Kuren ohne Erfolg. Im Sommer 1903 traten 3 Wochen lang täglich Anfälle auf, danach eine 10monatliche ganz freie Periode bis zum 1. V. 04. Seitdem 3 heftige Anfälle. Aufnahme 10. V. 04.

Befund: Mässig kräftige alte Dame; Haut welk, graugelb. Leichter aber deutlicher Skleralicterus. Ausgesprochene Druckempfindlichkeit der Gallenblasengegend. Sonst ausser erheblichen Alterserscheinungen keine krankhaften Organveränderungen. Temperatur und Puls normal. Stuhl und Urin o. B. Sehr starker Morphinismus.

Operation 13. V. 04: Schrägschnitt parallel dem rechten Rippenbogen. Gallenblase leicht mit der Umgebung verwachsen, enthält fühlbare Steine, desgl. der Cysticus. Exstirpation der Gallenblase; beim Durchschneiden des Cysticus greift die Schere zu tief, sodass Hepaticus und Choledochus durchtrennt werden. Es gelingt, die beiden Gänge an

der hinteren Wand durch Naht wieder zu vereinigen, im übrigen wird die Vereinigung durch ein Y-förmiges, nach aussen drainierendes Rohr hergestellt (cf. Fig. 1 u. 2).

Tamponade der Gallengänge und der Leberwunde. Etagennaht der Bauchdecken. — Die entfernte Gallenblase ist von normaler Grösse und Gestalt; sie enthält eingedickte, schwarze Galle, 6 haselnussgrosse und 521 hirsekorn- bis kleinerbsengrosse, grauweisse, harte, facettierte Steine.

Mikroskopisch: Das Epithel fehlt; die Schleimdrüsen der Submucosa sind teilweise cystisch erweitert; das interstitielle Gewebe ist zellig infiltriert. Bakteriologisch: Ausstrich des Gallenblaseninhaltes nach 48 Stunden steril.

Verlauf normal. Morphinismus während der Rekonvalescenz abgewöhnt. Pat. wird am 2. VII. 04 ohne Fistel in bestem Zustand entlassen. — Bericht vom Oktober 1906: Seit der Operation keine Beschwerden mehr. Z. Z. völlige Rüstigkeit.

Fig. 1.

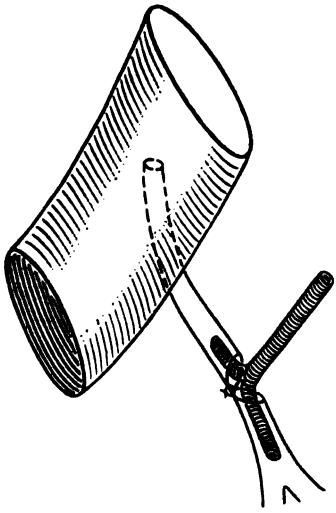

Fig. 2.

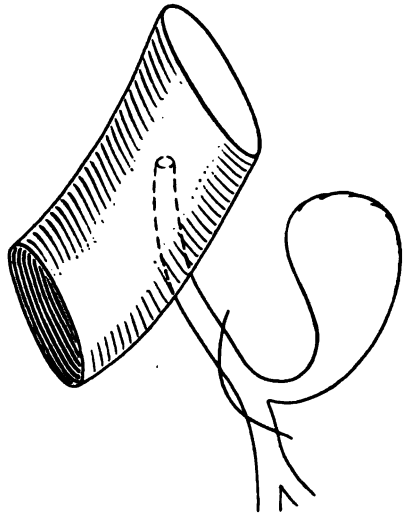

53. Frl. A. W., 24 J. J.-Nr. 15889. 1904. Cholelithiasis. Cholecystitis chronica recidiva. Cholecystostomie. Heilung.

Familienanamnese ohne Belang. Keine früheren Krankheiten. Kein Partus. Vor 1½ Jahren Blinddarmentzündung. Vor 5 Monaten heftiger, mehrere Stunden dauernder und dann langsam abklingender Kolikanfall mit Erbrechen und nachfolgender Gelbsucht. Seitdem gesund und arbeitsfähig; vor 5 Tagen zweiter Anfall; die Schmerzen bestehen noch, aber weniger heftig. Aufnahme 2. XII. 04.

Befund: Gracil gebautes, schlecht genährtes, leicht ikterisches Mädchen; macht einen schwer leidenden Eindruck. Brustorgane o. B. Ab-

domen leicht aufgetrieben, Bauchdecken gespannt. Leber vergrössert, überragt den Rippenbogen; in der Gallenblase eine äusserst druckempfindliche wegen der starken Spannung nicht deutlich abgrenzbare Geschwulst. Temperatur und Puls normal. Stuhl wenig gefärbt; im Urin deutlich Gallenfarbstoff.

Operation 6. XII. 04: Pararectalschnitt rechts. Gallenblase gänseeigross, nicht sehr prall gefüllt, überall mit der Umgebung verwachsen. Wand stark verdickt, entzündlich verändert. Incision am Fundus. Inhalt: Wenig trübe Galle, ein über wallnussgrosser, schwarzer, bröckeliger Stein. Fixation der Gallenblase am Peritoneum; Schlauchdrainage. Etagennaht der Bauchdecken.

Verlauf normal. Icterus schnell verschwunden. Am 18. II. 05 ohne Fistel mit fester Narbe in bestem Zustand entlassen. Ueber den augenblicklichen Zustand keine Nachricht zu erhalten.

54. Herr C. A., 48 J. J.-Nr. 2148. 1905. Cholelithiasis. Cholecystitis chronica. Cholecystostomie. Heilung.

Keine in Betracht kommenden früheren Erkrankungen. Erster Gallensteinkolikanfall vor 15, zweiter vor 8 Jahren, dritter vor 13 Wochen, äusserst heftig mit Fieber, Erbrechen und starkem Icterus. Seitdem Allgemeinbefinden gestört. Druckgefühl in der Magengegend, Verdauung unregelmässig. Kommt zwecks Operation. Aufnahme 6. II. 05.

Befund: Kräftiger, leicht ikterischer Mann. Brustorgane o. B. Leber nicht vergrössert, Gallenblase wenig druckempfindlich, nicht palpabel. Temperatur und Puls normal. Stuhl o. B. Urin enthält etwas Gallenfarbstoff.

Operation 8. II. 05: Pararectalschnitt rechts. Gallenblase nicht vergrössert, leicht mit dem Netz verwachsen. Incision am Fundus. Inhalt: schleimige Galle, 39 porzellanweisse, facettierte, erbsen- bis haselnussgrosse Steine, z. T. im Cysticus. Schlauchdrainage der Gallenblase. Etagennaht der Bauchdecken.

Verlauf normal. Entlassung am 2. III. 05 ohne Fistel und ohne Beschwerden. Icterus völlig verschwunden. — Laut Bericht vom Oktober 1906 bisher dauernd bestes Wohlbefinden.

55. Frau D., 46 J. J.-Nr. 1630. 1896. Cholecystitis chronica obliterans. Cholecystotomia ideal. ext. Heilung.

Pat. klagt seit mehreren Jahren über dumpfen Druck und intensive Schmerzen in der Magengegend. Zuweilen kolikartige Anfälle. Kein Icterus, kein Gallenblasentumor zu fühlen. Seit 3 Wochen auf der Inneren Abteilung an Gallensteinen behandelt.

Operation 26. III. 96: Gallenblase klein, verschwindet gänzlich unter der Leber. Umsäumung mit Peritoneum; wegen des überragenden Leberrandes sehr schwierig. Bei der Incision entleeren sich 5 kleine schwarze Gallensteine. Naht in üblicher Weise; im Stuhlgang wird ein Stein gefunden. Nach 14 Tagen heftige Schmerzen in der Wunde. Aus einer

kleinen Oeffnung entleert sich reichlich Galle, Stuhl fast entfärbt, dann zweimaliger Abgang von Gallensteinen. Verschwinden aller Beschwerden, rasche Heilung der Fistel. 2. V. geheilt entlassen. — Gestorben am 14. IV. 98. Amtlich gemeldete Todesursache: Carcinoma uteri.

56. Frau A. M., 38 J. J.-Nr. 9799. 1898. Cholecystitis chronica recidiva. Cholecystektomie. Heilung.

3 Partus. Seit 8 Wochen Gallensteinbeschwerden. Die Schmerzen dauerten zuerst 8 Tage mit fortwährendem Erbrechen. Nach 4 Wochen wieder ein Anfall von 5tägiger Dauer mit fortwährendem Erbrechen. Beide Anfälle vor Einsetzen der Menses, vor 8 Tagen dritter Anfall; seitdem dauernde Beschwerden und Icterus.

Befund: Icterus der Haut und der Skleren, Lebergrenzen normal, Tumor nicht zu fühlen. Die Schmerzen sind bei der Untersuchung nicht sehr stark, Urin enthält Gallenfarbstoff in reichlicher Menge und Eiweiss (auch Blut infolge der Menses).

Operation 8. XI. 98: Der Leberrand unter dem Rippenbogen verborgen, Gallenblase geschrumpft, mit Umgebung stark verwachsen, in der Gallenblase 3 grössere Steine, von denen der grössere beim Entfernen zerdrückt wird. Exstirpation der geschrumpften Gallenblase. Tamponade des Stumpfs, Bauchdeckennaht.

Verlauf reaktionslos, keine Gallenfistel, am 15. XII. geheilt entlassen. — Bericht vom März 1907: Sehr gutes Allgemeinbefinden. Seit der Operation nie mehr irgendwie krank gewesen. 30 Pfund Gewichtszunahme.

57. Frau A. Z., 36 J. J.-Nr. 5256 und 11031. 1900. Cholelithiasis. Cholecystitis. Schleimfistel durch Cysticusverschluss. Cholecystostomie, Cysticotomie, Hepaticusdrainage. Heilung.

Vater an Schwindsucht, Mutter an Leberkrebs gestorben. Keine sonstigen Krankheiten. 2 normale Partus. Vor 6 Jahren starke Koliken mit Gelbsucht; dann 4 Jahre ganz beschwerdefrei. Seit 2 Jahren ca. alle 3 Monate heftige Koliken. Erhebliche Einbusse des Allgemeinbefindens und der Arbeitsfähigkeit. Nie Steinabgang; keine Veränderung von Stuhl und Urin. Aufnahme 18. IV. 00.

Status: Kräftige Frau; kein Icterus. Ausser starker Druckempfindlichkeit der Gallenblasengegend z. Z. kein krankhafter Befund.

Operation 19. IV. 00: Pararectalschnitt rechts. Gallenblase geschrumpft; mit der Umgebung überall fest verwachsen. Bei der sehr schwierigen Lösung der Adhäsionen reisst die Gallenblasse ein und es entleeren sich einige Steinbröckel und trübe Galle. Partielle Resektion der auf Fingerstärke verdickten Gallenblasenwand. Einnähen des Restes in das Peritoneum. — Nach normalem Heilungsverlauf am 30. V. entlassen. Es bildete sich später eine Schleimfistel im oberen Wundwinkel, derentwegen Pat.

am 28. VIII. 00 das Krankenhaus wieder aufsucht. Stöpselversuch ohne Erfolg. Am 15. IX. im Verband ein hirsekorngrosses Konkrement. Am 8. X. Relaparotomie durch Schnitt medial der alten Narbe. Im Cysticus ein haselnussgrosser Stein, der durch Incision entfernt wird. Drainage mittelst eingenähten Gummischlauches. — Verlauf normal. Am 14. IX. 00 ohne Fistel geheilt entlassen. — Bericht vom 11. III. 07: Nie mehr Gallensteinbeschwerden; seit der Operation stets arbeitsfähig. Normale Verdauung. Narbe fest, kein Bruch.

58. Frau M. St., 35 J. J.-Nr. 5952. 1901. Cholelithiasis. Cholecystitis chronica. Cholecystostomie. Heilung.

Pat. leidet seit 2 Jahren an Gallensteinkoliken, die in mehrtägigen bis mehrwöchigen Pausen auftraten; dabei stets Erbrechen, nie Icterus. Bisher ohne Erfolg innerlich behandelt. Wünscht operative Beseitigung ihres Leidens. Letzter Anfall vor 4 Tagen. Mehrere normale Partus. Aufnahme 27. IV. 01.

Befund: Kräftige gut genährte Person; z. Z. völlig beschwerdefrei. In der Gegend der Gallenblase eine kleine druckempfindliche Resistenz; sonst kein krankhafter Befund. Stuhl angehalten; gefärbt. Urin o. B. Kein Fieber, keine Pulsverlangsamung.

Operation 2. V. 01: Pararectaler Schnitt rechts. Starke Verwachsungen in der Umgebung der Gallenblase, die sehr geschrumpft ist. Lösung der Verwachsungen. Eröffnung der Gallenblase, Entfernung eines haselnussgrossen Steines. Schlauchdrainage. Etagennaht der Bauchdecken. Entlassung 19. VI. mit kleiner granulierender Wundfläche im oberen Wundwinkel, an dem sich eine umschriebene Eiterung gebildet hatte. — Bericht vom Oktober 1900: Befinden gut; keine Koliken mehr. Zeitweise Magenschmerzen mit Erbrechen. Erhebliche Gewichtszunahme.

59. Frau E. A., 32 J. J.-Nr. 14 229. 1902. Cholelithiasis. Cholecystitis chronica. Cholecystotomia ideal. ext. Heilung.

Mutter hat an Gelbsucht gelitten, Vater an Krebs gestorben. Keine ernstlichen früheren Krankheiten. Im Frühjahr 1900 zum ersten Mal ein Gallensteinkolikanfall mit Erbrechen und Icterus. Nach 8 Tagen völlige Genesung. Zweiter Anfall im Mai 1902, ohne Icterus; seitdem mehrere Anfälle von ähnlichem Verlauf; letzter vor 14 Tagen. 2 normale Entbindungen. Aufnahme 30. XI. 02.

Befund: Gracile Frau in leidlichem Ernährungszustand. Beiderseitige Lungenspitzeninfiltration. Herz o. B. Leber normal. Gallenblase weder palpabel noch druckempfindlich. Temperatur und Puls normal. Stuhl und Urin o. B. Verschiedene Röntgenaufnahmen geben einen deutlichen runden, konstanten Schatten in der Höhe des 1. bis 2. Lendenwirbels.

Operation: Pararectalschnitt rechts. Gallenblase geschrumpft, hat

etwa Pflaumengrösse. Im Ductus cysticus fühlt man einen leicht verschieblichen, erbsengrossen Stein. Eröffnung der Gallenblase. Inhalt: klare Galle. Entfernung des maulbeerförmigen, harten, weissen Steines aus dem Cysticus durch Zurückdrücken. Naht der Gallenblase mit Catgut und Einnähen der Nahtstelle in das Peritoneum der Wunde. Etagennaht der Bauchdecken. — Verlauf normal; am 1. I. 03 ohne Fistel mit fester Narbe und in bestem Zustand entlassen. — Seit der Operation beschwerdefrei und arbeitsfähig. Befinden Herbst 1906 gut.

60. Frau C. B., 55 J. J.-Nr. 4997. 1903. Cholelithiasis. Cholecystitis chronica. Cholecystektomie. Heilung.

Familienanamnese ohne Belang. 5 normale Partus, keine Aborte. Pat. ist seit 4 Jahren magenkrank, oft Druck und Schmerzen in der Magengegend, Erbrechen, Appetitlosigkeit, Obstipation. Vor einem Jahre einmaliger Anfall kolikartiger Schmerzen in der Lebergegend mit Fieber und galligem Erbrechen. Dann völlig beschwerdefrei bis zum Januar. Seitdem alle 8—14 Tage wiederkehrende, mehrere Stunden dauernde Anfälle äusserst heftiger Schmerzen in der Lebergegend, begleitet von Erbrechen aber ohne Fieber; nie Gelbsucht. Stuhl angehalten, von normaler Farbe. Wünscht dringend Operation. Aufnahme am 6. IV. 03.

Befund: Gut genährte, nicht ikterische Frau. Ausser leichter Druckempfindlichkeit der Gallenblase ist z. Z. kein krankhafter Befund zu erheben.

Operation aus socialer Indikation am 24. IV. 03, nachdem Behandlung mit Ruhe und Wärme nicht die Beschwerden zum Verschwinden gebracht hat. Pararectaler Schnitt rechts. Gallenblase vielfach mit der Umgebung verwachsen, stark geschrumpft. In derselben ein kleinerbsengrosser Stein. An den oberen Gallenwegen keine Veränderungen. Exstirpation der Gallenblase. Schlauch auf den Stumpf, Tamponade der Leberwunde, Bauchdeckennaht. — Die exstirpierte Gallenblase stellt ein 3,5 cm langes, schlauchförmiges, einen kleinen facettierten Stein enthaltendes Gebilde dar.

Die Heilung wurde verzögert durch Bildung eines oberflächlichen Bauchdeckenabscesses, war aber im Uebrigen normal. Entlassung am 26. VI. 03 ohne Fistel und ohne Beschwerden in bestem Zustand. — Bericht vom Oktober 1906: Seit der Operation beschwerdefrei und dauernd arbeitsfähig. Gewichtszunahme 18 Pfund.

61. Herr S. K., 44 J. J.-Nr. 12685. 1905. Cholelithiasis. Cholecystitis chronica. Cholecystostomie. Heilung.

Keine frühere Krankheiten. Im Februar 1903 erster Kolikanfall von 5tägiger Dauer ohne Gelbsucht, zweiter 4 Wochen später. Seitdem völlig beschwerdefrei bis vor 14 Tagen, wo leichte Schmerzen und Druckgefühl in der Lebergegend auftraten, die nach ca. 10tägigem Bestehen sich plötzlich zu heftigsten, die Atmung erschwerenden Koliken steigerten.

Die Schmerzen haben in den letzten 3 Tagen mit wechselnder Intensität angehalten, häufiges Erbrechen, Gelbfärbung im Gesicht. Aufnahme 6. IX. 05.

Befund: Kräftiger, korpulenter Mann; Hautfarbe leicht ikterisch. Brustorgane o. B. Leber etwas vergrössert, druckempfindlich. Gallenblase nicht palpabel. Puls und Temperatur normal. Stuhl o. B.; im Urin Gallenfarbstoff. Trotz Behandlung mit Bettruhe, Karlsbader Wasser und heissen Umschlägen bleiben die Beschwerden bestehen, der Icterus nimmt deutlich zu.

Operation am 15. IX. 05: Pararectalschnitt rechts. Leber vergrössert, Gallenblase stark geschrumpft, mit der Umgebung durch einige Stränge verbunden. Lösung der Adhäsionen und der Gallenblase soweit, dass sie in die Wunde gezogen werden kann. Incision am Fundus. Wand erheblich verdickt. Inhalt: trübe Galle, 1 solitärer, taubeneigrosser, das Lumen fast völlig ausfüllender Stein. Schlauchdrainage der Gallenblase. Etagennaht der Bauchdecken.

Verlauf normal. Icterus bald verschwunden. Entlassung ohne Fistel und ohne Beschwerden am 22. X. 05. — Bericht vom Oktober 1906: Befinden seit der Operation ausgezeichnet. Dauernd ungestörte Arbeitsfähigkeit.

62. Frau C. D., 31 J. J.-Nr. 16603. 1905. Cholelithiasis. Cholecystitis chronica. Cholecystektomie. Heilung.

Familienanamnese ohne Belang. Keine früheren Erkrankungen. 3 normale Partus, letzter vor 2 Jahren. 1900 im Anschluss an die zweite Entbindung Magenkrämpfe, die einige Wochen anhielten. Erster als Gallensteinkolik gedeuteter Anfall Januar 1903, mit Schüttelfrost, Fieber, Erbrechen und leichter Gelbsucht. Zweiter Anfall April 1903, dritter Oktober 1904, der letztere mit äusserst heftigen Schmerzen, Erbrechen und starkem Icterus, 3 Wochen dauernd. Seitdem keine Anfälle mehr, aber dauerndes Druckgefühl in der Lebergegend und unregelmässige Verdauung. Wünscht operative Beseitigung ihres Leidens. Aufnahme 26. XI. 05.

Befund: Gracile, nicht ikterische, im übrigen gesunde Frau. In der Gallenblasengegend fühlt man einen flachen, hühnereigrossen, leicht druckempfindlichen Tumor.

Operation 27. XI. 05: Pararectalschnitt rechts. Der vermeintliche Tumor ist ein zungenförmig ausgezogener Leberlappen, unter dem sich die stark geschrumpfte, flächenhaft mit den umgebenden Dünndärmen verwachsene Gallenblase befindet. Lösung der Adhäsionen. Eröffnung am Fundus. Inhalt: eingedickte Galle, zahlreiche hirsekorn- bis kleinerbsengrosse Steine. Exstirpation der Gallenblase. Tamponade. — Die exstirpierte Gallenblase stellt eine von kleinzellig infiltriertem Bindegewebe umschlossene, unregelmässige, wallnussgrosse Höhle dar. Normale

Gallenblasenwand ist weder makroskopisch noch mikroskopisch erkennbar.

Verlauf normal. Pat. wird am 19. XII. 05 ohne Fistel und ohne Beschwerden entlassen. — Nachricht über das jetzige Befinden ist nicht zu erhalten.

63. Frau M. St., 46 J. J.-Nr. 13953. 1903. Cholelithiasis. Cholecystitis chronica exulcerans. Cholecystektomie, Hepaticusdrainage. Heilung.

Keine ernstlichen früheren Krankheiten. 5 normale Partus, letzter vor 8 Jahren. Seit mehreren Jahren leidet Pat. an Magenkrämpfen, die immer mit Schüttelfrost und Fieber verbunden gewesen sein sollen. Gelbsucht soll verschiedentlich vorübergehend bestanden haben. In den letzten Monaten erhebliche Abmagerung und auch während der anfallsfreien Zeit dumpfe Schmerzen in der Lebergegend. Aufnahme 22. X. 03.

Befund: Mittelgrosse, stark abgemagerte Frau von leicht ikterischem Aussehen. Brustorgane o. B. Leib weich, Leber nicht vergrössert. In der Gallenblasengegend eine undeutliche, sehr druckempfindliche Resistenz. Stuhl fast völlig acholisch. Urin enthält Gallenfarbstoff. Temperatur und Puls o. B.

Operation 23. I. 03: Pararectalschnitt rechts. Gallenblase mit der Umgebung durch vielfache Stränge verwachsen, kaum pflaumengross. Im Blasenhals und Cysticus Konkremente fühlbar. Das Lebergewebe in der Nähe der Gallenblase ist narbig verändert und imponiert als derber, maligner Tumor. Lösung der Verwachsungen; Entleerung der Gallenblase. Inhalt: Trübe Galle mit Fibrinflocken, 96 hirsekorngrosse runde, weisse Steine. Exstirpation der Gallenblase mit samt der veränderten Partie der Leber. Hepaticusdrainage durch in den Choledochus genähten Schlauch. Tamponade der Leberwunde und der Umgebung des Schlauches. Etagennaht der Bauchdecken.

Die Untersuchung der exstirpierten Gallenblase ergiebt, dass die Schleimhaut total zerstört ist. Eine Epithelauskleidung ist nicht mehr nachweisbar. An Stelle der Mucosa findet sich ein zellreiches Granulationsgewebe. Submucosa und Muscularis zeigen einzelne kleinzellige Infiltrate und ältere interstitielle Veränderungen. Wucherung des interstitiellen Gewebes in der Submucosa. Das mitexstirpierte Lebergewebe zeigt deutlich interlobuläre Bindegewebswucherung mit Atrophie des Leberparenchyms und Gallengangsneubildung. Kein Verdacht für maligne Neubildung.

Verlauf normal. Icterus ist schnell verschwunden, rasche Erholung. Pat. wird ohne Fistel in bestem Zustand am 28. XI. 03 entlassen. — Pat. ist am 30. VIII. 06 an einem grossen mit schwerem Icterus und Ascites einhergehenden Lebercarcinom zu Grunde gegangen (3 Jahre nach der Operation).

Bei einer nicht unerheblichen Anzahl von Fällen verschiebt sich das Krankheitsbild der chronischen Cholecystitis ganz wesentlich durch das überwiegende Hervortreten von Symptomen seitens des Magendarmkanals. Aus der Wechselbeziehung, die physiologischer Weise zwischen Magen- und Darmkanal einerseits und den Gallenwegen andererseits besteht, erklärt es sich, dass eine gewisse Beteiligung des Magens bei entzündlichen Vorgängen an der Gallenblase immer vorhanden sein wird. Dem entspricht die klinische Erfahrung, dass Magenbeschwerden und Erbrechen in fast allen Fällen die Frühsymptome des Gallensteinleidens darstellen; schwerere Erscheinungen seitens des Magens verdanken ihre Entstehung den bereits geschilderten Adhäsionen zwischen Gallenwegen, Magen und Därmen. Hierher gehört der folgende Fall:

64. Frau M. E., 47 J. J.-Nr. 16183. 1904. Cholelithiasis. Cholecystitis chronica. Cholecystostomie. Heilung.

Keine ernstlichen früheren Krankheiten; mehrere normale Partus. Pat. fühlt sich seit 6 Jahren krank; die Krankheit begann mit unbestimmten Schmerzen im Unterleib, die in tage- bis wochenlangen Pausen auftraten; während der Schmerzanfälle regelmässig Erbrechen. Vor 2½ Jahren ohne Schmerzen heftige Magenblutung, die von dem behandelnden Arzt bei der damals im Beginn der Menopause stehenden Frau für vikariierend gehalten wurde. Die Leibschmerzen sind auch in der Folge immer wieder gekommen, waren aber nie von kolikartigem Charakter. Stuhl und Urin immer regelmässig; nie Gelbsucht. Aufnahme 9. XII. 04.

Befund: Kleine schlecht genährte Frau, klagt über Schmerzen in der Magengegend; ausser geringer Druckempfindlichkeit oberhalb des Nabels keinerlei krankhafter Befund. Temperatur und Puls normal. Stuhl und Urin o. B. Während 4 wöchiger Beobachtung konnte unter Zuhilfenahme aller klinischen Untersuchungsmethoden keine bestimmte Diagnose gestellt werden; fast täglich Erbrechen mit Schmerzen in der Magengegend. Trotz verschiedenster interner Medikation, Diät, bester Pflege fortschreitender Verfall.

9. I. 05 Probelaparotomie. Medianschnitt vom Processus bis zum Nabel. Magen und Darm unverändert. Gallenblase durch verschiedene Stränge mit der Umgebung, speciell dem Pylorus, verwachsen. Lösung der Adhäsionen, Incision am Fundus. Inhalt: eingedickte Galle, mehrere bis erbsengrosse Steine. Wand stark verdickt. Drainage der Gallenblase, Etagennaht der Bauchdecken.

Pat. erholt sich nur sehr langsam, anfangs besorgniserregende Herzschwäche; erst von der 4. Woche an hebt sich der allgemeine Kräftezustand. Entlassung am 28. IV. 05 ohne Fistel und ohne Beschwerden mit 10,5 kg Gewichtszunahme. — Bericht vom Oktober 1906: Seit der

Operation dauerndes Wohlbefinden und ungestörte Arbeitsfähigkeit. Noch 10 Pfund Gewichtszunahme.

Schliesslich giebt es eine dritte Stufe, auf der klinisch sowohl wie anatomisch das Magenleiden die Oberhand gewinnt. Das klinische Bild ist das typische der Pylorusstenose mit Dilatation und Insufficienz des Magens; bei der Operation finden sich feste Verwachsungen zwischen Gallenblase und Pylorus mit narbiger Verengerung des letzteren; in solchen Fällen muss die an der Gallenblase vorgenommene Operation durch eine die Magenstagnation beseitigende ergänzt werden; wir pflegen in derartigen Fällen die Gastroenterostomie der viel schwierigeren und weniger aussichtsreichen Pyloroplastik vorzuziehen. Ein derartiger Fall ist der folgende.

65. Frau A. P., 35 J. J.-Nr. 1037. 1902. Cholelithiasis. Cholecystitis chronica. Pylorusstenose, Cholecystostomie, Gastroenterostomie. Heilung.

Familienanamnese ohne Belang. Seit 17 Jahren verheiratet. 6 Partus, 8 Aborte, 5 gesunde Kinder. Keine früheren Krankheiten. Vor ca. 8 Wochen erster Anfall kolikartiger Schmerzen in der Lebergegend; Dauer 2 Stunden, dann noch 10 Tage bettlägerig. Vor 4 Wochen zweiter, vor 10 Tagen dritter Anfall, beide mit gleichem Verlauf. Seit Beginn der Erkrankung auch in der anfallsfreien Zeit viel Erbrechen. Aufnahme 10. V. 02.

Befund: Kräftige gut genährte Frau; kein Icterus. Brustorgane o. B. Leber überragt den Rippenbogen um eine Querfingerbreite; in der Gallenblasengegend sehr druckempfindliche Resistenz. Magen dilatiert; deutliches Plätschern. Probefrühstück und Mageninhaltuntersuchung ergeben motorische Insufficienz und Hyperacidität. Temperatur und Puls normal. Stuhl und Urin o. B. Pat. wünscht dringend operativen Eingriff.

Operation 16. VI. 02: Medianschnitt oberhalb des Magens. Derbe Verwachsungen der Pylorusgegend mit der Gallenblase. Pylorusstenose durch strahlige Narbe. Gastroenterostomia anterior mittelst Knopf. In der Gallenblase Konkremente fühlbar. Punktion nach Schutz der Bauchhöhle; Inhalt dicke Galle. Incision; Entfernung von 22 graubraunen, harten runden erbsengrossen und von 7 weissen, ganz leichten und zerdrückbaren graupengrossen Steinen. Drainage der Gallenblase nach Fixation am Peritoneum und Lösung der Adhäsionen. Etagennaht der Bauchdecken.

Pat. hat sich glänzend erholt; sie wird am 8. VII. 02 n. W. bei bestem Wohlbefinden in hausärztliche Behandlung entlassen. Es besteht noch eine kleine, wenig secernierende und durch Stöpsel verschlossen zu haltende Gallenfistel. — Befinden Herbst 1906 gut. Fistel seit Anfang Oktober 1902 geschlossen. 1904 eine normale Entbindung.

Zu erwähnen ist an dieser Stelle der Fall einer alten dekrepiden Patientin, bei der unstillbares Erbrechen schliesslich zu einem operativen Eingriff zwang, ohne dass dabei Veränderung am Magen oder an der Gallenblase gefunden wurde. In der Annahme, dass es sich doch um eine chronische Cholecystitis handelte, wurde die Cholecystostomie gemacht. Die Beschwerden verschwanden anfangs, um nach Schluss der Fistel wieder aufzutreten. Bei einer zweiten Operation wurden ebenso wenig Veränderungen aber drei kleine Steine im Blasenhals gefunden. Es ist anzunehmen, dass hier ein anderes, wahrscheinlich carcinöses Leiden zu Grunde gelegen hat. Die Patientin ist ausserhalb bald nach ihrer Entlassung gestorben. Eine Sektion ist nicht gemacht worden.

Die betreffende Krankengeschichte ist folgende:

66. Frau F. N., 73 J. J.-Nr. 396 und 5180. 1903. Cholelithiasis. Zweimalige Cholecystostomie. Ungeheilt.

Familienanamnese ohne Belang. Pat. hat immer an Krämpfen gelitten, die als hysterische aufgefasst wurden. Vor 6 Jahren soll ein schweres Blasen- und Nierenleiden bestanden haben. Seit ca. 1/2 Jahr leidet Pat. an anfallsweise auftretenden mit Erbrechen und grosser Hinfälligkeit begleiteten Schmerzanfällen; die Schmerzen sind in der Leber- und Magengegend lokalisiert und dauern mehrere Stunden. Behandlung: Morphin, heisse Umschläge, Bettruhe. Nie Gelbsucht. Aufnahme am 7. I. 03.

Befund: Alte, hinfällige Person in wenig gutem Ernährungszustand; leicht ikterische Hautfärbung; sehr aufgeregtes, nervöses Wesen. Ausser leichter Druckempfindlichkeit der Pylorus- und Gallenblasengegend und mässiger Dilatatio ventriculi kein krankhafter Organbefund. Temperatur und Puls normal. Urin und Stuhl o. B. Probefrühstück spricht für Pylorusstenose. Nach 3 wöchiger Behandlung mit Diät und Magenspülungen keine Besserung. Pat. kommt durch unstillbares Erbrechen immer mehr herunter.

25. I. 03 Porbelaparotomie. Medianschnitt oberhalb des Magens; es können keinerlei krankhafte Veränderungen festgestellt werden. Fixation der Gallenblase in der Wunde und Drainage. Inhalt der Gallenblase: klare Galle, keine Steine. — Pat. erholt sich nur äusserst langsam, muss lange durch Clystier ernährt werden, da sie jede Nahrungsaufnahme verweigert. Dann langsam Besserung; das Erbrechen hört auf. Am 3. III. 03 erscheint aus der Fistel ein ganz kleiner Gallenstein. Pat. wird am 5. III. mit kleiner, wenig secernierender Gallenfistel in gutem Zustand entlassen.

Bereits am 10. IV. 03 erfolgt ihre Wiederaufnahme; angeblich hat sich die Fistel sehr bald geschlossen, dann sind die alten Schmerzanfälle mit erneuter Heftigkeit wieder aufgetreten. Pat. ist jetzt in einem

äusserst schlechten hinfälligen Zustand. Die Narbe ist fest und reizlos, die Umgebung druckempfindlich. Dauerndes Erbrechen.

Operation 11. IV. 03 auf energisches Drängen der Pat., die unter allen Umständen von ihren Schmerzen befreit sein will. Schnitt über die alte Narbe. Freipräparieren der sehr verwachsenen Gallenblase; im Hals derselben 3 erbsengrosse Steine; Drainage der Gallenblase, Bauchdeckennaht. — Pat. ist nach der Operation äusserst hinfällig und wird in den nächsten Tagen noch elender. Auf ihren und der Familie Wunsch wird sie am 8. V. ungeheilt in fast moribundem Zustand entlassen. — Pat. ist 14 Tagen nach der Entlassung an allgemeiner Schwäche gestorben.

Bei den Wechselbeziehungen zwischen Gallenblasen- und Darmerkrankungen ist schliesslich noch die Appendicitis zu erwähnen. Dieselbe findet sich in den Anamnesen recht häufig erwähnt und gemeinsames Erkranken beider Organe erscheint bei der relativen Nähe ihrer anatomischen Lage ziemlich plausibel. Es finden sich in der Litteratur aber angesichts der grossen Häufigkeit der Cholecystitis und der noch viel grösseren der Appendicitis nur relativ wenige Fälle von gleichzeitigem Vorkommen beider Erkrankungen, und auch diese wenigen sind nicht immer einwandsfrei. Einerseits handelt es sich wohl vielfach dabei um falsche Diagnosen resp. um Cholecystitiden, die unter den klinischen Erscheinungen der Appendicitis verlaufen sind, wie das namentlich vorkommen kann bei akuter infektiöser Cholecystitis mit pericholecystitischer Bauchfellreizung. Der folgende Fall ist ein Beispiel dafür:

67. Herr H. K., 49 J. J.-Nr. 13801. 1902. Cholelithiasis. Cholecystitis chronica. Cholecystostomie. Heilung.

Ausser einer in der Jugend überstandenen Rippenfellentzündung keine ernstlichen Krankheiten. Seit 2 Jahren ist Pat. magenleidend; Appetitlosigkeit, häufiges Erbrechen, Schmerzen, die von der Magengegend nach dem Rücken ausstrahlen. Am 19. VII. erster, am 31. VIII. zweiter, am 1. und 2. XI. dritter Gallensteinkolikanfall; jedesmal heftigste Schmerzen, ca. 24 Stunden anhaltend mit Erbrechen und starkem Verfall. Kein Icterus. Nach dem zweiten Anfall soll ein Exsudat in der Ileocoecalgegend vorhanden gewesen sein, das sich im Laufe einiger Wochen völlig resorbiert hat. Gestellte Diagnose: Appendicitis. Aufnahme 5. XI. 02.

Befund: Kräftiger, im Uebrigen gesunder Mann; kein Icterus. Weder an der Leber und Gallenblase noch in der Iloecoecalgegend sind Veränderungen nachweisbar. Temperatur und Puls normal. Stuhl und Urin o. B. Auf der Röntgenplatte sieht man in der Gallenblasengegend mehrere Schatten, die als Steinschatten gedeutet werden können.

Operation 12. XI 02: Pararectalschnitt rechts. Appendix normal. Gallenblase mit der Umgebung durch alte fibröse Stränge verwachsen. Blasenwand verdickt. Man fühlt in der Blase, im Cysticus und im Choledochus je einen Stein. Eröffnung der Gallenblase nach Schutz der Bauchhöhle. Inhalt: Galle, 2 haselnussgrosse, mehrere erbsengrosse Steine; je ein haselnussgrosser Stein kann aus dem Cysticus resp. Choledochus in die Blase zurückgeschoben werden. Drainage der am Peritoneum fixierten Gallenblase.

Verlauf normal; am 11. XII. 02 ohne Fistel beschwerdefrei entlassen. — Bericht vom Oktober 1906: Befinden gut. Zeitweise Durchfälle ohne Schmerzen. Nie mehr Koliken. Gewichtszunahme 35 Pfund.

Zum anderen Teil ist das Zusammentreffen beider Erkrankungen ein rein zufälliges, wie ich das für die beiden folgenden Fälle annehmen zu müssen glaube:

68. Frau G. L., 44 J. J.-Nr. 1041. 1905. Cholelithiasis, Appendicitis chron., Gastroptosis, Endometritis. Cholecystotomia ideal. ext., Appendektomie. Heilung.

Pat. ist des Oefteren wegen Magen- und Unterleibsleiden im Krankenhaus gewesen, zuletzt vor 2 Jahren wegen Hernia epigastrica und Endometritis. Sie ist ihre Magenbeschwerden und Kreuzschmerzen nie los geworden, hat auch vielfach Schmerzen in der Operationsnarbe gehabt. Koliken sind nie aufgetreten, ebenso wenig Gelbsucht. 4 normale Entbindungen. Aufnahme 18. I. 05.

Befund: Blasse abgemagerte Frau; klagt über Schmerzen in der Magengegend, Druckgefühl nach den Mahlzeiten, häufiges Erbrechen. Oberhalb des Magens druckempfindliche, sonst feste reizlose Operationsnarbe. Der aufgeblähte Magen reicht bis handbreit unter die Nabelhorizontale. Leber o. B. Starker, hämorrhagischer Ausfluss aus der Vagina. Temperatur und Puls normal. Stuhl und Urin o. B. Diagnose: Dilatatio ventriculi, Gastroptosis, Endometritis glandularis. Behandlung mit Magenspülungen, Ulcusdiät, Curettage des Uterus, Aetzungen, Bädern. Trotzdem bleiben unbestimmte Beschwerden bestehen, auch erholt sich die Pat. gar nicht. Da die Ileocoecalgegend, speciell der Mac Burney'sche Punkt stets als druckempfindlich angegeben werden, wird die Diagnose auf chronische Appendicitis gestellt.

Operation 14. III. 05: Die Appendix erweist sich als sehr lang aber makroskopisch unverändert. Appendektomie. Bei Revision der Bauchhöhle finden sich in der Gallenblase zwei haselnussgrosse, solitäre Steine. Schluss der ersten Wunde, dann Pararectalschnitt vom rechten Rippenbogen an abwärts. Incision der Gallenblase am Fundus. Inhalt: 2 haselnussgrosse, harte, graugrüne Steine in dicker Galle. Ideale extraperitoneale Cystendyse. Etagennaht der Bauchdecken. — Primäre Heilung;

die Magenbeschwerden sind verschwunden. Gute Erholung. Entlassung am 23. IV. 05 mit 4 kg Gewichtszunahme. — Befinden im Herbst 1906 wenig befriedigend. Es bestehen wieder Magenbeschwerden mit Erbrechen. Am 12. VI. 06 Uterusexstirpation wegen Carcinom.

69. Frau M. L., 28 J. J.-Nr. 9932. 1906. Cholelithiasis, Cholecystitis chron. recidiva, Appendicitis chron. Pyosalpinx dupl., Fibrosarcoma regionis glutaeal. Cholecystostomie, Appendektomie, Sarkomexstirpation, Fistelschluss. Heilung.

Familienanamnese ohne Belang. Vor 10 Jahren Blinddarmentzündung mit 13wöchigem Krankenlager. 3 Partus, 1 Abort. Im Dezember 1901, während der ersten Hälfte der zweiten Schwangerschaft traten zum ersten Mal krampfartige Schmerzen in der rechten Oberbauchgegend auf, die sich in Abständen von 8—14 Tagen wiederholten und auch nach der Entbindung bestehen blieben. Verschiedentlich leichte Gelbsucht. Nie Steinabgang. Seit einem halben Jahr völlig beschwerdefrei. Vor 4 Tagen Einsetzen einer akuten Appendicitis; derentwegen Aufnahme in das Krankenhaus am 22. VI. 06.

Befund: Kräftige Frau. Brustorgane o. B. Gallenblasengegend druckempfindlich, Leber nicht vergrössert. In der Blinddarmgegend deutliche Resistenz und starke Druckempfindlichkeit. Auf der linken Gesässbacke ein hühnereigrosser, harter subkutaner Tumor. Pyosalpinx duplex. Temperatur 38,2°. Puls 85, regelmässig. Stuhl und Urin o. B. Während der nächsten 14 Tage zwei typische Anfälle von Cholecystitis mit vorübergehender Temperatursteigerung, ohne Icterus und Steinabgang.

9. VII. 06 Operation: Schnitt am lateralen Rectusrand. Appendix sehr lang, verwachsen, enthält einen Kotstein. Gallenblase in chronisch entzündlichem Zustand, enthält fühlbare Konkremente. Appendektomie, Cholecystostomie. Inhalt der Gallenblase: trübe Galle, 4 haselnussgrosse, facettierte Steine, davon einer im Cysticus.

Verlauf normal. Nachdem durch konservative Behandlung die salpingitischen Beschwerden sich bedeutend gebessert haben und der als Fibrosarkom sich erweisende Tumor am 3. VIII. entfernt worden war, wurde Pat. am 30. VIII. ohne Fistel beschwerdefrei entlassen.

Bald nach der Entlassung brach die Fistel wieder auf, um seitdem zu persistieren. Tagsüber wenig oder gar keine Sekretion, dann gegen Morgen plötzliche Entleerung eines Strudels galligen Schleimes nach vorherigem starken Druckgefühl in der Magengegend. Am 4. X. 06 Wiederaufnahme. Im oberen Teil der sonst festen Narbe eine stecknadelkopfgrosse Schleimfistel. Diagnose: Cysticusverschluss durch zurückgelassenen Stein. Stöpselversuch negativ.

8. VI. 07 Relaparotomie, Schnitt medial der alten Narbe. Gallenblase und Cysticus durch Verwachsungen stark verzogen. Nach Lösung der Adhäsionen erweisen sich die Gallengänge als durchgängig. Nir-

gends ein Stein zu fühlen. Schluss der Gallenblase durch Tabaksbeutelnaht. Bauchdeckennaht. — Verlauf normal. Primäre Wundheilung. Am 19. XII. ohne Fistel beschwerdefrei entlassen. — Vorstellung im Februar 1907: Ausgezeichnetes Allgemeinbefinden; völlig beschwerdefrei. Narbe fest, keine Hernie.

Ein recht häufiges Vorkommnis ist es, dass bei Operationen wegen Appendicitis rein zufällig Steine in der Gallenblase festgestellt werden. Kümmell konnte das bei 1000 Appendicitisoperationen, bei denen die Gallenblase manuell untersucht wurde, ca. 30mal feststellen. In allen Fällen wurden die Steine ruhig in der Gallenblase gelassen, weil sie als solche, solange keine Entzündungen und damit Krankheitssymptome hinzukommen, keine Indikation zu operativem Vorgehen abgeben. Ausserdem ist die Berechtigung des Operateurs zu einem Eingriff an der Gallenblase gelegentlich einer Appendicitisoperation sehr fraglich, wenn nicht eine solche Eventualität vorher in Frage gezogen worden ist.

Es ist nach unseren Beobachtungen sicher, dass Cholecystitis im Gefolge von Appendicitis vorkommen kann. Ein einwandsfreier Fall derart ist der bereits als Fall 5 erwähnte. Hier entstand die akute Cholecystitis im Anschluss an eine Appendicitis abscedens in einer steinfreien Gallenblase. Ebenso glaube ich mit Sicherheit einen Zusammenhang zwischen den Erkrankungen der beiden Organe in dem folgenden Fall annehmen zu müssen; die Appendix und die sehr tief stehende, bei der äusseren Untersuchung als Tumor der Ileocoecalgegend imponierende Gallenblase waren mit einander und mit dem Coecum durch feste flächenhafte Verwachsungen verbunden. Die Wand der Appendix sowohl wie die der Steine und trübe Galle enthaltenden Gallenblase wies chronisch entzündliche Veränderungen auf; welches von beiden Organen hier das primär erkrankte gewesen ist, ist angesichts ihrer unmittelbaren Nachbarschaft weder aus dem klinischen, noch aus dem anatomischen Befund mit Sicherheit zu schliessen.

Die betreffende Krankengeschichte ist folgende:

70. Frl. M. Sch., 45 J. J.-Nr. 16 862. 1906. Cholecystitis chronica. Appendicitis chronica. Cholecystektomie, Appendektomie. Heilung.

Pat. stammt aus gesunder Familie, ist selbst immer schwächlich, aber nie ernstlich krank gewesen. Anfang Juni d. Js. plötzlich auftretende, 31 Stunden anhaltende Schmerzen in der Magengegend mit Erbrechen. 18tägiges Krankenlager, 8 Tage mit hohem Fieber. Diagnose: Akute Appendicitis. Zweiter Anfall, 16 Tage dauernd, Ende

Juli. Schmerzhafter Tumor in der Blinddarmgegend; dritter weniger heftiger Anfall Ende September, wieder unter den Erscheinungen einer akuten Appendicitis. Seither ist Pat. gesund, doch ist in der Blinddarmgegend ein Tumor zurückgeblieben. Sie wird zur Appendicitis-Intervalloperation geschickt mit gleichzeitigem Verdacht auf Coecumtuberkulose. Aufnahme 29. X. 05.

Befund: Gracile, nicht ikterische Frau. Brustorgane o. B. Leber wenig vergrössert. In der rechten Seite am lateralen Rectusrand in der Höhe der Spin. ant. sup. ein walzenförmiger, in der Längsachse liegender, druckempfindlicher Tumor. Stuhl und Urin o. B. Temperatur und Puls normal.

Operation 31. XI. 05: Längsschnitt am lateralen Rectusrand vom Nabel abwärts. Appendix in Adhäsionen eingehüllt, ohne schwerere Veränderungen; wird in typischer Weise entfernt. Der Tumor erweist sich als die überall mit der Umgebung verwachsene und durch Adhäsionen unmittelbar an der Ileocoecalgegend fixierte Gallenblase. In ihr und im Cysticus zahlreiche Konkremente. Verlängerung des Laparotomieschnittes nach oben. Lösung der Adhäsionen. Exstirpation der Gallenblase und des Cysticus. Nahtversorgung des Stumpfes. Tampon. Etagennaht der Bauchdecken. — Verlauf normal. Rasche, glänzende Erholung. Pat. wird am 23. XI. ohne Fistel mit fester Narbe entlassen. Seither laut Bericht dauernd beschwerdefrei.

Die aufgeschnittene Gallenblase war 4 : 8 cm gross, auf der Innenfläche von granuliertem Aussehen. Am distalen Ende ein 2 cm im Durchmesser haltendes kreisrundes scharfrandiges Ulcus mit rauhem, etwas zerklüftetem Grund. Serosa glatt und spiegelnd. Inhalt trübe Galle und 17 haselnussgrosse, 5 erbsengrosse, facettierte Steine. Mikroskopisch: Der Grund des Ulcus besteht aus indifferentem Granulationsgewebe. Die Wandung der Gallenblase zeigt kleinzellige Infiltration.

Was die Rolle der Steine bei der chronischen recidivierenden Cholecystitis anlangt, so ist bereits betont worden, dass in allen Fällen, bei denen trotz jahrelangem Bestehen der Krankheit es nicht zu wesentlichen anatomischen Veränderungen an der Gallenblase gekommen ist, das Vorhandensein der Steine eine conditio sine qua non für das Zustandekommen der Anfälle ist; hier bildet der Stein im Blasenhals oder im Cysticus das Ventil, welches bei Hinzutritt einer Entzündung die Gallenblase abschliesst und so die Sekretstauung mit ihrer klinischen Aeusserung, der Kolik, hervorruft.

Auch bei den Formen von chronischer Cholecystitis, die zu erheblichen Veränderungen an der Gallenblasenwand geführt haben, Adhäsionen, Obliteration, chronischer Verdickung, sind in der Mehrzahl der Fälle Konkremente vorhanden. Ihre Anwesenheit ist aber

hier nicht mehr unbedingt erforderlich zur Entstehung der Krankheitserscheinungen, speciell der „Gallensteinkoliken". Eine ehemals Konkremente beherbergende Gallenblase kann dann, wenn es infolge von Adhäsionen mit der Umgebung zu Knickungen und Ventilbildung gekommen ist, auch nach Ausstossung sämtlicher Steine noch das klinische Bild der chronischen recidivierenden Cholecystitis mit typischen Gallensteinkoliken machen, und das Gleiche kann der Fall sein, bei einer Gallenblase, die niemals Steine enthalten hat, wenn es durch Uebergreifen anderweitiger Erkrankungen auf das Gallengangsystem zu lokalen Veränderungen gekommen ist, die einen zeitweisen Verschluss der Gallenblase ermöglichen und begünstigen. In dem schon mehrfach erwähnten Fall 5 ist eine akute appendicitische Eiterung, vielleicht auch der seit Monaten bestehende dysenterische Darmkatarrh für das Zustandekommen des Gallenblasenverschlusses verantwortlich zu machen. In dem weiter hierher gehörigen, übrigens trotz zweimaliger Operation nicht völlig geklärten Fall 71 sind die vorhandenen Adhäsionen mit grosser Wahrscheinlichkeit auf den überstandenen Typhus zurückzuführen.

71. Frau A. H., 33 J. J.-Nr. 1128. 1900. Cholecystitis chronica. Cholecystostomie. Heilung mit Fistel.

Im Juli 1899 Typhus. Im darauf folgenden August zum ersten Male heftige Schmerzattacke in der rechten Leibseite, mit geringem Icterus, entfärbtem Stuhl, braunem Urin. Die Anfälle wiederholten sich. Vom behandelnden Arzt wurde ein typischer Gallensteinanfall mit fühlbarer Gallenblase während des Anfalls beobachtet.

Befund: Kein Icterus, Leber vergrössert, bei unveränderter Konsistenz, Milz nicht palpabel. Gallenblasengegend druckempfindlich, kein Gallenblasentumor.

Operation 25. I. 00: Die Leber ist erheblich vergrössert. Gallenblase mit der Umgebung, speciell dem Duodenum verwachsen, hühnereigross, prall gefüllt, keine Steine durchfühlbar. Auch im Ductus cysticus und Choledochus kann ein Stein nicht entdeckt werden. Da trotzdem ein verborgener Stein angenommen wird: Drainage der eingenähten Gallenblase.

In den ersten 24 Stunden nach der Operation 500 ccm Galle entleert. Seitdem spärlichere Gallenausscheidung. Die Gallenfistel schliesst sich jedoch nicht, trotz Oelinjektionen und Stöpselversuch.

Am 1. V. 02 Operation: Die Fistel wird umschnitten, die Gallenblase aus den zahlreichen Adhäsionen gelöst. Die Gallenwege werden noch einmal abgesucht. Es kann aber ein Grund für die Gallenstauung nicht entdeckt werden. Die Fistelausmündung wird von der Gallenblase abgetragen. Extraperitoneale Fixation mit Drainage.

22. VI. Stuhl ist stets gefärbt, die Fistel besteht noch, Sekretion gallig, häufig schleimig; auf Wunsch mit Fistel entlassen. — Laut Bericht vom März 1907 besteht noch immer eine wenig secernierende Fistel, die offen gehalten werden muss, weil sich bei Schluss derselben das Allgemeinbefinden sofort verschlechtert.

Ausser diesem sind unter den 60 Fällen von chronischer Cholecystitis nur noch zwei, bei denen trotz typischer Beschwerden keine Steine gefunden wurden; bei beiden muss aber früheres Vorhandensein solcher nach der Anamnese angenommen werden, denn einmal ist nach einem Anfall nachgewiesenermassen ein Stein abgegangen, und das andere Mal spricht der typische Verlauf dafür, dass es sich um einen „vollkommen erfolgreichen" Anfall mit Steinabgang gehandelt hat. Bei beiden Fällen war das Fortbestehen des Leidens bedingt durch ventilartigen Verschluss der Gallenblase infolge ausgedehnter Adhäsionen.

72. Frau S., 41 J. J.-Nr. 7329. 1896. Cholecystitis et pericholecystitis chronica adhaesiva. Adhäsionslösung per laparotomiam. Heilung.

11 Kinder, 2 Aborte. 8 Tage nach der letzten Entbindung Koliken mit Icterus und acholischem Stuhl. Juni 1896 ähnlicher Anfall, seitdem häufig leichtere Anfälle. Einmal wurde ein Gallenstein im Stuhl gefunden.

Befund: Lebergegend druckschmerzhaft, Leber nicht vergrössert, kein Gallenblasentumor, Milz ist klein, Urin ohne Befund.

Operation 1. XI. 96: Die Gallenblase ist ziemlich gross, prall gefüllt, dünnwandig. Nach allen Seiten hin verwachsen. Inhalt lässt sich ins Duodenum ausdrücken, ein Stein weder im Ductus noch in den übrigen Gallenwegen zu fühlen. Lösung der Adhäsionen, Bauchdeckennaht. 5. XII. 96 beschwerdefrei geheilt entlassen. — Pat. ist Anfang 1907 wegen einer nervösen Erkrankung wieder in Behandlung der hiesigen Anstalt gewesen. Sie hat in den vergangenen 10 Jahren nie mehr Beschwerden seitens des Gallenblasenleidens gehabt. Die Narbe ist fest, nicht empfindlich; ein Bruch besteht nicht.

73. Frl. L. B., 38 J. J.-Nr. 1642. 1904. Cholecystitis chronica. Adhäsionslösung per laparotomiam. Heilung.

Vor 3 Jahren ist Pat. wegen Schmerzen im Leib und im Rücken in hiesiger Behandlung gewesen. Damalige Diagnose Tumor columnae vertebr. (?). Seit der Entlassung völliges Wohlbefinden. Vor ca. 6 Wochen traten infolge eines Falles heftige Schmerzen in der rechten Seite des Leibes, ausstrahlend nach dem Rücken und der rechten Schulter, auf. Während des Anfalles Fieber und Erbrechen; hinterher dunkle Gelbfärbung der Haut von ca. 8tägiger Dauer. Seit dem Anfall sind mehr

weniger starke Schmerzen in der rechten Seite dauernd vorhanden. Pat. ist nicht in der Lage, damit ihren Beruf als Stewardess auszuüben, und bittet dringend um operative Beseitigung, nachdem 6 wöchige interne Behandlung erfolglos. Aufnahme 3. II. 04.

Befund: Kräftige, nicht ikterische Frau; klagt über ziehende Schmerzen in der Lebergegend. Ausser mässiger Lebervergrösserung und ziemlich intensiver Druckempfindlichkeit der Gallenblasengegend z. Z. kein krankhafter Befund.

Operation 19. II. 04, nachdem 14 tägige interne Behandlung keinen Einfluss auf die Schmerzen gehabt hat. Pararectalschnitt rechts. Gallenblase prall gefüllt, enthält ebensowenig fühlbare Konkremente wie einer der Gallengänge. Am Uebergang vom Cysticus in den Choledochus mehrere strangförmige Adhäsionen; nach deren Lösung kann der Inhalt der Gallenblase durch leichten Druck in den Darm entleert werden. Etagennaht der Bauchdecken.

Verlauf normal; seit der Operation beschwerdefrei. Pat. wird am 17. V. 04 geheilt in bestem Zustand entlassen. — Gestorben am 28. XI. 03: amtlich gemeldete Todesursache: Selbstmord durch Erhängen.

Mehr als Kuriosum möchte ich hier noch einen seltenen Fall von Steinbefund erwähnen, dessen Präparat in Fig. 4, Taf. I—II abgebildet ist. Die gänseeigrosse Gallenblase war derartig fest mit durchschnittlich erbsengrossen facettierten Steinen angefüllt, dass sie bei der Operation den Eindruck eines soliden steinharten Tumors machte. Die Steine waren durch eine minimale Menge zäher Flüssigkeit so fest miteinander verbacken, dass sie gegeneinander ebenso wenig beweglich waren, wie gegen die Gallenblasenwand; die wandständigen Steine waren tief in die Schleimhaut eingepresst. Die Entfernung sämtlicher Steine ohne Exstirpation der Gallenblase würde unmöglich gewesen sein.

Die zu dem Fall gehörige Krankengeschichte ist folgende:

74. Frau M. W., 65 J. J.-Nr. 6546. 1901. Cholelithiasis. Cholecystitis chronica. Cholecystektomie. Heilung.

7 Partus: seit 10 Jahren Menopause. Ausser dem bestehenden Leiden keine ernstlichen früheren Krankheiten. Seit 15 Jahren bekommt Pat. in Pausen von 1—3 Monaten kolikartige Schmerzen im Magen, meist mit Erbrechen einhergehend. Gelbsucht ist nie vorhanden gewesen. Stuhl immer normal. Aufgenommen 11. V. 1901.

Befund: Rüstige alte Dame in gutem Ernährungszustand. Brustorgane o. B. Leber nicht vergrössert. In der Gallenblasengegend eine derbe, bis 2 querfingerbreit unterhalb des Nabels reichende Resistenz. Stuhl und Urin normal; desgl. Temperatur und Puls.

Operation 14. V. 01: Pararectalschnitt rechts. Der Tumor er-

weist sich als die Gallenblase, die so hart ist, dass ein grosser Solitärstein angenommen wird. Entfernung der Gallenblase; Tampon auf den Stumpf. Etagennaht der Bauchdecken. — Normale Heilung. Pat. wird am 3. VI. 01 in vorzüglichem Zustand ohne Fistel und ohne irgend welche Beschwerden entlassen.

Präparat: Reichlich gänseeigrosse, birnförmige Gallenblase, so prall mit ca. erbsengrossen, weissen, facettierten Steinen gefüllt, dass sie nach dem Gefühl den Eindruck eines soliden, steinharten Tumors macht. Die Wand ist leicht verdickt. Die wandständigen Steine sind tief in die Schleimhaut eingebettet. Zwischen den Steinen in ganz geringer Menge klare, schleimige Flüssigkeit.

Bericht vom Oktober 1906: Befinden nicht gut, Atembeschwerden. Schlechte Verdauung und zeitweise Magenschmerzen. Nie mehr Koliken.

Zum Schluss der zur chronischen recidivierenden Cholecystitis gehörenden Kasuistik bleiben noch zwei letal endigende Fälle zu besprechen, und zwar nicht des ungünstigen Ausganges, sondern des grösseren Interesses wegen, das sie bieten.

Bei dem einen handelte es sich um das seltene Vorkommen eines Solitärsteines im Hepaticus und zwar im rechten Ast desselben in einer erweiterten von zwei Stenosen begrenzten Stelle. Es ist kaum anzunehmen, dass der Stein hier entstanden ist; die Anamnese sowohl, wie der anatomische Befund, Koliken mit Icterus vor bereits 10 Jahren, Schrumpfung der Gallenblase, Erweiterung des Choledochus, sprechen dafür, dass Steine in der Gallenblase vorhanden waren und aus ihr ausgetreten sind. Das Wahrscheinliche ist, dass infolge der Erweiterung der Gallengänge der betreffende Stein entgegen dem Gallenstrom in den Hepaticus gelangt ist und hier Dekubitalgeschwüre mit sekundärer Narbenstenose verursacht hat. Bei der durch starke Blutung sehr erschwerten Operation wurde der Stein mittels Hepatikotomie entfernt. Es ist das ein Verfahren, das von den meisten Autoren nicht nur für unnötig gehalten, sondern auch perhorresciert wird, einerseits wegen der gefährlichen Nähe der Art. hepatica und cystica, andererseits wegen der ausserordentlichen Schwierigkeiten, die das Operieren und Nähen in der grossen Tiefe macht. Auch wir sind der Ansicht, dass man, wenn irgend möglich, versuchen soll, von einem supraduodenalen Choledochusschnitt aus durch Zange und Löffel oder mittels Drainage die Konkremente aus dem Hepaticus zu entfernen; in dem vorliegenden Fall war ein derartiges Vorgehen wegen der bestehenden Stenosen ausgeschlossen. Bei der Operation wurde ein grös-

serer Ast der Art. hepatica verletzt; die Blutstillung war nur eine scheinbare, weil bei der Naht ein Mitfassen der Schleimhaut absichtlich vermieden wurde; es erfolgte eine weitere Blutung in das Innere der Gallengänge, an der die Patientin zu Grunde ging.

75. Frau E. B., 41 J. J.-Nr. 7329. 1896. Solitärstein im Hepaticus. Cholecystitis chronica. Hepaticotomie, Cholecystostomie. Exitus.

Vor 10 Jahren Anfall von Gallensteinkolik mit Icterus, der nach kurzer Zeit wieder zurückging. Vor 10 Wochen wiederum Kolik und Icterus. Die Kolikanfälle folgten sich seitdem in kurzen Zwischenräumen (Morphium).

Befund: Heruntergekommener Ernährungszustand, kein Fieber, Urin frei von Eiweiss und Gallenfarbstoff, leichter Icterus, kein Meteorismus, keine wesentliche Lebervergrösserung, diffuse Druckempfindlichkeit des rechten Hypochondriums, kein Gallenblasentumor fühlbar. Stuhl gefärbt.

Operation 5. XI.: Die Gallenblase ist klein, geschrumpft, unter dem Leberrand verborgen, in Adhäsionen eingehüllt, ohne festen Inhalt. Nach Lösung der Verwachsungen findet man im Ductus hepaticus (der zunächst für den Ductus cysticus gehalten wird), in einer erweiterten Stelle, die von zwei Stenosen begrenzt ist, einen kirschengrossen Stein. Eröffnung des Ductus hepaticus und Entfernung des Steins. Starke Blutung aus der Schnittwunde, wodurch die Naht mit Seide sehr erschwert wird. Nach Schluss des Ductus steht die Blutung. Schluss des Peritoneums bis auf eine kleine Stelle, in die die Gallenblase eingenäht wird. Eröffnung der Gallenblase, wobei sich wenig Galle entleert. Die Blase wird mit einem Gummischlauch drainiert: wegen schlechten Pulses Kochsalzinfusion.

Bis zum Abend erholt Pat. sich. Am nächsten Morgen erneuter Collaps, Puls nicht fühlbar. Vorübergehende Besserungen durch ausgiebige Kochsalzinfusionen, Urin stark eiweisshaltig. Am Abend schnellt der Puls in die Höhe, Leib aufgetrieben. Exitus letalis. Autopsie: Das rechte Herz ist hochgradig fettig entartet, sämtliche Gallenwege, auch der Ductus pancreaticus sind sehr stark erweitert. Die Operationswunde befindet sich im rechten Ast des Ductus hepaticus. Sie ist mit mehreren Nähten geschlossen. Die Nähte durchdringen nicht die ganze Wand, so dass die Innenseite der Wunde klafft. In diese klaffende Schleimhautwunde ragt das offene Lumen einer Arterie hinein, die sich als grösserer Ast der Arteria hepatica erweist. Die Gallenwege sind mit geronnenem Blut vollgepfropft, der Darm enthält sehr viel Blut.

Der zweite Fall ist der folgende:

76. Herr Fr. St., 29 J. J.-Nr. 6932. 1906. Cholelithiasis, Cholecystitis necroticans, Cholangitis. Choledochotomie, Hepaticusdrainage, Exitus.

Pat. stammt aus gesunder Familie. Im 19. Lebensjahre erster Ko-

likanfall, damals Behandlung auf Magenübersäuerung, 4 wöchiges Krankenlager. Zweiter Anfall im Juni 1903, 8 Tage lang mehrmals täglich heftige Koliken mit Erbrechen und Fieber, dann noch 6 Wochen lang leichtere Anfälle von immer geringerer Intensität. Seit 1904 jedes Frühjahr und Herbst ein derartiger Anfall, letzter am 18. III. d. Js., 2 Tage lang Schmerzen schlimmer als je vorher, im Anschluss daran Icterus. Seitdem dauerndes Unbehagen, Druck in der Lebergegend, Mattigkeit, Abmagerung. Pat. wünscht Operation. Aufnahme 1. V. 06.

Befund: Kräftiger gut genährter, nicht ikterischer Mann. Diffuse Bronchitis; unregelmässige Herzthätigkeit, aber kein Klappenfehler. Leber und Gallenblase nicht vergrössert; Gegend der letzteren druckempfindlich. Temperatur normal. Puls beschleunigt, wenig kräftig, unregelmässig. Stuhl und Urin o. B.

Operation 4. V. 06: Pararectalschnitt rechts. Gallenblase wenig verwachsen, nicht vergrössert. Konkrement im Cysticus, das beim Palpieren in den Choledochus rutscht. Choledochotomie. Entfernung eines muskatnussgrossen, runden, gelblich-weissen Steines; hinter demselben trübe Galle. Hepaticusdrainage durch eingenähten Gummischlauch. Tamponade, Etagennaht der Bauchdecken.

Nach der Operation häufiges Erbrechen, leichte Temperatursteigerungen bis 38°, rascher unaufhaltsamer Verfall trotz reichlichem Gallenabfluss aus dem Drain. Am 4. Tag abends Temperatursteigerung auf 39,8°, zunehmende Herzschwäche, Exitus. Sektion: Myodegeneratio fusca. Hepatitis parenchymatosa, Cholecystitis necroticans, Dilatatio ductus cystici, hepatici, choledochi, Ulcus ductus cystici, Cholangitis suppurativa.

Es betrifft dieser Fall eine keineswegs besonders komplicierte und auch technisch nicht übermässig schwierige Entfernung eines Solitärsteines des Cysticus. Während der Operation rutschte das Konkrement in den gemeinsamen Gallengang aus dem es durch Choledochotomie ohne besondere Mühe extrahiert werden konnte. Der Abfluss der inficiert aussehenden Galle wurde durch Hepaticusdrainage gesichert. Der Patient, der von Haus aus ein schlechtes Herz hatte, verfiel nach der Operation auffallend rasch und ging am vierten Tage zu Grunde. Die Sektion ergab eine schwere Vereiterung des gesamten Gallengangsystems.

Die Frage ist hier, ob die Infektion der Gallengänge schon vor der Operation bestanden hat oder erst durch dieselbe zu Stande gekommen ist. Mit grosser Wahrscheinlichkeit ist das erstere anzunehmen. Es handelt sich hier offenbar um einen der Fälle von „schleichender Infektion der Gallenwege“, nach Riedel. Sechs Wochen vor der Operation hatte ein mit Durchtritt eines Steines durch die Papille endigender Anfall stattgefunden; dabei müssen

die Gallengänge inficiert worden sein. Es bestanden seitdem weder Fieber, noch Icterus, noch Lebervergrösserung, nur allgemeines Unbehagen und Abmagerung, keine Symptome, die auf eine schwere Affektion des Gallengangsystems hindeuteten. Dass dieselbe doch vorhanden war, bewiesen Operationsverlauf und Sektion. Es ist ausgeschlossen, dass durch eine relativ einfache, durch Fistelanlegung noch dazu für freien Abfluss aller Produkte sorgende Operation eine derartig schwere Infektion der Gallenwege bis in ihre feinsten Aeste zu Stande kommt; das widerspricht unserer Erfahrung. Die Erklärung ist nur darin zu finden, dass durch den Reiz des operativen Eingriffes die bestehenden entzündlichen Processe zu stürmischem Auflodern veranlasst wurden, und trotz der Möglichkeit des freien Abflusses aller Sekrete im Verein mit dem schlechten Herzen durch allgemeine Vergiftung zum Tode führten.

Es ist schwer zu sagen, wie bei derartigen Fällen die Prognose ohne Operation sein würde. Nach Riedel sind solche Menschen mit schwerinficiertem Gallengangsystem, die, obwohl die Galle frei nach dem Darm abfliessen kann, noch lange nach dem Anfall die Infektionsträger nicht abgestossen haben, so wie so dem Tode verfallen. Vielleicht ist das zuweit gegangen und vielleicht kann, wenn es auch unwahrscheinlich ist, solch Gallengangsystem mit der Zeit noch gesunden. Nimmt man das letztere an, so giebt man der Operation allein die Schuld für den ungünstigen Ausgang; dem Chirurgen aber darf man daraus ebenso wenig einen Vorwurf machen, wie aus einem gelegentlichen Todesfall durch Narkosenwirkung oder Lungenembolie. Wenn wir aus Furcht vor dem Vorhandensein einer derartigen schweren „schleichenden" Infektion, die wir wegen ihrer Symptomlosigkeit nicht diagnosticieren können und deswegen schliesslich in jedem Fall annehmen müssten, vor einem sonst als nötig erkannten operativen Eingriff zurückschrecken wollten, so wäre das ein Standpunkt, der ebenso unchirurgisch, wie unhaltbar sein würde.

b) Hydrops vesicae felleae.

Im Gegensatz zu der chronisch recidivierenden Cholecystitis, die dadurch charakterisiert ist, dass mit dem Abklingen des Anfalles die Cysticuspassage wieder hergestellt wird, und bei der wir bei der Operation im Intervall eine mehr weniger in ihrer Wandung veränderte, resp. mit der Umgebung verwachsene, Galle enthaltende Blase finden, stehen diejenigen Formen der chronischen Cholecystitis,

bei denen es zu einem dauernden vollkommenen Verschluss am Blasenhals oder im Cysticus kommt. Der gewöhnliche Vorgang ist der, dass Hydrops und chronisches Empyem die Endstadien der recidivierenden Entzündung darstellten. Der Stein im Blasenhals erzeugt unter der Einwirkung der sich öfters wiederholenden Entzündung einen Dekubitus seines Bettes mit vollkommener Zerstörung der Schleimhaut. Die Abschwellung der Schleimhaut zu Ende des Anfalles war es, worauf das Wiederwegsamwerden des Cysticus bei der recidivierenden Entzündung beruhte; ist die Schleimhaut zerstört, so fällt dieses Moment fort, der Verschluss bleibt bestehen, er wird sogar um so fester werden, wenn mit dem Abklingen der Entzündung in den geschwürig veränderten Wandpartien sich die Neigung zur Vernarbung und damit zur Schrumpfung geltend macht. Ist der Infekt vollkommen erloschen, so wird die in der Blase enthaltene Galle allmählich durch Resorption verschwinden, um ersetzt zu werden durch eine klare, schleimig-seröse Flüssigkeit, das Produkt der Drüsen der Blasenwand. Je länger der Verschluss besteht, um so weniger gallig gefärbt ist der Inhalt; aus der für gewöhnlich schwappend gefüllten Gallenblase wird der prall-elastische, durch mechanische Dehnung oft enormen Umfang annehmende Tumor, dessen dauerndes Vorhandensein auch in der anfallsfreien Zeit das charakteristische Merkmal dieser Formen der chronischen Cholecystitis bildet. Jede Entzündung der Steine beherbergenden Gallenblase kann zu dauerndem Verschluss führen. Sowohl die allerleichteste, kaum Beschwerden machende, die erst durch ihr Endprodukt, den fühlbaren Tumor, in die Erscheinung tritt, wie die schwerste mit Fieber und stürmischen klinischen Symptomen verlaufenden. Dem verschiedenen Krankheitsverlauf entspricht der verschiedene anatomische Befund. An dem einen Ende der Skala steht die rein mechanisch gedehnte, papierdünne Gallenblase mit flacher Schleimhaut, deren Falten und Leisten verstrichen sind; an dem anderen die schwer veränderte, die mit ihrer massigen, chronisch entzündlich verdickten, innen ulcerierten Wandung einen starren Hohlraum darstellt.

Die Grösse der hydropischen Gallenblase schwankt in weiten Grenzen; in der überwiegenden Mehrzahl der Fälle ist dieselbe jedenfalls so beträchtlich, dass ein auch bei starken Bauchdecken palpatorisch nachweisbarer Tumor vorhanden ist: Ausdehnung bis zu Kindskopfgrösse und mehr ist wiederholt beobachtet worden. Von den hier vorliegenden 28 Fällen war bei 23 ein deutlich palpabler

Tumor durch die klinische Untersuchung festgestellt; dreimal konnte die Gallenblase trotz vorhandener Vergrösserung nicht gefühlt werden, teils wegen starker Spannung, teils wegen ungewöhnlich grosser Adipositas der Bauchdecken.

Am seltensten sind die Fälle von Hydrops der Gallenblase, bei denen sowohl die klinische Untersuchung wie der Operationsbefund den Gallenblasentumor vermissen lässt. Das ist möglich, einmal dann, wenn sich ein Hydrops entwickelt in einer durch vorausgegangene obliterierende Entzündung bereits geschrumpften Gallenblase, oder wenn der Verschluss noch nicht lange genug besteht, um eine wesentliche Ausdehnung hervorgerufen zu haben; bei Fällen der letzteren Art (cf. Nr. 92) enthält der Inhalt der hydropischen Blase noch mehr oder weniger gallige Beimengungen.

Ebenso variabel wie die Grösse des Gallenblasentumors ist seine Form. Bei rein mechanischer Erweiterung der Gallenblase durch zunehmenden Innendruck pflegt sich dieselbe in der Richtung des geringsten Widerstandes der Länge nach zu erweitern; es entstehen dann die bekannten gurken- oder wurstförmigen, dünnwandigen Tumoren; je mehr entzündliche Processe mitspielen und dadurch die Gallenblasenwandung starr und dick wird, um so mehr pflegt der Tumor Kugelform anzunehmen.

Was schliesslich die Konsistenz des Gallenblasentumors anlangt, so ist von vornherein klar, dass die genaue Bestimmung desselben bei Palpation durch die Bauchdecken hindurch immer eine unsichere sein wird. Zweifellos lässt sich bei einigermassen grossen Tumoren und bimanueller Untersuchung in vielen Fällen das Vorhandensein einer mit Flüssigkeit gefüllten Geschwulst sicher feststellen. Dementsprechend ist in der Mehrzahl der Krankengeschichten der Tumor als „prall-elastisch“ bezeichnet. Richtige Lagerung des Patienten, genügende Uebung in derartigen Untersuchungen und persönliches Geschick thun hier viel zur Sache. Trotzdem wird es nicht immer möglich sein, das Richtige zu treffen und es ist sicher, dass manche hydropische Gallenblase bei der Palpation als solider Tumor imponiert; die oft ganz ausserordentlich grosse Spannung der Wand sowohl wie ihre Verhärtung und Verdickung machen derartige Irrtümer möglich.

Was aber allen Formen des Gallenblasenhydrops gemeinsam ist, ist der Umstand, dass, wenn erst einmal ein Verschluss zu Stande gekommen ist, zwei Momente sich geltend machen, die einem spontanen Abfluss des Sekretes entgegenwirken. Das eine besteht darin,

dass durch die Dehnung des Blasenhalses eine Abknickung des Cysticus zu Stande kommt, derart, dass der Eingang in denselben nun nicht mehr an der tiefsten Stelle der Blase sitzt, das andere in einer mit zunehmender Füllung der Blase immer hochgradiger werdenden Kompression des ventilartig abgeknickten Ausführungsganges.

Zur Erläuterung dieser Verhältnisse zwei charakteristische Fälle:

77. Frau D. H., 29 J. J.-Nr. 13 632. 1905. Cholelithiasis, Hydrops vesicae felleae. Cholecystektomie. Heilung.

Familienanamnese ohne Belang. Keine früheren Krankheiten. Vor 4 Jahren ein normaler Partus; im Anschluss daran Magenbeschwerden, unregelmässige Verdauung, in Pausen von 3—6 Wochen wiederkehrende, stets nachts einsetzende mit Erbrechen einhergehende Magenkrämpfe. Bisherige Behandlung mit Massage und internen Mitteln, nie Gallensteinkur, da stets Magenleiden angenommen. Während des letzten halben Jahres Häufung der Anfälle und starke Abmagerung. Nie Gelbsucht. Aufnahme 27. IX. 05.

Befund: Gracile, schlecht genährte blasse Frau. Kein Icterus. Brustorgane o. B. Leber überragt den Rippenbogen um 2 Querfinger; in der Gallenblasengegend ein wurstförmiger bis über die Nabelhorizontale reichender, beweglicher, sehr empfindlicher Tumor. Temperatur und Puls normal. Stuhl und Urin o. B.

Operation 29. IX. 05: Pararectalschnitt rechts. Die Gallenblase präsentiert sich als ein wurstförmiger, dünndarmdicker, die Leber um 10 cm überragender, prall gefüllter Tumor; in ihr 2 Steine fühlbar, ein weiterer im Cysticus. Verwachsungen bestehen nicht. Amputation der Gallenblase central vom Stein. Tamponade des Stumpfes, Etagennaht der Bauchdecken.

Die exstirpierte Gallenblase enthält trüb seröse Flüssigkeit und 2 muskatnussgrosse, maulbeerförmige, graue Steine; ein dritter von Erbsengrösse sitzt fest im Cysticus. Wand erheblich verdünnt. Serosa glatt und glänzend; starke Erweiterung der Gefässe. Schleimhaut flach, ohne Falten; keine entzündlichen Veränderungen.

Verlauf normal. Entlassung nach guter Erholung ohne Fistel am 25. X. 06. — Vorstellung Oktober 1906. Blühendes Aussehen, gutes Befinden. Narbe fest, nicht druckempfindlich. Häufige, manchmal sehr heftige Magen- und Narbenschmerzen.

Der Fall steht an dem einen Ende der Scala. Die klinischen Symptome so unbedeutend, dass jahrelang nur an ein chronisches Magenleiden gedacht worden ist, bis der langsam sich entwickelnde Tumor die Sachlage klärte. Dementsprechend der anatomische Befund: Eine enorm ausgedehnte, wurstförmige, dünnwandige Gallen-

blase, durch einen fest im Cysticus sitzenden Verschlussstein vollkommen abgeschlossen; starke Erweiterung der Blutgefässe, sonst keinerlei entzündliche Veränderungen; die Serosa überall glatt und spiegelnd, die Schleimhaut flach, frei von Ulcerationen und Blutungen (cf. Fig. 5, Taf. I—II).

Demgegenüber ein schweres Krankheitsbild mit schwer veränderter Gallenblase als Grundlage.

78. Frau M. H., 28 J. J.-Nr. 15 028. 1905. Cholelithiasis, Hydrops vesicae felleae. Cholecystektomie. Heilung.

Familienanamnese ohne Belang. Pat. ist bis vor 4 Jahren stets gesund gewesen. 3 normale Partus, letzter vor 3 Jahren. Im Sommer 1901 erster heftiger Gallensteinkolikanfall mit heftigsten Schmerzen in der Lebergegend, die nach dem Magen, dem Rücken und den Beinen ausstrahlten. Seitdem häufige gleiche Anfälle in Pausen von 3—6 Wochen. Letzter Anfall vor 4 Wochen mit Schüttelfrost und Fieber. Alle möglichen internen Kuren ohne Erfolg. Kommt zwecks Operation. Nie Gelbsucht, nie Steinabgang. Aufnahme 26. X. 05.

Befund: Gracile, nicht ikterische, im Uebrigen gesunde Frau. Leber überragt den Rippenbogen um 2 Querfingerbreiten. In der Gallenblasengegend ein faustgrosser, beweglicher, äusserst druckempfindlicher Tumor. Puls und Temperatur normal. Stuhl und Urin o. B.

Operation 27. X. 05: Pararectalschnitt rechts. Gallenblase apfelsinengross, zum Platzen voll gefüllt, geringe Verwachsungen mit der Umgebung. Lösung der Verwachsungen, Incision am Fundus. Inhalt: Klare, schleimig-seröse Flüssigkeit mit Fibrinflocken, zahlreiche bis erbsengrosse, graugrüne, facettierte Steine, zwei haselnussgrosse runde, von denen einer fest eingekeilt im Blasenhals. Die Wände sind so verdickt, dass die Gallenblase auch nach dem Aufschneiden ihre Form behält. Exstirpation der Gallenblase, Tamponade des Stumpfes und der Leberwunde, Etagennaht der Bauchdecken.

Die exstirpierte Gallenblase ist faustgross, ihre Wand stark verdickt, am Fundus 0,5, am Hals 1,0 cm dick. Die Serosa ist im allgemeinen glatt und glänzend; am Uebergang in den Hals findet sich eine 2markstückgrosse Blutung in der Subserosa. Die Schleimhaut ist gelb, mit zahlreichen punktförmigen Blutungen; im Blasenhals entsprechend dem Lager des dort eingekeilt gewesenen Steines ein grosses, schmierig belegtes Ulcus, dem an der Aussenseite die subseröse Blutung entspricht. Der Cysticus ist spitzwinkelig geknickt, derart, dass seine beiden Hälften einander parallel laufen und mit ihrer einen Wand verwachsen sind.

Verlauf normal. Entlassung am 26. XI. 05 ohne Fistel und ohne Beschwerden. — Nachricht über das augenblickliche Befinden nicht zu erhalten.

Hier sind es stürmische, mit Fieber und Frösten verlaufende, jeder Behandlung trotzende Anfälle gewesen, die schon früh die Diagnose gesichert haben, dass es sich um schwere entzündliche Vorgänge an der Gallenblase handeln muss. Der Operationsbefund ist dementsprechend. Fig. 6, Taf. I—II zeigt die exstirpierte Gallenblase nach Entfernung der vorderen Wand, Fig. 7, Taf. I—II dieselbe im Querschnitt. Man sieht die enorme Wandverdickung, die so stark war, dass sie den Verdacht auf maligne Neubildung nahelegte; derselbe ist durch die histologische Untersuchung nicht bestätigt worden. Die Schleimhaut ist völlig zerstört, hämorrhagisch infiltriert und teilweise ulcerös. Der Cysticus ist spitzwinkelig geknickt, derart, dass sein distales, dem Uebergang in den Choledochus entsprechendes Ende unmittelbar neben dem Blasenhals liegt. Der Modus des Ventilverschlusses des Cysticus tritt auf der Abbildung Fig. 7, Taf. I—II, in deutlichster Weise hervor.

Das klassische Symptom des Gallenblasenhydrops ist, wie bereits erwähnt, der palpable Tumor, sehr variabel bezüglich seiner Grösse, Gestalt und Konsistenz, sehr konstant hinsichtlich der mit grosser Regelmässigkeit vorhandenen Druckempfindlichkeit und Beweglichkeit. Aus alledem resultiert eine so proteusartige Vielgestaltigkeit des klinischen Befundes, dass es kein Wunder ist, wenn gerade der Hydrops der Gallenblase mehr als alle anderen Formen des Gallensteinleidens zu diagnostischen Irrtümern Veranlassung giebt. Es wird auf diese Verhältnisse an anderer Stelle noch eingegangen werden müssen. Erwähnt soll nur werden, dass vornehmlich die Erkrankungen der rechten Niere es sind, die hier differentialdiagnostisch in Betracht kommen. Ein Fall derart, bei dem die irrtümliche Diagnose zu operativer Freilegung der rechten Niere führte ist der folgende:

79. Frau M., 27 J. J.-Nr. 5941. 1896. Cholelithiasis, Hydrops vesicae felleae. Cholecystostomie, Nephropexie. Heilung.

Familienanamnese ohne Belang. 6 normale Partus. Vor 5 Jahren Unterleibsentzündung. Seit den ersten Schwangerschaften Anfälle von Schmerzen, die vor dem Magen beginnen, dann stärker werden und die Luft nehmen. Oft plötzliches Aufhören der Schmerzen mit einem „Knaks im Magen". Während der letzten Jahre sind die Anfälle auch ausserhalb der Schwangerschaften gekommen und haben an Häufigkeit und Intensität zugenommen. Vor 18 Tagen während eines solchen Anfalles Abort im 4. Monat; seitdem noch mehrere Anfälle. Häufig Erbrechen; nie Fieber, Icterus, Steinabgang oder Veränderungen von Stuhl und Urin. Aufnahme 28. VIII. 96.

Befund: Gracile Person. Brustorgane o. B. Kein Icterus. Leber nicht vergrössert. Gallenblasengegend äusserst druckempfindlich. Rechte Niere leicht palpabel; entrutscht bei zweiseitigem Druck den Fingern. Zwischen rechter Niere und Leber ein undeutlicher, weicher Tumor. Temperatur und Puls normal. Stuhl und Urin o. B. Nach reichlicher Flüssigkeitsaufnahme experimenti causa typischer Schmerzanfall unter Deutlicherwerden des Tumors. Diagnose: Intermittierende Hydronephrose.

Operation 3. IX. 96: Freilegung der rechten Niere durch Lumbalschnitt. Dieselbe erweist sich als völlig normal. Von der Wunde fühlt man, dass der durch die vergrösserte Gallenblase zungenförmig ausgezogene rechte Leberlappen der Niere dicht anliegt und den Tumor vorgetäuscht hat; in der Gallenblase Konkremente fühlbar. Nach Nephropexie und Schluss der Nierenwunde Pararectalschnitt rechts. Gallenblase stark vergrössert und entzündlich verdickt. Cirkuläre Vernähung am Peritoneum und Eröffnung. Inhalt: gallig gefärbter Schleim, zahlreiche bis haselnussgrosse Steine. Schlauchdrainage.

Während der ersten Tage entleeren sich aus der Gallenfistel auf Spülung noch zahlreiche hirsekorn- bis erbsengrosse Steine. Weiterhin normale Wundheilung. Am 26. X. 96 geheilt ohne Fistel und Beschwerden entlassen. Später nach Brasilien verzogen; angeblich gesund.

Wenn bei dem chronischen Hydrops der Gallenblase hinter dem fühlbaren beweglichen Tumor alle anderen Symptome des Gallensteinleidens wesentlich zurücktreten, so entspricht das vollkommen dem Bild, das wir uns auf Grund unserer Operationsbefunde von der Natur der Krankheit haben machen können.

Mit dem Moment der Einklemmung des Schlusssteines im Blasenhals oder im Cysticus ist die Gallenblase aus dem ganzen System ausgeschaltet, ohne dass dadurch der geringste Grund für eine Behinderung der Gallenpassage in den grossen Gängen gesetzt würde. Dementsprechend muss der Icterus in der Regel fehlen. Ist er vorhanden, so beweist das das Bestehen einer Komplikation; entweder es befinden sich Konkremente jenseits des Schlusssteines, der Icterus ist reell lithogen, oder es bestehen noch Entzündungsprocesse, die unter Mitbeteiligung der Schleimhaut des Choledochus, Hepaticus oder der feineren Gallengänge zu entzündlichem Icterus Veranlassung gegeben haben, oder schliesslich, es kann mechanischer Stauungsicterus infolge von Adhäsionen oder von direktem Druck des Tumors auf den grossen Ausführungsgang vorliegen. Der letztere Modus ist entschieden der seltenste und unwahrscheinlichste; wir haben ihn unter unserem Material nicht zur Beobachtung bekommen. Bei 28 Fällen von Hydrops der Gallenblase

bestand 3mal Icterus; 1mal (Fall 97) war derselbe lithogen infolge von Steinen jenseits des Schlusssteins, 2mal (Fall 92 und 95) entzündlicher Natur, was daraus hervorgeht, dass bei dem einen Fall die letzte Attacke erst wenige Tage zurücklag, und dass bei dem anderen sich noch virulente Krankheitserreger fanden.

Fieber werden wir bei dem Hydrops nur dann finden, wenn es zu einer Infektion des in der Gallenblase gestauten Sekretes kommt, d. h. während eines akuten Anfalles. Entsprechend unserem Grundsatze, den Hydrops der Gallenblase nur im entzündungsfreien Intervall zu operieren, fehlte bei sämtlichen angeführten Fällen zur Zeit der Operation jedes Fieber.

Was die Koliken anlangt, so wird sich in den meisten Fällen anamnestisch feststellen lassen, dass solche vorhanden gewesen sind, sei es als typische Gallensteinanfälle, sei es als Magenkrämpfe oder auch nur unbestimmte Magenbeschwerden, denn wir sehen in dem Hydrops das Endstadium einer Entzündung, deren klinischer Ausdruck die Kolik ist. Wie aber die Entzündung in jeder Form auftreten kann als schwere infektiöse Phlegmone und als leichte aseptisch-mechanische Reizung, so variieren auch die Koliken von den unerträglichsten bis herab zu den leichtesten, die als rasch vorübergehender „Magenkrampf" bald dem Gedächtnis entschwunden sind. Diese Fälle sind es, bei denen es zu schleichender Entwickelung eines Tumors kommen kann, ohne dass die Person eine Ahnung von dem Vorhandensein ihrer Gallensteine hat.

Der ausgebildete, als palpabler Tumor fühlbare Hydrops der Gallenblase braucht nun nicht die geringsten Beschwerden zu machen, durch Zufall fühlt eines Tages der erschreckte Patient seine Geschwulst oder der Arzt findet sie gelegentlich einer auf das Gallensystem gar nicht speciell gerichteten Untersuchung. Solche Fälle kommen vor, sind aber selten. Die Regel ist, dass die hydropische Gallenblase Beschwerden macht und zwar dauernde. Meist ist es lästiges Druckgefühl, worüber die Patienten klagen, beruhend auf Kompression von Magen, Duodenum und Colon durch den wachsenden Tumor. Dies Druckgefühl steigert sich in der Regel einige Stunden nach dem Essen zu unangenehmen, schmerzhaften Sensationen, dann, wenn der Mageninhalt das Duodenum passiert und infolge des dadurch an der Papille gesetzten Reizes der Gallenblase versucht, sich durch Kontraktion ihres Inhaltes zu entledigen. Diese Beschwerden können sehr verschieden sein, je nach der Empfindsamkeit des Patienten, der Grösse des Tumors, der Qualität

und Quantität der Nahrung. Eine direkte Gefahr bedingen sie jedenfalls nicht. Trotzdem sehen wir in dem Hydrops der Gallenblase, auch wenn er ganz steril ist und gar keine Beschwerden macht, im Gegensatz zu Kehr eine absolute Indikation zur Operation, und zwar einmal, weil mit wachsendem Tumor schliesslich doch in jedem Fall Beschwerden sich einstellen, zweitens weil wir wissen, dass jeder Hydrops stündlich der Infektion ausgesetzt ist und deren Verlauf in einem abgeschlossenen Hohlraum erfahrungsgemäss zu unberechenbaren Folgen führen kann.

Aus dem hierunter angeführten, kasuistischen Material inkl. der drei im Text bereits erwähnten Fälle geht hervor, dass wir bei dem Hydrops der Gallenblase hinsichtlich der Indikationsstellung radikaler sind als eine grosse Zahl anderer Chirurgen, bezüglich der Operationsmethoden aber konservativer. Der sterile Hydrops ist für uns nur dann eine Indikation zur Entfernung der Gallenblase, wenn entweder die Wand schwere Veränderungen aufweist oder nach Entfernung des Schlusssteines keine klare Galle aus dem Cysticus nachfliesst. Als schwere, die Exstirpation der Gallenblase notwendig machende Veränderung betrachten wir sowohl die Verdünnung der Wand durch Ueberdehnung, wie die starre, entzündliche, mit Schleimhautverlust und ausgedehnten ulcerösen Processen einhergehende Induration. Die papierdünne, überdehnte Gallenblase ist in ihrem muskulösen Bestandteil derart geschädigt, dass eine Rückkehr der normalen Kontraktionsfähigkeit ausgeschlossen ist; dasselbe ist bei der starrwandig verdickten Blase der Fall; bei beiden würde ihr Verbleiben im Körper eine Gefahr für den Organismus darstellen. Dagegen suchen wir, wie überall, so auch bei dem Hydrops jede Gallenblase, die sich bei der Operation als wahrscheinlich restitutionsfähig erweist, zu erhalten, sei es durch primäre Naht, sei es durch Fistelanlegung. Ueber den Wert dieser Methoden und über unsere Ansichten bezüglich ihrer Verwendbarkeit wird später noch berichtet werden; nur so viel sei hier hervorgehoben, dass von den 28 Fällen von chronischem Hydrops der Gallenblase 21 konservativ behandelt wurden, und zwar 10 mit Cystostomie, 11 mit extraperitonealer Cystendyse; bei den übrigen 7 wurde die Cystektomie ausgeführt. Sämtliche Fälle kamen zur Heilung, 3 unter Zurückbleiben einer Fistel und zwar 2 mal nach Cystendyse, 1 mal nach Cystostomie.

Sämtliche Fälle von Hydrops wiesen Steine auf, stets mit der charakteristischen Lage eines derselben als Schlussstein im Blasenhals oder im Cysticus; in 8 Fällen war dieser Schlussstein

der einzig vorhandene; er sass 2 mal im Blasenhals, 6 mal im Cysticus.

Einmal fanden sich bei multiplem Steinbefund Konkremente jenseits des im Cysticus festgeklemmten Schlusssteins und hatten durch ihre Anwesenheit im Choledochus lithogenen Icterus erzeugt.

Die übrigen multipel vorhandenen Steine sassen allein in der Blase (Schlussstein im Hals) 11 mal, in Blase und Cysticus (Schlussstein in letzterem) 7 mal, allein im Cysticus 1 mal.

Die folgenden Krankengeschichten sind nach den Operationsmethoden geordnet:

1. Extraperitoneale ideale Cystendyse:

80. Frau D., 39 J. Hydrops vesicae felleae. Cholecystotomia ideal. ext. Heilung.

Pat. leidet seit ca. 3 Jahren häufig an heftigen Leib- und Kreuzschmerzen, welche in längeren und kürzeren Pausen bis zu einem Vierteljahr auftraten. Icterus nie vorhanden gewesen. Schmerzen haben sich in letzter Zeit sehr gesteigert. Gallenblase als länglicher, tannenzapfenähnlicher, praller Tumor zu fühlen.

Operation 24. III. 93 in üblicher Weise: Entfernung einer grossen Anzahl kleiner und mittelgrosser Steine. Ein pflaumenkerngrosser Stein wird aus dem Cysticus mit der Zange entfernt. Es fliesst klare Galle ab. Naht der Gallenblase und der Hautwunde. Nach dem ersten Verbandwechsel hat sich eine wenig secernierende Fistel gebildet, die sich bald schliesst. Pat. ohne Beschwerden am 23. IV. mit festverheilter Operationswunde entlassen.

81. Frau R., 35 J. Hydrops vesicae felleae. Cholecystotomia ideal. ext. Heilung.

Pat. leidet seit 3 Jahren an heftigen typischen Anfällen von Gallensteinkolik. Abgang von kleinen Steinen festgestellt. Karlsbader Kur erfolglos, ebenso länger fortgesetzte Oelkur ohne jede Wirkung. Mit den Anfällen ist leichter Icterus verbunden. Gallenblase als prall elastischer Tumor von Hühnereigrösse zu fühlen.

Operation 22. I. 95 in typischer Weise: Entleerung von ca. 40 Stück kleiner bis haselnussgrosser, facettierter, gelblichweisser Cholestearinsteine und trübem glasigen Inhalt. Nach Entleerung des letzten im Cysticus festsitzenden Steines dringt klare Galle hervor, Heilung der Wunde per primam. Nach 14 Tagen bildet sich in der Wunde eine kleine Schleimfistel, mit der die Pat. auf ihren Wunsch entlassen wird. In der Gallenblase kein Stein mehr. Da der letzte grössere, den Cysticus verschliessende Stein entfernt ist, wird eine Fistel der Gallenblase ohne Anwesenheit eines Steines in der Blase oder den Gängen angenommen.

82. Frl. G., 48 J. J.-Nr. 8152. 1895. Hydrops vesicae felleae. Cholecystotomia ideal. ext. Heilung.

Pat. überstand 1892 die Cholera und hat seitdem über oft wiederkehrende Magenschmerzen zu klagen. Vor einigen Tagen Kolikanfall, Erbrechen und Icterus. Gallenblasentumor fühlbar.

Operation 6. XII. 95: Verwachsungen mit dem Netz gelöst, Gallenblase hühnereigross, prall gefüllt. Entleerung schleimig-grauer Flüssigkeit und ca. 70 erbsengrosser brauner Gallensteine. Naht der verdickten Gallenblase und Bauchdecken; Hautwunde in der Mitte auseinandergewichen, heilt per granulationem, keine Gallenfistel. Heilung.

Bericht vom März 1907: Seit der Operation nie mehr Beschwerden. Eine normale Entbindung. Erhebliche Gewichtszunahme. Narbe fest, kein Bruch.

83. Frau B., 31 J. J.-Nr. 110. 1896. Hydrops vesicae felleae. Cholecystotomia ideal. ext. Heilung.

Pat. hat vor 6 Jahren einen schweren Gelenkrheumatismus überstanden. 2 normale Partus. Seit einigen Monaten Schmerzen im Leibe rechts vom Nabel. Häufiger Urindrang, niemals Icterus, keine ausgesprochenen Kolikanfälle.

Befund: Leber nicht vergrössert, rechts vom Nabel ist ein verschieblicher gänseeigrosser Tumor mit unebener Oberfläche zu fühlen, der mit der Leber zusammenhängt und seiner Lage nach der Gallenblase entspricht.

Operation 8. I. 96: Eröffnung der prall gefüllten Gallenblase. Es sind 3 haselnussgrosse und eine Menge kleinerer Steine vorhanden. An der Gallenblasenwand adhärent sitzt ein etwa walnussgrosses zähes Schleimstück, in dem mehrere 100 kleiner Steinchen vogelsamenähnlich eingebettet sind. Gründliche Reinigung der Gallenblase, Naht derselben und der Bauchdecken. Geheilt entlassen nach 21 Tagen.

84. Frau L., 37 J. J.-Nr. 5829. 1897. Hydrops vesicae felleae. Cholecystotomia ideal. ext. Heilung mit Schleimfistel. Lithotrypsie. Cholecystostomie. Definitive Heilung.

Beginn der Erkrankung vor einem halben Jahr. Nach reichlichem Essen Schmerzen in der Magengegend, in den Rücken ausstrahlend, nie Erbrechen. Keine Gelbsucht. Leicht fühlbarer glatter Gallenblasentumor, der nach rechts und links pendelt. Magensaftuntersuchung ergiebt normale Verhältnisse.

Operation 3. VIII. 97: Im Ductus cysticus ein grosser Stein, der sich von aussen in die Gallenblase drängen lässt. Cirkuläre Einnähung der Gallenblase in das Peritoneum. Incision der Gallenblase. Entleerung schleimiger Flüssigkeit und eines haselnussgrossen Gallensteins. Catgutnaht der Gallenblasenwunde und der Bauchdecken. Primäre Verheilung. Pat. steht nach 21 Tagen auf. Nach reichlich 8 Tagen bildet

sich noch eine kleine fluktuierende Stelle in der frischen Narbe, die geöffnet wird und rasch verheilt. Am 13. IX. geheilt entlassen.

Pat. wird am 22. VII. 98 wieder aufgenommen. Es hat sich eine Schleimfistel gebildet, die zwar zeitweilig geschlossen gewesen ist, dann aber sofort Schmerzen und Druckbeschwerden gemacht hat.

Befund: Im unteren Drittel der reizlosen Narbe eine stecknadelknopfgrosse, klaren glasigen Schleim secernierende Fistel. In ca. 12 cm Tiefe fühlt man mit der Sonde einen Stein.

29. VII. 98 Relaparotomie, medial von der alten Narbe. Freilegung der stark verwachsenen Gallenblase. In der Tiefe des Cysticus fühlt man einen weichen Stein. Da es nicht gelingt, denselben zu verschieben, wird er mittelst einer unter Leitung des Fingers in die Gallenblase eingeführten Zange zerdrückt, die Trümmer nach Möglichkeit entfernt. Drainage der Gallenblase mittelst Gummirohr.

Verlauf normal. Entlassung am 16. IX. 98 ohne Fistel und völlig beschwerdefrei. — Pat. ist vor 4 Jahren nach dem Ausland verzogen und soll nach Angabe der Verwandten völlig gesund sein.

85. Frau B., 47 J. J.-Nr. 2388. 1898. Hydrops vesicae felleae. Cholecystotomia ideal. externa. Heilung.

Pat. hat seit 8 Tagen Schmerzen in der rechten Seite des Leibes, wird geschickt wegen Nierentumor. Unter der Leber rechts vom Nabel fühlt man einen soliden Tumor, der die Form der Niere zu haben scheint, sich aber nicht in die Nierengegend zurückdrängen lässt. Der Tumor ist nicht druckempfindlich.

Operation 18. III.: Fast gänseeigrosser gespannter Gallenblasentumor, cirkuläre Einnähung, Incision entleert gallig seröse Flüssigkeit und eine grosse Menge facettierter Steine. Im Cysticus steckt ein über haselnussgrosser Stein, der herausgezogen wird. Catgutnaht der Gallenblase, Peritoneumnaht. Heilung durch Pneumonie gestört. Von Seiten der Gallenblase keine Beschwerden mehr. Nach 5 Wochen mit völlig geheilter Laparotomiewunde entlassen.

Bericht vom März 1907: Pat. leidet viel an Kreuz- und Rückenschmerzen. Keine Beschwerden seitens des Gallensteinleidens, dagegen vielfach Magenschmerzen nach dem Essen, vielleicht Adhäsionsbeschwerden. Kein Narbenbruch.

86. Frau H., 37 J. J.-Nr. 10035. 1898. Hydrops vesicae felleae. Cholecystotomia ideal. ext. Heilung.

Vor 7 Jahren Gallenkolik mit Icterus. In den letzten 2 Jahren wiederholt Schmerzen in der Gallenblasengegend, besonders heftig nach Mahlzeiten, in der letzten Zeit haben die Schmerzen sie nicht mehr verlassen. Später nie wieder Icterus.

Befund: Mittelgross, stark abgemagert, Bronchitis, rechtsseitig ren mobilis. In der Gallenblasengegend eine nicht deutlich abzugrenzende

Resistenz, sehr druckempfindlich. Röntgenphotographie liefert negatives Resultat.

Operation 19. XI. 98: Gallenblase hühnereigross, überragt den Leberrand, prall gefüllt. Die Gallenblase wird herausgewälzt und eröffnet. Es entleert sich klare Flüssigkeit, 5 haselnussgrosse, 2 kleinere, dunkle, facettierte Steine. In den grossen Gallengängen keine Konkremente fühlbar. Catgutnaht der Gallenblase, Einnähung in die Bauchwunde, Bauchdeckencatgutnaht.

Fieberhafte Bronchitis, sehr langwierig. Laparotomiewunde per primam geheilt, seit der Operation keine Beschwerden wieder. 27 Tage nach der Operation geheilt entlassen. — Bericht vom März 1907: Befinden z. Z. gut; nie mehr Koliken aber häufige Magenschmerzen, namentlich nach reichlichem Essen. Appetit gut, Verdauung unregelmässig. Kein Narbenbruch.

87. Frau C. M., 40 J. J.-Nr. 2992. 1899. Hydrops vesicae felleae. Myoma uteri gravidi. Cholecystotomia ideal. extern. Exstirpatio uteri. Heilung.

Pat. hat mit 16 Jahren einen heftigen Stoss gegen die rechte Oberbauchseite erhalten, dessentwegen sie mehrere Wochen bettlägerig gewesen ist. Sonst Anamnese ohne Belang. 5 normale Partus, 2 Aborte, letzter vor 3 Jahren im 3. Monat mit mehrwöchigem Krankenlager. Seit dieser Zeit bestehen anfallsweise alle viertel bis halbe Jahre auftretende Schmerzanfälle in der rechten Seite des Leibes. Vorletzter sehr heftiger Anfall mit Erbrechen vor ca. 3 Monaten. Letzter vor 3 Wochen, seitdem dauernd mehr weniger starke Schmerzen, völlige Arbeitsunfähigkeit, zunehmender Verfall. Aufnahme 21. III. 99.

Befund: Schwächliche Person, kein Icterus. Brustorgane o. B. Der untere Leberrand überragt in der Mammillarlinie den Rippenbogen in Gestalt eines bis zur Nabelhöhe reichenden Fortsatzes. Unter diesem fühlt man einen hühnereigrossen, cystischen, äusserst druckempfindlichen Tumor. Faustgrosser Tumor links neben dem nach rechts verlagerten Uterus. Stuhl und Urin o. B. Puls und Temperatur normal. Diagnose: Hydrops vesicae felleae. Kystoma ovarii sin.

Operation 25. III. 99: Pararectalschnitt rechts. Gallenblase unter dem zungenförmigen Riedel'schen Lappen, gut faustgross, prall gefüllt. Im Cysticus mehrere grosse Konkremente fühlbar. Die übrigen Gallengänge frei. Entleerung von trüb-schleimiger Flüssigkeit mittels Trokart. Incision der Gallenblase und Entfernung von 4 fast wallnussgrossen Steinen aus dem nun durchgängigen Cysticus. Auswaschung der Gallenblase und ideale extraperitoneale Cystendyse. Gallenblaseninhalt bakteriologisch steril.

Primäre Heilung der Operationswunde unter raschem Verschwinden aller Beschwerden. Am 7. IV. zweite Laparotomie zwecks Entfernung

des Ovarialkystoms. Der Tumor erweist sich als ein Uterus myomatosus, der in toto entfernt wird. Am 29. IV. 99 geheilt und beschwerdefrei entlassen.

Pat. ist am 18. III. 07 nochmals im hiesigen Krankenhaus laparotomiert worden wegen Beschwerden durch Narbenbruch an der zweiten Laparotomienarbe. Die Cystotomienarbe ist völlig fest und reizlos. Gallensteinbeschwerden sind in den vergangenen 8 Jahren nie mehr vorhanden gewesen. Die Revision der Gallenwege bei der diesmaligen Laparotomie ergab feste Adhärenz der Gallenblase an der vorderen Bauchwand, sonst normale Verhältnisse.

88. Frau Sch., 29 J. J.-Nr. 4990. 1899. Hydrops vesicae felleae. Cholecystotomia ideal. ext. Heilung.

Pat. hat 2 Kinder im Alter von 7 und 10 Jahren. Im Anschluss an die Geburten will sie zuerst anfallsweise Schmerzen in der Magengegend gehabt haben. Seit einiger Zeit sehr heftige Schmerzen. Hühnereigrosser Gallenblasentumor. Leber nicht vergrössert, der Tumor tritt bei tiefer Inspiration unter dem Rippenbogen heraus.

Operation 17. V. 99: Gallenblase fast faustgross, wird hervorgezogen, Punktion, Incision, Entleerung von schleimiger Flüssigkeit und 169 durchschnittlich linsengrossen Gallensteinen. Gallengänge frei. Catgutnaht der Blase, Einnähung der Nahtstelle in die Bauchdecken, Bauchdeckennaht. Bakteriologische Untersuchung des Gallenblaseninhalts, unbewegliche Kurzstäbchen, nicht gasbildend, Indolreaktion negativ, nähere Bestimmung unmöglich.

28. V. spontane Oeffnung eines kleinen Nahtabscesses, dessen Eiter bewegliche Kurzstäbchen enthält. Dann ungestörte Heilung. Am 24. Tage geheilt entlassen.

Bericht vom März 1907: Befinden z. Z. gut, doch treten leicht, namentlich nach Genuss von fetten Sachen Verdauungsstörungen auf, die mit Schmerzen verbunden sind, welche von der Magengrube zur Narbe ziehen. 6 Wochen nach der Operation heftige Koliken, danach Abgang eines grünen Steines, so gross „wie die Spitze des kleinen Fingers".

89. Frau Th., 44 J. J.-Nr. 11161. 1899. Hydrops vesicae felleae. Cholecystotomia ideal. ext. Heilung.

Pat. leidet seit einem Jahr an heftigen Gallensteinkoliken, die sich in grösseren Zwischenräumen 4 mal wiederholt haben. Im letzten Sommer Karlsbader Kur. Bauchdecken schlaff, Leber nicht vergrössert, taubeneigrosser harter, sehr empfindlicher Gallenblasentumor.

Operation 9. XI. 99: Nach Lösung einiger Verwachsungen wird die prall gefüllte Gallenblase vorgezogen. Die Punktion entleert wasserklares Sekret. Incision. Aus dem Cysticus werden 3 kirschkerngrosse maulbeerförmige Steine extrahiert. Catgutnaht der Gallenblase, Einnähung der Nahtstelle in die Bauchwand, Bauchdeckennaht. Reaktions-

loser Verlauf, primäre Heilung. 23 Tage nach der Operation völlig geheilt entlassen.

Bericht vom März 1907: Allgemeinbefinden gut; seit der Operation nie mehr Gallensteinbeschwerden, aber nach den Mahlzeiten häufig Druck in der Magengegend und Schmerzen in der Narbe; offenbar Adhäsionsbeschwerden. Gewichtszunahme 41 Pfund.

90. Frau A. M., 42 J. J.-Nr. 13372. 1902. Cholelithiasis. Hydrops vesicae felleae. Cystotomia ideal. extern. Heilung.

Als Kind Typhus, sonst stets gesund. Seit 15 Jahren verheiratet. 4 normale Partus, 3 Aborte. Ein Kind an „Leberleiden" gestorben. Pat. erkrankte akut vor 3 Wochen mit Schmerzen in der Magengegend, die nach dem Rücken ausstrahlten und nach 3tägiger Dauer von selbst verschwanden. Kein Erbrechen, kein Icterus. Im Anschluss an den Anfall bildete sich eine kleine Verhärtung unter dem rechten Rippenbogen. Vor zwei Tagen wieder vorübergehende Schmerzen an dieser Stelle. Aufnahme 27. X. 02.

Befund: Gut genährte kräftige, im übrigen gesunde Frau. Kein Icterus. In der Gallenblasengegend ein harter, druckempfindlicher, wenig verschieblicher, wallnussgrosser Tumor. Temperatur und Puls normal. Stuhl und Urin o. B.

Operation 1. XI. 02, da Pat. über dauerde Schmerzen klagt und zu operativem Eingriff drängt. Pararectalschnitt rechts. Gallenblase prall gefüllt; im Cysticus ein Stein fühlbar. Incision nach Schutz der Bauchhöhle. Inhalt: Klare seröse Flüssigkeit, ein taubeneigrosser, maulbeerförmiger harter grauer Stein im Cysticus. Da augenscheinlich keine Infektion vorliegt, soll die äussere ideale Cystendyse versucht werden. Vollkommener Schluss der Operationswunde durch Etagennaht der Bauchdecken.

Am zweiten Tage nach der Operation Schüttelfrost, Temperatur 40,0, leichter Icterus. Der obere Wundwinkel wird stumpf auseinandergedrängt, es entleert sich ein Tropfen Galle. Tampon. Weiterhin normaler Verlauf. Pat. wird am 24. XI., 21 Tage nach der Operation mit fester Narbe in bestem Zustand entlassen. — Bericht vom Oktober 1906: Seit der Operation bestes Wohlbefinden, gute Gewichtszunahme. Kleiner, nicht störender Narbenbruch; trägt Leibbinde.

2. Cystostomie:

91. Herr F. P., 35 J. J.-Nr. 2649. 1902. Cholelithiasis. Hydrops vesicae felleae. Tabes dorsalis. Cholecystostomie. Heilung.

Pat. leidet angeblich seit 6 Jahren an Gallensteinkoliken; vor zwei Jahren sei er deswegen hier in Behandlung gewesen. Laut Krankenblatt hat es sich damals um eine Meningitis cerebro-spinalis luetica gehandelt. Die Koliken sind vor 8 Tagen seit längerer Zeit zum ersten Mal wieder

aufgetreten. Schmerzen in der r. Seite, dauerndes Erbrechen. Stuhl normal, nie Gelbsucht. Aufnahme am 26. II. 02.

Befund: Gut genährter Mann mit manifester Tabes dorsalis. Klagt über äusserst heftige, durch grosse Morphingaben kaum zu beeinflussende Schmerzen, die sich gürtelförmig um den Thorax herumziehen. Brustorgane o. B. Bauchdecken stark gespannt, Gallenblasengegend druckempfindlich. Temperatur und Puls normal. Stuhl und Urin o. B.

Operation 28. II. 02: Pararectalschnitt rechts. Gallenblase vergrössert, prall gefüllt. Inhalt schleimig-seröse Flüssigkeit, ein wallnussgrosser runder und 71 erbsengrosse, facettierte braune Steine. Ein zweiter wallnussgrosser Stein liegt im Cysticus; es gelingt durch Streichen, denselben in die Gallenblase zurückzubefördern. Drainage der an das Peritoneum fixierten Gallenblase. Etagennaht der Bauchdecken.

Völliges Wohlbefinden, die Gürtelschmerzen am Thorax sind völlig verschwunden. Es bildet sich eine stark secernierende Gallenfistel, aus der von Zeit zu Zeit noch bis bohnengrosse Steine zum Vorschein kommen. Auf mehrfachen Stöpselversuch jedesmal Reaktion mit Schmerzen und hohem Fieber. Erst von Mitte April an, nachdem im ganzen noch 13 Steine abgegangen sind, beginnt die Gallensekretion nachzulassen. Pat. wird am 3. V. 02 in bestem Wohlbefinden mit kleiner, wenig secernierender und durch Stöpsel gut verschliessbar zu haltender Fistel entlassen.

Pat. ist von anderer Seite am 4. VII. 02 zur Entfernung der bestehenden Gallenfistel relaparotomiert worden; ein Stein fand sich nirgends in den Gallenwegen, dagegen unlösbare Adhäsionen um Cysticus und Choledochus; es wurde deswegen eine Cholecystenterostomie gemacht. Am 8. Tag nach der gut überstandenen Operation ging Pat. an einer Lungenembolie zu Grunde. Bei der Sektion wurden keine Steine mehr gefunden.

92. Frau H. K., 48 J. J.-Nr. 3634. 1902. Cholelithiasis. Hydrops vesicae felleae. Cholecystostomie. Heilung.

Familienanamnese ohne Belang. 3 Partus, kein Abort. Pat. hat in der Jugend an Magengeschwür gelitten. Vor 2½ Jahren starke Influenza, an deren Folgen sie bis Herbst vorigen Jahres gelitten hat. Seitdem bekommt sie in wechselnden Zwischenräumen, 3 Tage bis mehrere Wochen, heftige Kolikschmerzen in der Lebergegend. Angeblich nie Icterus. Urin bei den Anfällen sehr dunkel. Stuhl grau und angehalten. Letzter Anfall vor 8 Tagen. Pat. ist dauernd in ärztlicher Behandlung gewesen, hat alle möglichen Kuren durchgemacht und wünscht dringend Operation. Aufnahme am 20. III. 02.

Befund: Sehr korpulente, leicht ikterische Dame. Brustorgane o. B. Leber deutlich palpabel; Gallenblasengegend sehr druckempfindlich. Stuhl und Urin o. B. Temperatur und Puls normal.

Operation 22. III. 02: Pararectalschnitt rechts. Gallenblase prall gefüllt. Punktion nach Schutz der Bauchhöhle. Inhalt gallig-seröse Flüssigkeit und 12 harte braune Steine, alle völlig reguläre Tetraeder von 1 cm Kantenlänge darstellend. Obere Gallenwege frei von fühlbaren Konkrementen. Drainage der am Peritoneum fixierten Gallenblase. Etagennaht der Bauchdecken.

Ungestörte Heilung. A. W. am 10. V. mit sehr wenig Galle secernierender, durch Stöpsel leicht verschlossen zu haltender Fistel in privatärztliche Behandlung entlassen. — Bericht vom Oktober 1906: Befinden gut; Fistel geschlossen. Häufig Magenbeschwerden und Narbenschmerzen; keine Koliken. Nach der Operation noch 3 Kuren in Karlsbad. 16 Pfund Gewichtszunahme.

93. Herr J. W., 46 J. J.-Nr. 13143. 1902. Cholelithiasis. Hydrops vesicae felleae. Cholecystostomie. Heilung.

Familienanamnese ohne Belang. Pat. war früher nie ernstlich krank. Im Herbst 1900 erkrankte Pat. mit Verdauungsbeschwerden mit Sodbrennen, zeitweiligem Erbrechen, Obstipation. Behandlung auf Magenkatarrh. Dann traten äusserst heftige Koliken auf und im Anschluss daran starker Icterus, der an Intensität wechselte. Nach Karlsbader Kur Besserung. Seit Frühjahr 1900 beschwerdefrei. Es bestehen jetzt wieder Schmerzen in der Lebergegend, die vor einigen Wochen aufgetreten sind. Viel Erbrechen, Abmagerung, kein Icterus. Aufnahme 21. X. 02.

Befund: Blasser, schwächlicher Mensch in schlechtem Ernährungszustand. Innere Organe im übrigen o. B. Kein Icterus. Abdomen gespannt; Leber überragt den Rippenbogen um 2 Querfingerbreiten. In der Gallenblasengegend ein faustgrosser, bis zum Nabel reichender, prallelastischer, druckempfindlicher Tumor. Stuhl und Urin normal. Temperatur 38,1, Puls 98. Behandlung mit Karlsbader Salz, Bettruhe, Thermophor ohne Wirkung. Pat. wünscht dringend, von seinen Schmerzen befreit zu sein.

Operation 25. X. 02: Pararectalschnitt rechts. Gallenblase faustgross, birnenförmig, prall gespannt; im Cysticus ein taubeneigrosser Stein fühlbar. Einnähen der Gallenblase in die Bauchdecken; Incision, reichliche Entleerung braun-gelber Flüssigkeit; mit der Zange wird der Stein aus dem Cysticus entfernt. Drainage der Gallenblase.

Verlauf normal. Am 16. XII. 02 in bestem Zustand ohne Fistel entlassen. — Bericht vom Oktober 1906: Im August 1903 ist noch einmal ein kolikartiger Anfall eingetreten. Im allgemeinen fühlt sich Pat. wohl und ist völlig arbeitsfähig. Leidet an chronischer Obstipation. Nach längerer Stuhlverhaltung Druck und Schmerz in der Lebergegend, nach einem Abführmittel sofort beschwerdefrei.

94. Frau M. K., 45 J. J.-Nr. 13578. 1902. Cholelithiasis. Hydrops vesicae felleae. Cholecystostomie. Heilung.

Verschiedentlich Gelenkrheumatismus; sonst keine ernstlichen früheren Erkrankungen. 5 normale Partus, kein Abort. Beginn des jetzigen Leidens vor 14 Tagen mit krampfartigen Schmerzen in der Lebergegend ohne Erbrechen und Gelbsucht. Allgemeinbefinden seitdem erheblich gestört. Aufnahme 31. X. 02.

Befund: Kräftige, gut genährte Pat. Kein Icterus. Ueber der Mitralis systolisches Blasen, sonst Brustorgane o. B. Die Leber überragt erheblich den Rippenbogen und geht ohne Abgrenzung in eine bis zum Nabel reichende, nach unten und seitlich zu umgreifende, prallelastische Resistenz über, die wenig verschieblich, aber äusserst druckempfindlich ist. Temperatur und Puls normal. Stuhl und Urin o. B. Das Röntgenbild zeigt einen deutlichen Schatten in der Gallenblasengegend.

Operation 3. XI. 02: Pararectalschnitt rechts. Gallenblase faustgross, prall gefüllt. Im Cysticus sind mehrere bis haselnussgrosse Steine zu fühlen. Eröffnung der Gallenblase nach Schutz der Bauchhöhle. Inhalt: Sehr viel klare, schleimig-seröse Flüssigkeit, 4 haselnussgrosse, runde, grau-braune, 169 bis erbsengrosse, facettierte Steine von gleicher Farbe und Konsistenz. Drainage der am Peritoneum fixierten Gallenblase; Ausspülung.

Verlauf normal. Am 21. XII. 02 ohne Fistel in bestem Zustand entlassen. — Bericht vom Oktober 1906: Pat. leidet an rheumatischen Beschwerden in beiden Kniegelenken. Sonst gutes Befinden. Keinerlei Gallenstein- oder Narbenbeschwerden.

95. Frau E. L., 57 J. J.-Nr. 5345. 1903. Cholelithiasis. Hydrops vesicae felleae. Cholecystostomie. Heilung.

Familienanamnese ohne Belang. Keine früheren Krankheiten. 2 normale Partus, letzter vor 25 Jahren. Menopause seit 5 Jahren. Pat. ist bereits mehrere Jahre „unterleibskrank“ und wurde 1900 wegen Gebärmuttervorfall operiert. Ziehende Schmerzen im Kreuz und Unterleib sind auch nach der Operation noch zeitweise vorhanden gewesen. Vor einem halben Jahr traten zum ersten Mal kolikartige Schmerzen in der Lebergegend auf, die nach dem Rücken und der rechten Schulter ausstrahlten, Dauer derselben mehrere Stunden. Allmähliche Häufung der Anfälle; während der letzten Wochen täglich, sodass dadurch völlige Arbeitsunfähigkeit bedingt. Pat. wünscht aus socialen Gründen dringend baldigste Operation. Aufnahme 15. IV. 03.

Befund: Sehr fette, kräftige Person; Hautfarbe leicht ikterisch. Brustorgane o. B. In der Gallenblasengegend exquisite Druckempfindlichkeit, im übrigen wegen des starken Panniculus adiposus palpatorisch nichts zu eruieren. Vaginaluntersuchung infolge ringförmiger Narbe unmöglich. Stuhl hell, Urin o. B. Puls und Temperatur normal.

Operation 24. IV. 03, nachdem interne Behandlung ohne jede Wirkung. Pararectalschnitt rechts. Gallenblase stark mit der Umgebung verwachsen, prall gefüllt; im Cysticus Konkremente fühlbar. Lösung der Adhäsionen, Eröffnung der Gallenblase. Inhalt: Gallig-gefärbte, trübe, serös-schleimige Flüssigkeit, 12 kleinerbsengrosse, maulbeerförmige runde Steine. Schlauchdrainage der am Peritoneum fixierten Gallenblase. Etagennaht der Bauchdecken. Die bakteriologische Untersuchung des Blaseninhaltes ergab: Staphylococcus pyogenes aureus.

Verlauf: Kompliciert durch postoperative Pneumonie, sonst normal. Pat. wurde am 20. VII. ohne Fistel entlassen. — Nachricht über späteres Befinden nicht zu erhalten.

96. Herr C. H., 44 J. J.-Nr. 6845. 1904. Cholelithiasis, Hydrops vesicae felleae. Cholecystostomie. Heilung.

Anamnese ohne Belang. Seit ca. 1 Jahr ist Pat. magenleidend; er bekam in unbestimmten Pausen heftige anfallsweise auftretende Krampfschmerzen mit Erbrechen. Nie Gelbsucht. Seit einigen Monaten Häufung der Anfälle und Lokalisation in der Lebergegend. Zwecks operativer Beseitigung des ihn arbeitsunfähig machenden Leidens dem Krankenhaus überwiesen. Aufnahme 20. V. 04.

Befund: Kräftiger gut genährter im Uebrigen gesunder Mann. Ausser intensiver Druckschmerzhaftigkeit der Gallenblasengegend kein krankhafter Befund.

Operation 24. V. 04: Pararectalschnitt rechts. Leichte Adhäsionen zwischen Gallenblase und ihrer Umgebung, die leicht zu lösen sind. Gallenblase von normaler Grösse; im Cysticus ein Stein fühlbar; obere Gallenwege frei. Incision der Gallenblase am Fundus. Inhalt: Heller Schleim, ein taubeneigrosser, runder, gelblich-weisser Stein, der mit der Kornzange entfernt wird. Drainage der am Peritoneum fixierten Gallenblase. Etagennaht der Bauchdecken.

Verlauf normal. Entlassung am 22. VI. 04 ohne Fistel in bestem Zustand. — Bericht vom November 1906: Gallensteinbeschwerden sind nie mehr aufgetreten. Dagegen häufig Schmerzen in der linken Seite und Druck in der Magengegend. Es soll durch den Arzt eine Geschwulst links unter dem Magen festgestellt sein, derentwegen sich Pat. gelegentlich in der Klinik vorstellen will. Er kann seinen Dienst als Förster z. Z. gut ausüben. Verdauung geregelt. Gute Gewichtszunahme.

97. Frau C. G., 60 J. J.-Nr. 6913. 1905. Cholelithiasis, Hydrops vesicae felleae. Cholecystostomie. Heilung.

Familienanamnese ohne Belang. 2 normale Partus. Erster Gallensteinkolikanfall im Januar 1875 im Anschluss an einen Schreck durch Brand; gleichzeitig Abort im 5. Monat. Dann fast jedes Jahr ein Anfall mit geringer Gelbsucht; öfters Steine im Stuhl. Vor 8 Jahren sollen 32 ziemlich grosse Steine abgegangen sein, seitdem Ruhe bis Mai 1904.

Während des letzten Jahres in 2—4wöchigen Pausen heftigste Anfälle von Gallensteinkoliken mit Schüttelfrösten, Erbrechen, Gelbsucht. Starke Abmagerung. Aufnahme 11. V. 05.

Befund: Kachektisch aussehende Frau in schlechtem Ernährungszustand. Leichter Icterus. Brustorgane o. B. Erhebliche Lebervergrösserung, unterer Rand den Rippenbogen um 3 Querfingerbreiten überragend. Undeutliche, sehr druckempfindliche Resistenz in der Gallenblasengegend. Temperatur und Puls normal. Stuhl und Urin o. B. Auf der Röntgenplatte ein konstanter, hühnereigrosser Schatten in der Gallenblasengegend.

Operation 15. V. 05: Pararectalschnitt rechts. Gallenblase gänseeigross, prall gefüllt. Im Blasenhals ein grosser Schlussstein, mehrere kleinere Steine im Choledochus. Incision der Gallenblase am Fundus. Inhalt: Schleimig-seröse Flüssigkeit, 3 erbsengrosse Steine und ein über pflaumengrosser, fest in dem erweiterten Cysticus sitzender. 3 erbsengrosse Steine können aus dem Choledochus in die Gallenblase zurückgedrängt werden. Schlauchdrainage der Gallenblase. Etagennaht der Bauchdecken.

Verlauf normal. Pat. wird nach glänzender Erholung am 2. VII. 05 ohne Fistel entlassen. — Vorstellung Oktober 1906: Vorzüglicher Zustand. Keinerlei Beschwerden. Erheblicher Narbenbruch, der durch Bandage zurückgehalten wird und nicht stört. Sehr bedeutende Gewichtszunahme.

98. Frau A. M., 46 J. J.-Nr. 7133. 1905. Cholelithiasis, Hydrops vesicae felleae. Cholecystostomie. Heilung.

Hereditär nihil. 6 normale Partus, 2 Aborte. Im Sommer 1904 2mal Anfälle von Magenkrämpfen, die auf Bettruhe und heisse Umschläge vergingen. Weihnachten 1904 sehr heftiger, als Gallensteinkolik gedeuteter Anfall. Seitdem Druckgefühl in der Lebergegend. Am 8. V. 05 neuer heftiger Anfall mit Erbrechen. Nie Gelbsucht. Pat. wünscht operative Beseitigung ihres Leidens, da die verschiedensten internen Kuren ohne Erfolg. Aufnahme 16. V. 05.

Befund: Gracile, mässig genährte Frau. Kein Icterus. Brustorgane o. B. Abdomen in der Lebergegend vorgewölbt; in der Mammillarlinie ein wurstförmiger, bis zur Nabelhorizontalen reichender, druckempfindlicher mit der Leber zusammenhängender Tumor. Temperatur und Puls normal. Stuhl und Urin o. B.

Operation 17. V. 05: Pararectalschnitt rechts. Der Tumor erweist sich als ein zungenförmig ausgezogener Leberlappen unter dem die in gleicher Weise ausgedehnte, prall gefüllte Gallenblase liegt; im Ductus cysticus ein grosser Stein fühlbar, der sich in die Gallenblase zurückdrängen lässt. Incision am Fundus. Inhalt: Schleimig-seröse, gallig gefärbte Flüssigkeit, ein pflaumengrosser, eiförmiger, harter weisser Stein.

Schlauchdrainage der am Peritoneum fixierten Gallenblase. Etagennaht der Bauchdecken.

Verlauf normal. Rasche Erholung. Entlassung am 9. VI. ohne Fistel in bestem Zustand. — Bericht vom Oktober 1906. Sehr gutes Befinden. Ungestörte Arbeitsfähigkeit. Noch 6 Pfd. Gewichtszunahme.

99. Frau M. B., 31 J. J.-Nr. 9541. 1906. Cholelithiasis, Hydrops vesicae felleae. Cholecystostomie, Fistelschluss. Heilung.

Familienanamnese ohne Belang; keine früheren anderweitigen Krankheiten. Mehrere normale Partus. Seit 11 Jahren leidet Pat. an schmerzhaften Anfällen in der Magengegend und in der rechten Seite, die als Magenkrämpfe gedeutet und entsprechend behandelt wurden. Seit ca. 1 Jahr Häufung der Anfälle, mehrmals nach denselben Icterus. Jetzt Diagnose Gallensteine. Karlsbader- und Oelkur ohne Erfolg. Während der letzten Wochen durchschnittlich 2 Anfälle in der Woche. Pat. wünscht dringend operative Beseitigung des sie sehr quälenden und völlig arbeitsunfähig machenden Leidens. Aufnahme 15. VI. 06.

Befund: Mässig kräftige, nicht ikterische Frau. Brustorgane o. B. In der Gallenblasengegend eine hühnereigrosse, bewegliche, äusserst druckempfindliche Resistenz. Leber nicht vergrössert. Temperatur und Puls normal. Stuhl und Urin o. B. Pat. klagt über dauerndes Druckgefühl und Schmerzen von wechselnder Intensität in der Lebergegend; drängt sehr zur Operation.

Operation 21. VI. 06: Pararectalschnitt rechts. Gallenblase hühnereigross, prall gefüllt; im Cysticus ein haselnussgrosser Stein fühlbar. Incision am Fundus. Inhalt: Gallig gefärbte, trüb-seröse Flüssigkeit, 53 kleinerbsengrosse, harte, weisse, facettierte Steine, ein fast haselnussgrosser im Cysticus. Gallenblasenwand mässig verdickt. Fixation am Peritoneum, Schlauchdrainage.

Bei im übrigen normalen Verlauf kommt es zur Bildung einer Gallenfistel, die keinerlei Tendenz zur Heilung zeigt, obwohl durch Stöpselversuch die Durchgängigkeit der Gallenwege festgestellt ist. Deswegen am 1. VIII. 06 operativer Fistelschluss. Loslösung der Gallenblase vom Peritoneum, Anfrischung und Vernähung der Ränder, Bauchdeckennaht. Glatte Heilung. Pat. wird am 1. IX. 06 geheilt ohne Fistel und ohne irgend welche Beschwerden entlassen. — Laut Bericht vom März 1907 seit der letzten Operation dauernd beschwerdefrei und arbeitsfähig.

3. Cystektomie:

100. Frau A. Sch., 39 J. J.-Nr. 8162. 1903. Cholelithiasis, Hydrops vesicae felleae. Cholecystektomie. Heilung.

Familienanamnese ohne Belang. 3 normale Partus, 1 Abort; Pat. ist seit vielen Jahren magenleidend, oft 3—4mal in der Woche traten Magenkrämpfe mit galligem Erbrechen ein. Stuhl ist immer hart und angehalten gewesen. Zeitweise soll das Gesicht gelb gewesen sein. Seit 8

Tagen bestehen Kolikschmerzen in der rechten Seite, die in Abständen von wenigen Stunden sich wiederholen. Aufnahme 15. VI. 03.

Befund: Zarte, nicht ikterische Frau in schlechtem Ernährungszustand. Innere Organe im Uebrigen o. B. Leber nicht vergrössert; in der Gallenblasengegend fühlt man einen hühnereigrossen, prallelastischen, sehr druckempfindlichen Tumor. Stuhl und Urin o. B. Puls und Temperatur normal. Da trotz Behandlung mit Bettruhe und Wärme keine Aenderung eintritt, auch die Koliken immer wiederkehren,

Operation 4. VII. 03: Pararectalschnitt rechts. Gallenblase hühnereigross, prall gefüllt, ohne Verwachsungen; im Cysticus ein haselnussgrosser Stein. Exstirpation der Gallenblase mit dem den Stein enthaltenden Teil des Cysticus. Tamponade des Stumpfes, Etagennaht der Bauchdecken. Die exstirpierte Gallenblase hat die Form und Grösse einer Birne; die Serosafläche sieht dunkelblaurot aus; die Schleimhaut ist geschwollen, vielfach ulceriert; in der Submucosa zahlreiche Blutungen. Die Wand ist verdickt, 4—8 mm, brüchig. Im Cysticus ein haselnussgrosser, runder, harter Stein. Inhalt: Klarer Schleim.

Verlauf normal. Pat. wird am 15. VIII. 03 ohne Fistel in bestem Zustand entlassen. — Bericht vom Oktober 1906: Befinden gut. Nie mehr Gallensteinbeschwerden. Im September 1905 wegen Darmkatarrh in ärztlicher Behandlung gewesen.

101. Frau H. B., 38 J. J.-Nr. 5758. 1904. Hydrops vesicae felleae. Cholecystektomie. Heilung.

Familienanamnese ohne Belang; mehrere normale Partus. Keine ernstlichen früheren Krankheiten. Seit 2 Jahren leidet Pat. an häufig wiederkehrenden kolikartigen Schmerzen im Leibe mit Erbrechen und Schweissausbruch. Seit ca. 14 Tagen bemerkte Pat. eine Geschwulst in der rechten Seite unterhalb des Rippenbogens; daselbst eine dauerndes, quälendes Druckgefühl. Aufnahme 27. IV. 04.

Befund: Kräftige, nicht ikterische Person. Brustorgane o. B. In der Gallenblasengegend ein faustgrosser, praller, beweglicher, sehr druckempfindlicher Tumor. Leber nicht vergrössert. Stuhl und Urin o. B. Temperatur normal.

Operation 2. V. 04: Pararectalschnitt rechts. Gallenblase über faustgross, prall gefüllt; im Cysticus ein haselnussgrosser, runder Stein. Exstirpation der Gallenblase und des Cysticus. Nahtverschluss des Stumpfes. Etagennaht der Bauchdecken.

Verlauf normal. Primäre Wundheilung. Pat. wird am 7. VI. 04 mit fester Narbe beschwerdefrei entlassen. — Vorstellung am 8. III. 07: Völlig gesund und arbeitsfähig; seit der Operation nie mehr Beschwerden.

102. Frau J. Sch., 31 J. J.-Nr. 17 178. 1905. Cholelithiasis, Hydrops vesicae felleae. Cholecystektomie. Heilung.

Hereditär nihil. Vor 12 Jahren zum ersten, vor 4 Jahren zum zweiten

Mal Anfälle von Schmerzen in der rechten Seite des Leibes, die als Appendicitis gedeutet wurden; während des letzten Jahres zwei solche Anfälle mit Fieber und Erbrechen. Von ihrem 23. bis 25. Jahre hat Pat. an häufigen Magenkrämpfen gelitten, die nach langer erfolgloser Behandlung von selbst verschwanden. 12 Jahre verheiratet, kein Partus. Seit dem letzten vor 4 Wochen stattgefundenen Appendicitisanfall bebestehen dauernde Schmerzen in der rechten Seite des Leibes. Aufnahme 6. XII. 05.

Befund: Kräftige, ernorm fettleibige, nicht ikterische Frau. Brustorgane o. B. Palpatorisch lässt sich wegen der starken Adipositas nichts feststellen; es besteht hochgradige Druckempfindlichkeit in der Gallenblasengegend. Irgendwelche Symptome einer chronischen Appendicitis sind z. Z. nicht vorhanden. Temperatur und Puls normal. Stuhl und Urin o. B. Pat. klagt über heftige Schmerzen in der Lebergegend und drängt aus sozialen Gründen sehr zur Operation.

Operation 20. XII. 05: Pararectalschnitt rechts; erweitert durch Querschnitt bis zur Mittellinie, da das enorme Fettpolster sonst keine Uebersicht gestattet. Gallenblase gänseeigross, prall gefüllt; im Cysticus ein fest eingekeilter Stein. Exstirpation der Gallenblase central von dem Cysticusstein, Schlauch auf den Stumpf mit umgebender Tamponade. Die exstirpierte Gallenblase enthält trüb-seröse, gelbe, mit Flocken untermischte Flüssigkeit; im Cysticus steckt ein haselnussgrosser Stein. Die Wand ist mässig verdickt; die Schleimhaut ist bis zum Stein aufgelockert mit zahlreichen punktförmigen Blutungen durchsetzt.

Verlauf normal. Pat. wird am 24. I. 06 ohne Beschwerden und ohne Fistel entlassen. — Pat. ist seit der Operation beschwerdefrei und arbeitsfähig.

103. Frau J. Kr., 40 J. J.-Nr. 13732. 1905. Cholelithiasis, Hydrops vesicae felleae. Cholecystektomie. Heilung.

Heriditär nihil. Mehrere normale Partus. Pat. ist seit 5 Jahren magenleidend; viel Erbrechen, unregelmässige Verdauung, Schmerzen in der Leber und Magengegend, zuweilen von kolikartigem Charakter. Während des letzten Jahres typische Anfälle stets ohne Icterus; kein Steinabgang. Pat. wird zur Operation geschickt, da alle internen Kuren ohne Erfolg gewesen sind. Aufnahme 29. IX. 05.

Befund: Kräftige, im Uebrigen gesunde, nicht ikterische Frau. Leber nicht vergrössert. Gallenblase als kleinapfelgrosser, glatter, verschieblicher, druckempfindlicher Tumor fühlbar. Temperatur und Puls normal. Stuhl und Urin o. B.

Operation 2. X. 05: Pararectalschnitt rechts. Gallenblase wurstförmig, prall gefüllt, den Leberrand um 8 cm überragend; in ihr fühlbare Konkremente, ein Stein fest im Cysticus. Amputation der Gallenblase central von dem Cysticusstein, Catgutnaht der stark blutenden Leber-

wunde. Tamponade. Etagennaht der Bauchdecken. Die entfernte Gallenblase enthält trübe, grünlich-gelbe, schleimig-seröse Flüssigkeit. 29 hirsekerngrosse, facettierte, unter einander ganz gleiche, grauweisse, und 12 erbsengrosse, unregelmässig gestaltete, einander ebenfalls gleichende Steine von derselben Farbe; ein solcher liegt auch fest im Cysticus eingeklemmt. Mikroskopisch: Subserosa und Muscularis verdickt und entzündlich infiltiert. Vor allem findet sich im Verlauf der ziemlich stark gefüllten Gefässe reichlich Rundzelleninfiltration, ebenso ist die Submucosa dicht mit Rundzellen durchsetzt; die deckende Mucosa fehlt, nur einzelne Buchten der Drüsen sind erhalten.

Verlauf normal. Pat. wird am 9. XI. 05 mit fest verheilter Wunde ohne Fistel beschwerdefrei entlassen. — Nachricht über das jetzige Befinden nicht zu erhalten.

104. Frau A. Br., 37 J. J.-Nr. 14282. 1905. Cholelithiasis, Hydrops vesicae felleae. Cholecystektomie. Heilung.

Familienanamnese ohne Belang. Keine früheren Krankheiten. Seit 13 Jahren verheiratet; 3 normale Partus, letzter vor 5½ Jahren. Ein Abort vor 2½ Jahren. Pat. leidet seit 10 Jahren an Unterleibs- und Magenbeschwerden. Viel Erbrechen, Appetitlosigkeit, Stuhlverstopfung, Schmerzen in der Magen- und Lebergegend, unabhängig von der Nahrungsaufnahme, an Intensität wechselnd, aber ohne kolikartigen Charakter. Dauernde heftige Kreuzschmerzen. Nie Icterus oder Steinabgang. Aufnahme 11. X. 05.

Befund: Blasse, mässig genährte Frau. Kein Icterus. Brustorgane o. B. In der Gallenblasengegend ein birnförmiger, beweglicher, mit der Leber zusammenhängender, sehr druckempfindlicher Tumor. Magenuntersuchung ergiebt normale Verhältnisse. Gynäkologischer Befund: Irreponibile Retroflexio des ca. im 3. Monat graviden Uterus. Temperatur und Puls normal. Stuhl und Urin o. B. Trotz Karlsbader-Salz, Bettruhe und Thermophor nahmen die Beschwerden zu.

Operation 17. X. 05: Pararectalschnitt rechts. Gallenblase durch frische Adhäsionen mit der Umgebung verklebt, prall gefüllt, von der Grösse und Form einer Banane. Im Cysticus ein kirschgrosser Stein fühlbar. Amputation der Gallenblase central von dem Cysticusstein. Tamponade des Stumpfes und der Leberwunde. Etagennaht der Bauchdecken. Die exstirpierte Gallenblase enthält gallig gefärbte, schleimig-seröse, klare Flüssigkeit und 4 haselnussgrosse, braune, facettierte Steine; ein gleicher sitzt fest im Blasenhals. Die Wand ist durchschnittlich 5 mm dick, die Schleimhaut sammetartig, lebhaft rot. Mikroskopisch: Wand zellig infiltriert; der Schleimhautüberzug fehlt grösstenteils, nur einzelne tief liegende Drüsenschläuche sind noch erkennbar.

Verlauf normal. Die Magenbeschwerden verschwinden rasch, während die durch die Retroflexio bedingten unverändert bleiben. Pat. wird

am 25. XI. 05 mit fest verheilter Operationswunde ohne Fistel entlassen. — Pat. wird im März 1907 zwecks Operation eines Portiocarcinoms wieder in das Krankenhaus aufgenommen. Sie hat nie mehr Beschwerden seitens des Gallensteinleidens gehabt. Die Narbe ist fest und reizlos.

c) Empyema vesicae felleae.

Der Hydrops und das Empyem der Gallenblase sind weder klinisch noch anatomisch streng von einander zu trennen. Die Krankheitsbilder sind vielfach völlig gleich oder zeigen doch wenigstens so mannigfache Uebergänge, dass es nur bei den Fällen, die die Extreme nach der einen oder anderen Seite darstellen, ante operationem möglich sein wird, einen sicheren Schluss auf das Vorhandensein von eitrigem oder serösem Inhalt des Gallenblasentumors zu ziehen. Entsprechend ist der Befund bei Operationen; auf der einen Seite ein absolut klares, steriles Serum, auf der anderen dicker, vielfach stinkender Eiter, dazwischen alle Uebergänge: trübes Serum, Fibrinflocken in klarem oder getrübtem schleimigem Medium, auch beides zusammen durch Sedimentierung ziemlich scharf von einander getrennt; gerade diese letzteren Fälle sind uns häufig begegnet: nach Eröffnung der Gallenblase fliesst anfänglich ein mehr weniger klares Serum ab, dem aus der Tiefe dann der Eiter folgt. Die vielfachen Uebergänge des Hydrops' und Empyems der Gallenblase erklären sich ungezwungen aus der Thatsache, dass beide die Endstadien desselben Processes darstellen, der akuten resp. chronischen Entzündung der Gallenblase, wenn es auf irgend eine Weise zu einem dauernden Verschluss derselben gekommen ist. Das Wesentliche für das Zustandekommen der einen oder anderen Form ist dabei der Infekt. Erlischt derselbe, so wird im allgemeinen ein Hydrops, bleibt er, wenn auch völlig okkult, bestehen, so wird ein Empyem der Gallenblase die Folge sein. Auch das ist natürlich nur cum grano salis zu nehmen; in manchem scheinbar sterilen Hydrops sind virulente Keime gefunden worden, und mancher Gallenblaseneiter erweist sich bakteriologisch als steril, das haben auch unsere, leider nicht sehr zahlreichen diesbezüglichen Untersuchungen ergeben. Immerhin müssen derartige Zustände als Ausnahmen gelten, und es ist sicherlich berechtigt, wenn man im allgemeinen das Erlöschen resp. Fortbestehen des Infektes für das Zustandekommen des Hydrops oder des Empyems verantwortlich macht. Bekanntlich gilt oder galt wenigstens früher der Gallenblaseneiter als etwas relativ harmloses; und von dieser Anschauung ausgehend hat man bei dem Empyem

der Gallenblase dieselben Indikationen für die Wahl der vorzunehmenden Operation aufgestellt, wie bei allen anderen Formen der Gallenblasenerkrankung, d. h. man hielt sich für berechtigt, auch bei dem Empyem nach Wiederherstellung der Cysticuswegsamkeit und nach Entfernung des vorhandenen Exsudates und der Steine die Gallenblase durch Naht zu schliessen. Gerade Kümmell ist in Form der idealen extraperitonealen Cystendyse sehr warm dafür eingetreten und hat auch das Empyem der Gallenblase wiederholt in dieser Weise behandelt. Es ist nicht uninteressant, heute, wo wir über die Infektiosität der Galle überhaupt und die des Gallenblaseneiters im besonderen ganz andere Anschauungen haben, die Erfolge einer derartigen Behandlungsmethode kritisch zu beleuchten. Es handelt sich um die nachstehend angeführten 9 Fälle Nr. 114, 116 und 119—125. Davon sind 2 primär geheilt, das beweist die Möglichkeit, dass auch das Empyem der Gallenblase ausheilen kann, wenn für Abfluss des Sekretes lediglich per vias naturales gesorgt wird. Bei 7 Fällen aber traten Wundstörungen auf. 2 mal kam es zur Bildung einer Dauerfistel und 1 mal erfolgte der Tod an rapider, septischer Peritonitis. Der daraus zu ziehende Schluss ergiebt sich von selbst: Der Eiter in der Gallenblase ist a priori immer als inficiert anzusehen, und wo wir bei der Operation auf ihn stossen, müssen wir durch ausgiebige Drainage für genügenden Abfluss alles infektiösen Materials sorgen. Ob wir dabei die Gallenblase erhalten sollen oder nicht, ist eine andere Frage, für deren Beantwortung allgemeine Grundsätze nicht aufgestellt werden können. Das wird von dem jeweiligen anatomischen Befund und den persönlichen Anschauungen des Operateurs abhängen. Unser mehr konservativer Standpunkt ist schon wiederholt betont worden, er kommt auch hier zum Ausdruck, indem von 28 mit Drainage behandelten Fällen nur bei 6 die Entfernung der Gallenblase für nötig gefunden wurde.

Dass klinisch-diagnostisch eine scharfe Trennung von Hydrops und Empyem nicht immer möglich sein wird, wurde bereits erwähnt. Hier wie dort sind die gleichen subjektiven Beschwerden vorhanden, dauerndes Druck- und Schmerzgefühl in der Gallenblasengegend und in der Magengrube, meist einige Zeit nach dem Essen an Intensität zunehmend. Ein Unterschied besteht höchstens darin, dass die Schmerzen beim Empyem strenger lokalisiert zu scheinen, dass sie weniger häufig nach dem Rücken und den Schultern zu ausstrahlen. Während aber bei den sterilen Hydrops das Allgemeinbefinden gar nicht oder doch nur unwesentlich beeinträchtigt ist, pflegt das bei

dem chronischen Empyem in sehr erheblichem Grade der Fall zu sein. Die Menschen werden matt und elend, nehmen sichtlich an Leistungsfähigkeit und Körpergewicht ab, es treten unregelmässige Temperatursteigerungen auf, kurz, es entwickelt sich das bekannte Bild der langsam fortschreitenden Kachexie, das den Verdacht an das Vorhandensein eines Carcinoms aufkommen lassen kann.

Die Temperaturerhöhung ist ein sehr unsicheres Symptom; in einer ganzen Reihe von Fällen fehlt sie bei dem Empyem ebenso, wie sie das bei dem Hydrops der Regel nach zu thun pflegt; ist aber Fieber vorhanden, so spricht das bei sonst gleichem Krankheitsbild entschieden zu Gunsten der Diagnose Empyem, namentlich dann, wenn die Anamnese ergiebt, dass frühere Anfälle stets von Schüttelfrösten begleitet gewesen sind. Von den 38 einschlägigen Fällen unserer Kasuistik ist bei 17, also bei circa der Hälfte, Fieber vorhanden gewesen, 11 kamen noch in fieberhaftem Zustand zur Operation. Einen bestimmten Typus weist das Fieber nicht auf, die sogenannte Febris hepatica fehlt immer, so lange es sich um ein wirklich abgeschlossenes Empyem der Gallenblase handelt.

Nicht viel mehr ist mit dem Icterus und der Lebervergrösserung anzufangen. Beide kommen bei dem Hydrops ebenso vor wie bei dem Empyem. Lithogenen Icterus haben wir bei keinem unserer Empyemfälle gefunden, entzündlichen in 18,4% (gegenüber 7,1% bei Hydrops). Lebervergrösserung fand sich sowohl bei Hydrops wie bei Empyem in ca. 28% der Fälle. Charakteristischer als die bisher erwähnten Symptome ist der lokale Befund. Auch bei dem Empyem haben wir in der Regel einen fühlbaren Gallenblasentumor — bei unserem Material fehlte derselbe nur in einem Fall — auch hier ist der Tumor druckempfindlich, vielleicht noch ausgesprochener und intensiver als beim Hydrops. Es fehlen ihm aber zwei Eigenschaften der hydropischen Gallenblase d. i. die Grösse und die Beweglichkeit. Während wir bei dem Hydrops meist eine grosse, leicht bewegliche, den Fingern entschlüpfende Geschwulst fühlen, die wir auf Grösse, Form und Konsistenz untersuchen können, ist das bei dem Empyem in der Regel nicht der Fall. Die Geschwulst, die wir fühlen, ist kleiner, wenig oder gar nicht verschieblich und vielfach nur als unbestimmteResistenz, nicht als deutlich abgrenzbarer Tumor palpabel. Dieser Befund erklärt sich einerseits dadurch, dass bei dem Empyem die Gallenblase überhaupt nicht so grosse Dimensionen anzunehmen pflegt, andererseits dadurch, dass der entzündliche Process bei dieser Form der Erkrankung nur selten auf die

Gallenblase beschränkt bleibt, sondern durch Uebergreifen auf die Umgebung und durch die Produktion von Verklebungen zwischen Gallenblase, Netz, Därmen und Bauchwand zur Fixation des Tumors führt. Die Verwachsungen können die Gallenblase derartig fest an der Bauchwand fixieren, dass man bei der Untersuchung gar nicht auf den Gedanken kommt, in dem Tumor die Gallenblase vor sich zu haben. Ein Fall, bei dem die unbewegliche, druckempfindliche Geschwulst für eine incarcerierte Netzhernie gehalten wurde, bis die Operation den wahren Sachverhalt feststellte, ist der folgende.

105. Frau M. V., 69 J. J.-Nr. 9130. 1903. Cholelithiasis, Empyema vesicae felleae. Paralysis agitans. Cholecystostomie. Heilung des Gallensteinleidens.

Familienanamnese ohne Belang. 7 normale Partus, 7 Aborte. 1869 Schlaganfall mit rechtsseitiger Lähmung. Pat. will schon als Mädchen magenleidend gewesen sein. Seit ca. einem Jahr bemerkte sie zunehmende Schwäche und Zittern der Arme und Beine; seit November 1902 ist sie bettlägerig. Sie hat im letzten Jahr viel unter anfallsweise auftretenden Schmerzen in der rechten Seite zu leiden gehabt; während der Anfälle Erbrechen und auffallend dunkler Urin. Die letzten 4—6 Attacken sind von Schüttelfrösten und hohem Fieber begleitet gewesen. Aufnahme 6. VII. 03: Medicinische Abteilung. Diagnose Hemiparesis dextra, Paralysis agitans, Cholelithiasis. Trotz Behandlung mit Bettruhe, Hitze, Diätkur treten immer wieder Koliken auf, deswegen am 20. VIII. 03 Verlegung zur chirurg. Abteilung zwecks Operation.

Befund: Aeusserst abgemagerte, kachektische, nicht ikterische Frau. Rechtsseitige Hemiparese und manifeste Paralysis agitans. Starke Arteriosklerose. Brustorgane o. B. In der Mammillarlinie, 3 Querfingerbreit unterhalb des rechten Rippenbogens ein pflaumengrosser, sehr empfindlicher Tumor, der den Eindruck einer eingeklemmten Netzhernie macht.

Unter Schleich'scher Anästhesie sofortige Operation: Der Tumor erweist sich als die vergrösserte, prall gefüllte Gallenblase. In Narkose Fortsetzung. Incision der Gallenblase nach Schutz der Bauchhöhle. Inhalt: Anfangs klare, seröse Flüssigkeit, dann aus der Tiefe dicker, stinkender Eiter; 10 erbsengrosse, 2 haselnussgrosse, schwarze, facettierte Steine in der Gallenblase, ein gleicher, wallnussgrosser am Uebergang vom Blasenhals in den Cysticus. Drainage der am Peritoneum fixierten Gallenblase.

Nach der Operation rasche Erholung, aber Bildung einer Gallenfistel, die Veranlassung gab zu einem über den ganzen Körper sich ausbreitenden Ekzem. Pat. wurde deshalb in das Wasserbett verlegt, in dem es allmählich zur Heilung des Ekzems und zum Schluss der Gallenfistel kam. — Am 14. V. 04 wurde Pat. wegen des Nervenleidens ohne Fistel

und in gutem Allgemeinzustand zur medicinischen Abteilung zurückverlegt. Von dort Entlassung im Herbst 1904, ohne Erscheinungen eines noch bestehenden Gallensteinleidens. — Spätere Nachrichten nicht mehr zu erhalten.

Ausnahmen von der Regel, dass der Empyemtumor der Gallenblase grössere Dimensionen nicht anzunehmen pflegt, kommen, wenn auch sehr selten, vor; wir verfügen über einen Fall, bei dem die durch Eiteransammlung über Mannskopfgrösse ausgedehnte Gallenblase bis in das kleine Becken reichte, hier mit dem rechten Ovarium verwachsen war und klinisch als Ovarialkystom imponierte. Der Fall endete tödlich infolge diffuser Peritonitis nach spontaner Ruptur der Gallenblase.

Die Krankengeschichte ist folgende:

106. Frau N. N., 50 J. Ruptura vesicae felleae. Empyema permagnum. Peritonitis universalis. Exitus.

Pat., die schon seit einer Reihe von Jahren nach ihren Angaben an oft wiederkehrenden Magenbeschwerden gelitten hatte, bemerkte etwa 1/2 Jahr, bevor sie wegen dieses Leidens in ärztliche Behandlung kam, eine langsame, aber stetige Zunahme ihres Unterleibes. Zuweilen stellten sich auch lebhafte Schmerzen ein, die aber meist nach Anwendung indifferenter Mittel schwanden. Icterus war nicht vorhanden gewesen. Als wir die sonst gesund aussehende und an den übrigen Organen keine nachweisbar krankhaften Veränderungen darbietende Pat. in der Narkose untersuchten, liess sich eine etwa kopfgrosse, an der rechten Seite des Unterleibes sitzende prall elastische Geschwulst nachweisen. Dieselbe hing nicht mit dem Uterus zusammen, lag jedoch neben ihm, das rechte Ovarium war nicht zu fühlen. Ein Zusammenhang mit einem anderen Unterleibsorgan, speciell mit der Leber, war nicht zu konstatieren. Die Diagnose wurde auf rechtsseitiges Ovarialcystom gestellt und der Tag der Operation festgestellt. 2 Tage nach der Untersuchung klagte Pat. plötzlich über heftige Schmerzen im Unterleibe, es trat lebhaftes Erbrechen ein, zu dem sich bald ein starker Meteorismus gesellte. Der Puls wurde klein und fadenförmig, die Extremitäten kühl, und es war bald nicht zu zweifeln, dass eine Perforationsperitonitis eingetreten sei. Wegen des hochgradigen Meteorismus und der Schmerzhaftigkeit des Leidens war über den Zustand des Tumors kein näherer Aufschluss zu erlangen. Pat. erlag sehr bald ihrem Leiden.

Bei Eröffnung der Bauchhöhle trat eine diffus eitrige Peritonitis zu Tage. Die Bauchhöhle war mit einer grossen Menge gallig-eitriger Flüssigkeit gefüllt, und zerstreut darin lag eine grosse Anzahl Gallensteine. Es zeigte sich dann, dass die mit Steinen und eitrigem Inhalt gefüllte Gallenblase die erwähnte kolossale Ausdehnung erlangt hatte

und, vielleicht veranlasst durch die Untersuchung, geplatzt war, mit der tödlichen Peritonitis im Gefolge. Die cystische Geschwulst reichte bis in das kleine Becken und war an ihrer Rückseite mit dem rechten Ovarium verlötet, ein Umstand, der zu der irrtümlichen Diagnose mit beigetragen hatte.

Die Erfahrungen an einer grossen Reihe von Empyemoperationen haben uns gelehrt, dass die an der Gallenblase sich abspielenden chronisch-eitrigen Processe in der Regel nicht auf diese beschränkt bleiben, sondern meist die Umgebung in Mitleidenschaft ziehen. Operieren wir nach längerem Bestehen des Leidens, so finden wir als Ausdruck der stattgehabten Pericholecystitis ausgedehnte Verwachsungen, wie sie in fast allen der unten angeführten Operationsgeschichten als Nebenbefund verzeichnet sind.

Bei frischer Pericholecystitis sieht man die Gallenblase eingelagert in sulziges Gewebe, die ganze Umgebung ödematös-infiltriert. Wenn wir derartige Operationsbefunde selten zu Gesicht bekommen, so liegt das lediglich daran, dass wir in diesem Stadium selten operieren, und zwar ganz mit Recht, denn die akute Pericholecystitis ist weder ein Grund zur Operation, noch dafür geeignet. Sie heilt entweder spontan unter Bildung von Adhäsionen, oder geht unter Bildung von abgekapselten Abscessen in das chronische Stadium über. Gegen beide können wir operativ vorgehen, wenn sie Erscheinungen machen. Ein Eingriff bei akuter Pericholecystitis aber wird die Bildung von Verwachsungen und die dadurch bedingten Störungen nicht verhindern können. Der folgende Fall kann das illustrieren; es handelt sich um einen Eingriff bei Empyem; die Umgebung der Gallenblase war in grosser Ausdehnung frisch-entzündlich verändert, alle Gewebe sulzig ödematös. Auf Drainage anfänglich glatter Verlauf; nach drei Wochen Recidiv durch vollständigen Verschluss des Choledochus infolge Narbenzug. Nach operativer Lösung der Adhäsionen glatte Heilung.

107. Frau H., 33 J. Empyema vesicae felleae. Cholodochusknickung durch Narbenzug. Cholecystostomie, Adhäsionslösung per laparotomiam. Heilung.

Pat. hat 4 Entbindungen durchgemacht. Im Anschluss an die erste mehrere typische Gallensteinkolikanfälle, die sich öfter wiederholt haben. Manchmal Steine im Stuhl abgegangen. Vor 10 Wochen letzte Entbindung. Nach derselben wieder ausserordentlich heftige Schmerzen in der Lebergegend mit Erbrechen, leichtem Icterus und ungefärbtem Stuhl. Steinabgang ist nicht bemerkt. Bei der Aufnahme leichter Icterus der

Skleren, Druckempfindlichkeit der rechten Abdominalseite mit umschriebener Resistenz in der Lebergegend. Zunge belegt, Urin dunkelbraun, Stuhl hellgrau, Temperatur 38,4.

Operation 16. I. 97: Die stark ausgedehnte Gallenblase ist in entzündlichem sulzigen Gewebe gelagert. Punktion der Gallenblase entleert trübe Galle. Die Blase wird cirkulär eingenäht. Incision entleert schleimige braungefärbte Flüssigkeit. Ausspülung der Gallenblase, es finden sich keine Steine, auch können solche durch Sondierung der Gallenwege nicht entdeckt werden. Drainage mit Gummidrain. Die bakteriologische Untersuchung des Gallenblaseninhalts ergiebt Bacterium coli in Reinkultur. Nach der Operation Wohlbefinden, Wundsekret gallig gefärbt, gefärbte Stühle. Nach 3 Wochen im Verband ein kleinhaselnussgrosser Gallenstein. — 19. II. nachts kolikartiger Anfall mit Erbrechen, Sclera-Icterus, fast acholische Stühle.

23. II. zweite Laparotomie. Einschnitt medial von der alten Narbe. Die Gallengänge werden mit Mühe aus ihren Verwachsungen befreit und genau abgetastet. Da ein Stein nicht gefunden wird und Abknickung durch Verwachsung angenommen wird, sorgfältige Lösung möglichst aller Verwachsungen. Naht der zweiten Laparotomiewunde. Von da ab Wohlbefinden und ziemlich rascher Schluss der Gallenfistel, geheilt entlassen am 27. III.

Die Zustände, die im Verlauf bei Pericholecystitis bei Empyem späterhin zu Stande kommen können, sollen durch zwei weitere charakteristische Krankengeschichten illustriert werden.

Bei dem ersten (Fall 108) handelte es sich um derartig feste Adhäsionen, dass bei dem Lösen derselben eine Verletzung des Darmes sich nicht vermeiden liess; in den dicken Narbenmassen fand sich zwischen Cysticus und Choledochus ein abgekapselter, wallnussgrosser Abscess; die Verwachsungen hatten Gallenblase, Darm, Magen und Netz derartig fest und ausgedehnt miteinander verlötet, dass es sich unmöglich erwies, die Gallenwege frei zu präparieren oder auch nur mit Sicherheit abzutasten.

Bei dem zweiten (Fall 109) war es infolge der pericholecystitischen Entzündung zur Entstehung eines fibrösen Tumors am Choledochus gekommen. Die Geschwulst imponierte bei der Operation anfänglich als grosser Stein, dann als maligne Neubildung; die histologische Untersuchung eines excidierten Stückes ergab, dass es sich lediglich um fibröses Narbengewebe handelte.

108. Frau S. H., 51 J. J.-Nr. 3355. 1901. Cholelithiasis, Empyema vesicae felleae. Pericholecystitis abscedens. Cholecystostomie. Heilung.

Seit 30 Jahren verheiratet. 10 Partus, 5 Kinder klein gestorben, 4 gesund, 1 tuberkulös. Seit 8—9 Jahren zeitweilig auftretende Schmerzen in der r. Seite; anfangs alle paar Monate, seit Anfang des Jahres häufiger. Vorletzter Anfall vor 7, letzter vor 3 Tagen. Die Anfälle sind meistens von Erbrechen, nie von Gelbsucht begleitet gewesen. Stuhlgang stets normal. Aufgenommen 2. III. 01.

Befund: Leidlicher Allgemeinzustand. Ausgesprochener Enteroptosesitus. Beide Nieren, namentlich die rechte, sehr beweglich. In der rechten Parasternallinie unterhalb des Rippenbogens ein apfelgrosser, prallelastischer, wenig empfindlicher, verschieblicher Tumor. Leber nicht vergrössert. — Stuhl und Urin o. B. Kein Fieber. Behandlung: Karlsbader Kur, Thermophorumschläge.

Operation 14. III. 01: Pararectalschnitt. Die Gallenblase ist flächenhaft mit Netz und Dünndarm verwachsen; beim Lösen der Verwachsungen reisst eine Darmschlinge und wird sofort wieder vernäht. Incision der stark verdickten Gallenblasenwand am Fundus. Inhalt: Dünner Eiter und 4 kleine facettierte Steine. Der Versuch, von der Blase aus in den Cysticus einzudringen, gelingt nicht. Zwecks Freilegung von aussen werden die Verwachsungen weiter gelöst; dabei gelangt man in einen zwischen Cysticus und Choledochus gelegenen wallnussgrossen mit dickem Eiter gefüllten Abscess. Weiteres Vorgehen wird nunmehr aufgegeben. Die Gallenwege abzutasten gelingt nicht. Tamponade der Abscesshöhle und der Darmnahtstelle. Drainage der am Peritoneum fixierten Gallenblase mit Drainrohr. Teilweise Wundnaht.

Verlauf kompliciert durch Erysipel und Bauchdeckenabscesse. Am 18. V. 1901 mit sehr kleiner, wenig secernierender Gallenfistel entlassen. — Bericht vom Oktober 1906: Die Fistel hat sich rasch geschlossen. Pat. ist seit 5 Jahren völlig gesund und arbeitsfähig.

109. Frau W. R., 57 J. J.-Nr. 12 267. 1901. Cholelithiasis, Empyema vesicae felleae. Pericholecystitis chronica. Cholecystostomie. Heilung.

Familienanamnese ohne Belang. 8 normale Partus, letzter vor 20 Jahren, kein Abort. Seit 12 Jahren Menopause. Mehrmals rechtsseitige Lungenentzündung; sonst stets gesund. Beginn des jetzigen Leidens vor $^5/_4$ Jahren mit plötzlich einsetzenden, kolikartigen, eine Woche anhaltenden Schmerzen in der rechten Bauchseite. Seitdem häufig leise Schmerzen in der Lebergegend. 2. Anfall im August d. Js. mit Fieber und Schüttelfrösten; Besserung nach 5wöchiger Bettruhe, heissen Umschlägen, interner Medikation. 3. Anfall vor 6 Tagen, dauerte bis gestern. Nicht gemessen, aber wahrscheinlich Fieber. Stuhl jedesmal vergeblich nach Steinen untersucht. Nie Gelbsucht. Pat. wünscht dringend Operation. Aufgenommen am 21. IX. 01.

Befund: Leidlich gut genährte Frau. Brustorgane o. B. Unter

dem Rippenbogen ein äusserst druckempfindlicher, nach dem Nabel zu liegender, harter Tumor, respiratorisch beweglich. Kein Icterus. Stuhl und Urin o. B. Temperatur und Puls normal.

Operation 1. X. 01: Pararektaler Schnitt. In der vergrösserten Gallenblase Steine fühlbar. Starke Verwachsungen mit der Umgebung, die gelöst werden. Nach Schutz der Bauchhöhle Punktion der Gallenblase; Inhalt: Eiter. Nach Entleerung Incision am Fundus; Extraktion von 6 haselnussgrossen Steinen. In der Tiefe am Choledochus sieht man einen Knoten, der zuerst als Stein imponiert, sich aber als Tumor erweist. Excision eines Stückes desselben zwecks Untersuchung. Drainage der Gallenblase, Tamponade der Incisionsstelle am Choledochus. Etagennaht der Bauchdecken. Die mikroskopische Untersuchung des excidierten Stückes ergiebt: Gutartiger Bindegewebstumor. Im Eiter koliähnliches, unbewegliches, nicht gasbildendes Bakterium.

Glatte Heilung. Am 7. XI. 01 ohne Fistel und irgendwelche Beschwerden in vorzüglichem Zustand entlassen. — Befinden laut Bericht vom Oktober 1906 seit der Operation dauernd ausgezeichnet.

Die fast ausnahmslose Beteiligung der Gallenblasenumgebung an der Entzündung kann nicht Wunder nehmen; bei dem langen Aufenthalt infektiösen Materials in der Gallenblase schreitet die Entzündung per contiguitatem nach aussen fort, um schliesslich zur Infektion der Serosa und zu Pericholecystitis zu führen. Gegenüber diesem regelmässigen Verlauf tritt der zweite Modus der Infektion der Umgebung, der durch Perforation, völlig in den Hintergrund. Bei den wenigen Fällen, in denen es aber wirklich dazu kommt, ist der Verlauf ein ganz anderer und zwar bei weitem günstigerer als der, wie wir ihn bei der Perforation der Gallenblase infolge akuter, infektiöser Cholecystitis kennen gelernt haben. Angesichts des chronischen Verlaufes kommt es stets zunächst zu Entzündungsvorgängen an der Serosa, die für ausgedehnte Verwachsungen sorgen. Die Perforation erfolgt dann in eine abgekapselte Höhle und es bildet sich ein umschriebener Abscess. Der weitere Verlauf wird sich ganz danach richten, in welchem Stadium wir die Patienten zur Operation bekommen. Geschieht das rechtzeitig, so genügt einfache Abscessincision der dringenden indicatio vitalis; in vielen Fällen reicht dieser kleine Eingriff überhaupt aus, denn wir legen damit eine Cystostomie durch den Abscess an, die zur völligen Heilung auch des Grundleidens führen kann. Das beweisen die beiden folgenden Fälle: Beide Patienten, zwei alte decrepide Menschen von 63 und 79 Jahren, wurden dadurch nicht nur gerettet, sondern auch definitiv von ihrem Leiden befreit.

110. Herr F., 63 J. J.-Nr. 3394. 1896. Empyema vesicae felleae cum perforatione. Cholecystostomie. Heilung.

Früher stets gesund. Erkrankung ziemlich plötzlich vor 5 Wochen mit peritonitischen Erscheinungen und Schmerzen in der Lebergegend. Fieber und allmählich auftretende Resistenz in der Lebergegend. Abdomen leicht aufgetrieben, Probepunktion in die diffuse Geschwulst der rechten Unterrippengegend befördert eine fadenziehende, übelriechende Flüssigkeit heraus.

Operation 8. VI 1896: Leber vergrössert, mit dem Peritoneum verwachsen. Nach Eröffnung des Peritoneums entleert sich aus einer grossen Abscesshöhle in dickem Strahle Eiter. Die mediale Wand des Abscesses wird von der Gallenblase gebildet, dieselbe ist prall mit Steinen gefüllt, von denen sich einige durch eine Perforationsöffnung in die Abscesshöhle entleeren. Breite Eröffnung der Gallenblase, Entleerung von ca. 70 facettierten Steinen verschiedener Grössen. Tamponade. Im weiteren Verlauf entleert sich Galle und noch ca. 30 Steine. Nach 10 Tagen versiegt der Gallenfluss. Nach $5^1/_2$ Wochen völlig geheilt entlassen. — Gestorben am 19. XII. 1900; amtlich gemeldete Todesursache: Arteriosklerose.

111. Frau B. J., 79 J. J.-Nr. 3910. 1902. Cholecystitis abscedens. Cholecystostomie. Heilung.

Pat. leidet angeblich seit langen Jahren an Gallensteinkoliken. Sie giebt an, dass ihr mehrfach Operationen vorgeschlagen seien, die sie aber abgelehnt habe. Seit einigen Tagen wieder erkrankt. Aufnahme 26. III. 02.

Befund: Altes, elendes Grossmütterchen. Verlangt kategorisch sofortige Operation, um von ihren Schmerzen befreit zu werden. Im rechten Hypochondrium ein doppeltfaustgrosser entzündlicher Tumor. An den übrigen Organen ausser Alterserscheinungen keine entzündlichen Veränderungen.

Operation 26. III. 03: Breite Incision des Abscesses unter Schleichscher Anästhesie; man gelangt in eine grosse, von verwachsenen Darmschlingen gebildete Höhle, die bis in das kleine Becken herabreicht und gallig gefärbten Eiter enthält. Drainage.

Auffallend rasche Erholung. Anfangs starke fast rein gallige Sekretion, dann rascher Schluss der Höhle per granulationem. Später Erysipel durch Kratzen an der bereits vernarbten Wunde. Am 14. VII. geheilt entlassen. — Pat. ist am 1. IX. 05 an Marasmus senilis gestorben.

Genügt die einfache Cystostomie durch den Abscess nicht, kommt es zur Fistelbildung oder zum Restieren anderweitiger Störungen seitens der Gallenwege, so wird zu gelegenerer Zeit die radikale Operation angeschlossen. Fall 112, bei dem es nach der

Abscessincision zur Bildung einer Schleimfistel infolge totaler Obliteration des Cysticus kam, ist ein Beispiel für eine derartige durch force majeure bedingte zweizeitige Operation.

112. Frau T. Sch., 48 J. J.-Nr. 16 425. 1901. Cholelithiasis. Cholecystitis purulenta abscedens. Abscessspaltung. Cholecystektomie. Heilung.

Pat. litt in ihrer Jugend an Bleichsucht und hat stets mit Magenbeschwerden zu thun gehabt. Seit 23 Jahren verheiratet, 3 normale Partus, 1 Abort. Die „Krämpfe" sind zum ersten Mal in ihrem 25. Lebensjahr aufgetreten, wiederholten sich anfangs ein bis zwei Mal im Jahr, später in Zwischenräumen von wenigen Wochen. Die Anfälle sind immer völlig gleich gewesen: Beginn mit Schüttelfrost, dann für einige Stunden unerträgliche Schmerzen in der Lebergegend bei hohem Fieber, begleitet von Erbrechen; Rekonvalescenz innerhalb 14 Tagen unter langsamem Nachlassen des Fiebers und der Beschwerden. Behandlung: Morphin, Karlsbaderwasser, heisse Umschläge, Ruhe. Seit ca. 4 Wochen dauernd Schmerzen in der Lebergegend und Geschwulst daselbst; ebensolange Gelbfärbung der Haut. Angeblich hat die Mutter der Pat. an gleichen, ebenfalls nur durch Morphin zu betäubenden Schmerzen gelitten. Aufnahme 28. XII. 01 (medic. Abteilg.); daselbst Karlsbader Kur; am 14. I. 02 zur Operation nach der chirurg. Abteilg. verlegt.

Befund: Mittelgrosse, elende Frau; leichter Icterus. Brustorgane o. B. Leib gespannt, sehr empfindlich; in der Gallenblasengegend eine gänseeigrosse, prallelastische, äusserst druckempfindliche Vorwölbung. Temperatur 39,2. Puls 108. Stuhl und Urin o. B.

Operation 14. I. 02: Schnitt über die Höhe der Geschwulst: Eröffnung einer über faustgrossen Abscesshöhle, aus der sich gelb-grüner, reichliche erbsengrosse Steine enthaltender Eiter entleert. Drainage.

Nach der Operation sofortiger Temperaturabfall und rasche Erholung; es bildet sich eine Schleimfistel, die keinerlei Neigung zur Heilung zeigt; deshalb nochmalige Operation am 6. III. 02: Freipräparieren der stark verwachsenen und geschrumpften Gallenblase, die mehrere kirschgrosse Steine enthält. Der Cysticus erweist sich als völlig obliteriert. Exstirpation der Gallenblase. Tamponade des Stumpfes und der Leberwunde, Etagennaht der Bauchdecken. Weiterhin normaler Verlauf. Entlassung am 6. IV. 02 ohne Fistel in bestem Zustand. — Befinden Herbst 1906 ausgezeichnet. Nie mehr Koliken, ganz beschwerdefrei; keine Fistel, kein Narbenbruch. Gewichtszunahme seit der Operation 37 Pfund.

So günstig die Fälle von abgekapselter Eiterung nach Perforation der Gallenblase bei chronischem Empyem zu verlaufen pflegen, wenn wir rechtzeitig eingreifen können, so schlecht sind die Chancen,

wenn der Abscess sich selbst überlassen bleibt. Es geschieht dann das, was bei jedem anderen Abscess an jeder anderen Körperstelle auch zu geschehen pflegt, der Eiter sucht sich selbst einen Weg, im günstigsten Falle nach aussen, leider meistens nach innen, mit Vorliebe in den Darm. Wir können mit Kehr die Perforation der Gallenblase oder eines von ihr ausgehenden Abscesses in den Darm nicht als ein günstiges Ereignis ansehen. Die Gefahr der retrograden Infektion der Leber ist zu gross, sicher dann, wenn durch eine schwere Erkrankung der normale Gallenfluss in dem Stromgebiet der Ausführungsgänge gestört ist. Wir haben einen Fall, der zu spät in unsere Behandlung kam, auf diese Weise verloren. Nach dem Wenigen, was sich anamnestisch eruieren liess, bestand seit ca. sechs Wochen ein Gallenblasenempyem; drei Tage vor der Aufnahme schien ein Perforationsabscess in den Darm durchgebrochen zu sein; im Anschluss daran retrograde Infektion der Leber und septische Cholangitis. Ein noch vorgenommener Eingriff und Drainage der Gallenwege hatte keinen Erfolg mehr.

113. Frau H. K., 50 J. J.-Nr. 992. 1899. Cholecystitis gangraenescens perforativa. Cholangitis purulenta. Cholecystostomie, Drainage, Exitus.

Seit Jahren Kolikanfälle mit Icterus. Letzter Anfall besteht seit 6 Wochen. Seit 3 Tagen ist Pat. soporös.

Befund: Intensiver Icterus, Kratzeffekte, Hautpetechien. Lebergegend zeigt eine grosse Resistenz, äusserst druckempfindlich. Pat. ist somnolent, fast komatös zu nennen. Temperatur subfebril, Puls 128, klein.

Operation 28. I. 99: Grosser intraperitonealer Eiterherd mit stinkendem Inhalt. Gallenblase klein. Schleimhaut gangränös, grün, schmutzig, wie es scheint mit den übrigen Gallenwegen nicht im Zusammenhang. Tamponade. Pat. erholt sich nicht. Nachts Exitus letalis. Der Eiter enthält Bacterium coli. Autopsie: Der Abscess um die gangränöse Gallenblase kommuniciert mit dem Duodenum. Die Leber in der Umgebung der Gallenblase gangränös. Auf der Leberschnittfläche um etliche grössere Gallengänge missfarbene stinkende Abscesse. Ein Gallenstein ist nirgends gefunden.

Unter den 38 Fällen von chronischem Empyem sind schliesslich vier Fälle hervorzuheben, die bei der Operation Steine vermissen liessen. Zwei davon, Nr. 111 und 113, sind bereits ausführlich beschrieben worden; bei dem ersten ist anzunehmen, dass die Steine in der enormen Abscesshöhle entweder nicht gefunden, oder zur Auflösung gekommen sind, bei dem zweiten ist Abgang durch die Darmperforation das Wahrscheinliche. In einem dritten Fall

handelte es sich um ein Empyem der Gallenblase bei Cysticusverschluss durch Adhäsionen; ob hier früher Steine vorhanden gewesen, lässt sich nicht mehr entscheiden, ist aber nach dem Operationsbefund als wahrscheinlich anzunehmen.

114. Frau J., 31 J. Empyema vesicae felleae. Cholecystotomia ideal. ext. Heilung.

Pat. ist seit etwa 1 Jahr leidend, mehrere heftige Kolikanfälle, deren erster mit Icterus verbunden war. Die Anfälle waren stets mit Erbrechen verbunden, Steine sind nicht abgegangen, wenigstens nicht gefunden.

Operation 16. XII. 93: Gallenblase mit Netz verwachsen und von bindegewebigen Adhäsionen umgeben, prall gefüllt. Lösung der Adhäsionen, Incision, Entleerung gallig-eitrigen Inhalts. Steine wurden nicht gefunden, Gallengänge waren frei von Steinen. Gründliche Auswaschung der Gallenblase. Schluss der Gallenblase und Bauchdecken. Eine kleine Gallenfistel heilt rasch spontan.

In dem vierten Fall endlich lag neben einer schweren eitrigen Entzündung der Gallenblase und ihrer Umgebung eine Eiterung an dem Genitalapparat vor. Die Infektion der Gallenblase ist mit grosser Wahrscheinlichkeit als metastatische aufzufassen.

115. Frau M. Sch., 36 J. J.-Nr. 14344. 1900. Empyema vesicae felleae. Cholecystostomie. Heilung.

Vor 9 Jahren im Anschluss an einen Partus Blinddarmentzündung. 4 Partus, 7 Aborte. Vor 3 Wochen plötzlich heftige Magenkrämpfe, kein Icterus (hat derartige Anfälle schon von Zeit zu Zeit seit 9 Jahren gehabt). Bei Beginn des letzten Anfalls soll reichlich Eiter spontan per vaginam abgegangen sein.

Befund: Temperatur um 38°, leidender Gesichtsausdruck, kein Icterus, in der Gallenblasengegend faustgrosser Tumor, druckempfindlich.

Operation 17. XI.: Darmverwachsungen mit dem Tumor. Dieser ist an die Bauchwand angewachsen, beim Lösungsversuch dringt Eiter tropfenweise heraus. Entleerung des Eiters aus der Gallenblase. In der Blase sind keine Steine. Umsäumung des Sacks mit Peritoneum, Tamponade.

Die Höhle reinigt sich allmählich und schliesst sich. — 16. XII. Geheilt entlassen. (Ausserdem besteht ein Beckenabscess, der durch eine Fistel in die Scheide sich öffnet.)

Bei den übrigen 34 Fällen fanden sich Steine, und zwar 7 mal isolierte, davon 6 im Cysticus, 1 im Blasenhals, 27 mal multiple. Letztere fanden sich

in der Blase allein	18 mal,
in Blase und Cysticus	7 mal,

in Blase und Bauchhöhle resp.
pericholecystitischem Abscess 2 mal.

Von 38 Fällen chronischen Empyems der Gallenblase endeten 5 tödlich. Von diesen sind 2 bereits ausführlich erwähnt. Es handelte sich einmal um Peritonitis nach spontaner Ruptur der kolossal ausgedehnten Gallenblase (Fall 106) und das andere Mal (Fall 113) um Cholangitis infolge retrograder Leberinfektion vom Darm aus.

Von den drei übrigen Patienten starb einer an Streptokokkenperitonitis nach Infektion der Bauchhöhle gelegentlich einer idealen, extraperitonealen Cystendyse (Fall 116). Der zweite an Lungenembolie am fünften Tage nach einer völlig normal verlaufenen Cystostomie (Fall 117). Der dritte an Sepsis nach Cystektomie (Fall 118); offenbar hat hier eine schwere allgemeine Infektion stattgehabt; es ist anzunehmen, dass es sich um einen der schon erwähnten Fälle von schleichender Infektion der Gallenwege (Riedel) gehandelt hat.

Die folgenden drei Krankengeschichten gehören zu diesen Fällen:

116. Frau M., 44 J. J.-Nr. 3425. 1896. Empyema vesicae felleae. Cholecystotomia ideal. ext. Peritonitis. Exitus.

Pat. leidet schon seit Jahren an Kolikanfällen von kurzer Dauer (nachts) und in langen Pausen auftretend. Seit November 1895 häufiges Auftreten der Beschwerden, Koliken, Erbrechen und dauernder Schmerz in der Gegend der Gallenblase.

Befund: Leicht ikterische Hautfarbe. In der Gallenblasengegend ein birnenförmiger, derber, schmerzhafter Tumor mit der Respiration verschieblich.

Operation 21. V.: Nach Eröffnung der Bauchhöhle tritt die Gallenblase sofort zu Tage. Umsäumung mit Peritoneum gelingt sehr leicht. Incision: Entleerung von schleimig-eitrigem Inhalt und 3 Steinen, zwei sind facettiert, etwa haselnussgross, der dritte von Taubeneigrösse. Bei Extraktion des letzteren reisst die Nahtstelle ein und es dringt Inhalt der Gallenblase in die Bauchhöhle ein. Die Peritonealwunde wird sofort durch die Naht verschlossen, jedoch entwickelt sich eine rapid verlaufende septische Peritonitis (Streptokokken), der die Pat. bald erliegt.

117. Frau M. H., 50 J. J.-Nr. 1573. 1905. Cholelithiasis, Empyema vesicae felleae. Cholecystostomie, Lungenembolie. Exitus.

Mehrere normale Partus. Häufige Magenkrämpfe in unbestimmten Zwischenräumen ohne Störung des Allgemeinbefindens. Jetzige Erkrankung akut vor 4 Tagen mit Schüttelfrost und heftigsten krampfartigen Schmerzen in der Lebergegend. Aufnahme 27. I. 05.

Befund: Elende, magere Frau; deutlicher Scleralicterus. Brustorgane o. B. Leber vergrössert, Gallenblase als praller bis fast zum Nabel rei-

chender, äusserst druckempfindlicher Tumor palpabel. Temperatur 38,4°. Puls 96, klein, unregelmässig. Stuhl o. B. Urin enthält Spuren von Gallenfarbstoff. Behandlung mit Bettruhe, heissen Umschlägen, Morphin; dadurch keine Wirkung; Schmerzen bleiben mit wechselnder Intensität bestehen.

Operation 4. II. 05: Pararectalschnitt rechts. Rechter Leberlappen ausgezogen, bis zum Nabel reichend. Gallenblase faustgross, prall gefüllt. Incision. Inhalt: Seröse schleimige Flüssigkeit mit Eiterflocken, 3 runde, muskatnussgrosse, maulbeerförmige Steine. Schlauchdrainage der Gallenblase, Etagennaht der Bauchdecken.

Verlauf anfangs günstig. Am 5. Tage nach der Operation abends plötzlicher Collaps und fast momentaner Exitus. Sektion: Emboli multiplices permagni arteriae pulmon. utriusque, praecip. sinistrae. Thrombosis venae femoralis sin. Myodegeneratio adiposa ventriculi dextri cordis. Cholecystitis chronica cum dilatatione vesicae felleae. Intumescentia chronica lymphoglandularum portae hepatis.

118. Frau C. L., 60 J. J.-Nr. 853. 1903. Cholelithiasis, Empyema vesicae felleae. Cholecystektomie, Sepsis. Exitus.

Familienanamnese ohne Belang. Mehrere normale Partus. Keine ernstlichen früheren Krankheiten. Pat. ist seit einigen Jahren gallensteinleidend, in Pausen von einigen Tagen bis zu mehreren Monaten Anfälle heftigster Koliken mit Erbrechen und starkem Verfall. Zuweilen nach den Anfällen Gelbsucht. Letzter Anfall im Herbst 1901. Seitdem ist sie dauernd kränklich, leidet viel an Erbrechen, dauernder Verstopfung und Druckgefühl in der Magengegend. Starke Abmagerung. Aufnahme 15. I. 03.

Befund: Senile, heruntergekommene Person. Brustorgane o. B. Abdomen in der rechten Seite vorgewölbt. Man fühlt unterhalb des Rippenbogens einen faustgrossen, länglichen mit der Leber im Zusammenhang stehenden und offenbar der Gallenblase angehörenden Tumor. Derselbe ist von harter Konsistenz, glatt und druckempfindlich. Temperatur 38,1°. Puls 98, klein. Stuhl und Urin o. B. Diagnose: Empyem oder Carcinom der Gallenblase.

Operation 20. I. 03: Pararectalschnitt rechts. Der Tumor erweist sich als der stark ausgezogene rechte Leberlappen; unter demselben und ihn nur wenig überragend die vergrösserte und prall gefüllte Gallenblase. Stein im Cysticus fühlbar. Exstirpation der Gallenblase hinter dem Stein; Schlauch auf den Stumpf, Tamponade der Leberwunde, Etagennaht der Bauchdecken. Die Wand der exstirpierten Gallenblase ist stark verdickt, die Schleimhaut aufgelockert, teilweise ulceriert. Inhalt: Gallig gefärbte, trübe Flüssigkeit mit Fibrinflocken, ein haselnussgrosser, maulbeerförmiger Stein im Hals.

Von Anfang an grosse Herzschwäche, wiederholt Infusionen und

Camphorinjektionen. Vom 5. Tage an Erscheinungen von Sepsis, Schüttelfröste, multiple Gelenkentzündungen. Am 8. Tag post operationem Exitus im Collaps. Sektion: Faustgrosser, abgekapselter Abscess im r. Hypochondrium, unterhalb der Leber. Im Choledochus 2 bohnengrosse Steine. Sepsis.

Die Krankengeschichten der übrigen Fälle von chronischem Empyem der Gallenblase folgen nach Operationen geordnet.

1. Extraperitoneale, ideale Cystendyse.

119. Frau C., 27 J. Empyema vesicae felleae. Cholecystotomia ideal. ext. Heilung mit Fistel.

Die bisher gesunde, kräftige Pat. bekam plötzlich im Mai 1894 den ersten Kolikanfall mit Schüttelfrost und Fieber; im Juli zweiter Anfall, der die Pat. 4 Wochen ans Bett fesselte. Icterus war nicht vorhanden. Wenige Tage nachher erfolgte eine normale Entbindung. 23. VIII. erneuter Anfall mit heftigen Schmerzen, starkem Erbrechen. Temperatursteigerung über 39°. Gallenblase als praller schmerzhafter Tumor zu palpieren.

Operation 15. IX.: Vordere Wand der Gallenblase mit der Bauchwand verwachsen. Lösung. Im Ductus cysticus und choledochus keine Steine zu fühlen. Umsäumung mit Peritoneum. Incision, Entleerung von reichlich eitrig-galliger Flüssigkeit und 16 Steinen von Erbsen- bis Pflaumengrösse. Gründliche Ausspülung und Desinfektion der Blase, kein Stein mehr nachzuweisen. Naht der Gallenblase und Bauchdecke.

Nach fieberfreiem glatten Wundverlauf steigt die Temperatur nach 12 Tagen auf 39,4°. Fistelbildung, Entleerung von schleimig-eitrigem Inhalt. Pat. wird ohne Beschwerden mit normaler Temperatur, jedoch mit Schleimfistel, auf ihren Wunsch am 6. X. entlassen. Die Fistel schliesst sich nicht. — Am 3. I. 95 Erweiterung der Fistel, Entfernung von Steinfragmenten aus dem Cysticus. Eine wenig secernierende Schleimfistel ist bei der sich wohl und gesund fühlenden Pat. noch vorhanden, voraussichtlich durch ein Konkrement im Cysticus bedingt. Jeder weitere Eingriff wird abgelehnt.

120. Frau D., 56 J. Empyema vesicae felleae. Cholecystotomia ideal. ext. Heilung.

Pat. leidet seit längerer Zeit an oft wiederkehrenden Magenkrämpfen. Vor 8 Tagen trat ein sehr heftiger Anfall mit Schmerzen in der Magengegend, gefolgt von intensivem Icterus auf. Die Gallenblase ist als prall elastischer Tumor unter dem scharfen Rande der vergrösserten Leber zu fühlen.

Operation 2. XI. 94 in der üblichen Weise. Entleerung von leicht eitrig-getrübter Galle und ca. 50 Stück kleiner Steine. Gründliche Ausspülung und Reinigung der Gallenblase mit sterilen Tupfern. Es bildet

sich eine kleine Gallenblasenfistel, die geringe Mengen glasigen Schleims secerniert. Pat., sonst ohne Beschwerden, wünscht entlassen zu werden. Fistel hat sich bald nachher spontan geschlossen.

121. Herr Sch., 32 J. Empyema vesicae felleae. Cholecystotomia ideal. ext. Heilung.

Pat. will an oft wiederkehrenden quälenden Koliken gelitten haben, gegen die alle bisher angewandten Mittel erfolglos blieben. Icterus soll nicht vorhanden gewesen sein. Gallenblase durch die Bauchdecke als prall elastischer Tumor zu fühlen, jedoch soll dies erst seit dem letzten Anfall möglich gewesen sein.

Operation 22. I. 95 in typischer Weise. Entleerung von glasig-klarer, zuletzt eitriger Flüssigkeit und 60 ganz kleinen bis pflaumensteingrossen, facettierten Cholestearinsteinen von gelblichweissem Aussehen, seifenartigem Glanz und schaligem Gefüge. Zuletzt wird ein walnussgrosser Stein mit der Kornzange entfernt. Entleerung klarer Galle. Gründliche Desinfektion der Gallenblase, Naht derselben sowie der Bauchdecke. Ungestörter Wundverlauf. Definitive Heilung 18. II. 95.

122. Frau N., 35 J. Empyema vesicae felleae. Cholecystotomia ideal. ext. Heilung.

Vor 1/2 Jahr erster schwerer Kolikanfall mit Icterus. Häufige Wiederholung. Innere Medikation erfolglos.

Operation 29. I. 95: Gallenblase mässig gefüllt, in derselben ein kleiner Stein zu fühlen. Cysticus und Choledochus frei. Während der Untersuchung tritt der Stein in den Cysticus und ist nicht mehr in die Blase zurückzubringen, wird nach dem Darm hin weitergeschoben. Bei Eröffnung der Gallenblase entleert sich eitrig-galliger Inhalt; keine Steine mehr zu finden. Gründliche Reinigung mit Irrigator und sterilen Tupfern. Schluss der Gallenblase und Bauchdecke. Heilung per primam. Entlassen 27. II. 95.

123. Frau S., 29 J. Empyema vesicae felleae. Cholecystotomia ideal. ext. Heilung.

Pat. seit längerer Zeit an Magenschmerzen und Krämpfen leidend. Letzter Anfall vor 14 Tagen, seitdem ununterbrochene Schmerzen in der Gallenblasengegend, seit 3 Tagen Icterus, Gallenblase palpabel.

Operation: 19. VIII. 95 in typischer Weise. Entleerung von schleimigem, erst galligem, dann eitrigem Inhalt und von ca. 80 meist kleinen Konkrementen. Reinigung der Gallenblase. Naht. Fieberloser Wundverlauf. Am 1. Tage bekommt Pat. wieder Schmerzen, Gallenblase ist palpabel. In der Mitte der Narbe entleert sich aus einer Fistel eitriger Inhalt. Die Sekretion hört innerhalb 8 Tagen auf und Pat. wird, vollständig geheilt, am 20. Tage nach der Operation entlassen.

124. Frau Sch., 61 J. J.-Nr. 4947. 1898. Empyema vesicae felleae. Cholecystotomia ideal. ext. Adhäsionslösung per laparot. Heilung mit Fistel.

Erkrankung vor 3 Wochen mit Schüttelfrost, Fieber, Kolik, kein Icterus. Nach kurzer Zeit Genesung. Vor wenigen Tagen 2. Anfall, der noch besteht. Habitus senilis, kein Fieber (in den letzten Tagen soll noch hohes Fieber bestanden haben), kein Icterus, keine Lebervergrösserung, Gallenblase hühnereigross fühlbar, sehr druckempfindlich, Urin dunkel, ohne Eiweiss, ohne Gallenfarbstoff.

Operation 6. VI. 98: Die prall gefüllte Gallenblase locker verwachsen, bei der Punktion entleert sich schleimige, farblose Flüssigkeit, später Eiter. Eröffnung der Blase, Wandung verdickt, Schleimhaut entzündet, ein haselnussgrosser Stein wird aus dem Ductus cysticus mit einiger Mühe extrahiert. Catgutnaht der Gallenblase, Einnähung der Nahtstelle in die Bauchdecken, Catgutnaht des Peritoneums und der Fascien. Tamponade der Hautwunde. Bakteriologische Untersuchung der Galle: Bacillus mucosus. Nach 3 Tagen Gallenfluss aus der Wunde. Fistel schliesst sich nicht, Stöpselversuche ohne Erfolg. Nach $2^3/_4$ Monaten bei gutem Allgemeinbefinden mit einer stricknadeldicken Gallenfistel auf Wunsch entlassen.

Da die Fistel sich nicht schliesst, kommt Pat. im Juni 1899 wieder. Erweiterung der Fistel durch Laminariastifte. Durch Sondierung ist ein Hindernis nicht zu finden.

II. Operation 20. VI. 99: Eröffnung der Bauchhöhle neben der tamponierten Fistel. Lösung von Verwachsungen der Gallenblase, am Ductus cysticus scheint eine Abknickung durch Verwachsungen zu bestehen. Die Fistelöffnung wird angefrischt und mit einigen Catgutnähten geschlossen. Am 1. VII. hat sich die Fistel wieder geöffnet. Geringer Gallenabfluss. Am 25. VIII.: Die Fistel ist nur noch eng, secerniert spärliche Mengen leicht gallig tingierten Schleims. Auf Wunsch in Heilung entlassen. — Gestorben am 11. X. 04. Amtlich gemeldete Todesursache: Apoplexia cerebri.

125. Frau L. J.-Nr. 13690. 1900. Empyema vesicae felleae. Cholecystotomia ideal. ext. Heilung.

Letzter Partus vor $1^1/_2$ Jahren. Seit einigen Tagen Schmerzen in der rechten Leibseite, Pat. bemerkte selbst eine Geschwulst im Leibe.

Befund: Leber ist deutlich abtastbar, an ihr sitzt gestielt ein sehr empfindlicher Gallenblasentumor, kein Icterus, leichtes Fieber.

Operation 2. XI. 00: Gallenblase gut faustgross. Entleerung der Blase mit einem Troicart. Dünnflüssige, scheimig-eitrige Flüssigkeit. Aus dem Cysticus wird ein muskatnussähnlicher Stein extrahiert. Reinigung der Gallenblase durch Austupfen. Umsäumung mit Peritoneum, Catgutnaht der Gallenblase, Tamponade auf den Stumpf, teilweise Bauchdeckennaht.

Am Tage nach der Operation heftige Schmerzen in der Gallenblasengegend, die erst nach grösseren Dosen Morphium nachlassen. (Der Cy-

sticus ist offenbar noch nicht ganz durchgängig.) Von da ab normaler Verlauf. Am 4. XII. 00 vollkommen geheilt entlassen. — Bericht vom März 1907: Seit der Operation 3 normale Entbindungen und Gewichtszunahme um 16 Pfund. Befinden z. Z. gut, aber häufig nach reichlichem Essen sehr erhebliche Magenschmerzen. Kein Narbenbruch.

2. Cystostomie.

126. Frau O. Sch., 28 J. J.-Nr. 6419. 1896. Empyema vesicae felleae. Cholecystotomie. Heilung.

Familienanamnese ohne Belang. Keine ernstlichen früheren Krankheiten. Mehrere normale Partus. Pat. fühlt sich seit 14 Tagen nicht wohl, Mattigkeit, Uebelkeit, Brechreiz, chronische Obstipation. Vor 6 Tagen unter Fieber plötzliches Auftreten von Magenschmerzen und Leibschmerzen in der Blinddarmgegend. Aufnahme 21. IX. 96.

Befund: Sonst gesunde, kräftige Person; klagt über dauernde heftige Schmerzen in der rechten Leibseite. Kein Icterus. In der Gallenblasengegend eine hühnereigrosse, bewegliche, mit der Leber zusammenhängende, äusserst druckempfindliche Geschwulst. Temperatur und Puls normal. Stuhl und Urin o. B. Diagnose: Empyem der Gallenblase.

Operation 26. IX. 96: Gallenblase gänseeigross, prallelastisch. Punktion ergiebt trüb-seröse Flüssigkeit; im Cysticus ein Stein, sonst Gallengänge frei. Eröffnung der Gallenblase nach cirkulärer Fixation am Peritoneum. Inhalt: Trüb-seröse Flüssigkeit, 2 Theelöffel Eiter, 3 haselnussgrosse Steine, davon einer im Cysticus. Gummischlauchdrainage.

Verlauf normal. Pat. wird am 9. XI. 96 mit fast vernarbter Wunde und vollkommen beschwerdefrei in bestem Wohlsein entlassen. Bericht vom März 1907: Befinden gut. Nach der Operation eine normale Entbindung 1902. Verdauung unregelmässig. Kein Narbenbruch.

127. Frau Th., 37 J. J.-Nr. 9208. 1898. Empyema vesicae felleae. Cholecystostomie. Heilung mit Schleimfistel.

2 normale Geburten. Seit einem halben Jahr Schmerzen in der rechten Seite beim Sitzen. Seit 6 Wochen sind die Schmerzen unerträglich; anfangs anfallsweises Auftreten mit Erbrechen, seit 14 Tagen andauernd. Seit 6 Wochen fühlt sie eine Geschwulst im Leibe. Nie Icterus, starke Abmagerung. Stuhlgang immer unregelmässig.

Befund: Rechts neben dem Nabel faustgrosser Tumor, hart, sehr druckempfindlich. Der Tumor verschiebt sich bei der Atmung nicht, kein Icterus, Urin frei.

Operation 18. X. 98: Die faustgrosse Gallenblase ist mit Leber, Netz und einer Dünndarmschlinge fest verwachsen. Punktion: Es entleert sich gelber Eiter in grosser Menge, Einnähung der Gallenblase. Incision: Entleerung von weiterem Eiter und 30 Gallensteinen, bis Haselnussgrösse. Tamponade der Gallenblase, teilweise Bauchdeckennaht, bakteriologische Untersuchung des Eiters: Streptokokken in Reinkultur.

Verlauf leicht febril. Bis zum 6. Tage Sekretion gallig gefärbter Flüssigkeit, von da ab ungefärbte Flüssigkeit, Einführung von Laminariastiften in die Fistel resultatlos; ebenso ein Versuch, die Fistel durch Sekundärnaht zu schliessen; es entstehen sofort ziehende Schmerzen in der Gallenblase beim Schluss der Fistel. Vermutlich liegt im Cysticus noch ein Stein. Gutes Allgemeinbefinden, Gewichtszunahme, geheilt mit einer Schleimfistel entlassen. — Bericht vom März 1907: Fistel hat sich nach ca. 4 Monaten geschlossen. 1903 zweimal heftige Koliken, häufig Magenschmerzen. Kein Narbenbruch. Verdauung und Appetit gut. Erhebliche Gewichtszunahme. Eine normale Entbindung.

128. Herr C. Sch., 55 J. J.-Nr. 1765. 1899. Empyema vesicae felleae. Cholecystostomie. Heilung.

Seit einem Jahre „Magenbeschwerden". In den letzten 4½ Wochen 2 heftige und mehrere kleinere Anfälle von Kolik, seit 4 Wochen Geschwulst rechts im Leib, die Augen sollen einmal gelb gewesen sein. Zeitweise Schüttelfrost. Nachforschungen nach Steinen im Stuhl erfolglos, einmal sandähnliche Krümel gefunden.

Befund: In der Gallenblasengegend ein faustgrosser Tumor, druckempfindlich, von Birnenform, ganze Lebergegend empfindlich. Temperatur um 38,0.

Operation 20. II.: Gallenblase ist mit Peritoneum und Netz vollkommen verwachsen, so dass man in die Gallenblase eindringt, ohne die Peritonealhöhle eröffnet zu haben. Es wird mit einem Troicart eine grosse Menge Eiter entleert. Entfernung von 102 Gallensteinen. Tamponade der Gallenblase, Fixation ist unnötig. Teilweiser Verschluss der Wunde.

Am 2. Tage Abfall der Temperatur, Gallenfluss und Besserung des Allgemeinbefindens. In der nächsten Zeit reichliche Entleerung von schleimig-eitrig-galliger Flüssigkeit. Am 18. III. zum 1. Male ohne Galle. 19. III. bis 31. III. Unterlappen-Pneumonie. Am 8. IV. geheilt entlassen. In dem Gallenblaseneiter war eine Reinkultur von Streptococcus pyogenes. — Bericht vom März 1907: Allgemeinbefinden gut. Zeitweise sind noch Kolikschmerzen ohne Icterus, Temperatursteigerung und Steinabgang aufgetreten.

129. Herr H. H., 41 J. J.-Nr. 6672. 1899. Empyema vesicae felleae. Cholecystostomie, Cystikotomie. Heilung.

Seit 2 Jahren immer wiederkehrende Koliken in der Gallenblasengegend. In der letzten Zeit alle 2—3 Tage stundenlang. Nie Icterus.

Befund: Druckempfindliche Resistenz in der Gallenblase. Sonst negativer Befund.

Operation 5. VII. 99: Ein Stück Netz ist an der Gallenblase adhärent und gangränös, wird entfernt. Eröffnung der Gallenblase. Es entleert sich galliger Eiter und mehrere erbsengrosse Steine. 2 kleine

Steine sitzen im Cysticus und lassen sich nicht zurückbringen. Cystikotomie, Naht, Tamponade der Gallenblasengegend und Drainage der Gallenblase mit Drainrohr. Am 26. VIII. mit einer mässig gallig tingierte Flüssigkeit secernierenden Fistel entlassen, bleibt in Beobachtung.

Am 2. IX. heftige Kolik mit folgendem starken Gallenfluss aus der Fistel. Wiederaufnahme. Fieber bis 39,4. Dilatation der Fistel mit Laminariastift. Dann Tamponade der Gallenblase. 16. IX. immer noch reichlicher Gallenfluss. Injektion von 20 ccm sterilen Oeles in die Fistel. 23. IX. Die Sekretion nimmt ab. Die Fistel beginnt sich zu schliessen. — 24. IX. mit vollkommen geschlossener Fistel geheilt entlassen (kleine Bauchhernie). — Am 8. VII. 04 nach Liverpool verzogen; angeblich völlig gesund.

130. Frau J. W., 53 J. J.-Nr. 14115. 1900. Empyema vesicae felleae. Cholecystostomie. Heilung.

In den letzten 10 Wochen 3 Anfälle, Schmerzen in der rechten Seite mit Fieber, ist auf Perityphlitis behandelt.

Befund: Abdomen in der unteren Hälfte aufgetrieben bis auf die Ileocoecalgegend, wo eine deutliche, druckempfindliche Resistenz ist. Temperatur 38,2. Zunächst weiter Behandlung auf Perityphlitis. Nach Rückgang der Schmerzhaftigkeit fühlt man deutlich einen von der Leber ausgehenden, mit der Atmung verschieblichen, druckempfindlichen Tumor, der bis zur Nabelhöhe reicht. Ileocoecalgegend weich.

Operation 16. XI. 00: Gallenblase vergrössert, überragt den Leberrand um 4 cm, prall gefüllt, verwachsen mit Dünndarm und Netz. Punktion mit der Spritze entleert Eiter, darauf Incision. Entfernung von 6—8 facettierten Gallensteinen. Drainage mit Gummidrain.

Gallenfluss. Am 18. XII. Gallensekretion nur noch des Nachts. Geheilt mit Gallenfistel, auf Wunsch entlassen. — Bericht vom März 1907: Die Fistel hat sich rasch geschlossen. Pat. ist seit der Operation nie mehr krank gewesen; sie hat z. Z. keinerlei Beschwerden; Verdauung und Appetit gut, kein Narbenbruch.

131. Frau L. Kr., 36 J. J.-Nr. 7309. 1906. Cholelithiasis, Empyema vesicae felleae. Cholecystostomie. Heilung.

Pat. stammt aus tuberkulöser Familie, leidet seit ihrer Kindheit an Lungenkatarrh. Sie ist seit Jahren gallensteinleidend; die Anfälle sind in der letzten Zeit so häufig und so langdauernd, dass dadurch völlige Arbeitsunfähigkeit bedingt ist. Letzter Anfall vor 5 Wochen mit Schüttelfrost, Fieber und Erbrechen; seitdem dauernde Schmerzen in der Lebergegend, erhebliche Abmagerung. Pat. wünscht dringend operative Beseitigung ihres Leidens. Aufnahme 7. V. 06.

Befund: Abgemagerte, nicht ikterische Frau. Beiderseitiger Spitzenkatarrh. Herz o. B. Leib nicht aufgetrieben. Leber überragt den Rippenbogen um 1 Querfingerbreite; in der Gallenblasengegend eine faust-

grosse, pralle, verschiebliche, äusserst druckempfindliche Resistenz. Temperatur 37,4. Puls normal. Stuhl und Urin o. B.

Operation 11. V. 06: Pararectalschnitt rechts. Gallenblase gänseeigross, prall gefüllt, mit dem Netz flächenhaft verwachsen; im Cysticus ein Stein fühlbar, Lösung der Adhäsionen. Entleerung durch Punktion. Inhalt: Grünlich-gelber, mit Flocken und Fetzen gemischter Eiter. Incision. Entfernung eines taubeneigrossen harten Steines aus dem Cysticus von der Blase aus. Schlauchdrainage der Gallenblase. Tamponade; teilweise Etagennaht der Bauchdecken.

Verlauf normal. Entlassung am 14. VI. 05 ohne Fistel und ohne Beschwerden mit 4,5 kg Gewichtszunahme. — Seit der Entlassung bis Herbst 1906 völlig beschwerdefrei.

132. Frau O., 39 J. Cholelithiasis, Empyema vesicae felleae, Steine in Blase und Cysticus.

2. XI. 88 Cholecystektomie. Heilung. 1907 gesund.

133. Frau Kr., 27 J. Cholelithiasis, Empyema vesicae felleae.

24. XII. 89 Cholecystostomie. Heilung. 1907 gesund.

134. Frau B., 54 J. Cholelithiasis, Empyema vesicae felleae.

9. III. 92 Cholecystostomie. Heilung. 1905 wegen Kystoma ovarii operiert; nie mehr Erscheinungen seitens des Gallensteinleidens.

135. Herr W., 50 J. Cholelithiasis, Empyema vesicae felleae.

20. II. 94 Cholecystostomie. Heilung. 1907 gesund.

136. Herr H., 46 J. Cholelithiasis, Empyema vesicae felleae.

8. X. 92 Cholecystostomie. Heilung. Seitdem gesund.

137. Frau M., 34 J. Cholelithiasis, Empyema vesicae felleae.

16. VI. 97 Cholecystostomie. Heilung. 1907 gesund.

138. Herr H., 37 J. Cholelithiasis, Empyema vesicae felleae.

10. XI. 02 Cholecystostomie. Heilung. Seitdem gesund.

3. Cystektomie.

139. Frl. A. M., 37 J. J.-Nr. 1903. 1899. Empyema vesicae felleae. Cholecystektomie, Hepaticusdrainage. Heilung.

Seit 7 Jahren magenleidend. Im Oktober 1898 Schmerzen in der Gallenblasengegend mit Erbrechen ohne Fieber. Vor 14 Tagen Wiederholung dieser Beschwerden.

Befund: Schwächliche Patientin, Temperatur subfebril, kein Icterus, rechter Leberlappen zungenförmig vergrössert, die Gallenblase ist nicht zu palpieren.

Operation 24. II. 99: Die Gallenblase ist gänseeigross, überragt aber den Riedel'schen Lappen nicht, frische Verwachsungen mit der Umgebung. Die Blase ist sehr dickwandig. Punktion entleert hellgelben, dünnflüssigen Eiter. Incision. In der Blase 10—15 kleinere Konkremente,

in dem erweiterten Ductus cysticus ein gut wallnussgrosser Stein, der in Stücken mit der Kornzange herausgezogen wird. Exstirpation der Gallenblase. Hepaticusdrainage durch den Cysticusstumpf mittelst eingenähten Gummischlauches, Tamponade. Die Gallenblasenschleimhaut war exulceriert, der Eiter bei bakteriologischer Untersuchung steril.

Verlauf leicht febril, sehr geringe Galleentleerung, am 30. IV. geheilt entlassen. — Ende Mai 1899 ins Ausland verzogen.

140. Frau H. Cl., 51 J. J.-Nr. 9962. 1906. Cholelithiasis, Empyema vesicae felleae. Cholecystektomie. Heilung.

Familienanamnese ohne Belang. Keine sonstigen Krankheiten. 14 normale Partus, letzter vor 12 Jahren; kein Abort. Vor 16 Jahren, im 8. Monat der 11. Gravidität Fall auf die rechte Seite; seitdem Beschwerden, als deren Grund eine rechtsseitige Wanderniere angenommen wurde. Die betreffende Schwangerschaft selbst verlief normal. Seit dem Fall leidet Pat. an Schmerzanfällen, die anfangs in der Magengegend sassen, dann mehr und mehr sich in der rechten Seite lokalisierten. Anfallsfreie Pausen von 3 Wochen bis zu $^3/_4$ Jahren. Im letzten Jahr mit grosser Regelmässigkeit alle 3—4 Wochen ein Anfall. Die Anfälle sind stets begleitet gewesen von einer druckempfindlichen die Atmung erschwerenden Geschwulst unterhalb des rechten Rippenbogens. Dieselbe verschwand anfänglich jedesmal mit dem Nachlassen der Beschwerden, während des letzten Jahres ist sie dauernd vorhanden gewesen, hat aber mit den Anfällen an Grösse zugenommen. Nie Gelbsucht. Die verschiedensten Kuren, auch mehrere Karlsbader- und Oelkuren ohne Erfolg. Aufnahme 23. VI. 06.

Befund: Gut genährte, kräftige Frau, klagt über heftigste Schmerzen in der Lebergegend. Kein Icterus. Brustorgane o. B. In der Gallenblasengegend ein faustgrosser, beweglicher, enorm druckempfindlicher, mit der Leber zusammenhängender Tumor. Nieren gesund. Stuhl o. B.; im Urin kein Gallenfarbstoff. Puls 96, kräftig, Temperatur 38,6°.

Operation 30. VI. 06: Pararectalschnitt rechts. Gallenblase über gänseeigross, mit der Umgebung verwachsen, prall gefüllt. Konkremente in der Blase und im Cysticus. Exstirpation der Gallenblase mit dem Duct. cysticus, Abtragung dicht vor dem Choledochus. Tamponade des Stumpfes, Etagennaht der Bauchdecken. Die exstirpierte Gallenblase enthält schleimig-seröse, gelbe Flüssigkeit mit reichlichen Eiter und Fibrinflocken; ausserdem 27 hirsekorn- bis erbsengrosse, weisse, facettierte Steine; einer der grössten sitzt fest in der Mitte des Cysticus eingekeilt. Zahlreiche Blutungen unter der Serosa und in der Schleimhaut.

Verlauf kompliciert durch Abscessbildung in der Narbe. Pat. wird am 14. VIII. 06 ohne Fistel beschwerdefrei entlassen. — Späterer Bericht: Dauerndes Wohlbefinden. Kein Bruch, keinerlei Beschwerden seitens der Narbe.

141. Herr S., 55 J. Cholelithiasis, Empyema vesicae felleae.
22. X. 05 Cholecystektomie, Hepaticusdrainage. Ungestörte Heilung. 1907 gesund und beschwerdefrei.

142. Frau H. 35 J. Cholelithiasis, Empyema vesicae felleae.
Oktober 1906 Cholecystektomie, Hepaticusdrainage. Normaler Heilungsverlauf. 1907 gesund.

III. Der akute und chronische Choledochusverschluss.

Mit der Besprechung der krankhaften Veränderungen, die sich während des Verlaufes der Gallensteinkrankheit in den grossen Gallengängen abspielen, betreten wir ein vollständig neues Gebiet. Das Merkmal aller bisher besprochenen Formen der Cholelithiasis war der dauernde oder wenigstens während des Stadiums der Entzündung vorhandene Abschluss der Galenblase gegen die gemeinsamen Gänge; dadurch erhielt das Leiden einen reinen lokalen Charakter. Der Verschluss ist auch das wesentliche Moment bei den Formen, die sich in den grossen Gängen, speciell im Choledochus abspielen. Aber mit der veränderten Lokalisation bekommt die Krankheit auch einen veränderten Charakter und eine ganz andere, für den Organismus bei weitem ungünstigere Bedeutung. Mit dem Moment der Beteiligung des Choledochus haben wir statt des relativ harmlosen lokalen ein schweres allgemeines Leiden vor uns.

Der Choledochusverschluss kommt zu Stande in der überwiegenden Mehrzahl aller Fälle durch Steine und durch Veränderungen, die nach dem Vorhandensein von Steinen zurückgeblieben sind (Knickung durch Narbenzug, Strikturen etc.), viel seltener auf rein mechanischem Wege durch Druck von Tumoren oder infolge Kompression seitens des erkrankten Pankreas.

a) Der reell lithogene Choledochusverschluss.

Bei dem Steinverschluss des Choledochus handelt es sich, wie bei allen anderen Formen der Gallensteinkrankheiten, um die Wirkung zweier Faktoren, der Steine und der Entzündung.

Die Steine stammen so gut wie immer aus der Gallenblase, und es ist nicht ausgeschlossen, dass hin und wieder ganz kleine Konkremente lediglich durch Kontraktion der Muskulatur der Blasenwandung durch den Cysticus getrieben werden, ohne dass dem Patienten etwas von dem ganzen Vorgang zum Bewusstsein kommt: in der weitaus grösseren Mehrzahl aber ist es eine Entzündung, die gelegentlich eines „erfolgreichen“ Anfalles den Stein in den Chole-

dochus treibt. Im Einklang damit lehrt die klinische Erfahrung, dass in der Regel cholecystitische Anfälle dem akuten Choledochusverschluss vorausgehen. Das, was sich nach dem Eintritt des Steines in dem grossen Gallengang weiter ereignet, hängt lediglich ab von der Form und Grösse des Konkrementes und von der Art der Entzündung. Ist der Stein kleiner als der Durchmesser des Choledochus, so fliesst mit dem Moment seines Eintrittes in denselben das gestaute Sekret an ihm vorbei und er kann liegen bleiben, um entweder nie mehr in Erscheinung zu treten, oder durch langsames Weiterwachsen und durch gelegentliches Eingeklemmtwerden in dem peripheren engeren Teil des Choledochus früher oder später die Symptome des chronischen Verschlusses zu erzeugen. Der zweite Fall ist der, dass der Stein auch das Lumen des Choledochus völlig ausfüllt; dann hört der Druck des gestauten Sekretes auch nach dem Eintritt in den gemeinsamen Gang nicht auf, der Stein wird weiter getrieben, bis er bei günstigen Bedingungen schliesslich die Papille passiert. In dem Falle haben wir klinisch das Bild des akuten Choledochusverschlusses, den von Alters her bekannten typischen Gallensteinkolikanfall: plötzlich bei bestem Wohlsein einsetzende, furchtbarste Schmerzen in der Lebergegend nach Magen, Rücken und Schultern ausstrahlend, dabei Erbrechen, Fieber, Leberschwellung und Icterus, dann plötzliches Nachlassen aller Symptome, Verschwinden des Icterus, und eventuell Erscheinen des Konkrementes im Stuhl.

Schliesslich ein dritter Fall: Der Stein, der in den Choledochus geworfen wird, könnte zwar seiner Grösse wegen passieren, aber das hinter ihm gestaute Sekret war hochgradig infektiös; der Choledochus wird momentan mit virulenten Keimen überschwemmt, es entsteht eine akute Choledochitis, die durch Schleimhautschwellung auch den kleinen Stein festhalten, und damit den akuten Verschluss komplet machen kann. Selten nur wird der einmal in der geschwollenen Schleimhaut eingeklemmte Stein noch weiter bewegt und durch die Papille getrieben; der gewöhnliche Ausgang ist der, dass mit dem allmählichen Nachlassen der entzündlichen Erscheinungen die Schleimhaut abschwillt und die Passage zwischen Stein und Wand wieder frei wird.

Der akute Choledochusverschluss gilt als unbestrittene Domäne der inneren Medicin. Der Verzicht auf jede Operation dabei wird von einer ganzen Anzahl von Chirurgen principiell gefordert. Wir stehen in dieser Beziehung ebenso wie Kehr auf einem vermitteln-

den Standpunkt. Wir behandeln den akuten Choledochusverschluss zunächst exspektativ, gestützt auf die Erfahrung, dass derselbe unter symptomatischer Behandlung entweder sehr schnell verschwindet, falls das Konkrement die Papille passiert, oder unter Nachlassen der stürmischen Erscheinungen in den chronischen Zustand übergeht, der für einen dann nötig werdenden Eingriff bessere Chancen bietet. Zieht sich aber der Icterus in die Länge unter sichtlich zunehmendem Verfall des Kranken, machen sich Erscheinungen von septischer Cholangitis oder Peritonitis geltend, kurz gewinnt man den Eindruck, dass es sich um eine schwere durch abwartende Behandlung nicht mehr zu beherrschende Infektion handelt, dann muss man auch beim akuten Choledochusverschluss operieren. Fink[1]) beschreibt einen derartigen Fall, den er verloren hat, weil er sich trotz des Auftretens peritonitischer Erscheinungen nicht von seinem Grundsatz, bei akutem Choledochusverschluss die Operation zu unterlassen, lossagen konnte. Die Obduktion ergab neben lithogenem Choledochusverschluss und Choledochitis eine Perforation der Gallenblase.

Einen ganz ähnlichen Fall ebenfalls mit Perforation der Gallenblase und akuter Choledochitis ist von uns beobachtet worden. Der Patient starb trotz ausgiebiger Drainage an den Folgen der Perforation.

143. Herr L. B., 60 J. J.-Nr. 6591. 1899. Empyema vesicae felleae perforatum. Akuter Choledochusverschluss durch Stein. Cholecystostomie, Choledochotomie. Exitus.

Seit längerer Zeit häufig wiederkehrende Schmerzen in der Gallenblasengegend. Seit einigen Tagen häufige heftige Kolikanfälle mit Schüttelfrösten und Icterus. Die Anfälle können nur mit grossen Dosen Morphin coupiert werden.

Befund: Starker Icterus, Leber nicht vergrössert, kein Gallenblasentumor, in der Gallenblasengegend ausserordentlich grosse Druckempfindlichkeit. Temperatur 37,6°. Am 2. VII. ein heftiger Kolikanfall.

Operation 3. VII.: Gallenblase ist mässig gefüllt. Punktionsspritze entleert Galle und Eiter. Eröffnung. Entfernung zahlreicher kleiner Konkremente. Im Choledochus ein über haselnussgrosser Stein. Choledochotomie. Die Choledochuswand ist verdickt und entzündet. Drainage des Choledochus und der Gallenblase mit Gummischlauch. Teilweiser Schluss der Bauchdecken.

In der nächsten Zeit starker Gallenfluss. Am 12. VII. Entfernung des Drains und Tamponade der Wunden. Erbrechen beim Verband-

1) Wiener klin. Wochenschr. 1903. Nr. 49.

wechsel. 17. VII. Fortgesetztes Erbrechen. Collaps. Intravenöse Kochsalzinfusionen. Excitantien. 22. VII. Temperatur niemals erhöht gewesen, Puls zwischen 80 und 100, fortgesetztes Erbrechen unter rapidem Verfall. Tiefes Coma, Exitus. Autopsie: In der Papille des Duodenum ein länglicher Stein, neben dem sich Galle ausdrücken lässt. Ductus choledochus und hepaticus frei. In der Valvula Heisteri findet sich noch ein Gallenstein; derselbe hat eine Perforation geschaffen; hierdurch ist eine grosse Höhle zwischen dem unteren Leberrand, der rechten Flexura coli und deren Mesocolon und dem Duodenum entstanden. Die Umgebung dieser Höhle ist gallig imbibiert. Keine allgemeine Peritonitis.

Ausser bei diesem Fall sind wir noch dreimal gezwungen gewesen, während des akuten Stadiums einzugreifen, und zwar 6, 9 und 11 Tage nach Beginn des Choledochusverschlusses, stets fand sich Eiter im Choledochus und der Gallenblase, alle drei Patienten genasen.

144. Frl. E. Gr., 51 J. J.-Nr. 299. 1904. Cholelithiasis, Empyema vesicae felleae. Akuter Choledochusverschluss durch Stein. Cholecystektomie, Choledochotomie, Hepaticusdrainage. Heilung.

Familienanamnese ohne Belang. Pat. will früher gallensteinkrank gewesen sein, ist aber jetzt seit 2½ Jahren völlig beschwerdefrei. Vor 4 Tagen setzte mitten in bestem Wohlbefinden unter Schüttelfrost ein äusserst heftiger Kolikanfall ein; die Schmerzen halten seitdem an und sind nur nach Morphium erträglich. Aufnahme 6. I. 04.

Befund: Grosse, fette Person von leicht ikterischer Hautfärbung. Sie rast und schreit unaufhörlich, wirft sich unter offenbar entsetzlichen Schmerzen ruhelos im Bett hin und her. Jede Berührung des Leibes ist so schmerzhaft, dass eine genaue Untersuchung gar nicht möglich ist. Heftiges Erbrechen. Temperatur 38,4°. Puls 64. Stuhl o. B., im Urin Spur von Gallenfarbstoff. 10. I. 04 Unter Behandlung mit Morphin, Bettruhe, heissen Umschlägen haben die Anfälle nachgelassen, ohne ganz zu verschwinden. Man fühlt jetzt in der Gallenblasengegend eine deutliche, äusserst druckempfindliche Resistenz.

Operation 11. I. 06: Pararectalschnitt rechts. Die vergrösserte Gallenblase ist mit der Umgebung frisch entzündlich verwachsen. Gallenblasenwand erheblich verdickt. Punktion. Inhalt: Grau-gelber Eiter, 7 erbsengrosse, facettierte, weisse Steine. Weitere, grössere Konkremente sind in den Gallengängen fühlbar. Die Freipräparierung der letzteren ist durch viele Adhäsionen und Stränge sehr erschwert. Die Steine liegen im Cysticus und Choledochus. Incision des Choledochus, Entfernung von 5 reichlich haselnussgrossen, facettierten Steinen. Hepaticusdrainage durch eingenähten Schlauch, Exstirpation der Gallenblase. Tamponade, Etagennaht der Bauchdecken. Die exstirpierte Gallenblase ist birnengross, der

Hals erheblich erweitert, die Wand verdickt. In der Subserosa eine zweimarkstückgrosse flächenhafte Blutung; an der entsprechenden Stelle ein 1 cm langes 0,75 cm breites Geschwür auf der Schleimhaut. Zahlreiche punktförmige Schleimhautblutungen. Im Eiter kulturell: Staphylococcus pyogenes aureus und Bact. coli.

Verlauf normal. Pat. wird am 29. II. 04 ohne Fistel und Beschwerden in gutem Zustand entlassen. — Nachricht über das spätere Ergehen nicht zu erhalten.

145. Frau W. W., 46 J. J.-Nr. 2087. 1905. Cholelithiasis. Akuter Choledochusverschluss durch Stein. Cholecystostomie. Heilung.

Familienanamnese ohne Belang. Verschiedene normale Entbindungen. Pat. hat angeblich 4 oder 5mal Gallensteinkoliken gehabt, Näheres weiss sie nicht mehr, da der letzte Anfall viele Jahre zurückliegt. Vor 8 Jahren Amputation des rechten Oberschenkels wegen Blutvergiftung; sie kommt jetzt wegen Verletzung des Stumpfes durch Fall. Aufnahme 4. II. 05.

Befund: Im Uebrigen gesunde Frau; das linke Bein ist in der Mitte des Oberschenkels abgesetzt; in der Narbe ein frisches Hämatom. Am Tage nach der Aufnahme typischer Gallensteinkolikanfall mit heftigem Erbrechen und Fieber; im Anschluss daran Icterus, im Urin Gallenfarbstoff. Bettruhe, Umschläge, Karlsbader Salz. Schmerzen und Icterus bleiben unverändert.

Operation 11. II. 05: Pararectalschnitt rechts, erweitert durch Querschnitt nach der Mittellinie, da der Ueberblick durch starkes Fettpolster erschwert. Gallenblase nicht vergrössert, prall gefüllt. Punktion, Inhalt trübe Galle. Nach Incision Entfernung eines gut pflaumengrossen runden gelben und 12 erbsengrosser, grauer, weiss marmorierter, runder Steine, davon mehrere im erweiterten Cysticus und im Choledochus. Schlauchdrainage der Gallenblase. Etagennaht der Bauchdecken.

Verlauf normal. Entlassung am 8. IV. 05 ohne Fistel in bestem Zustand. — Laut Bericht vom Oktober 1906 seit der Operation bestes Wohlbefinden und ungestörte Arbeitsfähigkeit.

146. Frau W. H., 44 J. J.-Nr. 12759. 1905. Empyema vesicae felleae. Akuter Choledochusverschluss durch Stein. Cholecystektomie. Heilung.

Hereditär nihil. Mehrere Partus. Keine sonstigen in Betracht kommenden Krankheiten. Vor 3 Jahren erster Gallensteinkolikanfall ohne Gelbsucht; dann nach zweijähriger Pause stärkerer Anfall mit Icterus, Fieber und Erbrechen, ein gleicher ein halbes Jahr später. Letzter Anfall vor 8 Tagen mit Schüttelfrost und Erbrechen, Icterus 24 Stunden später. Seitdem dauernde Schmerzen in der Lebergegend und zunehmende Gelbsucht. Kein Steinabgang bemerkt. Aufnahme 7. IX. 05.

Befund: Kräftige, dunkelikterische Frau. Brustorgane o. B. Ab-

domen aufgetrieben, diffus druckempfindlich, am stärksten in der Gallenblasengegend. Leber erheblich vergrössert, Gallenblase als faustgrosser, praller, äusserst schmerzhafter Tumor fühlbar. Temperatur 38,7°. Puls 126. Stuhl lehmfarben, Urin dunkelbraun, enthält viel Gallenfarbstoff. Nach Karlsbader Salz, Bettruhe, heissen Umschlägen keine Besserung; remittierendes Fieber, schlechte Herzthätigkeit, rascher Verfall.

Operation 11. IX. 05: Pararectalschnitt rechts. Leber vergrössert; Gallenblase kleinstrausseneigross, prall gefüllt. Im Choledochus unmittelbar hinter der Mündung des Cysticus ein Stein, der in die Gallenblase zurückgedrängt werden kann. Exstirpation der Gallenblase. Tamponade des Stumpfes, Etagennaht der Bauchdecken. Die exstirpierte Gallenblase enthält grünlich-gelben Eiter mit Fibrinflocken. Die Wand ist stark verdickt, die Schleimhaut in chronisch entzündlichem Zustand mit zahlreichen Blutungen. Ein Schnitt durch die Wandung zeigt oberflächlich Cylinderepithel; tubulöse Drüsen mit einschichtigem Cylinderepithel senken sich in die Tiefe. Submucosa mit Rundzellen mässig stark infiltriert. Erweiterung der Gefässe in Submucosa und Subserosa. Muscularis gut ausgebildet.

Es kommt zur vorübergehenden Bildung einer stark secernierenden Gallenfistel, auch treten noch verschiedentlich unregelmässige Temperatursteigerungen auf. Der Icterus lässt erheblich nach, ohne ganz zu verschwinden. Die subjektiven Beschwerden sind gering, eine ordentliche Erholung findet aber nicht statt. Wahrscheinlich handelt es sich um ein Carcinom der oberen Gallenwege oder des Pankreaskopfes. Pat. wird am 27. XI. 05 mit geheilter Operationswunde entlassen. — Der Verdacht hat sich nicht bestätigt. Pat. hat sich seit der Operation glänzend erholt, 42 Pfund zugenommen und ist völlig beschwerdefrei. (Bericht vom Dezember 1906.)

Der akute Choledochusverschluss kann direkt in den chronischen übergehen; Icterus und Beschwerden lassen nach, verschwinden aber nicht völlig, sondern pflegen in immerwiederkehrenden Attacken synchron miteinander aufzuflackern. Es ist das der Ausdruck einer chronischen exacerbierenden Choledochitis, wie sie sich namentlich in den Fällen einzustellen pflegt, bei denen mit dem Eintritt des Steines in den Choledochus gleichzeitig eine Infektion desselben stattfindet und eine Einklemmung des Konkrementes in der geschwollenen Schleimhaut erfolgt. Durch Nachlassen und wiederholte Exacerbationen der entzündlichen Erscheinungen wird schliesslich die Wand des Choledochus in dickes, derbes Gewebe umgewandelt, sein Lumen erweitert, nur die Oeffnung der Papilla duodenalis bleibt unverändert; die Schleimhautschwellung bildet sich zwischen den Anfällen nicht völlig zurück, sie engt, namentlich

wenn mehrere Steine vorhanden sind, die Passage hier und dort ein; es besteht ständig leichter Icterus, der während der akuten Schübe an Intensität zunimmt.

Klinisch sind diese Fälle leicht zu beurteilen, weil sich bei ihnen die Zeitdauer des Bestehens des Choledochusverschlusses meist recht präzise feststellen lässt. Es ist das wichtig für die Beantwortung der Frage des Abwartens oder Eingreifens. Allgemeine Prinzipien lassen sich darüber garnicht ausstellen; das richtet sich je nach dem Fall, nach der Schwere der Erscheinungen, nach der Schädigung des Allgemeinbefindens durch die Gallenstauung und nach socialen Verhältnissen. Langes Abwarten ist auf alle Fälle unangebracht bei stärkerem Icterus; denn je länger die Cholämie besteht, umso ungünstiger werden die Chancen der Operation. Wir stimmen mit Kehr damit überein, dass der chronische Choledochusverschluss, sobald wie möglich operiert werden soll, wenn nach erfolgloser interner Kur wiederkehrende Koliken mit Schüttelfrösten ohne Steinabgang darauf hindeuten, „dass der Stein keine Lust hat, die Wanderung aus dem Choledochus in den Darm anzutreten".

Der zweite, auch bereits erwähnte Modus des Zustandekommens des chronischen Verschlusses ist der, dass gelegentlich eines erfolgreichen Anfalles ein kleiner Stein in den Choledochus gerät ohne hier Erscheinungen zu machen, weil die Entzündungsprodukte der Gallenblase mit der Galle frei neben ihm passieren können. Steine im Choledochus aber wachsen erfahrungsgemäss; es finden sich häufig Konkremente von solcher Grösse im gemeinsamen Gallengang, die nie so den Cysticus passiert haben können, es finden sich ferner solche, die rund und maulbeerförmig sind aber einen facettierten Kern haben und dieser Kern ist isomorph mit Konkrementen, die in der Gallenblase liegen. Je grösser die Steine werden, um so mehr unterhalten sie einen chronischen Katarrh, umso stärker behindern sie den Gallenfluss, und diese beiden Momente wiederum begünstigen das weitere Wachstum. Schliesslich werden die Steine gross genug, um gelegentlich einer entzündlichen Attacke in der geschwollenen Schleimhaut eingeklemmt zu werden. Dann ist wieder das Bild des chronischen Choledochusverschlusses fertig, nur mit dem Unterschied, dass der Beginn schleichender ist und sich deswegen weniger präcise feststellen lässt.

Die Einklemmung der Steine im Choledochus geschieht so gut wie immer unter der Wirkung einer Entzündung infolge Schleimhautschwellung; mechanische Einklemmung eines Steines ohne In-

fektion lediglich durch Stauung und allmähliches Wachstum des Steines gehört zu den grössten Seltenheiten, kommt aber doch hin und wieder vor. Wir verfügen über eine diesbezügliche, interessante Beobachtung an einer Patientin, bei der sich anamnestisch genau feststellen liess, dass vor 8 Jahren der vorhandene Stein durch eine Reihe cholecystitischer, als „Magenkrämpfe" aufgefasster Anfälle in den Choledochus getrieben sein muss. Dort hat er völlig symptomlos gelegen, bis sich — ca. 2 Monate vor der Operation — Icterus einstellte, der ganz ausserordentlich hochgradig wurde, ohne dass auch nur der geringste Schmerz oder die unbedeutendste Temperatursteigerung auftrat.

147. Frau A. J., 41 J. J.-Nr. 14326. 1906. Cholelithiasis, chronischer Choledochusverschluss durch Stein. Choledochotomie, Cholecystektomie, Hepaticusdrainage. Heilung.

Familienanamnese ohne Belang. 5 Partus, alle mit Kunsthilfe wegen verengten Beckens. Keine früheren ernstlichen Krankheiten. Im Sommer 1898 litt Pat. mehrere Wochen an Magenkrämpfen. Dieselben setzten regelmässig gegen Abend, ca. 6 Stunden nach der Mahlzeit ein und waren nur durch Morphium zu besänftigen. Nach einiger Zeit verschwanden sie von selbst, um nie wieder zu kommen. Seitdem völliges Wohlbefinden. Von Mitte Juli an verspürte Pat. einen dauernden Druck in der Lebergegend, von Anfang August an stellte sich zunehmendes Gelbwerden der Haut ein. Karlsbader Trinkkur ohne jeden Erfolg. Nie auch nur die geringsten Schmerzen. Aufnahme 11. IX. 06.

Befund: Sehr korpulente, dunkel ikterische Frau; klagt über Hautjucken. Brustorgane o. B. In der Gallenblasengegend ein undeutlicher druckempfindlicher Tumor; sonst wegen der starken Adipositas nichts palpabel. Temperatur und Puls normal. Stuhl völlig entfärbt, Urin dunkelbraun, enthält reichlich Gallenfarbstoff.

Operation 17. IX. 06: Pararectalschnitt rechts mit Querschnitt bis zur Mittellinie. Gallenblase gänseeigross, prall gefüllt, nicht verwachsen; im supraduodenalen Teil des Choledochus ein Stein fühlbar. Durch Choledochotomie Entfernung eines haselnussgrossen, maulbeerförmigen, gelben Steines. Ausfliessen reichlicher Mengen klarer Galle; die Wand der kollabierten Gallenblase fühlt sich stark verdickt an. Weitere Steine sind nicht vorhanden. Exstirpation der Gallenblase. Hepaticusdrainage durch die Choledochuswunde. Tamponade, Etagennaht der Bauchdecken. Die exstirpierte Gallenblase stellt einen hühnereigrossen Sack dar mit glatter, glänzender Aussenwandung. Schleimhaut an einzelnen Stellen fleckig gerötet mit plattenförmigen, hornartigen Einlagerungen, die aus Cholestearinkrystallen zusammengesetzt sind. Wandung durchschnittlich 5 mm dick.

Mikroskopisch: Wand verdickt, kleinzellig infiltriert; totaler Verlust der Schleimhaut.

Verlauf normal. Icterus rasch verschwunden. Am 26. X. 06 ohne Fistel und ohne Beschwerden entlassen. — Laut Bericht vom März 1907 seit der Entlassung völlig gesund und arbeitsfähig.

Der Fall ist auch noch in anderer Beziehung interessant: Er steht in direkten Widerspruch zu dem Courvoisier'schen Gesetz, nach dem die Blase beim Choledochusstein geschrumpft ist. Es fand sich eine grosse, offen mit den tiefen Gängen kommunicierende Gallenblase, trotzdem der in ihr entstandene Stein sie bereits vor 8 Jahren verlassen hatte. Der Grund dafür war eine eigentümliche Veränderung der Wand, die infolge massenhafter Einlagerung von Cholestearin eine halbstarre hornartige Beschaffenheit angenommen hatte. Das Courvoisier'sche Gesetz hat nach unseren Beobachtungen Gültigkeit dann, wenn keine oder nur ganz vereinzelte Steine in der Blase zurückbleiben. Das in den nervenreichen Choledochus gelangte Konkrement übt daselbst einen starken Reiz aus, der zu reflektorischer Zusammenziehung der Gallenblase führt; der stets vorhandene, entzündliche Zustand, begünstigt im weiteren die Schrumpfung des Organs. Es sind das gewissermassen die Schulfälle, die sowohl klinisch, wie anatomisch die typischen Merkmale des chronischen Choledochusverschlusses am reinsten aufweisen.

Im Vordergrunde der klinischen Erscheinungen stehen Icterus, Koliken und Fieber. Dieselben kombinieren sich derart, dass mit dem Anfall Schüttelfröste eintreten und der Icterus zunimmt; dabei fehlt jeder Gallenblasentumor, es bestehen nur heftigste Schmerzen und Druckempfindlichkeit der Gallenblasengegend und meistens Leberschwellung. Die Temperatur pflegt nach einiger Zeit ebenso plötzlich zu sinken, wie sie gestiegen ist, die Gelbfärbung lässt nach, um entweder in der anfallsfreien Zeit ganz zu verschwinden, oder doch wenigstens abzublassen. Der Wechsel in der Intensität des Icterus und die mit malaria-ähnlichem Fieber einhergehenden Anfälle bei Fehlen jeglichen Gallenblasentumors sind die charakteristischen Merkmale des chronischen Choledochusverschlusses.

Bei der Operation findet man in solchen Fällen regelmässig alte Verwachsungen in der Umgebung der Gallenwege, die Gallenblase leer und geschrumpft, den Choledochus mehr weniger erweitert und entzündlich verdickt, in seinem Lumen einen oder mehrere Steine.

Beispiele von solchen Schulfällen geben die folgenden Krankengeschichten:

148. Frau L. G., 57 J. J.-Nr. 1542. 1898. Chronischer Choledochusverschluss durch Stein. Choledochotomie, Hepaticusdrainage, Heilung.

Vor einem halben Jahre Schmerzen in der Gallenblasengegend, zeitweise kolikartig. Gelbsucht 9 Wochen lang, allmähliches Verschwinden der Schmerzen und der Gelbsucht. Seit 14 Tagen wieder Koliken, Erbrechen und Gelbsucht, wünscht Operation.

Befund: Icterus, Leber nicht vergrössert, kein Fieber, Gallenblase nicht zu fühlen. Urin bierbraun, gallenfarbstoffhaltig, ohne Eiweiss, Stuhl angehalten, Gallenblasengegend druckempfindlich.

Operation 18. II.: Verwachsungen zwischen Magen, Dünndarm, Colon und Leberhilus. Der Ductus choledochus wird nur mit grosser Mühe freigelegt. Man fühlt einen Stein in ihm (die stark geschrumpfte Gallenblase tritt nicht zu Tage). Eröffnung des Ductus choledochus, Extraktion des haselnussgrossen Steins. Ausfluss klarer Galle. Drainage des Hepaticus mit einem kleinfingerdicken Gummischlauch, teilweise Etagennaht der Bauchwunde. Die Galle erweist sich bei bakteriologischer Untersuchung als steril. In der nächsten Zeit leichte Temperatursteigerung. Aus dem Schlauch fliesst täglich 2—300 ccm Galle. Wiederholt wegen Kleinheit des Pulses Kochsalzinfusionen. — 28. III. geheilt entlassen. Die Gallenfistel ist ganz geschlossen, noch eine frisch granulierende Stelle in der Bauchdeckennarbe, Hautfarbe fast normal, Allgemeinbefinden gut. Stuhl braun.

149. Frau W. Bl., 40 J. J.-Nr. 11496. 1901. Cholelithiasis, chronischer Choledochusverschluss durch Stein. Choledochotomie, Hepaticusdrainage. Heilung.

Mutter an Krebsleiden gestorben; 6 normale Partus, 3 Aborte. Keine ernstlichen früheren Erkrankungen. Vor 7 Jahren will Pat. einen Gallensteinkolikanfall von 24stündiger Dauer gehabt haben; seitdem beschwerdefrei bis Mitte Juni d. Js. Am 16. VI. 01 Beginn der Erkrankung mit Magendrücken, Erbrechen, kolikartigen Schmerzen im Oberbauch, Frostgefühl und Fieber. Acht Tage später wurde zum ersten Mal Gelbsein im Gesicht bemerkt. Unter Behandlung mit Bettruhe und heissen Umschlägen verschwanden die anfangs alle Stunden auftretenden Koliken sowie das Erbrechen, während die Gelbsucht mit wechselnder Intensität anhielt. Am 1. IX. traten die Kolikanfälle von neuem auf, begleitet von heftigem Erbrechen und Durchfall. Aufgenommen: 5. IX. 01.

Befund: Kräftige Frau in gutem Ernährungszustand. Starker Icterus. Brustorgane o. B. Erheblicher Meteorismus, mässige Druckempfindlichkeit der Leber insbesondere der Gallenblasengegend. Unterer Leberrand überragt den Rippenbogen um 4 Querfinger. Stuhl fest, grauweiss;

Urin dunkel, enthält reichlich Gallenfarbstoff. Temperatur 40,3°. Keine Pulsverlangsamung. Unter Behandlung mit Bettruhe, Leibeisblase, Diät verschwanden die Koliken bald, während atypische Temperatursteigerungen bis 38,6° und intensiver Icterus bestehen blieben. Nach 4wöchiger erfolgloser interner Kur wird Pat. mit der Diagnose Coledochusstein zwecks Operation zur chirurgischen Abteilung verlegt.

Operation 4. X. 01: Pararectalschnitt rechts. Die Gallenblase ist zu einer kleinen Cyste zusammengeschrumpft, ohne Stein und ohne Verwachsungen. Dagegen fühlt man im supraduodenalen Teil des Choledochus einen Stein. Freilegung und Incision nach Schutz der Bauchhöhle durch Kompressen. Exstirpation eines muskatnussgrossen, runden, weissen Steines, hinter dem im Strom Galle nachstürzt. Einführung eines Gummischlauches bis in den Hepaticus und Fixierung desselben durch einige Nähte. Um das Drainrohr ausgiebige Tamponade. Etagennaht der Bauchdecken. Die bakteriologische Untersuchung der hinter dem Stein gestauten Galle ergab Bact. coli.

Anfangs schwerer Collaps, der verschiedentlich intravenöse Kochsalzinfusionen nötig machte; dann rasche Erholung. Icterus verschwindet, Stuhl wird gefärbt. — Am 7. XII. mit kleiner, sehr wenig secernierender Gallenfistel entlassen. — Vorstellung Oktober 1906. Ausgezeichneter Zustand; Narbe fest; die Fistel hat sich 2 Monate nach der Entlassung spontan geschlossen. Pat. ist seit der Operation völlig beschwerdefrei und dauernd arbeitsfähig geblieben.

150. Frau J. K., 48 J. J.-Nr. 4277. 1904. Chronischer Choledochusverschluss durch Stein. Choledochotomie. Hepaticusdrainage. Heilung.

Pat. hat vor 10 Jahren 3 Wochen lang an heftigsten Gallensteinkoliken gelitten. Sie ist dann jahrelang völlig beschwerdefrei und arbeitsfähig gewesen. Erst vor 5 Monaten stellten sich die anfallsweise auftretenden Schmerzen wieder ein, gleichzeitig Gelbfärbung der Haut, Anschwellung der Beine und des Leibes. Nach 7-wöchiger Krankenhausbehandlung waren alle Erscheinungen bis auf leichte Gelbsucht verschwunden. Bereits wenige Woche nach der Entlassung aus dem Krankenhaus kamen die Koliken wieder, öfters mit Fieber; die Gelbsucht wurde wieder intensiver. Aufnahme 27. III. 04.

Befund: Mittelkräftige, dunkel ikterische Person. Leichte Knöchelödeme. Brustorgane o. B. Chronische Nephritis. Die Leber überragt den Rippenbogen um 5 cm. Gallenblasengegend druckempfindlich. Gallenblase nicht palpabel. Im Urin reichlich Gallenfarbstoff. Nicht verfärbt. Temperatur subfebril. Puls normal.

Operation 31. III. 04: Pararectalschnitt rechts. Gallenblase wenig gefüllt, geschrumpft, enthält keine Konkremente. Im Choledochus dicht vor der Papille ein kirschgrosser Stein, der von einer sapraduodenalen Incision aus entfernt werden kann. Hepaticusdrainage mittelst eingenäh-

ten Gummischlauches. Etagennaht der Bauchdecken. — Es bildete sich eine temporäre Gallenfistel, die mit der Zeit spontan zum Schluss kommt. Geheilt ohne Beschwerden entlassen.

151. Herr C. L., 54 J. J.-Nr. 8028. 1906. Cholelithiasis. Chronischer Choledochusverschluss durch Stein. Transduodenale Choledochotomie, Heilung.

Familienanamnese ohne Belang. Pat. hat 1896 im hiesigen Krankenhaus einen schweren Typhus mit nachfolgender Spondylitis der Lendenwirbelsäule durchgemacht. 1901 ein innerhalb weniger Tage vorübergehender Anfall kolikartiger Schmerzen in der Lebergegend ohne Gelbsucht. Am 14. V. 05 Unfall, Stoss gegen den rechten Rippenbogen; im Anschluss daran dauernde Schmerzen von wechselnder Intensität und zunehmender Icterus. Vom 6. XI. 05 bis 2. I. 06 Behandlung auf der medicinischen Abteilung des Krankenhauses. Nach der Entlassung wieder häufige Kolikanfälle mit Schüttelfrost, Brechreiz und jedesmaligem Stärkerwerden der Gelbsucht; andauerndes lästiges Hautjucken. Am 17. V. 06 Wiederaufnahme auf die medicinische Abteilung, von dort am 25. V. Verlegung zur chirurgischen zwecks Operation.

Befund: Etwas abgemagerter, kachektisch aussehender Mann; sehr intensiver Icterus. Bauchdecken schlaff, rechtes Hypochondrium druckempfindlich. Die Leber überragt den Rippenbogen um 2 Querfingerbreiten. Gallenblase nicht zu fühlen. Temperatur 37,5°. Puls normal. Stuhl acholisch; Urin dunkelbraun, enthält reichlich Gallenfarbstoff.

Operation 29. V. 06: Pararectalschnitt rechts. Gallenblase stark geschrumpft; im Cysticus und supraduodenalen Choledochusteil keine Konkremente. In der Gegend der Papille fühlt man einen unbeweglich eingekeilten, haselnussgrossen Stein. Transduodenale Choledochotomie. Entfernung eines reichlich haselnussgrossen, harten, unregelmässig gestalteten schwarzen Steines aus der Papille. Naht des Duodenums. Tampon auf die Nahtstelle. Etagennaht der Bauchdecken.

Verlauf kompliciert durch einen Abscess in der Narbe; sonst normal. Entlassung am 26. VI. ohne Fistel, beschwerdefrei, mit kaum noch merkbarem Icterus. — Vorstellung im Oktober 1906: Pat. sieht blühend aus. Narbe fest und reizlos. Die geäusserten Beschwerden (Magenschmerzen) sind scheinbar nur der Rente wegen (Unfall) vorhanden.

In einer Reihe anderer Fälle sind zwar noch Steine vorhanden, es besteht aber doch eine Schrumpfung der sich fest um die noch in ihr befindlichen Konkremente zusammenziehenden Gallenblase. Auch dafür einige Beispiele:

152. Frau St., 44 J. Chronischer Choledochusverschluss durch Stein. Cholecystektomie, Choledochotomie, Tod.

Pat. hat vor einer Reihe von Jahren an schweren, häufig wieder-

kehrenden Gallensteinkoliken gelitten. Das tiefgelbe, oft broncefarbige Hautkolorit, sowie anderweitige schwere Störungen von Stauung infolge Verschlusses des Ductus choledochus, die in letzter Zeit in immer kürzeren Intervallen und mit grösserer Heftigkeit auftraten, liessen einen operativen Eingriff geboten erscheinen.

Operation 6. II. 84: Nach Eröffnung der Bauchhöhle war die geschrumpfte Gallenblase nur mit Mühe zu finden; sie umschloss einen wallnussgrossen Stein, wurde vom Leberrand überragt und war durch derbes straffes Gewebe mit der Unterfläche der Leber fest verlötet. Mit grosser Mühe gelang es allmählich, die Gallenblase aus ihrer Verbindung mit dem Lebergewebe zu lösen. Als die Operation fast vollendet erschien, zeigte es sich beim weiteren Vordringen in die Tiefe, dass ein fast ebenso grosser Stein, wie der bereits extrahierte, im Ductus choledochus festsass; dieser wurde indiciert, der Stein extrahiert und der bis zur Grösse einer normalen Gallenblase ampullenförmig erweiterte Ductus choledochus durch die Naht geschlossen. Pat. war nach der langdauernden Operation stark kollabiert und ging 20 Stunden nach derselben zu Grunde. Der Fall hat historisches Interesse insofern, als er der erste ist, bei dem am lebenden Menschen eine Choledochotomie ausgeführt wurde.

153. Frau W., 23 J. Cholecystitis chronica obliterans. Chronischer Choledochusverschluss durch Stein. Cholecystostomie, Choledochotomie, Heilung.

3 Partus. Seit März 1898 in 14tägigen Intervallen Gallenkoliken. Während der ganzen Zeit Gelbsucht, zur Zeit der Anfälle intensiver werdend.

Befund: Icterus, Leber wenig vergrössert, Gallenblase nicht zu fühlen, Gallenblasengegend ist druckempfindlich. Am Körper Kratzeffekte, Stuhl war früher lehmfarben, jetzt etwas gebräunt. Urin gallenfarbstoffhaltig. Temperatur nicht erhöht.

Operation 4. II 99: Gallenblase geschrumpft, dicht vor der Papille im Choledochus ein haselnussgrosser Stein. Incision: Entfernung des Steins, doppelte Naht. Tamponade der Nahtstelle. Aus der Blase wird ebenfalls ein kleiner Stein entfernt, die Blase zur Entlastung des Choledochus drainiert. In der Galle Reinkultur von Bacterium coli. 12. II. Nachblutung aus dem Unterteil der Wunde, durch Oeffnung der Wunde und Tamponade gestillt. 24. III. Die Wunde ist völlig geschlossen, kein Icterus, beschwerdefrei, geheilt entlassen. — Pat. ist bis 1903 gesund gewesen, ist dann von Hamburg fortgezogen; weitere Nachrichten fehlen.

154. Frau C. M., 34 J. J.-Nr. 7094. 1906. Cholelithiasis, Chronischer Choledochusverschluss durch Stein. Cholecystektomie, Choledochotomie, Heilung.

Familienanamnese ohne Belang. Mehrere normale Partus. Pat. war als junges Mädchen sehr bleichsüchtig und immer magenleidend. Im Früh-

jahr 1904 traten zum erstenmal Koliken auf, anfänglich ohne, später mit Gelbsucht; bis zum Herbst 1905 12 Anfälle, dann beschwerdefrei während des ganzen Winters. Am 22. IV. und am 28. IV. wieder je ein heftiger Anfall mit Schüttelfrost, Erbrechen, Gelbsucht und starkem Verfall; seit dem letzten Anfall hohes Fieber. Vom 3. V. bis 7. VI. Behandlung auf der medicinischen Abteilung; anfangs schweres Krankheitsbild mit Temperaturen zwischen 39 und 40°. Seit dem 16. IV. fieberfrei, aber unter Fortbestehen von Magenbeschwerden und zeitweisen Schmerzen in der Lebergegend. Am 7. VI. zwecks Operation zur chirurgischen Abteilung verlegt.

Befund: Gracile, elende, anämische Person. Leichter Skleralikterus. Brustorgane o. B. Leber leicht vergrössert. Gallenblasengegend druckempfindlich; kein Tumor palpabel. Temperatur normal, Puls klein, frequent. Stuhl und Urin o. B.

Operation 8. VI. 05: Pararectalschnitt rechts. Gallenblase erheblich geschrumpft und verwachsen, Wand verdickt. In der Gallenblase und im Choledochus Konkremente fühlbar. Lösung der Adhäsionen, Incision des Choledochus, Entfernung von einem haselnussgrossen, bei der Extraktion zerbröckelnden Stein. Exstirpation der Gallenblase. Tamponade; Etagennaht der Bauchdecken. Die aufgeschnittene Gallenblase enthält trübe Galle und 3 erbsen- bis haselnussgrosse Steine. Wand ungefähr $^1/_2$ cm dick. Serosa blass, glänzend, mit stecknadelkopfgrossen, teilweise konfluierenden Blutungen. Unter den im Inneren liegenden Steinen Schleimhautdefekte; die Schleimhaut ist stark gerötet und gewulstet.

Verlauf gestört durch eine Pneumonie des linken Unterlappens; es kommt zur Bildung einer wenig secernierenden Gallenfistel, die bei der Entlassung am 11. VIII. 06 noch besteht. — Befinden z. Z. gut; es besteht noch eine kleine nicht störende Gallenfistel.

Wenn die nach dem Courvoisier'schen Gesetz zu erwartende Schrumpfung der Gallenblase beim Choledochusstein ausbleibt, so wird das in erster Linie von dem Zustand und Inhalt der Gallenblase und des Cysticus abhängig sein. Eine erhebliche Ausdehnung der Gallenblase trotz Steinen im Choledochus haben wir nicht beobachtet, wohl aber mässige Erweiterung oder wenigstens normale Grösse. Dieser Zustand tritt ein, wenn die Blase noch so zahlreiche Konkremente enthält, dass sie nicht schrumpfen kann (Fall 155 bis 158) oder wenn sie der Sitz eines Empyems ist (Fall 159 und 160).

155. Frau A. Sch., 28 J. J.-Nr. 201. 1905. Cholelithiasis. Chronischer Choledochusverschluss durch Stein. Cholecystostomie, Choledochotomie, Heilung.

Keine in Betracht kommenden frühereren Krankheiten. 1895 ein

normaler Partus. Seit Sommer 1904 gallensteinleidend und deswegen mehrfach wochenlang auf der medizinischen Abteilung des Krankenhauses behandelt. Am 2. I. 05 sehr heftiger Kolikanfall mit Schüttelfrost, seit dem 3. I. besteht Icterus, dessen Intensität gewechselt hat, dauernd mehr weniger starke Schmerzen in der Lebergegend, vielfach Erbrechen, erhebliche Störung des Allgemeinbefindens. Wünscht dringend Operation. Aufnahme 27. II. 05.

Befund: Frau in leidlichem Ernährungszustand. Brustorgane o. B. Leber vergrössert, Gallenblase als hühnereigrosser, sehr druckempfindlicher Tumor palpabel. Kein Icterus. Stuhl und Urin o. B. Puls und Temperatur normal.

Operation 1. III. 05: Pararectalschnitt rechts. Die Gallenblase ist mit der Umgebung durch alte z. T. sehr feste Verwachsungen verbunden. Lösung der Adhäsionen. Steine in der Gallenblase und im Choledochus fühlbar. Choledochotomie, Entfernung mehrerer erbsengrosser weisser, unregelmässig gestalteter Steine. Incision der Gallenblase am Fundus; Inhalt, dicke Galle, 7 erbsengrosse Steine. Catgutnaht des Choledochus. Schlauchdrainage der Gallenblase. Etagennaht der Bauchdecken.

Rasche Erholung, schmerzfrei. Am 3. und 8. IV. je ein in wenigen Stunden vorübergehender Kolikanfall mit Temperatursteigerung. Ausbildung einer permanenten, wenig secernierenden Gallenfistel. Mit derselben in sonst gutem Zustand am 15. V. 05 entlassen. Bericht vom Oktober 1906: Allgemeinbefinden gut. Es besteht noch eine kleine, verschieden stark secernierende, nicht störende Gallenfistel, aus der sich angeblich noch mehrere kleine Steine entleert haben.

156. Frau E. P., 55 J. J.-Nr. 4148. 1905. Cholelithiasis, Chronischer Choledochusverschluss durch Stein. Cholecystektomie, Choledochotomie. Hepaticusdrainage. Heilung.

Pat. stammt aus tuberkulöser Familie. Keine ernstlichen sonstigen Krankheiten; 8 normale Partus, einmal Wochenbettfieber. Menopause seit 8 Jahren. Altes Gallensteinleiden; je ein Anfall 1876, 77 und 78. Dann 18 Jahre Ruhe; 4., 5. und 6. Anfall 96, 97 und 98. 7. Anfall im Oktober 1904; bisher alle Anfälle schnell vorübergehend und ohne Gelbsucht, dann ein sehr schwerer im November 1904 mit starker Gelbsucht; seitdem dauernd Schmerzen in der Lebergegend, aber keine Anfälle mehr; Gelbsucht von wechselnder Stärke, erhebliche Gewichtsabnahme. Aufnahme zwecks Operation am 17. III. 05.

Befund: Gracile, abgemagerte Frau. Icterus mässigen Grades. Brustorgane o. B. Leber vergrössert, Gallenblase undeutlich fühlbar, druckempfindlich. Temperatur und Puls normal. Stuhl fast völlig entfärbt. Im Urin reichlich Gallenfarbstoff.

Operation 20. III. 04: Bogenschnitt parallel dem r. Rippenbogen. Gallenblase von normaler Grösse und stark entzündlich verdickter Wand;

enthält fühlbare Steine. 2 haselnussgrosse Steine fest im Choledochus. Exstirpation der Gallenblase, die eingedickte Galle und 7 erbsen- bis haselnussgrosse Steine enthält. Incision des Choledochus; Entfernung von 2 haselnussgrossen Steinen. Hepaticusdrainage durch eingenähtes Gummirohr. Etagennaht der Bauchdecken.

Anfänglich unstillbares Erbrechen und sehr elender Zustand; dann rasche Erholung. Entlassung am 20. IV. 05 ohne Fistel und ohne Beschwerden. — Laut Bericht vom Oktober 1906 ist Pat. seit der Operation dauernd gesund und völlig beschwerdefrei geblieben. 18 Pfund Gewichtszunahme.

157. Frau A. M., 49 J. J.-Nr. 5414. 1901. Cholelithiasis, Chronischer Choledochusverschluss durch Stein. Cholecystostomie. Heilung.

Keine früheren Erkrankungen. 3 normale Partus. Pat. leidet seit 4 Jahren an „Gallensteinkoliken", die in verschieden langen Pausen wiederkehrten und jedesmal von Icterus begleitet waren. Dauer der Anfälle meist mehrere Tage; letzter in der vergangenen Woche. Wünscht operative Beseitigung ihres Leidens. Aufnahme 16. IV. 1901.

Befund: Gut genährte, leicht ikterische Frau. Abdomen aufgetrieben; in der Gallenblasengegend harter, druckempfindlicher Tumor deutlich fühlbar. An beiden Unterschenkeln starke, z. T. thrombosierte Varicen. Sonst normaler Organbefund. Stuhl ungefärbt, Urin dunkel, enthält Gallenfarbstoff. Kein Fieber, keine Pulsverlangsamung.

Operation 20. IV. 01: Pararektaler Schnitt rechts. Nach Eröffnung der Bauchhöhle fühlt man die Kuppe der Gallenblase als steinharten Tumor am Rand des r. Leberlappens. Freipräparieren und Hervorziehen der Gallenblase gelingt bei den sehr fettreichen Bauchdecken erst nach Querschnitt bis zur Linea alba. Eröffnung der Gallenblase am Fundus. Inhalt: Galle, 128 erbsen- bis haselnussgrosse, facettierte Steine, die z. T. in den höheren Gallenwegen sitzen, aber in die Blase zurückgeschoben werden können. Schlauchdrainage der Gallenblase. Etagennaht der Bauchdecken.

Glatte Heilung. Stuhl seit dem 28. IV. gefärbt. Am 24. V. ohne Icterus und ohne Fistel entlassen. — Laut Bericht vom Oktober 1903 seit der Operation dauerndes Wohlbefinden und ungestörte Arbeitsfähigkeit.

158. Frau B. K., 36 J. J.-Nr. 12 719. 1905. Cholelithiasis, Chronischer Choledochusverschluss durch Stein. Cholecystostomie. Heilung.

Familienanamnese ohne Belang. Pat. war immer schwächlich und blutarm, hat aber nie schwerere Krankheiten durchgemacht. 4 normale Partus, kein Abort. Vor 11 Jahren vorübergehende Gelbsucht ohne Schmerzen. Vor 3 Jahren erster, gleich sehr heftiger Gallensteinkolikanfall mit Erbrechen und Gelbsucht. Seitdem häufige Anfälle von wechselnder Intensität. Bisherige Behandlung mit Oel, Karlsbader Brunnen,

Morphin nur von vorübergehendem Erfolg. Letzter Anfall vor 3 Tagen. Aufnahme 7. IX. 05.

Befund: Zarte, mässig genährte, leicht ikterische Frau. Brustorgane o. B. In der Gallenblasengegend ein hühnereigrosser, mässig beweglicher, mit der Atmung verschieblicher, äusserst druckempfindlicher Tumor. Temperatur und Puls normal. Stuhl und Urin o. B.

Operation 9. IX. 05: Pararectalschnitt rechts. Gallenblase gänseeigross, prallelastisch, ohne Verwachsungen; enthält fühlbare Konkremente. Incision am Fundus. Inhalt: Galle, 77 kleinerbsengrosse facettierte, harte, porcellanweisse, unter einander völlig gleiche Steine; ein gleicher Stein kann aus dem Choledochus durch den erweiterten Cysticus in die Gallenblase zurückgedrängt werden. Schlauchdrainage der am Peritoneum fixierten Gallenblase. Etagennaht der Bauchdecken.

Verlauf normal. Entlassung am 10. X. 05 ohne Fistel in sehr erholtem Zustand. — Bericht vom Oktober 1900: Befinden wenig befriedigend. Pat. leidet viel an unregelmässiger Verdauung, Erbrechen, Magenschmerzen, die aber keinen kolikartigen Charakter haben. Nie mehr Icterus.

159. Herr H. E., 67 J. J.-Nr. 10572. 1898. Empyema vesicae felleae. Chronischer Choledochusverschluss durch Stein. Cirrhosis hepatis hypertrophica. Cholecystostomie. Choledochotomie. Exitus.

Vor 3½ Jahren begann die jetzige Krankheit. Plötzlich eintretende äusserst heftige Schmerzen mit Schüttelfrost und Icterus. Die Anfälle wiederholten sich nach 1, 2, 3, 4 oder 5 Wochen, sind im 1. Jahr nie länger als 5 Wochen ausgeblieben. Einen Tag nach dem Anfall Gelbsucht, brauner Urin, weisser Stuhl. Nie Steine mit dem Stuhl abgegangen. Ein Jahr nach Beginn der Anfälle hörten die heftigen Schmerzen auf, jetzt in gewissen Abständen Magenschmerzen, nicht kolikartig. Schüttelfröste, beständiges Hautjucken, starke Abmagerung. Gelbsucht besteht noch seit Anfang der Erkrankung.

Befund: Haut gelbgrün-braun (broncefarben). Beim Stehen tritt der Bauch stark hervor. Man sieht die massige Leber durch die Bauchdecken. Die Leber ist sehr hart mit deutlich fühlbarem scharfen Rand. Besonders in der Mittellinie stark vergrössert, Gallenblase nicht fühlbar. In der Milzgegend undeutliche Resistenz. Beim Stehen tritt in der Blasengegend eine Dämpfung auf. Im übrigen ist Ascites nicht nachzuweisen. Magen nicht erweitert, Urin ohne Eiweiss und Zucker, dunkelgelb, wenig gallenfarbstoffhaltig. Augenblicklich kein Fieber.

Operation 5. XII.: Im Ductus choledochus, retroduodenalem Teil, ein klein hühnereigrosser Stein. Incision: Extraktion in mehreren Portionen. Naht des enorm erweiterten Choledochus. Tamponade der Nahtstelle. Eröffnung der prall gefüllten Gallenblase. Es entleert sich schmierig braune Flüssigkeit, sowie eine Menge Steingrus. Gummischlauch in die Gallenblase.

Am 6. XII. andauerndes Erbrechen und Meteorismus. Entfernung des Choledochus-Tampons. Herzschwäche, die nicht mehr zu halten ist. Abends Exitus letalis. Autopsie: Dunkel olivenfarbige Haut. Emphysem der Lungen. Im Abdomen ca. 200 g stark ikterische Flüssigkeit mit Fibrinflocken. Leber vergrössert, kleinhöckerig, beim Durchschneiden knirschend. Auf dem Durchschnitt findet sich nur noch wenig Leberparenchym inselförmig im bindegewebigen Stroma. Ductus choledochus stark erweitert, seine Wand verdickt und seine Schleimhaut gerötet, zum Teil ulceriert. Im Ductus findet sich ein kleinhaselnussgrosser, schwarzer, vielkantiger Stein. Die anliegenden Leberteile haben einen pseudomembranösen Belag. Sämtliche Organe stark ikterisch gefärbt.

160. Frau G., 37 J. J.-Nr. 5390. 1899. Empyema vesicae felleae. Chronischer Choledochusverschluss durch Stein. Cholecystostomie, Choledochotomie, Heilung mit Gallenfistel.

Kein Partus. Menses seit 10 Jahren aufgehört. Seit einigen Jahren Schmerzen im ganzen Leibe. Vor 1½ Jahren Anfall mit schwerem Icterus. Die Schmerzen sind seitdem nicht fortgeblieben, sie traten hauptsächlich im Magen auf und zogen nach der rechten Seite hin, und zwar nach jeder Nahrungsaufnahme. Ist infolgedessen sehr heruntergekommen.

Befund: Abdomen weich, starke Druckempfindlichkeit unter dem rechten Rippenbogen, wo eine unbestimmte Resistenz zu fühlen ist. Kein Icterus (Retroflexio uteri fixata).

Operation 3. VI. 99: Gallenblase liegt unter dem Leberrand, von gewöhnlicher Grösse, stark verwachsen. Lösung der Verwachsungen; durch Aspiration wird reichlich trübe Galle entleert, nach breiter Eröffnung werden zahlreiche, meist kirschkerngrosse Steine entleert. Im Choledochus werden noch 2 ebensolche Steine gefühlt. Choledochotomie und Entfernung der Steine. Naht des Choledochus. Tamponade der Nahtstelle. Drainage der Gallenblase mit Gummischlauch, im übrigen Schluss der Bauchdecken. Bakteriologische Untersuchung: Bacterium coli in Reinkultur.

Am Abend nach der Operation 1500 ccm intravenöse Kochsalzinfusion wegen Collaps, weiterer Verlauf ohne Störung. Reichlicher Gallenabfluss. — 10. VI. Entfernung der Tamponade und des Drains. Bei Spülung entleeren sich massenhaft hirsekorngrosse, schwarze Konkremente. — 25. VI. Die Gallenfistel ist noch sehr weit, secerniert reichlich, nach Spülung haben sich noch öfters Konkremente entleert. — 12. VIII. Konkremente haben sich nicht wieder entleert. Allgemeinbefinden ist wesentlich gehoben. Es besteht noch eine bleifederdicke Fistel, die mässig galliges Sekret entleert. Auf Wunsch geheilt mit Gallenfistel entlassen. — Gestorben am 28. VII. 00; amtlich gemeldete Todesursache: Gallensteinleiden.

Der Cysticus obliteriert bei Schrumpfung der Gallenblase entweder ganz oder er knickt so zusammen, dass er nicht mehr durchgängig ist. Selten bleibt er so weit, dass man die in den Choledochus geratenen Steine durch ihn in die Gallenblase zurückschieben kann, wie das bei den Fällen 157 und 158 möglich war. Schliesslich kommt es vereinzelt vor, dass selbst nach völliger Entleerung aller Steine aus der Blase der Cysticus weit bleibt; dann schrumpft die mit Galle gefüllte Blase nicht, im Gegenteil, sie wird durch den Druck der im Choledochus gestauten Galle ausgedehnt werden, wie z. B. bei folgender Beobachtung:

161. Herr C. Ph., 24 J. J.-Nr. 12852. 1899. Cholecystitis chronica. Chronischer Choledochusverschluss durch Stein. Cholecystostomie, Choledocholithotrypsie. Heilung.

Im Sommer 1899 Koliken mit Fieber und Icterus, späterhin Schmerzen unbestimmter Art in der Lebergegend. Bei der jetzigen Aufnahme auf der Inneren Abteilung zunächst wieder Schmerzen in der Magengegend, Stiche in der Gegend des Rippenbogens und vorübergehend leichter Icterus. Man hat sich auf der Inneren Abteilung anscheinend schwer zu der Diagnose Cholelithiasis entschlossen.

Operation 11. I. 00: Die Gallenblase ist vergrössert, zahlreiche Verwachsungen. Nach Lösung derselben fühlt man im Choledochus 2 erbsengrosse Steine, die so weich sind, dass sie zerdrückt werden. Durchsuchung der übrigen Teile der Gallenwege ohne Resultat. Nachher können die zuerst gefühlten Steine nicht mehr entdeckt werden, wahrscheinlich in den Darm geschoben. Die Gallenblase wird eingenäht und drainiert, sie enthält keine Steine. Der Gallenblaseninhalt ist steril.

Ziemlich reichlich secernierende Gallenfistel, Stuhlgang normal gefärbt. 6. III. Erweiterung der Fistel durch Laminariastift. Es wird kein Stein gefunden. 29. III. Thermokauterisation des Fistelgangs, Fistel heilt nicht. 10. IV. Oefters wiederholte Stöpselversuche, bis jetzt ohne sichtbaren Erfolg. 11. V. Seit 10 Tagen hat sich die Gallenfistel geschlossen. Pat. fühlt sich vollkommen wohl, geheilt entlassen.

Im Anschluss an diese mehr typischen Fälle von Choledochusverschluss führe ich noch diejenigen an, über die mir nähere Daten nicht zur Verfügung stehen.

162. Herr Gl., 35 J. Cholelithiasis. Chronischer Choledochusverschluss durch Stein.

7. VII. 91 Cholecystostomie und Choledochotomie; multiple Steine in Blase und Choledochus. Heilung mit Fistel. 28. I. 92 operativer Fistelschluss; seitdem gesund.

163. Herr Prof. Kr., 54 J. Cholelithiasis. Chronischer Choledochusverschluss durch Stein.

1. X. 95 Choledochotomie mit Naht. Heilung. 1907 gesund.

164. Frau A. Pl., 35 J. Cholelithiasis, Chronischer Choledochusverschluss durch Stein.

8. IV. 97 Choledochotomie mit Naht. Heilung. 1907 gesund.

165. Herr St., 52 J. Cholelithiasis, Chronischer Choledochusverschluss durch Stein.

24. XI. 97 Choledochotomie mit Naht. Heilung. Pat. ist 8 Jahre später ausserhalb Hamburgs unter den Symptomen einer akuten Peritonitis gestorben.

166. Herr Frh. v. W., 59 J. Cholelithiasis, Chronischer Choledochusverschluss durch Stein.

23. V. 98 Choledochotomie mit Naht. Heilung. 1907 gesund.

167. Frau M., 56 J. Cholelithiasis. Chronischer Choledochusverschluss durch Stein.

21. X. 98 Choledochotomie und Cholecystostomie. Entfernung von je einem fast hühnereigrossen Stein. Normaler Heilungsverlauf. 1907 völlig gesund.

168. Frau S., 63 J. Cholelithiasis. Chronischer Choledochusverschluss durch Stein.

10. X. 99 Choledochotomie, Heilung. 1907 noch gesund.

169. Herr M., 54 J. Cholelithiasis. Chronischer Choledochusverschluss durch Stein.

6. II. 00 Choledochotomie. Exitus 14 Tage post oper. an Herzlähmung.

170. Frau B., 37 J. Cholelithiasis. Chronischer Choledochusverschluss durch Stein.

23. X. 03 Choledochotomie, Cholecystostomie. Normaler Heilungsverlauf. Bis 1907 völlig gesund.

171. Frau S., 36 J. Cholelithiasis. Chronischer Choledochusverschluss durch Stein.

19. I. 04 Choledochotomie. Normaler Verlauf. 1907 völlig beschwerdefrei.

172. Frau Gl., 62 J. Cholelithiasis. Chronischer Choledochusverschluss durch Stein.

29. X. 04 Choledochotomie. Normale Heilung. Bis 1907 völlig gesund.

Gegenüber den bisher beschriebenen Fällen von gewissermassen „regulärem“ chronischen Choledochusverschluss ist eine Reihe an-

derer zu erwähnen, bei denen die Verhältnisse weit verwickelter liegen. Zweimal war der chronische Choledochusverschluss kompliciert durch schwere eitrige Veränderungen der Gallenblase, die mit den bereits erwähnten Formen von chronischem Empyem nicht mehr auf dieselbe Stufe zu stellen sind. In dem einen Fall lag eine gangränescierende Entzündung der Gallenblase vor, die zu spontaner Ruptur an zwei Stellen geführt hatte und die nach ausgiebiger Drainage zur Heilung kam, bei dem andern handelte es sich um eine septische Cholangitis bei einem Diabetiker, ausgehend von einem thrombophlebitischen Abscess; die Drainage des Choledochus konnte den tödlichen Ausgang nicht mehr abwenden.

173. Frau A. R., 53 J. J.-Nr. 1832. 1903. Cholelithiasis, Cholecystitis perforativa, chronischer Choledochusverschluss durch Stein. Cholecystostomie. Heilung.

Mutter und Grossmutter an Uteruscarcinom gestorben; sonst Familienanamnese ohne Belang. 1 normaler Partus vor 33 Jahren. Pat. ist seit vielen Jahren magenleidend und dauernd deswegen in Behandlung gewesen. Vor 3 Monaten traten zum ersten Mal krampfartige Schmerzen in der Lebergegend auf, verbunden mit Fieber und Erbrechen. Seitdem zunehmende Gelbfärbung der Haut und starke Abmagerung, Stuhl angehalten, wie Cement, Urin dunkel. Anfälle im letzten Moment alle paar Tage wiederkehrend. Aufnahme 2. II. 03.

Befund: Kräftige Frau in leidlichem Ernährungszustand. Dunkel ikterische Hautfärbung. Brustorgane o. B. Leib aufgetrieben, überall druckempfindlich, speciell in der Gallenblasen- und Blinddarmgegend. Stuhl acholisch. Urin dunkel, enthält Gallenfarbstoff. Temperatur 38,5°. Puls 106.

Operation 3. II. 03: Pararectalschnitt rechts. Gallenblase nicht vergrössert, in ihrer Wand zwei kleine Perforationsöffnungen, die eine am Fundus, die andere dicht am Uebergang in den Cysticus. Umgebung der Gallenblase und Serosa der in der Nähe liegenden Dünndarmschlingen gallig imbibiert. Im Choledochus ein kleinhaselnussgrosser Stein, der durch die Gallenblase entfernt wird. Einführung je eines Drains in die Perforationsöffnungen, ausgiebige Tamponade. Etagennaht der Bauchdecken.

Anfangs starke Gallensekretion. Icterus verschwindet schnell. Gute Erholung. Pat. wird am 7. III. 03 in bestem Zustand mit kleiner, wenig secernierender Gallenfistel entlassen. — Oktober 1906. Die Fistel hat sich wenige Wochen nach der Entlassung geschlossen. Nie mehr Erscheinungen seitens des Gallensteinleidens. 40 Pfund Gewichtszunahme. In der letzten Zeit Unterleibs- und Magenbeschwerden, seitdem Abmagerung. Nach Beobachtung im Krankenkenhaus und Röntgenbild

handelt es sich um Carcinoma ventriculi. Pat. lehnt eine nochmalige Operation ab.

174. Frau C. Oe., 50 J. J.-Nr. 2276. 1901. Cholelithiasis, chronischer Choledochusverschluss durch Stein. Cholangitis purulenta, Sepsis, Diabetes mellitus, Choledochotomie, Hepaticusdrainage. Exitus.

7 Partus, der letzte vor 12 Jahren. Vor 3 Jahren Kolik in der rechten Bauchseite mit Icterus. Dann wieder gesund. Seit Herbst wieder Schmerzen und zeitweise bettlägerig. Seit 3 Wochen heftige Koliken mit Icterus. Aufgenommen 9. II. 01.

Befund: Mässiger Icterus, schlechter Ernährungszustand. Abdomen leicht meteoristisch, nirgends druckempfindlich. Leber mässig vergrössert, Gallenblase nicht fühlbar, Milz nicht palpabel. Am linken Bein Varicen, grosser Abscess an der Wade, thrombo-phlebitische Hautnekrosen. Im Urin Zucker. 9. II. Incision der unterminierten und nekrotischen Hautpartien. Sehr schwerer Allgemeinzustand. In den nächsten Tagen septisches Fieber mit hohen Zacken bis 40,8°. Auf die Möglichkeit hin, dass es sich doch nur um ein Gallenblasenempyem handelt.

Operation 18. II. 01: Die Gallenblase ist mit Mühe zu finden, zu einem kleinen Knoten zusammengeschrumpft; ausgedehnte Verwachsungen der Leber mit Magen, Colon und Duodenum. Im Choledochus vor der Papille wird ein Stein palpiert. Incision, Extraktion. Er ist wallnussgross. Drainage des Ductus hepaticus durch ein eingenähtes Gummidrain. Der Pankreaskopf ist hart und dick. Noch während der Operation Collaps, intravenöse Kochsalzinfusion 2 Liter.

Die Pat. übersteht den Eingriff nicht. Tod 40 Stunden nach der Operation in einem komatösen Zustand. Autopsie: Die Leber zeigt auf dem Durchschnitt zahllose kleine Gallengänge mit grünem Eiter erfüllt, teilweise ist die Wand der Gallengänge eitrig eingeschmolzen, sodass bis haselnussgrosse Abscesse entstanden sind. Ductus hepaticus, cysticus und choledochus bis fingerdick erweitert, enthalten eitrig gallige Flüssigkeit, keine Konkremente mehr. Die Gallenblase ist wallnussgross mit verdickter Wand, enthält 2 erbsengrosse facettierte, harte Gallensteine. Im Darm acholischer Stuhl, Milz vergrössert, zerfliesslich. In dem cholangitischen Eiter und in der Milz Streptokokken.

Zu erwähnen sind ferner die Fälle, bei denen das Leiden nicht unter den geschilderten charakteristischen Symptomen verläuft. Das eine oder das andere kann fortfallen; relativ häufig z. B. fehlt der Icterus, nach Kehr's Berechnung in 33%; von unserem Material sind von 36 Fällen, bei denen durch Operation oder Sektion Steine im Choledochus nachgewiesen wurden, 6 = 16,7% ohne Icterus verlaufen. Das Auffinden der Steine im Choledochus kann an und für sich sehr schwierig sein, auch wenn ihre Entfernung aus dem-

selben der vorgesehene Zweck der Operation war. Ist man nach Vorgeschichte und Befund (fehlender Icterus) nicht auf die Anwesenheit von Konkrementen im Choledochus gefasst, so kann ein Uebersehen derselben um so leichter passieren. Ich führe zwei derartige, aus älterer Zeit stammende Fälle an; bei beiden war nach Entfernung der Steine aus der Gallenblase und Verschluss derselben durch extraperitoneale Cystendyse eine auf Choledochusstein beruhende Gallenfistel zurückgeblieben, die erst nach Entfernung des Konkrementes durch Choledochotomie zur Heilung kam.

175. Frl. E. G., 27 J. Cholecystitis chronica. Cholecystotomia ideal. ext. Chronischer Choledochusverschluss durch Stein. Choledochotomie. Heilung.

Pat. machte von Januar bis Mitte März 1893 einen mittelschweren Typhus durch und leidet seitdem häufig an Magenschmerzen, die sich in Zwischenräumen von 8—14 Tagen zu kolikartigen Anfällen steigerten. Icterus niemals vorhanden gewesen. Gallenblasengegend etwas druckempfindlich, Gallenblase nicht palpabel; erst in den letzten Tagen vor der Operation wird die auf Gallenstein gestellte Diagnose durch einen fühlbaren Gallenblasentumor von Hühnereigrösse bestätigt.

Operation 4. IV. 93 in der üblichen Weise. Keine Adhäsionen, Cysticus und Choledochus frei; Entleerung von 116 Steinen von Erbsen- bis Haselnussgrösse durch den Wasserstrahl. Naht der Gallenblase und der Bauchdecken. Nach 8 Tagen ist die Wunde bis auf eine Galle absondernde Fistel geheilt. Nach mehrmaliger Dilatation der Fistel durch Laminaria gelingt es nicht, einen Stein in der Blase zu sondieren. Da die Fistel schleimigen Inhalt secerniert, wird ein Stein im Cysticus angenommen. Blutige Erweiterung, Gallenblase frei; es gelingt, einen kleinen, im Cysticus befindlichen Stein zu extrahieren. Pat. wird auf ihren Wunsch mit wenig secernierender Fistel ohne besondere Beschwerden entlassen.

Nach wenigen Wochen jedoch bekam sie oft wiederkehrende, den früheren Anfällen ähnliche Schmerzattacken. Icterus soll nie eingetreten, die Fäces stets von normaler Farbe gewesen sein. Die Fistel schloss sich nicht, die Sekretion war nicht hochgradig, jedoch musste der Verband täglich gewechselt werden. Bei Zunahme der Beschwerden liess sich Pat. im Nov. 1893, ca. 9 Monate nach der 1. Operation, von neuem in das Krankenhaus aufnehmen. Der Ernährungszustand war ein leidlich guter, keine Gewichtszunahme seit der Entlassung, Symptome wie geschildert. Die Sekretion war eine rein gallige. Nach Stöpselversuch leichter Icterus, Gefühl von Druck und Schmerz in der Gallen- und Magengegend sowie leichtes Fieber und Frösteln. Nach der Entfernung des Laminariastiftes entleerte sich eine ziemlich reichliche Menge trüber, galliger Flüssigkeit.

Am 5. XII. 93 Freilegung des durch einen erbsengrossen Stein verschlossenen Choledochus. Incision der Wand, Entfernung des Steins, der fest von Schleimhaut umschlossen war, Naht der Choledochuswunde. Die Bauchwunde wurde geschlossen und gleichzeitig die Fistel aufgefrischt und durch einige Seidennähte fest vernäht. Reaktionsloser Wundverlauf; vollkommene Heilung.

176. Frl. M. P., 24 J. J.-Nr. 8584. 1896. Cholecystitis chronica. Chronischer Choledochusverschluss durch Stein. Cholecystotomia ideal. ext. Choledochotomie. Heilung.

Pat. wird am 15. IV. 96 zur Chirurg. Abteilung verlegt, ist längere Zeit auf der Inneren Abteilung behandelt. Diagnose bot grosse Schwierigkeiten. Pat. klagt über dumpfe, oft intensive Schmerzen in der Magengegend, Appetitlosigkeit, zuweilen Erbrechen, niemals Icterus, keine Kolikanfälle, kein Gallenblasentumor, keine Steine abgegangen. Gegend der Gallenblase mässig druckempfindlich. Vitium cordis.

Operation 17. IV. 96: Entleerung einer grossen Zahl erbsen- bis pflaumenkerngrosser Steine. Ductus cysticus und choledochus frei von Steinen gefunden. Hautwunde nicht per primam geheilt, jedoch keine Gallenfistel, keine Beschwerden. Nach einigen Tagen starke Schmerzen; es entleert sich aus der gespaltenen Gallenblase schleimiger Inhalt. Am 29. V. wird die Fistel erweitert, kein Stein zu finden, es entleert sich reine Galle. Sekretion lässt bald nach, Absonderung schleimiger Flüssigkeit. Am 18. VI. Fistel fest geschlossen, keine Schmerzen mehr. 27. VI. geheilt entlassen.

Pat. liess sich am 5. X. 96 wieder mit Schmerzen in der rechten Leibseite auf der Inneren Abteilung aufnehmen. Am 10. X. Durchbruch von reichlich Eiter durch eine Fistel der Operationsnarbe. Schmerzen spontan und heftig. Jetzt besteht eine Gallenfistel. Schluss der Fistel durch einen mit Gaze umwickelten Holzstöpsel. Erweiterung der Fistel auch in der Tiefe durch feste Tamponade. Da die Fistel sich nicht schliesst

II. Operation 22. XI. 96: Verwachsungen der Gallenblase werden gelöst, man fühlt je einen kleinen Stein im Ductus cysticus und choledochus. Der Cysticusstein kann in die Gallenblase geschoben werden, wird extrahiert, ist kirschkerngross, facettiert. Der Choledochusstein lässt sich nicht verschieben. Incision, Extraktion und Naht der Wunde. Der Gallenblasenfundus wird reseciert, mit Catgut genäht und zwischen die Bauckdecken fixiert. Der Gallenblasenstumpf und die Nahtstelle des Choledochus werden tamponiert. 28. XI. viel Schmerzen und häufig Erbrechen. Nach Entfernung der Choledochustamponade entleert sich Galle. 10. XII. Die Fistel secerniert keine Galle mehr. Wegen Vitium cordis Verlegung zur medizinischen Abteilung. Von dort nach längerer Zeit Entlassung, ohne dass wieder Beschwerden seitens des alten Gallensteinleidens aufgetreten wären.

In einem weiteren Fall wurde, obwohl die Diagnose auf lithogenen Choledochusverschluss gestellt war, das verschliessende Konkrement bei der Operation nicht gefunden, deswegen Annahme eines entzündlichen Icterus und Fistelanlegung; trotzdem handelte es sich um einen Choledochusstein, nach dessen Entfernung durch spätere Choledochotomie erst die Fistel zur Heilung kam. Der Fall verdient deswegen Erwähnung, weil er mit experimenteller Genauigkeit den Modus der Konkrementeinklemmung in entzündeter Schleimhaut demonstriert. Die betreffende Patientin hatte vollkommen entfärbten Stuhl und Icterus; sobald durch Fistelanlegung für genügenden Abfluss gesorgt war und damit der Entzündungszustand aufhörte, trat normale Stuhlfärbung ein, obwohl der übrigens nur knapp erbsengrosse Stein nicht von seiner Stelle gerückt war. Hätte das kleine Konkrement nicht in dem engen peripheren Teil des Choledochus gelegen, so würde sich die Fistel, zum Nachteile der Kranken, wahrscheinlich sehr schnell geschlossen haben.

177. Frau S. M., 25 J. J.-Nr. 9198. 1901. Cholelithiasis. Chronischer Choledochusverschluss durch Stein. Cholecystostomie, Choledochotomie. Heilung.

Familienanamnese ohne Belang. Vor 2½ Jahren erster normaler Partus, 14 Tage danach plötzlich einsetzende Attacke kolikartiger Schmerzen in der rechten Bauchseite. Derartige Anfälle sind mit zunehmender Häufigkeit wiedergekehrt, in der letzten Woche täglich. Angeblich ist während der Anfälle die Haut gelblich, der Stuhl weiss, der Urin dunkel gewesen. Pat. wünscht dringend operative Beseitigung ihres Leidens, da alle bisherigen Kuren ohne Erfolg gewesen sind. Aufgenommen 13. VII. 1901.

Befund: Grazile, im übrigen gesunde Frau. Leberrand 3 querfingerbreit unter dem Rippenbogen fühlbar. Gallenblase undeutlich palpabel, äusserst druckempfindlich. Leichter Icterus. Stuhl thonfarben. Im Urin Gallenfarbstoff. Temperatur und Puls normal.

I. Operation 19. VII. 01: Pararectalschnitt. Gallenblase nicht verwachsen, überragt den Leberrand. Steine fühlbar. Incision am Fundus nach Schutz der Bauchhöhle. Inhalt: reichlich Galle, 3 haselnussgrosse Steine und einige Konkrementtrümmer. Im Choledochus sind keine Steine palpabel. Fixation der Gallenblase am Peritoneum und Drainage.

Icterus und Stuhlentfärbung sowie Gallenfarbstoffgehalt des Urins verschwinden schnell; dagegen bildet sich eine stark secernierende Gallenfistel. Nach Stöpselversuch Koliken und massenhafte Gallenansammlung. Von der Fistel aus ist in der Gegend des Pankreaskopfes ein sehr druckempfindlicher Knoten zu fühlen. Diagnose: Choledochusstein.

II. Operation 7. IX. 01: Mesorectalschnitt rechts nach provisorischem

Fistelverschluss. Man fühlt im Choledochus einen Stein ca. 1.5 cm von der Papille entfernt. Längsincision des Choledochus am Uebergang in die Pars intestinalis; von dort aus Entfernung des kleinerbsengrossen Steines. Doppelte Catgutnaht des Choledochus. Tampon auf die Nahtstelle. Etagennaht der Bauchdecken.

Normale Heilung der 2. Operationswunde und rascher Schluss der alten Gallenfistel. — Am 7. X. 01 ohne Fistel und ohne Beschwerden entlassen. — Bericht vom Oktober 1906: Allgemeinbefinden dauernd gut. 1903 normaler Partus; es hat sich in der Narbe eine kleine Fistel gebildet, die minimale Mengen galligen Schleims secerniert und keine Störung verursacht. Ca. 20 Pfund Gewichtszunahme.

Eine besondere Beachtung verdienen ferner die folgenden Fälle, bei denen es sich um aussergewöhnliche Steinbefunde handelt, und zwar um massenhafte Konkrementansammlung in allen Gallengängen. Unsere Ansicht ist, wie bereits erwähnt die, dass die Choledochussteine in der Regel aus der Blase stammen. Aber ebenso wie bei Katarrh der Choledochusschleimhaut und Störung des normalen Gallenabflusses der Stein in dem gemeinsamen Gang wächst, so kommt es bei chronischer Stauung in vereinzelten Fällen zum Niederschlag steinbildender Substanzen in den Gallengängen selbst. Als das Primäre ist auch hier das Einwandern eines die Stauung verursachenden Konkrementes aus der Blase in den Choledochus anzusehen. Die Annahme, dass derartig massenhafte Steinanhäufung wie sie sich bei den anzuführenden Fällen in Choledochus und Hepaticus fanden, aus der Gallenblase stammen sollten, ist ganz unhaltbar.

Zunächst ein Fall, der durch seine geradezu monströsen Verhältnisse interessant ist, der zur Evidenz beweist, wie chronischer Verschluss der Gallenwege durch Steine Jahre lang ohne die geringste Reaktion seitens des Organismus vertragen werden kann. Nach der Anamnese hat vor 8 Jahren ein erfolgreicher Anfall mit Ausstossung eines Steines aus der Gallenblase in den Choledochus stattgefunden. Seitdem weder jemals wieder Icterus, noch auch irgendwelche andere Störung der Gesundheit, also absolute Latenz, trotzdem ein chronischer Verschluss des Choledochus bestand, der zu hochgradigen Veränderungen führte. Bei der Operation fanden sich sowohl die Blase, wie namentlich die Gallenwege ausserordentlich erweitert, der Choledochus bis auf Darmdicke und bis weit hinauf in den Hepaticus mit einer Unmasse von hasel- bis wallnussgrossen Steinen vollgestopft. Der an sich aussergewöhnliche Fall

gewinnt noch dadurch besonderes Interesse, dass bei anfänglich ganz normalem Verlauf 24 Tage nach der Operation plötzlich unter peritonitischen Erscheinungen der Exitus eintrat, als dessen Grund die Sektion eine ursächlich nicht aufgeklärte totale Nekrose des Colon descendens und der Flexur mit multiplen Perforationen feststellte.

178. Frau E. J., 55 J. J.-Nr. 7133. 1902. Cholelithiasis. Chronischer Choledochusverschluss durch Stein. Cholecystektomie, Choledochotomie, Hepaticusdrainage. Exitus.

Die Mutter soll angeblich an Gallensteinen gelitten haben. Sonst Familienanamnese ohne Belang. Kein Partus, keine Aborte. Das jetzige Leiden begann mit einem Kolikanfall vor ca. 8 Jahren. Dauer drei Tage, angeblich damals Gelbsucht, dunkler Urin, Erbrechen. — Seitdem Wohlbefinden. Vor 10 Tagen neue Erkrankung. Kolikschmerzen in der Lebergegend, Durchfall, Erbrechen. Aufnahme 3. VI. 1902.

Befund: Kräftige, fette, sehr ikterisch aussehende Frau. Brustorgane o. B. Am Abdomen ist wegen der ausserordentlichen Adipositas ausser einer sehr druckempfindlichen Resistenz in der Lebergegend kein Befund zu erheben. Temperatur und Puls normal. Stuhl völlig acholisch, Urin dunkelbraun, enthält Gallenfarbstoff. Pat. klagt andauernd über heftigste Schmerzen und wünscht auf alle Fälle operative Hilfe. Morphium versagt völlig.

Operation 4. VI. 02: Pararectalschnitt rechts. Gallenblase überragt birnförmig den Leberrand; prallgefüllt, enthält fühlbare Konkremente. Choledochus enorm erweitert, darmdick, ebenfalls voller Steine; desgleichen sind im Hepaticus Konkremente zu fühlen. Incision des Choledochus. Entfernung einer Menge hasel- bis wallnussgrosser Steine aus den Gallenwegen mittelst Löffel und Zange; der grösste Stein sitzt im Choledochus unmittelbar vor der Papille. Amputation der Gallenblase; Einnähen eines Gummirohres in den Choledochus. Tamponade auf die Leberwunde und um das Drain. Etagennaht der Bauchdecken.

Die entfernte Gallenblase ist birnengross, enthält 2 reichlich haselnussgrosse, würfelförmige und eine grosse Reihe kleinerer, facettierter Steine, in Galle schwimmend. Wand mässig verdickt. Schleimhaut geschwollen, z. T. ulceriert. Starke fibröse Auflagerungen auf der Serosa.

Verlauf anfangs völlig normal und fieberfrei, nur bestand von vorneherein hochgradiger Schwächezustand des Herzens, der mehrfach Kochsalzinfusionen und Analeptica nötig machte. Am 23. Tage nach der Operation Temperatursteigerung und leichte Erscheinungen von Peritonitis. 36 Stunden später Exitus im Collaps. Sektion: Konkremente in den grösseren Gallengängen, die stark erweitert sind. Nekrose des Colon descendens und der Flexur mit multiplen Perforationen und Kotaustritt in die Bauchhöhle.

Ein weiteres Beispiel für derartig massenhafte Konkrementansammlung in den grossen Gallengängen ist der folgende Fall, der von dem eben beschriebenen dadurch abweicht, dass er klinisch sowohl wie bei der Operation das typische Bild des chronischen Choledochusverschlusses darbot. Die Gallenblase war leer und geschrumpft, dagegen wurden aus den Gallengängen durch Operation und Hepaticusdrainage nicht weniger als ca. 2000 Steine entfernt.

179. Frau A. N., 53 J. J.-Nr. 845. 1904. Cholelithiasis, Chronischer Choledochusverschluss durch Stein. Cholecystektomie, Choledochotomie, Hepaticusdrainage. Heilung.

Keine ernstlichen früheren Krankheiten. 3 normale Partus. Vor 6 Jahren vorübergehende, anfallsweise auftretende Schmerzen in der rechten Seite, die als Symptome einer losen Niere gedeutet wurden. Ende September 1903 plötzliche Erkrankung mit heftigen Koliken in der Lebergegend, Erbrechen, Icterus, Fieber. Stuhl damals lehmfarben, Urin dunkel. Seitdem sind in Abständen von wenigen Wochen derartige Anfälle aufgetreten; der Icterus hat an Intensität gewechselt. Während der letzten Wochen bestanden auch in der anfallsfreien Zeit dumpfe Schmerzen in der Lebergegend. Kein Steinabgang bemerkt. Aufnahme 18. I. 04.

Befund: Kräftige, gut genährte Frau von leicht ikterischer Hautfarbe. Brustorgane o. B. Gallenblasengegend sehr druckempfindlich, Leber etwas vergrössert. Mehrfache Röntgenaufnahmen zeigen einen deutlichen, konstanten Schatten in der Gegend der Gallengänge. Temperatur und Puls normal. Stuhl lehmfarben. Im Urin Spuren von Gallenfarbstoff.

Operation 21. I. 04: Pararectalschnitt rechts, erweitert durch einen Querschnitt durch den Rectus, 2 cm oberhalb des Nabels. Gallenblase geschrumpft, fest mit dem Netz verwachsen. Lösung der Adhäsionen, Eröffnung der Gallenblase; Inhalt: wenig Galle, im Cysticus mehrere erbsengrosse, leicht zurückschiebbare Steine. Im Choledochus und Hepaticus ebenfalls Konkremente fühlbar. Choledochotomia supraduodenalis; Entfernung einer grossen Menge kleiner, weisser Steine. Hepaticusdrainage, Exstirpation der Gallenblase, Tamponade, Etagennaht der Bauchdecken.

Verlauf normal; es entleeren sich noch reichlich Konkremente. Im ganzen sind 1978 stecknadelknopf- bis erbsengrosse, facettierte, porzellanartig glänzende Steine zu Tage befördert worden. Entlassung am 7. III. 04 ohne Fistel in bestem Zustand. — Laut Bericht vom Oktober 1906 seit der Operation völliges Wohlbefinden und ungestörte Arbeitsfähigkeit.

Die Erfahrung hat gelehrt, dass es bei reichlicher Konkrementansammlung in den grossen Gallengängen völlig unmöglich ist, alle

Steine mit Sicherheit operativ zu entfernen. Dieselben können so hoch in den Lebergängen oder so verborgen in den Ausbuchtungen des erweiterten Choledochus sitzen, dass sie jeder Untersuchung mit Sonde und Finger entgehen. Ein Beispiel dafür bietet der nächste Fall. Die Verhältnisse lagen bei der Operation absolut klar: Die steinhaltige Gallenblase war entfernt, der Choledochus ausgeräumt, die Papille durchgängig, der Hepaticus nach Sondenuntersuchung und Palpation mit Sicherheit als frei anzusehen, deswegen wurde der Choledochus durch Naht geschlossen. Acht Wochen später musste wegen eines „Recidivs" eine nochmalige Choledochotomie vorgenommen werden, die zwei haselnussgrosse Steine zu Tage förderte.

180. Frau C. M., 58 J. J.-Nr. 5455. 1904. Cholelithiasis. Chronischer Choledochusverschluss durch Stein. Cholecystektomie, Choledochotomie, Recidiv, zweite Choledochotomie. Heilung.

Familienanamnese ohne Belang; keine früheren Krankheiten. Pat. ist seit ca. 20 Jahren gallensteinleidend; anfangs 2—3jährige Intervalle, Anfälle meistens mit Icterus, hellen Stühlen und braunem Urin. Allmähliche Häufung der Anfälle, seit Oktober 03 fast jede Woche, meist mit Schüttelfrost und hohem Fieber; ständiger Icterus. November 03 Karlsbader-Kur im Hause ohne Erfolg. Seit Mitte Dezember 03 auch während der anfallsfreien Zeit dauernd Schmerzen in der Lebergegend und im Rücken.

Operation 12. I: Cholecystektomie; chronische Cholecystitis, 20 erbsen- bis haselnussgrosse Steine in der Gallenblase. Zwischen Leber und Gallenblase Reste eines Abscesses. Entfernung von 13 gleichgrossen Steinen aus den oberen Gallenwegen durch Choledochotomie; Schluss der Choledochuswunde durch Naht. Tamponade des Cysticusstumpfes, Bauchdeckennaht. Während der Operation schwerer Collaps. Glatter Heilungsverlauf. Bei der Entlassung keine Beschwerden, weder Icterus noch Fistel. — Bald nach der Entlassung Wiederauftreten heftigster Kolikanfälle, während der letzten Wochen täglich, Gelbsucht, Erbrechen, starke Gewichtsabnahme.

Wiederaufnahme 20. IV. 04. Befund: Sehr elende, schwer ikterische Frau. Operationsnarbe fest und reizlos, Druckempfindlichkeit median von derselben. Sonst kein krankhafter Organbefund. Temperatur und Puls normal. Stuhl völlig acholisch, Urin dunkelbraun, enthält Gallenfarbstoff.

Operation 21. IV. 04: Schnitt über die alte Narbe, 2 Querfinger unterhalb des Rippenbogens parallel zu demselben. Lösung der Adhäsionen und Freilegung des Choledochus; in demselben Steine palpabel. Choledochotomie. Entfernung zweier haselnussgrosser direkt vor der Papille sitzender Steine. Hepaticusdrainage durch eingenähtes Gummirohr.

Tamponade, Etagennaht der Bauchdecken.

Verlauf normal; keine Koliken mehr; Icterus verschwindet rasch; Stuhl gefärbt, Urin ohne Gallenfarbstoff. Pat. wird am 3. VI. 04 geheilt ohne Fistel entlassen. — Laut Bericht vom Oktober 1906 ausgezeichnetes Befinden. Pat. ist seit der Operation so leistungsfähig, wie nie während der letzten 20 Jahre vorher. Erhebliche Gewichtszunahme. Macht mit Leichtigkeit die grössten Fusstouren.

Bei reichlicher Konkrementansammlung ist die Hepaticusdrainage das gegebene Verfahren. Dieselbe ist ferner dann indiciert, wenn die Operation das Bestehen eines erheblichen Katarrhs der Gallenwege nachweist. Die Katarrhe sind nach den Erfahrungen auch anderer Autoren (Körte) für die Konkrementbildung verantwortlich zu machen und können bei Fortbestehen zu Recidiven führen; ausgiebige Drainage eventuell verbunden mit Spülungen (Kehr) ist das beste Mittel zur Heilung solcher Schleimhautentzündungen. Recidive, ob „echte" oder „unechte", ist hier nicht der Ort zu entscheiden, werden trotzdem vorkommen. Bei der Patientin, deren Krankengeschichte hier noch angeführt werden soll, kam es ein Jahr nach Cystektomie mit Hepaticusdrainage zu einem Recidiv; trotz scheinbar vollkommener Ausräumung des Choledochus wurden noch nach Wochen Konkremente aus der Drainageöffnung entleert, ehe es zu völliger Heilung kam. Wahrscheinlich hat es sich bei dieser Patientin um intrahepatische Bildung von Steinen, die erst allmählich nach Aufhören der Stauung abwärts rückten, gehandelt.

181. Frl. A. M., 27 J. J.-Nr. 324. 1903. Cholelithiasis. Chronischer Choledochusverschluss durch Stein. Cholecystektomie. Hepaticusdrainage. Recidiv. Choledochotomie. Hepaticusdrainage. Heilung.

Familienanamnese ohne Belang. Keine sonstigen in Betracht kommenden Krankheiten. Kein Partus. Pat. leidet seit 5 Jahren an Gallensteinkoliken von meist mehrstündiger Dauer in 3 bis 6 wöchigen Pausen. Bald nach den ersten Anfällen ist Gelbsucht aufgetreten, die nie ganz verschwunden, nach jedem Anfall vorübergehend intensiver geworden ist. Während der letzten Wochen sehr häufige und starke Anfälle. Aufnahme 6. I. 03.

Befund: Graciles junges Mädchen von deutlich ikterischer Hautfarbe; macht einen schwer leidenden Eindruck. Brustorgane o. B. Bauchdecken gespannt. Leber überragt den Rippenbogen um 1 Querfingerbreite; in der Gallenblasengegend eine undeutliche ausserordentlich druckempfindliche Resistenz. — 7. I. Heftiger Kolikanfall mit Schüttelfrost. Temperatur 39,8. — 10. I. Temperatur gesunken. Anfall abgeklungen; z. Z. noch dumpfe Schmerzen in der Lebergegend. Der Icterus ist merklich

dunkler geworden. Stuhl völlig entfärbt, im Urin Gallenfarbstoff.

Operation: Pararectalschnitt rechts. Gallenblase hühnereigross, prallgefüllt. Im Cysticus sind zwei kleinhaselnussgrosse Steine fühlbar, von denen der eine sich unschwer in die Gallenblase zurückschieben lässt, während der andere beim Versuch dazu zerbröckelt. Exstirpation der mit Konkrementen angefüllten Gallenblase. Schlauchdrainage des Hepaticus durch den Cysticusstumpf. Etagennaht der Bauchdecken. Die exstirpierte Gallenblase enthält bräunlich-grüne, dicke, trübe Galle und eine grosse Menge hirsekorn- bis erbsengrosse Steine; die Wand ist entzündlich verdickt, der Inhalt bakteriologisch steril.

Verlauf: Anfangs normal, am 12. Tage plötzliches Aufhören der Gallensekretion; auf Spülung entleeren sich eine ganze Menge kleiner Gallensteine, 2 Tage später gehen noch mehrere spontan ab. 4 Wochen später, nachdem das Drain bereits entfernt ist unter leichtem Kolikanfall nochmals Abgang eines kleinerbsengrossen Steines. Danach rascher Schluss der Fistel. Entlassung am 27. III. ohne Fistel und ohne Beschwerden in bestem Zustand.

Ca. 1 Jahr nach der Operation neue Kolikanfälle, an Häufigkeit und Intensität zunehmend, seit Mitte 1905 wieder wechselnd starker Icterus. Am 13. I. 06 nochmalige Aufnahme in das Krankenhaus.

Befund: Mässig starker Icterus, Leber nicht vergrössert; Narbe reizlos und fest, Umgebung des oberen Wundwinkels sehr druckempfindlich. Stuhl hell, Urin enthält Gallenfarbstoff. Am Abend des Aufnahmetages Abgang eines kleinen Steines im Stuhl; trotzdem keine Besserung, sehr häufige und heftige Koliken. Wärme, Ruhe und Karlsbader Wasser ohne Erfolg.

30. I. 06 Relaparotomie. Schnitt median von der alten Narbe. Orientierung durch sehr ausgedehnte Verwachsungen fast unmöglich. Man fühlt einige kleine Steine, die scheinbar im Choledochus an der Mündung des Cysticus sitzen. Entfernung durch Incision. Hepaticusdrainage durch eingenähten Schlauch; Tamponade um denselben. Etagennaht der Bauchdecken. — Es bildet sich eine stark secernierende Gallenfistel, aus der unter starken Kolikschmerzen innerhalb 6 Wochen 3 bohnengrosse Steine ausgestossen werden. Dann rascher Schluss der Fistel und ausgezeichnete Erholung. Entlassung am 7. IV. 06. — Der Pat. geht es z. Z. sehr gut; sie hat keinerlei Beschwerden mehr gehabt und nach der Entlassung noch 7,5 kg zugenommen.

Von weiteren Komplikationen bei chronischem Choledochusverschluss sind noch die Fälle mit gleichzeitigen Veränderungen am Magendarmkanal und die hämorrhagische Diathese zu erwähnen.

Die Wechselbeziehungen zwischen den Gallenwegen und dem Magen in physiologischer und pathologischer Beziehung sind bereits

bei Gelegenheit der Besprechung der chronischen Cholecystitis erwähnt worden. Die Verhältnisse liegen hier nicht anders; es handelt sich in einem Fall (Nr. 182) um Verzerrung des Pylorus und sekundäre Gastrektasie durch chronisch-adhäsive Pericholecystitis bei Steinen in der Blase, im Cysticus und im Choledochus; dem rein sekundären Charakter der Magenveränderungen entsprach es, dass durch die Beseitigung des Grundleidens und Lösung der Adhäsion auch die Magenbeschwerden völlig zum Verschwinden gebracht werden konnten.

Bei den beiden anderen Kranken bestand neben dem chronischen Choledochusverschluss ein Magencarcinom. Während in dem einen Fall wenigstens das die Hauptbeschwerden verursachende Gallensteinleiden gehoben werden konnte, ging die andere Patientin an den Folgen der sehr schweren Operation zu Grunde.

182. Frau J. M., 39 J. J.-Nr. 12245. 1904. Cholelithiasis. Chronischer Choledochusverschluss durch Stein. Cholecystektomie. Choledochotomie. Hepaticusdrainage. Heilung.

Pat. stammt aus tuberkulöser Familie. Pat. ist bereits als junges Mädchen magenleidend gewesen; die Beschwerden bestanden in heftigen mit Erbrechen verbundenen Magenkrämpfen. Letzte Entbindung vor 15 Jahren, im Anschluss daran Unterleibsentzündung. Seit ca. 1 Jahre leidet Pat. an häufig wiederkehrenden Anfällen heftigster, von der rechten Leibseite ausgehender nach dem Rücken und in die r. Schulter ausstrahlender Schmerzen. Seit 3 Wochen dauernde Schmerzen in der Magengegend und tägliches Erbrechen. Starke Gewichtsabnahme. Nie Gelbsucht. Aufnahme 12. IX. 04.

Befund: Magere, elend aussehende Frau. Leichter Icterus. Brustorgane o. B. Pylorusgegend druckempfindlich; keine Resistenz palpabel. Magen in aufgeblasenem Zustand erheblich dilatiert; Probefrühstück nach einer Stunde gut verdaut, HCl +, Milchsäure 0. Leber nicht vergrössert. Temperatur und Puls normal. Stuhl und Urin o. B. Diagnose: Stenosis pylori.

Operation 15. IX. 04: Medianschnitt zwischen Processus und Nabel. Magen erheblich dilatiert, Pylorus nach der Gallenblasengegend verzogen und dort adhärent, gut durchgängig. Im Cysticus und Choledochus Steine palpabel. Lösung der Adhäsionen. Incision der Gallenblase am Fundus; Inhalt eingedickte Galle, 8 z. T. im Cysticus sitzende Steine. Die im Choledochus befindlichen Steine sind nicht zu mobilisieren. Exstirpation der Gallenblase und Choledochotomie; Entfernung von 3 kirschgrossen, facettierten harten Steinen. Drainage des Hepaticus durch eingenähten Schlauch. Tamponade der Leberwunde. Etagennaht der Bauchdecken. Die entfernte Gallenblase ist von der Grösse und Form einer frischen

Feige; in der Subserosa zahlreiche flächenhafte Blutungen. Wand wenig verdickt. Die Schleimhaut ist in chronisch-entzündlichem Zustand, in der Submucosa vereinzelte punktförmige bis linsengrosse Blutungen.

Verlauf normal. Entlassung am 22. X. 04 ohne Fistel und ohne irgendwelche Beschwerden. — Bericht vom Oktober 1906: Seit der Operation dauernd beschwerdefrei und arbeitsfähig. 18 Pfund Gewichtszunahme.

183. Herr J. M., 57 J. J.-Nr. 1203. 1902. Cholelithiasis. Chronischer Choledochusverschluss durch Stein. Carcinoma ventriculi. Choledochotomie. Resectio ventriculi. Exitus.

Mutter an Krebsleiden gestorben, 2 Kinder an Tuberkulose. Die jetzige Krankheit besteht seit anderthalb Jahren, begann mit Verdauungsstörungen und Magenschmerzen. In den letzten Monaten Verschlimmerung, Schmerzen und Druck in der Magengegend, viel Erbrechen, Abmagerung. Seit einigen Tagen Gelbsucht. Aufnahme 27. I. 02 (medic. Abteilung).

Befund: Kachektischer, leicht ikterischer Mann; starker Rippenbuckel rechts, Kyphose der Brustwirbelsäule. Brustorgane o. B. In der Lebergegend und im Epigastrium undeutliche, druckempfindliche Resistenzen. Leber vergrössert. Stuhl gelb-braun, Urin o. B. Temperatur und Puls normal.

Während eines zweimonatlichen Aufenthaltes auf der medicinischen Abteilung traten in unregelmässigen Zwischenräumen hohe, mit Schüttelfrösten beginnende aber innerhalb weniger Stunden vorübergehende Temperatursteigerungen ein, begleitet von dumpfen Schmerzen in der Lebergegend; keine eigentlichen Koliken. Der Icterus war wechselnd, manchmal sehr stark, dann auch der Stuhl acholisch und Gallenfarbstoff im Urin. Karlsbader Kur ohne Erfolg. Seit dem 25. III. täglich gegen Mittag Schüttelfrost mit hoher Temperatur, starker Icterus, völlige Acholie des Stuhles, Gallenfarbstoffgehalt des Urins. Diagnose: Choledochusverschluss durch Stein. Zur chirurgischen Abteilung verlegt.

Operation 4. IV. 02: Pararectalschnitt rechts. Gallenblase stark geschrumpft, fast leer. Im supraduodenalen Abschnitt des Choledochus ein Stein, der durch Incision entfernt wird. Doppelte Naht des Choledochus. Carcinoma pylori, Pankreas und Drüsen frei. Resectio pylori. Gastroenterostomia anterior mit Murphyknopf. Etagennaht der Bauchdecken. Der entfernte Stein ist kirschgross, braun, von der Konsistenz und dem Gewicht wie Hollundermark. Während der Operation Collaps, der Infusion von 2 l Kochsalzlösung nötig machte.

Von Anfang an schlechte Herzthätigkeit und grosse allgemeine Schwäche. Tod am 8. IV. 02 an Herzschwäche und diffuser Peritonitis.

184. Frau C. S., 53 J. J.-Nr. 4602. 1903. Cholelithiasis. Chronischer Choledochusverschluss durch Stein. Carcinoma ventriculi. Cholecystektomie,

Choledochotomie, Hepaticusdrainage, Gastroenterostomie. Heilung des Gallensteinleidens.

In der Familie angeblich kein Krebs- oder Gallensteinleiden. Mehrere normale Partus. Keine ernstlichen früheren Krankheiten. Pat. leidet seit 3 Jahren an Gallensteinkoliken, die während der letzten anderthalb Jahren alle 2—4 Wochen aufgetreten sind. Dabei stets starkes Erbrechen, meistens Fieber und Gelbsucht von wechselnder Intensität. Pat. wird wegen Magenerweiterung seit Wochen mit täglichen Magenausspülungen behandelt. Starke Gewichtsabnahme. Aufnahme 30. III. 03.

Befund: Sehr leidend aussehende, kachektische Dame von ausgesprochen ikterischer Hautfarbe. Brustorgane o. B. Bauchdecken schlaff. In der Pylorusgegend fühlt man einen wallnussgrossen, nicht empfindlichen Tumor. Leber nicht vergrössert. Gallenblase weder fühlbar noch druckempfindlich. Stuhl thonfarben, im Urin Gallenfarbstoff. Puls und Temperatur normal.

31. III. 03 Operation wegen Carcinomverdachtes: Pararectalschnitt rechts. Gallenblase geschrumpft, enthält einen Stein im Fundus; im erweiterten Choledochus zwei weitere Konkremente fühlbar. Am Pylorus ein stenosierender, ringförmiger, derber Tumor. Da bei dem elenden Zustand der Pat. eine Resectio pylori ausgeschlossen ist, wird zunächst eine Gastroenterostomia anterior gemacht, darauf die Gallenblase exstirpiert und die beiden, fast haselnussgrossen Steine aus dem Choledochus durch Längsincision entfernt. Einnähen eines bis in den Hepaticus geschobenen Drainrohrs, Tamponade, Bauchdeckennaht.

Die exstirpierte Gallenblase ist 8 cm lang, handschuhfingerförmig. Wand leicht verdickt. Die Schleimhaut an einer bohnengrossen Stelle verschorft; es findet sich hier ein Substanzverlust mit dunkelroten Rändern. Im Fundus fest eingeklemmt ein haselnussgrosser, facettierter Stein. Bakteriologisch Streptokokken im Gallenblaseninhalt.

Pat. hat den Eingriff gut überstanden und sich erheblich erholt. Der Pylorustumor scheint bei der am 28. IV. 03 erfolgten Entlassung etwas vergrössert, macht aber keine Erscheinungen. Der Icterus ist völlig verschwunden. — Pat. ist am 17. VIII. 03, 5 Monate p. op. an dem Krebsleiden, das zu Drüsenmetastasen längs der Wirbelsäule führte, zu Grunde gegangen. Die alten Gallenbeschwerden sind bis zum Tode nicht mehr aufgetreten.

Die schwerwiegendsten Komplikationen bei chronischem Choledochusverschluss ist die hämorrhagische Diathese. Die Behinderung des Gallenabflusses in den Darm schädigt den Organismus stets. In erster Linie sind es Herzthätigkeit und Verdauung, die dadurch ungünstig beeinflusst werden, dazu kommt dann bei manchen Kranken die Neigung zu kapillären Blutungen. Es wird auf diese Verhältnisse bei Besprechung des Icterus und seiner Bedeutung noch

eingegangen werden, es soll hier nur so viel betont werden, dass bei den schweren Formen derartiger Störungen nicht nur eine mangelnde Gerinnungsfähigkeit des Blutes durch Ueberladung mit Gallenbestandteilen, wie sie bei jedem mechanischen Stauungs-Icterus vorkommen kann, angenommen werden muss, sondern eine selbständige Störung in der Funktion der Leber. Das Charakteristische für derartige Fälle ist, dass nach Entlastung der Leber der Icterus nicht nachlässt, sondern durch die ungünstigen Einflüsse von Operation und Narkose eher eine akute vielfach schnell zum Tode führende Verschlimmerung eintritt. Der folgende Fall, bei dem es nach der Operation zu multiplen Blutungen in das Unterhautgewebe, den Darm und vor Allem die Harnorgane mit rasch tödlichem Ausgang kam, ist ein Beweis dafür.

185. Herr C. R., 75 J. J.-Nr. 6971. 1903. Cholelithiasis. Chronischer Choledochusverschluss durch Stein. Choledochotomie, Hepaticusdrainage. Hämorrhagische Diathese, Exitus.

Pat. leidet seit November 1901 an heftigen in unbestimmten Zwischenräumen wiederkehrenden Gallensteinkoliken; er ist zeitweise gelb gewesen. Im Oktober 1902 wurde ein kastaniengrosser Gallenstein auf operativem Wege entfernt. Seitdem besteht eine Gallenfistel, die sich zwar schnell schliesst, wenn der Schlauch fortbleibt, aber jedesmal mit dem Erfolg, dass unerträgliche Schmerzen auftreten. Pat. kommt zwecks Nachoperation. Aufnahme: 19. V. 03.

Befund: Für sein Alter rüstiger Herr in gutem Ernährungszustand, von leicht ikterischer Hautfarbe. Ausser leichten Alterserscheinungen keine krankhaften Organveränderungen. Fistel in der Gallenblasengegend, sehr reichlicher Gallenfluss aus derselben. Stuhl etwas gefärbt, Urin enthält sehr reichlich Gallenfarbstoff. Puls und Temperatur normal.

22. V. 03 Operation: Senkrechter Schnitt neben der Fistel. Im Choledochus 2 ca. haselnussgrosse, unbewegliche Steine, einen am Uebergang in die Pars duodenalis, der andere dicht am Cysticus. Entfernung der Steine durch Längsincision; es fliesst reichlich Galle mit dickem Grus nach. Hepaticusdrainage durch die Oeffnung im Choledochus. Tamponade um den Schlauch, Etagennaht der Bauchdecken.

Bald nach der Operation Zeichen hämorrhagischer Diathese. Braunrote und blaue Stellen in der Haut, völliges Sistieren der Urinsekretion. Mit Katheter werden 24 Stunden post operationem 30 ccm Urin entleert, die aussehen wie reine Galle. Icterus von zunehmender Intensität. Am 25. III. Blutgefrierpunkt bereits — 0,70°; völlige Benommenheit, Exitus.

Die Sektion bestätigte die Diagnose: Hämorhagische Diathese; es handelte sich in erster Linie um Blutungen in die Nieren und Harnwege, daneben in solche in den Darmkanal und das subkutane Gewebe.

IV. Der chronische Choledochusverschluss durch Tumor.

Unter dem Sammelbegriff des „Tumorverschlusses" pflegt man alle die Formen zusammenzufassen, bei denen als Hindernis im Choledochus sich kein Stein findet, ohne dass es sich in jedem Fall um einen Tumor im wahren Sinne des Wortes handelte. Es sollen unter dieser Rubrik alle diejenigen Fälle aufgeführt werden, bei denen der Verschluss des Choledochus zu Stande gekommen ist durch Narbenbildung oder Knickung infolge von Adhäsionen, ferner durch benigne Tumoren (Lues, Tuberkulose) und schliesslich durch gutartige Erkrankungen des Pankreas. Aus äusseren Gründen muss den malignen Tumoren der Gallenwege und des Pankreas, obwohl sie so gut wie ausnahmslos zu chronischem Choledochusverschluss führen, eine gesonderte Besprechung vorbehalten bleiben.

Die Differentialdiagnose zwischen Stein- und Tumorverschluss des Choledochus ist theoretisch nicht schwer. Jede Form besitzt eine ganze Reihe charakteristischer Merkmale hinsichtlich Vorgeschichte und Befund. Auf Seiten des lithogenen Verschlusses: die Koliken mit malariaähnlichem Fieber, die wechselnde Intensität des Icterus mit gleichzeitig variierender Veränderung von Stuhl und Urin, der fehlende Gallenblasentumor, die lange Dauer bei völlig ausbleibender oder nur unter gewissen Bedingungen eintretender Kachexie; auf der anderen Seite die langsam progrediente Entwickelung eines schweren Icterus ohne Remissionen, ohne Koliken und ohne Fieber, die gleichmässige Veränderung von Stuhl und Urin, der fühlbare schmerzlose Gallenblasentumor, die rasch fortschreitende, in absehbarer Zeit zum Tode führende Kachexie.

Leider liegen in praxi die Verhältnisse anders; die angegebenen Kriterien stimmen wohl für die Schulfälle des Choledochussteines einerseits und des Pankreascarcinomes andererseits, aber zwischen den beiden Extremen liegen Veränderungen mit so viel Varianten und Kombinationen, dass eine Unzahl verschiedenster Bilder entstehen, die es schwer machen, in dem einzelnen Falle die typischen Merkmale des Schemas herauszuschälen und die diagnostische Irrtümer immer werden zu Stande kommen lassen.

Die Verwirrung fängt an, wenn wir mit den Fällen beginnen, die den Uebergang bilden zwischen beiden Formen des Choledochusverschlusses, Fälle, bei denen die Causa morbi Steine sind oder waren, und der Effekt ein chronischer Verschluss durch Narben oder durch Knickung infolge von Adhäsionen ist. Hier kann die Anam-

nese alle Merkmale des lithogenen, der Befund die des Tumorverschlusses bieten. Diese Fälle sind diagnostisch am schwierigsten zu beurteilen, aber gerade darum lehrreich, und ich stelle deshalb unsere einschlägigen Beobachtungen der Kasuistik des Tumorverschlusses voran, obwohl ich mir bewusst bin, dass dabei von einem wirklichen Tumor nicht die Rede sein kann.

Zunächst ein ganz zweifelhafter Fall: Die Anamnese typisch für lithogenen Choledochusverschluss. Ausserdem Steinabgang mit dem Stuhl; aber als klinischer Befund das Gegenteil: Gallenblasentumor und fehlender Icterus. Die Operation ergibt erweiterte Gallenblase (Striktur im Cysticus) und starke Erweiterung des Choledochus. Weder Steine, noch Narben, noch Adhäsionen. Durch den Verlauf kann der Fall vielleicht als geklärt angesehen werden: es bildete sich eine Gallenfistel, die sich nach 5wöchigem Bestehen ganz plötzlich schloss. Vermutlich ist doch ein kleines Konkrement im intraduodenalen Teil des Choledochus eingeklemmt gewesen, das nach Abschwellung der Schleimhaut die Papille passiert hat.

186. Frau H. L., 38 J. J.-Nr. 6580. 1900. Chronischer Choledochusverschluss durch Stein (?). Cholecystektomie, Heilung.

4 Entbindungen, 1 Abort. Vor 6 Jahren heftiger Kolikanfall mit Icterus. Damals 6 Steine im Stuhl. Seit jener Zeit 1—2 mal jährlich Kolikanfälle mit Icterus. Auf Gallensteine ist nicht wieder geachtet worden.

Befund: Starke Adipositas, unsichere Resistenz in der Lebergegend, kein Icterus, kein Fieber.

Operation 18. V. 00: Gallenblase mässig erweitert, der Ductus cysticus bildet mit der Gallenblase einen weiten Schlauch. Kurz vor der Einmündung in den Choledochus findet sich ein Schnürring. An dieser Stelle wird der Cysticus abgebunden und mit der Gallenblase reseciert. Die Gallenblase zeigt eine leichte Schleimhautentzündung, keine Steine. Der Ductus choledochus ist gut doppeldaumendick, prall mit Galle gefüllt. Ein Austrittshindernis an der Papille wird nicht gefunden. Auf den Resektionsstumpf des Cysticus Tamponade. — Es entsteht eine Gallenfistel, die bis zum 24. VI. sehr reichlich secerniert. Dann schloss sich die Fistel auffallend rasch. Am 30. VI. geheilt entlassen.

Dann ein zweiter Fall, der typischer ist. Nach Anamnese und Befund handelt es sich um Kombination von lithogenem Choledochusverschluss mit Empyem der Gallenblase; das wird durch Operation und Verlauf bestätigt; es bleibt aber eine Fistel, deren Aetiologie unklar ist. Eine zweite Operation ergibt Verschluss des Choledochus durch Adhäsionen, nach deren Lösung glatte Heilung eintritt.

187. Frau S. H., 33 J. J.-Nr. 148. 1897. Chronischer Choledochusverschluss durch Verwachsungen infolge Empyema vesicae felleae. Cholecystostomie, Adhäsionslösung per laparotomiam. Heilung.

Pat. hat an häufig wiederkehrenden schweren Gallensteinkoliken mit Icterus gelitten. Seit einigen Tagen neuer Kolikanfall mit unerträglichen Schmerzen, die durch grosse Morphiumdosen nicht zu beseitigen sind. Es besteht deutlicher Icterus, Stuhl grau-weiss, Gallenblasengegend ungemein empfindlich, Tumor deutlich faustgross unter dem Leberrand hervortretend.

Operation 26. I. 97: Die vollgefüllte, fast faustgrosse Gallenblase tritt sofort zu Tage. Die Füllung ist eine so hochgradige, die Gallenblasenwand eine so dünne, dass von weiterer Durchforschung der Gallengänge abgesehen wird. Eine Probepunktion ergiebt trübe Galle. Wie später angestellte Kulturen ergaben, liessen sich aus dem Gallenblaseninhalt Reinkulturen von Bacterium coli züchten. Die Gallenblase wird in bekannter Weise eingenäht und geöffnet. Es entleert sich eine reichliche Menge trüber, grüner Galle, aber kein Stein. Ein solcher kann auch mit der Sonde im Cysticus nicht nachgewiesen werden. Reichliche Gallenabsonderung während der nächsten Zeit. Es gelingt bei weiterer Untersuchung, einen Stein im Cysticus nachzuweisen. Derselbe wird spontan aus der Gallenblase entleert, indem er sich im Verbande vorfindet. Der Stein ist von der Grösse einer kleinen Kirsche und ohne Facetten. Rasches Kleinerwerden der Fistel. Die gallige Sekretion lässt jedoch nicht nach, die Stühle werden thonfarbig, es treten zuweilen kolikartige Schmerzen auf. Das Stöpselexperiment ruft Schmerzen und Fieber hervor, Entleerung trüben, galligen Inhalts. Nachdem Einspritzungen mit Oel und dergl. und mehrfach ausgeführter Verschluss der Fistel keine Durchgängigkeit des Choledochus bewirkt haben, wird zu einer zweiten Laparotomie geschritten. Die Vermutung, dass der Choledochus vielleicht durch ungünstige Fixation der Gallenblase an die Bauchwand abgeknickt sein oder lithogener Verschluss bestehen könnte, erwies sich als irrig, dagegen war die Gallenblase und der Choledochus von festen Adhäsionen umgeben und dadurch verschlossen. Dieselben wurden gelöst, Gallengänge und Gallenblase vollständig freigemacht und die Bauchdecke geschlossen. Die Sekretion aus der Fistel lässt bald nach, Stuhl wird gefärbt und die Fistel schliesst sich nach ca. 4 Wochen definitiv. Pat. wird gesund mit fest verheilter Fistel und normalen Funktionen entlassen.

Pat. ist am 8. März 1907 wegen akuter Appendicitis im hiesigen Krankenhaus operiert worden. Sie ist seit der letzten Operation stets beschwerdefrei und völlig gesund gewesen: vor 3 Jahren eine normale Entbindung. Beide Operationsnarben fest, kein Bruch. Die Revision der Gallenwege gelegentlich der letzten Laporotomie ergab bis auf Adhärenz der Gallenblase an der vorderen Bauchwand völlig normale Verhältnisse.

Schliesslich ein ganz charakteristischer Fall: Nach der Anamnese früher lithogener, später Tumorverschluss des Choledochus. Für letzteren spricht der Befund. Die Operation ergibt alte Entzündungsprodukte, Choledochusverschluss durch Adhäsionen, keine Steine. Heilung lediglich durch Lösung der Verwachsung.

188. Frl. M. H., 34 J. J.-Nr. 22. 1899. Chronischer Choledochusverschluss durch Verwachsungen. Adhäsionslösung per laparotomiam. Heilung.

1889 heftige Schmerzen im Leibe mit Gelbsucht. 1897 wieder Gelbsucht ohne Koliken, die mit kleinen Unterbrechungen bis jetzt bestehen soll. In der letzten Zeit wieder stärkere Gelbsucht, nach dem Essen zuweilen Schmerzen im Leibe, keine Kolikanfälle, nie Fieber, nie Leberschwellung.

Befund: Anämische Person, starker Icterus, rechtsseitige Wanderniere, Leber nicht vergrössert, Gallenblase nicht zu fühlen, Gallenblasengegend nicht druckempfindlich. Urin ohne Eiweiss, gallenfarbstoffhaltig.

Operation 7. I. 99: Die Gallenwege haben das Aussehen abgelaufener Entzündungsprocesse, Verwachsungen. Nach Lösung wird kein Stein in den Gallenwegen entdeckt. Schluss der Bauchdecken.

Verlauf febril. Bronchitis. Primäre Wundheilung. Nach 14 Tagen Thrombose der Vena femoralis beiderseits. Am 30. I. Icterus bereits fast ganz verschwunden. Anfang April Icterus ganz verschwunden. Geheilt entlassen 19. IV. 99. — Gestorben am 3. XI. 99 in Kopenhagen. Todesursache nicht zu ermitteln.

Zwei weitere Fälle sind ebenfalls unklar geblieben: Bei dem einen sprach der wechselnde Icterus für, das Fehlen von Koliken, Fieber etc. gegen chronischen Choledochusverschluss durch Stein. Befund: Parasiten im Stuhl (Askariden), Wurmanämie, Icterus. Die Operation gestaltete sich wegen Fehlens krankhafter Veränderungen lediglich zu einer Probelaparotomie, trotzdem danach Heilung. Vielleicht hat es sich um Choledochusverschluss durch Parasiten gehandelt.

189. A. L., 33 J. J.-Nr. 1601. 1902. Intermittierender Choledochusverschluss durch Adhäsionen und Darmparasiten. Laparotomie, Lösung der Adhäsionen.

Pat. erkrankte vor 3 Jahren akut mit Erscheinungen eines verdorbenen Magens, Erbrechen, Sodbrennen, Appetitmangel. Er hat sich seitdem nie wieder recht wohlgefühlt. Ein halbes Jahr später Icterus und Ausschlag im Gesicht und am behaarten Kopf. Seitdem Obstipation, wechselnder Icterus mit zeitweiliger Entfärbung des Stuhles, allgemeine Mattigkeit. Pat. giebt bestimmt an, nie Koliken oder überhaupt Leib-

schmerzen gehabt zu haben. Aufnahme 5. II. 02.

Befund: Hühnenhaft gebauter Mensch; graugelbe Gesichtsfarbe, deutlicher Skleralicterus. Klagt über Druckgefühl in der Magengend. Am Herzen präsystolisches Geräusch über allen Ostien. Gegend zwischen Nabel und rechtem Rippenbogen druckempfindlich. Sonst kein krankhafter Organbefund. Blut: Morphologisch normal. Hämoglobingehalt 30%. Urin o. B. Stuhl gelb-braun, enthält Ascaris lumbricoides Eier. — 21. II. 02 nach energischer Wurmkur ist nur ein einziger Spulwurm zu Tage gefördert worden; daneben zahlreiche Eier. Icterus trotz mehrwöchigem Karlsbadern erheblich stärker, Stuhl hell. Pat. wünscht dringend einen Eingriff zur Klärung der Sachlage.

Probelaparotomie. Pararectalschnitt rechts. Ausser leichten Verwachsungen des Gallenblasenfundus mit dem Netz und geringer Verhärtung des Pankreaskopfes keinerlei Veränderungen, die eine Aufklärung des Zustandes oder eine Handhabe zu weiterem Vorgehen geben könnten. Etagennaht der Bauchdecken.

Wunde heilt per primam; der Icterus geht bis auf Spuren zurück. Entlassung am 19. III. 02 ohne subjektive Beschwerden. Im Stuhl keine Parasiteneier mehr. Hämoglobingehalt 35%. — Nachricht über den späteren Verlauf nicht zu erhalten.

Bei dem andern Fall für lithogenen Choledochusverschluss typische Anamnese und Befund. Bei der Operation werden keine Konkremente gefunden, nur Verwachsungen und hochgradige auf Lues verdächtige cirrhotische Veränderungen an der Leber. Heilung nach Lösung der Adhäsion.

190. Herr K., 56 J. Chronischer Choledochusverschluss durch Adhäsionen (Lues?). Adhäsionslösung, Cholecystotomia ideal. ext. Heilung.

Pat. will 1892 den ersten Anfall von Gallensteinkolik mit Erbrechen, Icterus, graugefärbten Fäces und dunklem Urin gehabt haben, im ganzen fünf Anfälle in diesem Jahre. Im Frühjahr 1895 traten zwei weitere Anfälle, Weihnachten bis Neujahr ebenfalls zwei Anfälle ein. Gallensteine im Kot nicht gefunden. Aufgenommen 20. I. 96.

Befund: Leber überragt den Rippenbogen um zwei Finger, Gallenblase nicht zu fühlen, intensiver Icterus, entfärbte Fäces. Vitium cordis.

Operation 22. I. 96: Gallenblase mit Netzsträngen fest verwachsen, klein, unter der Leber versteckt, von derben Adhäsionen umgeben; auf den Längsschnitt wird ein Querschnitt gesetzt, um die Gallenblase und Gänge leichter freipräparieren zu können. Cysticus und Choledochus erweisen sich frei von Konkrementen, ebenso das Pankreas normal. Die freigelegte Gallenblase hat durch die adhärenten Stränge Sanduhrform bekommen. Eröffnung der Gallenblase, Spaltung und Dehnung der die beiden Kammern trennenden engen Kommunikationsöffnung, keine Steine

vorhanden, die Galle liess sich nach dem Darm hin ausdrücken. Die Leber zeigt an ihrem unteren Rande stark gelappte, den Verdacht auf Lues nahelegende Form. Naht der Gallenblase mit einigen Schwierigkeiten verbunden. Naht der Bauchdecken.

Nach einigen Tagen bildet sich ein Abscess in der Naht, keine Gallenfistel, Icterus nach wenigen Tagen geschwunden, Fäces von normaler Farbe. Heilung der äusseren Wunde per granulationem. Antisyphlitische Kur ohne bemerkbaren Erfolg. Nachdem Pat. noch eine Pneumonie durchgemacht und sein Herzleiden wesentlich gebessert, wird er entlassen. — Seitens des Gallenleidens keine Erscheinungen mehr.

Wie sehr die absolut typischen Erscheinungen des lithogenen Choledochusverschlusses täuschen können, beweist der folgende interessante Fall: Ein seit Jahren in ärztlicher Beobachtung befindlicher, abgesehen von einer psychischen Störung gesunder Mann erkrankt plötzlich unter den ausgesprochenen Symptomen des lithogenen Choledochusverschlusses: Koliken mit Schüttelfrösten, Icterus, der zwischen den Anfällen nachlässt, acholische Stühle. Die akuten Erscheinungen schwinden, der Icterus bleibt. Diagnose: chronischer Choledochusverschluss durch Stein. Operationsbefund absolut negativ. In der Annahme, dass es sich um Cholangitis handelt, Hepaticus-Drainage. Danach glatte Heilung und für ein Jahr völlige Gesundheit. Dann dieselben Erscheinungen, nur fehlt diesmal die Stuhlentfärbung; im Blut Bact. coli, Exitus unter septischen Erscheinungen. Die Sektion ergab Erweiterung der grossen Gallengänge infolge Knickung des Choledochus, verursacht durch Adhäsionsverzerrung des Duodenums; eitrige Cholangitis und Sepsis. Es hat sich also um eine Infektion der im Choledochus stagnierenden Galle vom Darm aus gehandelt. Infolge davon ascendierende Cholangitis und Sepsis.

191. Herr J. Sch., 42 J. J.-Nr. 6259. 1901. Cholecystitis et Cholangitis. Chronischer Choledochusverschluss durch Knickung. Cholecystektomie, Hepaticusdrainage. Heilung.

Pat. ist seit Mai 1900 wegen Dementia in der Heilanstalt Friedrichsberg. Familienanamnese für die vorliegende Erkrankung ohne Belang. Am 26. IV. 02 aus unbekannter Ursache plötzlicher Kolikanfall mit Schüttelfrost und nachfolgendem Icterus; seitdem sind in Pausen von 4—6 Tagen wiederholte Schüttelfröste ohne Schmerzen im Leib aufgetreten, Icterus hat mit wechselnder Intensität fortbestanden; Verlegung nach Eppendorf zwecks Operation. Aufgenommen 21. V. 01.

Befund: Vollständig verblödeter, stark ikterischer Mensch in leidlichem Ernährungszustand. Brustorgane o. B. Leib aufgetrieben, wenig

druckempfindlich. Leber überragt den Rippenbogen um 2 Querfingerbreiten; keine Empfindlichkeit der Gallenblasengegend. Temperatur normal. Puls 48, sehr voll. Stuhl acholisch, Urin dunkelbraun, enthält Gallenfarbstoff.

Operation 22. V. 01: Pararectalschnitt rechts. Nirgends Verwachsungen. Gallenblase geschrumpft, ohne Inhalt. Am Magen, Leber und Pankreas keine Veränderungen. Konkremente weder in der Gallenblase noch in den oberen Gallenwegen fühlbar. Exstirpatio vesicae felleae. Drainage des Hepaticus, Tamponade. Die Untersuchung der exstirpierten Gallenblase ergiebt Proliferation des Epithels und entzündliche Herde in der sehr blutreichen Submucosa.

Verlauf normal. Icterus und Temperatursteigerungen verschwunden. — Am 22. VII. 01 geheilt ohne Fistel nach Friedrichsberg zurückverlegt.

Hier treten bald wieder neue anfallsweise Temperaturerhöhungen auf. Nochmaliger Aufenthalt in Eppendorf (Medicin. Abteilung) vom 20. VIII. bis 30. XI. 02. Seitdem über ein Jahr gleichmässig gutes Befinden. Erst am 4. I. 04 plötzliche Erkrankung mit Schüttelfrost, Leibschmerzen und Icterus. Weiterhin jeden 3. bis 4. Tag ein Schüttelfrost mit Temperaturen bis 40. Zunehmender Icterus bei völlig normal gefärbtem Stuhl. Am 24. I. 04 wieder nach Eppendorf verlegt in vollständig sorporösem Zustand. Die bakteriologische Untersuchung des Blutes ergiebt Reinkultur von Bact. coli. — Am 29. I. 04 Exitus im Koma. Sektion: Cholangitis et Pericholangitis part. abscedens. Bacteriaemia. Die Leber zeigt im Bereich ihres unteren Randes und der portalen Fläche ausgedehnte derbe fibröse z. T. membranöse Verwachsungen. Durch dieselben ist das Duodenum ganz beträchtlich nach rechts unter der Leber verzogen; im Bereich der Papilla duodeni und deren Umgebung ist das Duodenum zu einem kinderfaustgrossen Sack dilatiert, nach oben und unten ist das Kaliber annähernd normal. Durch die Dislokation und Dilatation besteht eine mässige Knickung des Choledochus nahe seinem Eintritt in die Wand des Duodenum. Keine Steine. Die Papilla duodeni ist durchgängig und von gewöhnlichem Kaliber; vom Eintritt in die Duodenalwand an ist der Ductus choledochus und weiterhin der Duct. hepat. und seine Wurzeln dilatiert, erstere beiden bis zu Fingerdicke, ihre Wand verdickt, das Lumen frei.

Gegenüber diesen mehr oder weniger atypischen Fällen ist schliesslich ein letzter zu erwähnen, der nach Anamnese und Befund die Charakteristica des Tumorverschlusses bot, zu einem diagnostischen Irrtum aber insofern Veranlassung gab, als angesichts der ausgesprochenen Kachexie ein Carcinom angenommen wurde. Operation und Sektion — die Kranke ging an den Folgen einer ganz ausgesprochenen hämorrhagischen Diathese trotz Entlastung der Leber

durch Cholecystenterostomie zu Grunde — erwiesen, dass es sich um die nur sehr selten beobachtete Form der Choledochuskompression durch tuberkulöse Lymphdrüsen gehandelt hatte.

192. Frl. J. S., 39 J. J.-Nr. 5307. 1904. Chronischer Choledochusverschluss durch tuberkulösen Drüsentumor. Cholecystduodenostomie, hämorrhagische Diathese, Pneumonie. Exitus.

Vor 10 Jahren Typhus und schwere Influenza; vor 5 Jahren Scharlach und Diphtherie, damals angeblich Gelbsucht, die nie mehr verschwunden ist. Vor 4 Jahren wegen Duodenalgeschwür in Breslau (Prof. Henle) Gastroenterostomie. Darnach Besserung der Magenbeschwerden aber keine Aenderung der Gelbsucht. Seit einem halben Jahr ist die Haut intensiver gelb geworden, die Stühle sind entfärbt, Uebelkeit, viel Erbrechen, Appetitlosigkeit. Lange interne Krankenhausbehandlung ohne Erfolg. Aufnahme 29. IV. 04.

Befund: Sehr elende, schwer ikterische Person. Brustorgane o. B. Dauerndes Aufstossen, viel Erbrechen, Schmerzen und Druckempfindlichkeit in der Magengegend. Leber etwas vergrössert. Reizlose Operationsnarbe, von der Mitte des rechten Rippenbogens zum Nabel ziehend. Sehr starke menorrhagische, Tamponade erfordernde Blutung ohne gynäkologischen Befund. Temperatur normal, Puls klein und frequent. Stuhl schneeweiss, Urin dunkel, enthält reichlich Gallenfarbstoff. Diagnose: Pankreascarcinom (?).

Operation 2. V. 04: Schnitt 2 querfingerbreit unterhalb des Rippenbogens parallel zu demselben, senkrecht auf der alten Narbe. Leber erheblich vergrössert, überragt den Pylorusteil des Magens. Feste Adhäsionen zwischen Magen, Gallenblasengegend und Leberunterfläche; nach Lösung derselben präsentiert sich die Gallenblase als nicht vergrössert, mässig gefüllt. Die Serosa der Darmschlingen ist überall ikterisch gefärbt. Handbreit vom Pylorus entfernt die gut durchgängige Gastroenterostomiestelle. In der Gegend der Pars horizontalis duodeni ein gänseeigrosser, harter Tumor. Anlegung einer Anastomose zwischen Fundus der Gallenblase und Duodenum. Inhalt der Gallenblase klare Galle. Tampon auf die Nahtstelle, Etagennaht der Bauchdecken.

Der weitere Krankheitsverlauf war charakterisiert durch dauernde heftige Blutungen sowohl aus den Genitalien, wie aus der Nase und der Operationswunde. Der Icterus liess bald nach der Operation erheblich nach, der Stuhl wurde gefärbt. Bereits vom 6. Tage an traten Erscheinungen von Lungenkomplikation auf. Unter unregelmässigem, schliesslich in Continua übergehendem Fieber entwickelten sich stets neue pneumonische Herde in der rechten Lunge, die schliesslich im Verein mit den starken Blutungen zu rapidem Kräfteverfall und am 26. VI. 04, 8 Wochen nach der Operation zum Exitus führten. Sektion: Peribronchitis caseosa multiplex pulm. dextr. Pleuropneumonia gelatinosa. Hepatitis

interstitialis. Cholecystitis catarrhalis. Lymphadenitis caseosa tuberculosa portae hepatis.

Im Anschluss an den Tumorverschluss des Choledochus bleiben noch die Erkrankungen des Pankreas zu erwähnen, soweit dieselben hinsichtlich ihrer Entstehung oder ihrer klinischen Aeusserung mit den Gallenwegen in Zusammenhang stehen. Die Wechselbeziehungen zwischen Pankreas und Choledochus beruhen auf anatomischen Verhältnissen. Ob nun der retroduodenale Teil des Gallenganges nur in einer Rinne des Pankreas liegt, oder ganz von ihm umschlossen wird, der Zusammenhang zwischen beiden ist in jedem Fall eng genug, um einerseits das Uebergreifen von Entzündungsvorgängen aus dem Choledochus per contiguitatem auf das Pankreas zu ermöglichen, und um andererseits bei primären Erkrankungen des letzteren eine mechanische Kompression des Gallenganges zu Stande kommen zu lassen. Schliesslich kann wegen der unmittelbaren Nachbarschaft der Mündungen beider Ausführungsgänge am Boden des Diverticulum Vateri eine Entzündung direkt von der Mündung des einen Ganges in den anderen fortschreiten, besonders dann, wenn durch ein Hindernis der Abfluss in die Papille gestört ist; die vielfach bestrittene Möglichkeit dieses Vorganges ist durch die Untersuchungen von Opie und Körte einwandfrei bewiesen.

Das Pankreas kann primär für sich erkranken oder sekundär im Anschluss an Cholelithiasis und Cholecystitis; in beiden Fällen handelt es sich entweder um chronische interstitielle, oder akute, mit Abscess- und Nekrosenbildung einhergehende Processe.

Von den mir zur Verfügung stehenden 6 Fällen sind dreimal Steine nachgewiesen worden. Einmal war nach dem Befund bei Operation und Sektion mit Sicherheit anzunehmen, dass solche vorhanden gewesen waren. Es ist zweifellos, dass schon die in der Gallenblase befindlichen Steine allein genügen, um durch Fortleitung entzündlicher Processe schwere Pancreatitis mit Tumorbildung und Stauungsicterus hervorzurufen (cf. Fall 193). Günstiger für die Mitbeteiligung der Bauchspeicheldrüse liegen die Verhältnisse dann, wenn der Stein im intraduodenalen Teil des Choledochus oder in der Papille sitzt. In jedem Fall ist die Mitbeteiligung ebenso wie die primäre Erkrankung des Pankreas schwer zu diagnosticieren; es sind Symptome angegeben worden, die für Pankreasentzündung charakteristisch sein sollen, und die von den engen Beziehungen der Bauchspeicheldrüse zu den sympathi-

schen Nervengeflechten herrühren sollen, z. B. die Neigung zu schweren Collapsen, ferner nach der Brust und dem Herzen ausstrahlende Schmerzen, sowie Zustände hochgradigster Dyspnoë während der Gallensteinkolikanfälle. Wir haben derartige Erscheinungen nicht beobachten können. Im Grossen und Ganzen stehen, selbst wenn es sich um primäre Erkrankungen des Pankreas handelt, die Symptome seitens der Gallenwege im Vordergrund, oder es werden wenigstens solche vorgetäuscht. Erfahrungsgemäss macht die Pancreatitis krampfartige Schmerzen, die von Gallensteinkoliken kaum zu unterscheiden sind, tritt dann Icterus durch Kompression des Choledochus auf, so kann das typische Bild des chronischen lithogenen Verschlusses entstehen, oder auch das der akuten Cholecystitis mit entzündlichem Ikterus ohne dass das Gallengang-System an sich auch nur im entferntesten erkrankt wäre (cf. Fall 195 u. 196). Praktisch ist das ziemlich irrelevant; ob wir chronischen Choledochusverschluss durch Stein diagnosticieren oder durch Tumor, jedes gibt eine ebenso absolute Indikation zur Operation wie die Diagnose chronische oder akute Pancreatitis sie darstellen würde. Die Quintessenz aller Erfahrungen der letzten Jahre auf diesem Gebiet gipfelt darin, dass es möglich ist, die entzündlichen Erkrankungen des Pankreas operativ zu beeinflussen, und deswegen ist mit absolutem Recht die Forderung aufgestellt worden, bei jedem Fall von Tumorverschluss des Choledochus zu laparotomieren, weil nie die Möglichkeit ausgeschlossen werden kann, dass statt des vermuteten inoperablen Carcinoms eine heilungsfähige Pancreatitis gefunden wird.

Am günstigsten sind die Chancen für einen operativen Eingriff bei der chronischen interstitiellen Pancreatitis. Die anatomischen Veränderungen dieser Erkrankung dokumentieren sich in Zunahme der Grösse und Härte des eine knollige, tumorartige Beschaffenheit annehmenden Organs; derartige Befunde sind früher ausnahmslos als maligne Neubildungen angesprochen worden; erst die bleibenden Heilerfolge nach den als Palliativoperationen vorgenommenen Eingriffen sind der Anstoss gewesen, die Aufmerksamkeit auf diese der operativen Hilfe in hohem Masse zugänglichen gutartigen Tumoren des Pankreas zu lenken.

Die einfache Therapie besteht in der Entlastung des Pankreas durch temporäre oder dauernde Ableitung der Galle, d. h. in Anlegung einer Gallenfistel oder in einer den intrapankreatischen Teil des Choledochus umgehenden Verbindung zwischen Gallengängen und

Darm. Finden sich bei der Operation an irgend einer Stelle in den Gallengängen Steine — gleichgiltig ob in der Nähe oder entfernt von der Bauchspeicheldrüse — so ist ihre Beseitigung naturgemäss das erste Erfordernis für das Zustandekommen einer Dauerheilung. Ob im Uebrigen eine Cholecystostomie oder eine Cholecystenterostomie anzulegen ist, wird sich nur von Fall zu Fall entscheiden lassen, und von den persönlichen Anschauungen des Operateurs über die Vor- und Nachteile der einen oder der anderen Operation abhängen.

Unter den 4 angeführten Fällen von interstitieller Pankreatitis handelte es sich dreimal um chronisch indurative Veränderungen, einmal um cystische Degeneration, die aber angesichts des Fehlens aller sonstigen kausalen Momente ebenfalls als entzündlichen Ursprunges angenommen werden muss.

Bei 2 Fällen war die Entzündung der Bauchspeicheldrüse auf die Anwesenheit von Steinen in den Gallenwegen zurückzuführen. Beide Male war nach den klinischen Erscheinungen die Diagnose auf chronischen Choledochusverschluss durch Stein gestellt worden. Durch Cholecystostomie wurde in dem einen Fall Heilung erzielt, der andere endete letal. Die Verhältnisse waren hier infolge Obliteration des Cysticus sehr erschwert. Nur mit grosser Mühe und Zeitaufwand konnte eine Verbindung zwischen dem supraduodenalen Teil des Choledochus und dem Duodenum hergestellt werden. Der Kranke ging an dem Wundschok im Verein mit einer Blutung in das Duodenum zu Grunde.

193. Frl. M. W., 57 J. J.-Nr. 1474. 1899. Cholecystitis chronica. Chronischer Choledochusverschluss durch Pankreatitis. Cholecystostomie. Heilung.

Früher Gelenkrheumatismus und mehrere Male Gesichtsrose. 9 Partus, 1 Umschlag, 1 Frühgeburt. Pat. hatte vor 3 Jahren Anfälle von heftiger Gallensteinkolik mit Gelbsucht, seitdem alle Viertel- oder Halbjahre ähnliche Attacken mit Gelbsucht (Morphium). Stühle angeblich braun. Seit 3 Wochen wieder heftige Koliken mit Icterus, Hitze, Frost und Erbrechen. Anfälle täglich, Stühle hellgelb.

Befund: Adipositas, Leber vergrössert, Gallenblase nicht palpabel, druckempfindlich, starker Icterus. Zur Zeit kein Fieber.

Operation 11. II. 99: Verwachsungen des rechten Leberlappens mit der Bauchwand und den Därmen. Gallenblase geschrumpft. Incision: Entleerung eines haselnussgrossen Solitärsteins. Die übrigen Gallenwege sind frei. Der Pankreaskopf ist sehr hart und erheblich vergrössert. Nach breiter Freilegung kann nichts gefunden werden, was für eine ma-

ligne Neubildung spräche. Schlauchdrainage der am Peritoneum fixierten Gallenblase.

Verlauf kompliciert durch hartnäckige Bronchitis. Nach anfänglich starkem Gallenfluss rasche Heilung. Am 10. III. 99 ohne Beschwerden mit fester Narbe entlassen. Keine Fistel. — Bericht vom März 1907: Pat. hat viel unter asthmatischen Beschwerden zu leiden. Das vermeintliche Gallensteinleiden ist seit der Operation völlig verschwunden. Icterus und Koliken sind nie mehr aufgetreten. Kein Narbenbruch. Appetit und Verdauung gut. Erhebliche Gewichtszunahme.

194. Herr K. E., 54 J. J.-Nr. 1159. 1903. Chronischer Choledochusverschluss durch Pancreatitis interstitialis. Cholecystektomie, Choledocho-Duodenostomie, Exitus.

Pat. stammt aus tuberkulöser Familie und ist selbst wegen Lungenspitzenkatarrh vielfach in ärztlicher Behandlung gewesen. Sonst keine ernstlichen Erkrankungen. In der Nacht zum 28. XII. 02 erkrankte er plötzlich mit heftigen Leibschmerzen und Erbrechen; nach einigen Stunden Linderung, am nächsten Tage war das Gesicht gelb. Aufnahme 3. I. 03 medicinische Abteilung; daselbst mehrwöchige Behandlung mit Bettruhe, Thermophor, Karlsbader Wasser. Der Icterus ist während dieser Zeit an Intensität wechselnd gewesen, aber nie ganz verschwunden; desgleichen bestehen nach wie vor Vergrösserung und Druckempfindlichkeit der Leber und dumpfe Schmerzen im rechten Hypochondrium. Am 17. II. 03 mit der Diagnose: Lithogener Choledochusverschluss zur chirurgischen Abteilung verlegt.

Befund: Mässig kräftiger Mann, ausgesprochen ikterisch, klagt über starkes Hautjucken. Beiderseitige Lungenspitzeninfiltration, sonst innere Organe o. B. Die Leber überragt etwas den Rippenbogen; ihr unterer Rand ist leicht druckempfindlich. Gallenblase nicht palpabel. Temperatur und Puls normal. Stuhl hellgelb, Urin enthält reichlich Gallenfarbstoff.

19. II. 03 Operation wegen Carcinomverdachtes. Pararectalschnitt rechts. Die Gallenblase stellt ein gurkenförmiges, 20 cm langes Gebilde dar und ist prall gefüllt. Der Ductus choledochus und hepaticus sind erheblich erweitert. Der Pankreaskopf ist in einen harten höckerigen Tumor verwandelt. Der Ductus cysticus erweist sich als völlig obliteriert. Inhalt der Gallenblase schleimig-seröse Flüssigkeit; da eine Verbindung zwischen Gallenblase und Darm wegen der Obliteration des Cysticus zwecklos erscheint, wird nach Cholecystektomie mit grosser Mühe eine Anastomose zwischen Choledochus- und Duodenum hergestellt. Tamponade, Etagennaht der Bauchdecken.

Pat. geht 24 Stunden post operationem trotz reichlicher Infusionen und Excitantien an Herzschwäche zu Grunde. Sektion: Icterus gravis sämtlicher Organe. Pancreatitis interstitialis chronica. Stenosis partialis duct. choledochi (partis intraduodenalis). Blutung in das Duodenum.

Die Stenose im Choledochus hat das Aussehen einer narbigen, durch Steindecubitus entstandenen Verengerung.

Bei den beiden anderen Fällen wurden weder Steine gefunden, noch irgend welche Anzeichen dafür, dass solche vorhanden gewesen waren. Trotzdem waren beide unter dem typischen Symptom eines Gallensteinleidens verlaufen und bei beiden die Diagnose auf lithogenen Choledochusverschluss gestellt worden. Beide Patienten wurden geheilt, der eine durch Cholecystenterostomie, der andere durch zweizeitige Operation mit einer Pankreasfistel.

195. Herr M. B., 52 J. J.-Nr. 1461. 1899. Chronischer Choledochusverschluss durch Pancreatitis interstitialis. Cholecystenterostomie. Heilung.

April 1898 behandelt an „Icterus catarrhalis". Kurze Zeit vor der Aufnahme auf der Inneren Abteilung (9. II. 99) Koliken und Icterus.

Befund: Intensiver Icterus. Leber vergrössert. Gallenblase nicht fühlbar, Milz nicht vergrössert. Stuhl hell, aber noch gelblich gefärbt. Diagnose auf Cholelithiasis gestellt.

Operation 23. II. 99: Gallenblase etwas vergrössert, stark adhärent. In der Tiefe fühlt man einen wallnussgrossen Tumor, der zunächst für einen Choledochusstein gehalten wird, sich aber, nachdem er freigelegt ist, als eine cirkumskripte Anschwellung des Pankreaskopfes herausstellt. Ob es sich um eine maligne Neubildung handelt, ist nicht festzustellen. Nirgends in den Gallenwegen kann ein Stein gefunden werden. Es wird mittels eines Murphyknopfes eine Anastomose zwischen Gallenblase und Dünndarm angelegt. Bauchdeckennaht. Der Murphyknopf geht am 20. Tage nach der Operation im Stuhlgang ab. 14. IV. Die Wunde ist geheilt, 13 Pfund Gewichtszunahme, völliges Wohlbefinden. Keine Störung von seiten der Gallenwege. Der Icterus ist völlig zurückgegangen. Geheilt entlassen.

196. Herr C. R., 35 J. J.-Nr. 6212. 1902. Chronischer Choledochusverschluss durch Pankreastumor. Zweizeitige Cystenoperation. Heilung.

Pat. ist wegen Adipositas universalis und chronischem Alkoholismus vielfach in Behandlung gewesen. Seit einigen Wochen leidet er an häufigen kolikartigen Schmerzen und Icterus; der Stuhl ist seitdem hell, der Urin dunkel. Behandlung mit Karlsbader Kur und Morphin. Aufnahme 15. V. 02.

Befund: Untersetzter fettleibiger Mann, Habitus apoplecticus. Manifester Alkoholismus und Morphinismus. Deutlicher Skleralicterus. Brustorgane o. B. Leber überragt handbreit den Rippenbogen; die Gallenblase ist als faustgrosser, praller, äusserst druckempfindlicher Tumor fühlbar. Temperatur und Puls normal. Stuhl völlig acholisch, Urin

dunkelbraun, enthält Gallenfarbstoff. 17. V. Icterus sowohl wie Schmerzen haben erheblich zugenommen. Klinische Diagnose: Choledochusverschluss durch Stein.

Operation: Pararectalschnitt rechts. Gallenblase birnförmig, faustgross, prall gefüllt; nirgends ein Stein in den oberen Gallenwegen zu tasten. Querschnitt durch den Rectus. Nun fühlt man in der Tiefe einen der hinteren Bauchwand fest aufsitzenden, in seiner Lage dem Pankreaskopf entsprechenden Tumor, der mit Duodenum, erweitertem Choledochus und Dünndarmschlingen fest verwachsen ist. Nach vorsichtigem Freipräparieren der vorderen Fläche des etwa zweifaustgrossen Tumors wird derselbe punktiert. Es entleert sich leicht getrübte, seröse, stark eiweisshaltige Flüssigkeit. Die Cystenwand wird in das Peritoneum eingenäht, die Bauchdeckenwunde im übrigen durch Etagennaht geschlossen. Diagnose: Pankreascyste mit Choledochusverschluss durch Abknickung.

20. V. Incision der eingenähten Cystenwand. Es entleert sich ca. 1 Liter seröse Flüssigkeit und einige linsengrosse schwarze Konkremente. Letztere bestehen aus kohlensaurem Kalk. Die Cystenflüssigkeit enthält alle drei Pankreasfermente nebeneinander.

Anfangs sehr starke Sekretion; durchschnittlich $^1/_2$—$^3/_4$ Liter in 24 Stunden. Dann schnelles Versiegen. Am 25. VI. Schluss der gut granulierenden Wunde durch Sekundärnaht. Am 5. VII. 02 geheilt entlassen, ohne Icterus oder irgendwelche Beschwerden. — Laut Auskunft des behandelnden Arztes hat sich später wieder eine Pankreasfistel gebildet. Icterus und Verdauungsstörungen sind nie mehr aufgetreten. Pat. hat sich dagegen immer mehr dem Alkoholismus und Morphinismus ergeben und ist daran im Herbst 1905 zu Grunde gegangen.

Sehr viel ungünstiger sind die Erfolge bei akuter mit Abscedierung und Fettgewebsnekrose einhergehender Entzündung des Pankreas im Gefolge des Gallensteinleidens. Man hat früher angenommen, dass Pankreaseiterung und Nekrose überhaupt ungeeignete Objekte für operative Eingriffe seien, namentlich der schweren Collapse wegen, denen die Patienten in der Mehrzahl der Fälle erlagen. Die Ansichten haben sich seitdem geändert, und es sind eine ganze Anzahl von operativen Heilerfolgen mitgeteilt worden. Die beiden hierunter angeführten Fälle endeten letal. Bei dem einen ergab die Operation eine bereits derartig ausgedehnte Fettgewebsnekrose in der ganzen Bauchhöhle, dass von jedem weiteren Eingriff abgesehen werden musste. Die Behandlung in einem weniger weit fortgeschrittenen Fall würde in Anlegung einer Gallenfistel und ausgiebiger Drainage der Bauchhöhle, speciell der Bursa omentalis nach Spaltung des Lig. gastro-colicum bestanden haben. Bei dem ande-

ren Fall lagen die Verhältnisse so schwierig, dass der kleine, in der Papille steckende Stein nicht gefunden wurde. Die Sektion demonstrierte in schöner Weise den Modus der Infektion des Pankreasganges von der Mündung des Choledochus aus: Die Papille war durch einen kleinen Stein verschlossen, das Diverticulum Vateri, ebenso wie der Gallen- und Pankreasgang waren dilatiert.

197. Frl. H. S., 55 J. J.-Nr. 12263. 1903. Cholelithiasis. Pankreasnekrose und Nekrose des intraabdominalen Fettgewebes. Probelaparotomie, Exitus.

Pat. stammt aus nervöser Familie. Sie selbst ist von jeher nervös gewesen und seit dem 14. IX. 03 wegen Tic convulsiv und Neurasthenie auf der medicinischen Abteilung. Der Krankheitsverlauf bot 3 Wochen nichts Aussergewöhnliches. Dann traten, zuerst am 14. X. 03 heftige Koliken in der rechten Leibseite auf. Seitdem kontinuierliches Fieber zwischen 38,5° und 39,5°. Entwickelung eines doppelseitigen bis zum unteren Schulterblattwinkel steigenden serösen Exsudates; erhebliche Lebervergrösserung, Druckempfindlichkeit in beiden Hypochondrien, dauernde Schmerzen in der Magen- und Lebergegend mit heftigsten Paroxysmen bleiben durch Karlsbader Kur und sonstige Medikation unbeeinflusst. Seit Anfang November rascher Verfall; im Abdomen fühlt man zu beiden Seiten der Wirbelsäule derbe, sehr druckempfindliche Resistenzen. Nie Icterus oder Steinabgang. Stuhl und Urin stets normal. Diagnose: Empyem der Gallenblase, Nierentumor? Verlegung zur chirurgischen Abteilung zwecks Probelaparotomie.

Operation 14. XI. 03: Medianschnitt vom Proc. bis zum Nabel. Nach Eröffnung des Abdomens zeigt sich das Netz mit zahlreichen weisslichgelben Knötchen bedeckt, die das charakteristische Aussehen von Fettgewebsnekrosen bei Pankreaserkrankungen haben. Das Pankreas ist in einen unregelmässigen, harten, mit der Umgebung verwachsenen Tumor verwandelt. Weiteres Vorgehen zwecklos. Etagennaht der Bauchdecken.

Primäre Heilung der Operationswunde. Bildung eines grossen linksseitigen pleuritischen Exsudates, von dem am 12. XII. 03 ca. $1^1/_2$ Liter abgelassen werden. Weiterhin Thrombose der Arteria iliaca ext. dextr. mit konsekutiver Ischämie der Extremität. Exitus am 30. XII. 03 an zunehmendem Verfall. Sektion: Necrosis telae adiposae abdominalis. Necrosis caudae pancreatis. Calculi vesicae felleae. Peritonitis purulenta. Thrombus art. femoral. dextr. Die Milz sowohl wie beide Nieren und das Pankreas sind umgeben von dicken Massen einer krümelichschmierigen, graugrünen und teilweise schwärzlichen Substanz von stearinähnlicher Beschaffenheit. Das ganze Netz und der Darm sind besät mit linsen- bis bohnengrossen, aus gleicher Masse bestehenden Knoten. Ebensolche finden sich im Kopf- und Mittelstück des Pankreas zwischen den

Drüsenläppchen, während der Schwanz vollständig in solcher Substanz aufgegangen ist. In der Gallenblase 4 kirsch- und 2 bohnengrosse, runde harte Steine.

198. Frau H. L., 68 J. J.-Nr. 104. 1906. Cholecystitis chronica. Chronischer Choledochusverschluss durch Stein. Pancreatitis necroticans. Exitus.

Vor 11 Jahren Gelbsucht mit geringen Beschwerden; vor 3/4 Jahren Koliken mit Erbrechen und Gelbsucht. Letztere ist seitdem nie mehr ganz verschwunden, wechselte in der Intensität. In den letzten Monaten wöchentlich einmal Kolikanfälle.

Befund: Status senilis; starkes Fettpolster, Kachexie, starker Icterus, acholischer Stuhl, dunkelbrauner Urin, Urin ohne Eiweiss und Zucker. Lebergegend ohne krankhaften Befund. Die Diagnose wird auf Cholelithiasis gestellt, mit Rücksicht auf das Alter und das kachektische Aussehen jedoch Pankreascarcinom in Erwägung gezogen.

Operation 5. I. 00: Zahlreiche Verwachsungen zwischen Leber, Netz und Darm. Nach Lösung derselben findet man an der Leberunterfläche die geschrumpfte Gallenblase, die einige kleine Steine enthält. Es wird durch die Verwachsungen zum Ductus choledochus durchgedrungen. Einige Partien derben Gewebes täuschen Steine vor. Incision darauf giebt eine stärkere Blutung, aber keinen Stein. Im Pankreaskopf ein ziemlich grosser, derber Tumor fühlbar. Ob es sich um eine Pancreatitis chronica oder Carcinom handelt, bleibt unklar. Da ein Choledochusstein nicht entdeckt werden und eine Gallenblasendarmfistel wegen der Schrumpfung der Gallenblase nicht angelegt werden kann, wird auf weiteres verzichtet und der Bauch geschlossen.

Bald nach der Operation stark galliges Erbrechen, am 9. gefärbter Stuhl, Meteorismus, mässiges Fieber und Erbrechen, Pat. wird immer schwächer und stirbt am 12. I. morgens. Autopsie: In der Umgebung des Operationsterrains Peritonitis, im Pankreaskopf eine taubeneigrosse Höhle mit fetzigen Wandungen und missfarbenem Inhalt. Zahlreiche kleine Fettnekrosen in der Umgebung des Pankreas, Gallenblase geschrumpft mit verdickter Wand, enthält einen haselnussgrossen Stein. Der Ductus hepaticus ist dilatiert und enthält einen bohnengrossen Stein, der Ductus choledochus ist dilatiert. Kurz vor der Papille ein erbsengrosser Stein; auch der Ductus pancreaticus ist dilatiert.

V. Operationen wegen anderweitiger Erkrankungen der Gallenwege oder im Vordergrund stehender Komplikationen.

a) Ileus bei Gallensteinleiden.

Darmverschluss kann im Verlauf des Gallensteinleidens aus verschiedenen Ursachen zu Stande kommen. Der akute Ileus in-

folge Peritonitis bei perforativer Entzündung der Gallenblase ist bereits erwähnt worden. Ferner kann es, wie bei allen Entzündungsvorgängen in der Bauchhöhle die mit Hinterlassung ausgedehnter Adhäsionen heilen, durch Knickung oder Abschnürung zum Verschluss kommen. Ein Fall derart, der im Uebrigen nichts Besonderes bietet, ist folgender:

199. Frau M. H., 56 J. J.-Nr. 9364. 1899. Hydrops vesicae felleae. Ileus durch Adhäsionen. Cystektomie. Adhäsionslösung. Heilung.

Familienanamnese ohne Belang; vor vielen Jahren Typhus und Gelenkrheumatismus. 1898 anderswo wegen Entzündung der Gallenblase operiert; eine zurückgebliebene Fistel heilte nach einem halben Jahr spontan. Seit der Operation beschwerdefrei. Am Tage vor der Aufnahme plötzliche Erkrankung mit heftigen Leibschmerzen und unstillbarem Erbrechen; seitdem völliges Sistieren von Stuhlgang und Blähungen. Aufnahme 15. IX. 99.

Status: Wenig kräftige, verfallen aussehende Frau. Brustorgane o. B. Leib stark aufgetrieben; die breite Narbe in der rechten Seite ist vorgebuchtet; unter ihr fühlt man eine gänseeigrosse, elastische, äusserst druckempfindliche Geschwulst. Puls 124, klein. Temperatur 36,0°.

Sofortige Operation: Schnitt über die alte Narbe. Gallenblase prall gefüllt, mit multiplen Dünndarmschlingen durch strangförmige Adhäsionen verwachsen. Dünndarm in den oberen Partien stark gebläht, die unteren Schlingen kollabiert. Lösung der Verwachsungen. Punktion der Gallenblase. Inhalt: Klares Serum. Entfernung eines mandelgrossen Steines aus dem Cysticus. Uebrige Gallengänge frei. Amputation der Gallenblase und Naht des Stumpfes. Tampon, Bauchdeckennaht.

Verlauf normal; Entlassung am 1. II. 00 in gutem Zustand ohne Fistel. — Bericht vom März 1907: Pat. ist seit der Operation frei von jeglichen Beschwerden geblieben. Appetit und Verdauung sind gut. Kein Narbenbruch.

Im Gegensatz zu den erwähnten, auch sonst häufig beobachteten Formen von Darmverschluss steht der typische „Gallensteinileus", der zu Stande kommt bei Verlegung des Darmlumens durch einen Gallenstein. Die Erfahrungen auf diesem Gebiet sind noch ziemlich jung, und die Kasuistik ist noch keine sehr grosse. Einen Fall, wie den hier anzuführenden, bei dem es gewissermassen zu einem „Recidiv" kam, und der nach zweimaliger Einklemmung grosser Gallensteine an derselben Darmstelle — das zweite Mal kompliciert mit Perforation und diffuser, eitriger Peritonitis — schliesslich doch geheilt wurde, habe ich in der Litteratur nicht finden können.

Die Krankengeschichte ist folgende:

200. Frau K., 63 J. Gallensteinileus, zweimalige Laparotomie. Heilung.

Pat. stammt aus gesunder Familie, sie hat mehrere normale Partus durchgemacht und ist nie ernstlich krank gewesen. Dagegen leidet sie seit vielen Jahren an Magenbeschwerden, die sich in Verdauungsstörungen und häufigen Schmerzen von oft krampfartigem Charakter äusserten.

Seit 3 Tagen bestehen Erscheinungen von kompletem Ileus; Winde und Stuhl haben völlig sistiert, der Leib ist prall aufgetrieben, dauerndes, zuletzt fäkulentes Erbrechen, heftige Schmerzen im ganzen Leib, am stärksten in der Ileocalgegend, rapider Verfall, Facies abdominalis. Zwischen Nabel und rechter Leiste ist undeutlich ein äusserst druckempfindlicher, wegen der starken Spannung der Bauchdecken nicht genau abgrenzbarer Tumor zu fühlen. Puls sehr frequent und klein; Temperatur nicht erhöht.

27. III. 01 Laparotomie durch Schnitt am rechten Rectusrand. Die Dünndärme sind stark gebläht, das Colon kollabiert. Als Ursache des Darmverschlusses findet sich ein im unteren Ileum absolut unbeweglich eingeklemmter, ca. hühnereigrosser Gallenstein, der durch Längsincision entfernt wird. Die Untersuchung der Gallenwege ergiebt enorme Verwachsungen zwischen der Gallenblase und der Umgebung; in den Verwachsungen fest eingebettet liegt ein zweiter, annähernd gleich grosser Stein. Angesichts des Umstandes, dass die den Stein umschliessenden festen Adhäsionen ein Wandern desselben unwahrscheinlich machen und angesichts des äusserst elenden Zustandes der Patientin, der sofortige Beendigung der Operation unbedingt erfordert, wird der zweite Stein in seiner Lage gelassen und der Bauch geschlossen.

Verlauf: Primäre Heilung der Laparotomiewunde. Sofortiges Verschwinden aller Erscheinungen, rasche Erholung.

Ca. 6 Wochen nach der Operation erkrankte die Pat. von neuem unter den Erscheinungen einer akuten Perforationsperitonitis. Sie bot schon nach wenigen Stunden das Bild einer schweren, septischen Infektion; hohe Temperatur, minimaler, frequenter Puls, hochgradiger Meteorismus, Facies abdominalis. Palpatorisch war wegen der starken Auftreibung des Leibes kein Befund zu erheben. Sofortige Operation (Oberarzt Dr. Sick): Relaparotomie in der alten Narbe. Das Ileum ist an der alten Nahtstelle mässig verengt; an der Verengerung haben sich zwei zusammen hühnereigrosse, mit einander durch eine krumme Facette artikulierende Steine festgeklemmt; der eine hat die Darmwand perforiert und sieht durch die Oeffnung zur Hälfte in die freie Bauchhöhle. Diffuse eitrige Peritonitis mit stinkendem Exsudat. Entfernung der Steine, Darmnaht, ausgiebige Kochsalzspülung, Drainage.

Die schon aufgegebene Patientin hat auch diesen zweiten Eingriff gut überstanden. Die Peritonitis heilte vollkommen aus, die Wunde schloss sich per granulationem. Pat. ist in den folgenden 6 Jahren

dauernd beschwerdefrei geblieben und erfreut sich z. Z. (März 1907) besten Wohlbefindens.

Wie bei einer grossen Zahl der in der Litteratur angeführten Fälle, fehlten auch hier in der Vorgeschichte jegliche Anzeichen eines Gallensteinleidens, oder irgend welche Symptome, die die Diagnose nach der Richtung eines Gallensteinileus hätten beeinflussen können. Jede andere, Volvolus, innere Einklemmung etc. würde ebenso viel, vielleicht mehr Wahrscheinlichkeit für sich gehabt haben. Ebenso wenig waren irgend welche Anhaltspunkte für die Bestimmung der Zeit des Uebertrittes des Konkrementes in den Darm vorhanden. Es hat sich bisher nur in wenigen Fällen annähernd feststellen lassen, wie lange der Stein vor der Einklemmung schon im Darm geweilt hat. Körte berechnet bei zwei seiner Beobachtungen diese Zeit auf mindestens 6 Monate. Hinsichtlich dieses Punktes ist der erwähnte Fall insofern interessant, als sich bei ihm feststellen lässt, dass die Wanderung des zweiten Steins nicht mehr als 6 Wochen betragen haben kann. Die intraabdominelle Untersuchung bei der ersten Operation konnte den Stein in der Gallenblase nachweisen, 6 Wochen später hatte derselbe bereits eine Perforation im unteren Ileum erzeugt.

Das Eindringen des Steins in den Darm erfolgt eben in der Regel symptomlos; in die Erscheinung tritt erst der meist sehr stürmisch auftretende Ileus, dessen Ursache festzustellen wir dann nicht mehr in der Lage sind. Es ist das insofern nicht ohne Wichtigkeit, als eine ganze Anzahl der in der Litteratur beschriebenen Fälle mit Heilung durch spontanen Abgang des Steines geendigt haben, und deshalb bei gesicherter Diagnose auf Gallensteinileus ein abwartendes Verhalten vielleicht gerechtfertigt sein würde. Wir können aber diese Diagnose nur a posteriori stellen, durch die Operation, die Sektion oder aus dem Steinabgang; auch ein Kranker, der sicher Gallensteine hat, kann einen Darmverschluss durch Volvolus, Strangulation, Einklemmung etc. bekommen, das beweist der eben erst angeführte Fall 199. Unser Standpunkt ist der, jeden kompleten Ileus sofort zu operieren und wir würden das auch tun, wenn wir mit Sicherheit wüssten, dass derselbe durch einen Gallenstein bedingt wäre, weil nach unserem chirurgischen Dafürhalten in jedem Fall die Chancen einer raschen Operation besser sind, als die ungewissen Abwartens.

Der Sitz des Hindernisses war in dem angeführten Fall das untere Ileum, das mit Körte als der typische Sitz der Gallenstein-

einklemmung angesehen werden kann. Dagegen lag die betreffende Darmschlinge nicht im kleinen Becken, sondern in der Ileocöcalgegend, und war hier schon durch die äussere Untersuchung als palpabler Tumor nachweisbar.

Ueber den Mechanismus der Steineinklemmung im Darm sind eine ganze Reihe von Theorien aufgestellt worden, von König, Kastmer, Czerny, Rehn, Körte u. A., auf die einzugehen hier nicht der Ort ist, da der vorliegende Fall keine bestimmten Merkmale aufweist, die für die eine oder andere Theorie in die Wagschale fielen. Wir glauben mit Körte, dass ein Festhalten des Steines durch Krampf der Darmmuskulatur infolge Reiz des Fremdkörpers die plausibelste Erklärung abgiebt. Bei dem zweiten Anfall handelte es sich um ein rein mechanisches Festhalten der Steine an der Stelle der ersten Operation, die eine, wenn auch mässige und die Passage der Ingesta nicht störende Verengerung aufwies, obwohl der in der Längsrichtung incidierte Darm quer vernäht worden war.

Schliesslich legt der vorliegende Fall noch die Frage nahe, ob es durch gleichzeitige Entfernung der in der Gallenblase nachgewiesenen Konkremente gelegentlich der ersten Operation nicht möglich gewesen sein würde, zu verhüten, dass die Patientin zum zweiten Male einem derartigen gefährlichen Zustand ausgesetzt worden wäre. Die Antwort erledigt sich von selbst dadurch, dass die Kranke einen weiteren Eingriff nicht überstanden haben würde; sie wäre dadurch nicht einer Eventualität, sondern dem sicheren Tode preisgegeben worden. Wie in allen bisher beobachteten Fällen von spontanem Steindurchbruch in den Darm, waren auch hier Gallenblase, untere Leberfläche, Netz und Därme in derartig feste und dichte Verwachsungen eingebettet, dass ihre Lösung ausserhalb des Rahmens einer auf die allerkürzeste Zeit zu beschränkenden Notoperation gelegen haben würde.

b) Traumatische Ruptur der Gallenwege.

Die isolierten subkutanen Rupturen der Gallenwege traumatischen Ursprunges sind seltene Verletzungen. Aus naheliegenden Gründen wird es bei der Einwirkung schwerer, stumpfer Gewalten in erster Linie zu Läsionen der durch Lage und Grösse äusseren Einwirkungen viel mehr ausgesetzten Leber kommen. Von 19 von uns beobachteten Fällen schwerer Gewalteinwirkung auf die Lebergegend handelte es sich 17 mal um isolierte Ruptur der Leber, fast ausschliesslich

um Risse an ihrer konvexen Seite und nur in den beiden hier anzuführenden Fällen lag eine Verletzung des Choledochus resp. der Gallenblase ohne gleichzeitige Läsion der Leber vor.

201. Herr J. S., 36 J. J.-Nr. 11020. 1903. Subkutane Ruptur des Ductus choledochus. Laparotomie, Drainage, Heilung.

Pat. glitt am 15. VIII. 03 beim Tragen eines gefüllten, ca. 150 Liter fassenden Bierfasses auf der Treppe aus; das Fass rollte über seinen Leib. Kurz dauernde Bewusstlosigkeit, nach dem Erwachen lebhafte Schmerzen im Leib und starkes Erbrechen. Aufnahme ca. 1 Stunde nach dem Unfall.

Befund: Kräftiger, gut genährter, blasser Mann. Am r. Rippenbogen in der Axillarlinie ein handtellergrosser blauer Fleck. Proc. xiphoideus am Ansatz frakturiert. Brustorgane o. B. Leib stark aufgetrieben, überall druckempfindlich, am stärksten oberhalb des Nabels. Schall überall tympanitisch, kein Exsudat nachweisbar. Temperatur 37,3°, Puls 90, regelmässig, klein.

Die Behandlung bestand in absoluter Ruhe, Eisapplikation auf das Epigastrium, Diät. Im Laufe der nächsten Tage bildete sich bei anhaltenden Schmerzen und vielfachem Erbrechen ein bis zum Nabel steigendes Exsudat und ausgesprochener Icterus. Der Stuhl war am 21. VIII. völlig entfärbt, im Urin Blut, Gallenfarbstoff und Eiweiss. Seit dem 23. VIII. sistieren Stuhlentleerung und Flatus vollkommen; die Atmung wird durch den immer höher steigenden Erguss erschwert, die Schmerzen lokalisieren sich in der Gallenblasengegend. Temperatur wenig erhöht. Puls bis 80, kräftig. Klinische Diagnose: Ruptur des Choledochus.

Operation am 26. VIII. 03: Pararectalschnitt rechts. Nach Eröffnung der Bauchhöhle spritzt in dickem Strahl dunkel olivbraune Gallenflüssigkeit ohne Blutbeimengung in grosser Menge hervor. Auf den Därmen reichliche Fibrinauflagerungen. In Seitenlage werden mehrere Liter abgelassen, dann 2 dicke Drains nach der Leberpforte geführt, um dieselben reichliche Vioformgazetamponade. Bakteriologisch erwies sich die entleerte Gallenflüssigkeit steril.

Verlauf: Gestört durch eine Pneumonie des rechten Unterlappens, bezüglich des Wundverlaufes normal. Am 5. XII. 03 wurde Pat. in bestem Zustand mit wenig secernierender Gallenfistel entlassen. — Bis zum 31. XII. 03 war völlige Heilung eingetreten; keine Fistel, keine Hernie, beschwerdefrei. — Weitere Nachricht nicht zu erhalten.

202. W. N. 8jähriger Schüler. Ruptura vesicae felleae, zweimalige Punktion, Laparotomie, Drainage. Heilung.

Der im übrigen gesunde Knabe stürzte beim Spielen und fiel mit der rechten Seite des Leibes auf die scharfe Kante eines Balkens. Es bestanden unmittelbar nach dem Unfall Erbrechen, lebhafte Schmerzen in der rechten Seite, keine Zeichen einer inneren Blutung. Behandlung: Eis und Opium. Pat. kommt 8 Tage nach dem Unfall zuerst in diessei-

tige Beobachtung. Damals bestanden Symptome einer chronischen Peritonitis; hochgradiger Meteorismus, freier, anscheinend auf die rechte Seite der Bauchhöhle beschränkter Erguss, elender Allgemeinzustand, unregelmässige Temperaturen bis 39°. Der wenige erzielte Stuhl war stets normal gefärbt. Nach zweimaliger Punktion, die jedesmal reichliche Mengen rein galliger Flüssigkeit entleert, erhebliche Besserung, aber immer wieder Neuansammlung von Flüssigkeit mit Verschlechterung des Allgemeinzustandes.

Deswegen 14 Tage nach der Verletzung Laparotomie durch rechtsseitigen Pararectalschnitt. Entleerung von sehr viel galliger Flüssigkeit und grossen Mengen z. T. zu dicken Klumpen geballten Fibrins. Die Därme sind gerötet und mit Fibrinniederschlägen bedeckt. Die Exsudatansammlung beschränkt sich auf die rechte Seite der Abdominalhöhle; die linke Hälfte ist durch Verwachsungen völlig abgeschlossen. Nach der verletzten Stelle der Gallenblase wird angesichts des elenden Zustandes des kleinen Patienten nicht erst lange gesucht. Drainage und Tamponade der Gallenblasengegend; Etagennaht der übrigen Bauchwunde.

Anfänglich starke Gallensekretion aus der Wunde; dann rasche Heilung der Fistel. Nach 5 Wochen ist völlige Heilung eingetreten. Der Patient ist seit der nun mehrere Jahre zurückliegenden Operation dauernd gesund geblieben.

Für das Zustandekommen von Zerreissungen der Gallenwege wird in den wenigen bisher publicierten Fällen die Art des Verletzungsmechanismus und vor Allem das Vorliegen krankhafter Veränderungen an den Gallengängen verantwortlich gemacht. Bei den von uns beobachteten Kranken war dies letztere sicher nicht der Fall, dagegen scheint, soweit das nach dem Bericht der Patienten und den sichtbaren Spuren der Verletzung nachträglich zu beurteilen war, der Unfall derart gewesen zu sein, dass sich durch seinen Mechanismus die Zerreissung des Choledochus resp. der Gallenblase erklären lässt. Dem einen Verletzten rollte ein mit ca. 150 Litern Bier gefülltes Fass über den Leib, und zwar muss man aus den auf der Haut zurückgebliebenen Schrunden, sowie aus der Fraktur des Proc. xiphoideus annehmen, dass sich dabei eine Kante des Fasses unmittelbar am rechten Rippenbogen entlang tief in den Bauch eingedrückt hat; so konnte die unter dem Rippenbogen geschützte Leber unversehrt bleiben und der Choledochus rein mechanisch zerrissen werden. Bei dem anderen Patienten handelte es sich um einen Fall auf die scharfe Kante eines Balkens; auch hier hatte der Unfall direkt die Gallenblasengegend getroffen.

Die isolierte Verletzung der Gallenwege unterscheidet sich von

der der Leber durch das Fehlen der alarmierenden Symptome einer inneren Blutung. Es fehlen Anämie und freier Erguss im Abdomen, und deswegen ist zunächst keine Indikation zu einem operativen Eingreifen vorhanden. Auf alle Fälle ist damit zu warten, bis der, wie bei allen schweren Bauchquetschungen, so auch hier stets vorhandene Nervenschok überwunden ist. Selbst dann, wenn nach dem Mechanismus der Verletzung und dem Ergebnis der Untersuchung eine Läsion der Gallenwege mit ziemlicher Sicherheit angenommen werden kann, empfiehlt sich zunächst abwartendes Verhalten, fussend auf der Erfahrung, dass die Anwesenheit gesunder Galle dem Bauchfell nicht viel Schaden zufügt; innerhalb weniger Tage wird sich die Sachlage klären, und sich die Frage entscheiden, ob überhaupt eingegriffen werden muss. Sind die Gallenwege verletzt und fliesst reichlich Galle in die Bauchhöhle, so ist der Verlauf ein ganz typischer, und zwar so, wie er in den erwähnten Fällen beobachtet werden konnte. Es entwickelt sich ein langsam, aber stetig wachsender freier Erguss und zugleich eine schleichend ohne alle stürmischen Erscheinungen verlaufende Peritonitis; dabei ist der Stuhl entfärbt, wenn die Verletzung die grossen Gallengänge betrifft, gefärbt, zum mindesten teilweise, wenn allein die Gallenblase zerrissen ist; infolge Resorption tritt rasch zunehmender Icterus auf. Schmerzen, Erbrechen und leichte Temperatursteigerung sind Nebenerscheinungen, die je nach der Art der Verletzung, der Peritonitis, der stattfindenden Resorption etc. variieren. Kommt es infolge des Ergusses schliesslich zu mechanischer Behinderung der Atmung, und führt die Peritonitis durch Darmparalyse zum Ileus, so muss selbstverständlich eingegriffen werden.

Zweck der Operation ist zunächst Entfernung des Exsudates und Ableitung des Gallenflusses nach aussen. Eine direkte Inangriffnahme der verletzten Stelle empfiehlt sich nicht; einmal deswegen nicht, weil die Aussicht auf ein erfolgreiches Arbeiten angesichts der Schwierigkeiten — Tiefe des Operationsfeldes, Blähung der Därme, Peritonitis, gallige Imbibition der Umgebung etc. — sehr gering sind, und vor Allem deswegen nicht, weil erfahrungsgemäss die traumatisch oder operativ verletzten Gallengänge (Hepaticusdrainage) in ausgesprochener Weise die Tendenz zeigen, unter Wiederherstellung der normalen Stromverhältnisse spontan zu heilen, wie das auch bei dem in Rede stehenden Kranken der Fall war [cf. Hildebrandt[1])]. Kommt es im weiteren Verlauf zur Bildung

1) Langenbeck's Arch. Bd. 81. S. 647.

einer persistierenden Gallenfistel, so würde nach Abklingen aller akuten Erscheinungen und gründlicher Erholung des Patienten ein sekundärer Eingriff, der in einer eventuellen Plastik an den Gallengängen zu bestehen hätte, in Frage kommen.

Uebereinstimmend wird von allen Beobachtern berichtet, dass Erguss gesunder Galle in die Bauchhöhle keine septische Peritonitis macht, es bildet sich ein Zustand chronischer Entzündung mit dicken Fibrinauflagerungen auf den Därmen und später Verkalkungen und Adhäsionsbildungen. Paralytischer Ileus pflegt früher oder später die Folge der chronischen Peritonitis zu sein. Die angeführten Fälle decken sich in allen Punkten mit diesen von anderer Seite (Hahn, Lewerenz u. A.) gemachten Beobachtungen.

c) Cystische Erweiterung des Choledochus.

Erweiterungen des gemeinsamen Gallenganges bis zu einem gewissen Grade finden sich häufig als sekundäre Veränderungen bei allen Stauungszuständen im Choledochus infolge mechanischen Verschlusses. Diese Erweiterungen kennzeichnen sich erstens dadurch, dass sie den Choledochus in toto betreffen und denselben in ein wurst- und schlauchförmiges Gebilde umwandeln, zweitens dadurch, dass sie auch nach jahrelangem Bestehen des Hindernisses Dimensionen, die Daumen- bis Darmdicke überschreiten, nicht anzunehmen pflegen. Gegenüber diesen relativ häufigen Beobachtungen stehen die exquisit seltenen von solchen Fällen, bei denen es sich um cystische Choledochuserweiterungen grösseren Umfanges handelt. In der Litteratur finden sich folgende acht diesbezügliche Publikationen von Douglas[1]), Konitzky[2]), Seyffert[3]), Heid[4]), Broca[5]), Arnold[6]), Dreesmann[6]), Rostowcew[7]). Eine neunte Beobachtung derart stellt der folgende Fall dar.

203. Frau L. C. 21. J. J.-Nr. 9555. 1906. Choledochuscyste. Hämorrhagische Diathese. Cystenexstirpation, Exitus.

Familienanamnese ohne Belang. Keine früheren Krankheiten. Am 19. III. 06 normaler erster Partus; während der Gravidität keinerlei

1) Monthley Journ. of med. sciences 1852.

2) In.-Diss. Marburg 1888.

3) In.-Diss. Greifswald 1888.

4) In.-Diss. Giessen 1893.

5) Gaz. hebd. 1897. Nr. 24.

6) Sitzungsberichte der freien Vereinigung der Chirurgen vom Niederrhein und Westfalen.

7) Deutsche med. Wochenschr. 1902. Nr. 41 u. 42.

Beschwerden. Unmittelbar nach der Entbindung wurde eine Geschwulst unter dem rechten Rippenbogen bemerkt. Noch während des Wochenbettes trat Gelbfärbung der Haut auf; nie Gallensteinkoliken oder irgendwelche Magenbeschwerden; erst in allerletzter Zeit mit dem Grösserwerden der Geschwulst leichte Schmerzen in der Lebergegend. Aufnahme 15. VI. 06.

Befund: Sehr zarte, dunkel ikterische Frau. Ueber der Mitralis ein leichtes, systolisches Geräusch. Lungen o. B. Der Leib ist stark vorgewölbt. Die rechte Oberbauchgegend ist völlig eingenommen von einem unter dem Rippenbogen hervorkommenden, über kindskopfgrossen Tumor. Derselbe hängt mit der Leber zusammen, ist etwas verschieblich, glatt, fluktuierend, nach unten und links deutlich abgrenzbar, nicht druckempfindlich. Genitalorgane o. B. Temperatur normal. Puls 92, klein, unregelmässig. Stuhl o. B. Im Urin reichlich Gallenfarbstoff. Diagnose: Echinococcus hepatis.

Operation 19. VI. 06: Pararectalschnitt rechts. Der Tumor erweist sich als eine über kopfgrosse, prall gespannte, mit den Dünndärmen leicht verwachsene Cyste, die von der normal grossen Gallenblase leicht zu isolieren ist und nicht den Eindruck eines Echinococcus macht. Zwecks weiterer Freilegung muss der Operationsschnitt bis fast zum Darmbeinkamm erweitert werden. Da es auch jetzt noch nicht gelingt, die mehr als mannskopfgrosse Geschwulst nach aussen zu luxieren, wird dieselbe angeschnitten; es entleeren sich mehrere Liter grün-brauner seröser Flüssigkeit, keinerlei Konkremente. Abtragung der Cyste an ihrer Ansatzstelle an der unteren Leberfläche. Daselbst starke Flächenblutung, die durch energische Tamponade nur mit Mühe zu stillen ist. Einlegen eines Gummirohrs, ausgiebige Tamponade, Etagennaht der Bauchdecken.

Verlauf: Unmittelbar nach der Operation Collaps, der nach Kochsalzinfusion vorübergeht; wenige Stunden später ein zweiter, schwererer; es handelt sich um eine unstillbare Flächenblutung aus der Amputationswunde der Geschwulst. Exitus im Collaps. Die Sektion ergab völliges Fehlen des Choledochus bis auf den intraduodenalen Teil. Die Cyste muss demnach der enorm dilatierte Choledochus gewesen sein. Eine Ursache für die Ausdehnung konnte durch die Sektion nicht festgestellt werden. Bei genauer Untersuchung der Cyste fanden sich noch 2 etwas über stecknadelkopfgrosse Konkremente. Gallenblase unverändert. Intrahepatische Gallengänge stark erweitert. Hepaticusäste bei ihrem Eintritt in die Leber bequem für einen Zeigefinger durchgängig.

Bei allen bisher publicierten Fällen handelte es sich um jugendliche Individuen im Alter von 10—23 Jahren. Stets war der Verschluss des Choledochus kein vollständiger, sondern es bestand eine Abknickung des Ganges durch Ventilverschluss, nach Art des Mechanismus bei intermittierender Hydronephrose, mit wechselnder

Gallenstauung. Von einigen Autoren wird eine angeborene Verengerung des unteren Teiles des Choledochus angenommen, die zunächst zu einer Erweiterung des central gelegenen Teiles und erst infolge davon zur Abknickung an der Stelle der Verengerung Veranlassung geben soll; nach anderer Beobachtung ist anormale duodenale Insertion des Choledochus das Primäre. Dieselbe soll früher oder später durch Knickung zu vollständigem Verschluss an der Einmündungsstelle des Ganges in den Darm und dann zur Erweiterung des leberwärts gelegenen Teiles führen. Broca fand an der Leiche eines 10jährigen tuberkulösen Kindes eine kindskopfgrosse Dilatation des Choledochus, ohne dass er ein Hindernis nachweisen konnte; er nimmt aber an, dass ein solches intra vitam bestanden haben muss. Dieser Fall deckt sich von allen Beobachtungen mit der unsrigen am meisten. Die Sektion der bald nach der Operation verstorbenen Patientin konnte nur feststellen, dass die entfernte Cyste dem gemeinsamen Gallengang angehört haben musste, eine krankhafte Veränderung konnte an dem intraduodenalen Choledochusabschnitt ebensowenig nachgewiesen werden, wie irgend eine Anomalie bezüglich seiner Form oder Lage; es ist auch kaum möglich, dass intra vitam eine völlige Verlegung des Choledochus bestanden haben kann, dagegen spricht einmal der Umstand, dass die Fäces stets normal gefärbt waren, und dass sich als Inhalt der Cyste keine reine Galle, sondern eine relativ helle, seröse, nur gallig tingierte Flüssigkeit vorfand. Eine völlige Klärung der Sachlage ist leider nicht erzielt worden, weil durch die Operation die anatomischen Verhältnisse zerstört waren, und auch in mortuo nicht mehr völlig rekonstruiert werden konnten.

Wie bei fast allen anderen Fällen wurde die Indikation zu dem Eingriff gegeben durch die irrtümliche Diagnose Echinococcus hepatis; nach Erkennung des diagnostischen Irrtumes inter operationem war es infolge der ausserordentlichen Grösse der Geschwulst und der ausgedehnten Verwachsungen an der Leberpforte nicht möglich, den wahren Sachverhalt klarzustellen, sonst wäre von einer radikalen Entfernung der Cyste natürlich abgesehen worden. Obwohl demnach manches an dem Fall unklar bleibt, bietet er doch ganz besonderes Interesse und zwar aus folgenden Gründen: Die Patientin ist nachweislich 20 Jahre lang gesund gewesen, sie hat ihre Erkrankung nachweislich durch eine Gravidität erworben und drittens ist nachweislich die Geschwulst innerhalb relativ kurzer Zeit entstanden.

Die Kranke war jahrelang Stationsmädchen derselben Abteilung, auf der sie später starb; sie verliess ihren Dienst erst ein Jahr vor ihrem Tode zwecks Verheiratung und war damals schwächlich, aber gesund und leistungsfähig. Im Anschluss an eine normale, mit unkomplicierter Entbindung endigende Gravidität wurde die Geschwulst entdeckt; noch während des Wochenbettes trat Icterus auf und zunehmendes Wachstum der in knapp drei Monaten ihre enormen Dimensionen annehmenden Cyste. Mit grosser Wahrscheinlichkeit ist folgender Entstehungsmodus anzunehmen: Infolge Verzerrung und Kompression der Organe während der Gravidität ist es zu teilweisem Verschluss des Choledochus gekommen und durch Stauung zu divertikelartiger Ausbuchtung eines vielleicht von Hause aus schwächeren Teiles seiner Wandung. Mit Aufhören des erhöhten intraabdominellen Druckes nach der Entbindung ist es durch Verlagerung der Organe sowohl, wie der bereits ziemlich grossen und durch ihre Schwere mechanisch nach abwärts sinkenden Geschwulst zu einer Knickung gekommen, die in dem raschen Wachstum der Cyste und dem Auftreten von Icterus ihren Ausdruck fand.

Der Mechanismus des Zustandekommens eines Ventilverschlusses am unteren Teile des Choledochus ist aus den in der Arbeit von Rostowcew gegebenen Skizzen ersichtlich. Bei starker, cystischer Ausdehnung des Gallenganges entsteht ein zweiter, die Gallenblase absperrender Ventilverschluss durch rein mechanische Kompression des spitzwinkelig mündenden Cysticus, während die Kommunikation nach dem Hepaticus naturgemäss offen bleiben muss; deswegen Dilatation des Hepaticus, aber keine der Gallenblase, ein Befund, wie er auch in dem vorliegenden Fall in typischer Weise vorhanden war. Eine andere Erklärung, als die gegebene, auf irgend wie zu Stande gekommene Knickung herauslaufende, ist kaum möglich. Es ist nicht anzunehmen, dass die beiden kaum stecknadelknopfgrossen, frei in der Cyste sich befindenden Konkremente irgend eine Rolle gespielt haben. Wahrscheinlich sind sie überhaupt erst in dem stagnierenden Cysteninhalt entstanden. Die Gallenblase war vollkommen gesund und wies keinerlei Veränderungen auf, aus denen sich das Vorhandengewesensein von Steinen hätte schliessen lassen können.

Die miskroskopische Untersuchung der Cystenwandung ergab nur bindegewebige Bestandteile. Muskel- und Schleimhautelemente waren nicht vorhanden, ebenso keine Epithelauskleidung.

Die Prognose derartiger Fälle ist immer trübe, auch dann,

wenn sie rechtzeitig erkannt werden. Die in der Litteratur beschriebenen Fälle endeten sämtlich letal. Der Exitus erfolgte bei dem in Rede stehenden Fall an den unmittelbaren Folgen einer unstillbaren Flächenblutung cholämischen Charakters; auch ohne eine solche wäre nach der ganzen Lage der Dinge die Prognose absolut infaust gewesen.

VI. Carcinom der Gallenwege.

Die während der letzten $10^1/_2$ Jahren auf der I. chir. Abt. des Krankenhauses Eppendorf in Behandlung gewesenen Fälle von primärem Krebs der Gallenwege sind erst vor kurzer Zeit in einer zusammenfassenden Uebersicht publiciert worden[1]). Ein nochmaliges näheres Eingehen auf diese Fälle würde eine unnötige Wiederholung darstellen. Ich beschränke mich deswegen auf eine der Vollständigkeit halber notwendige Aufzählung der in Betracht kommenden Fälle unter kurzer Betonung einiger wichtiger Punkte und der Differenzen zwischen meiner Zusammenstellung und der Friedheim's. Im Uebrigen verweise ich auf die genannte Arbeit.

Eine Abweichung gegenüber Friedheim ist insofern vorhanden, als in der vorliegenden, lediglich die Chirurgie der Gallengänge behandelnden Arbeit, die Fälle von primärem Krebs der Leber ohne Beteiligung der Gallenwege ausser Acht gelassen sind. Desgleichen alle die Fälle, bei denen ein operativer Eingriff überhaupt nicht mehr vorgenommen ist, auch keine Probelaparotomie. Dafür sind einige neue Fälle hinzugekommen.

Es handelt sich im Ganzen um 26 Fälle; befallen waren

die Gallenblase allein	11 mal
der Choledochus allein	4 „
das Pankreas allein	1 „
Gallenblase und Magen	2 „
Gallenblase und Gänge	2 „
Pankreas und Choledochus	1 „
Sämtliche Gallenwege unter Metastasenbildung in Leber, portalen Drüsen und Peritoneum .	5 „

Bei 16 Fällen (61,5%) waren Steine vorhanden und zwar:

in der Blase allein	12 mal
im Cysticus allein	1 „
im Choledochus allein	1 „
im Hepaticus allein	1 „
in Blase und Gängen	1 „

1) Friedheim, Ueber primären Krebs der Leber, Gallengänge und Gallenblase. Diese Beiträge Bd. 44. H. 1. 1904.

Von den 26 Kranken wurden 3 (11,5%) durch frühzeitige radikale Entfernung geheilt; eine Patientin ging $4^1/_2$ Jahre nach der Operation an einem histologisch völlig verschiedenen Mammacarcinom zu Grunde (Fall 204); die beiden anderen sind gesund geblieben, die eine (Fall 205) jetzt 5, die andere (Fall 206) 3 Jahre. Bei allen drei wurde das Carcinom erst bei der zur Beseitigung des Gallensteinleidens vorgenommenen Operation resp. durch histologische Untersuchung des Präparates nach der Operation festgestellt. Es handelte sich einmal um ein Papillom mit carcinomatöser Entartung, zweimal um Adenocarcinom der Gallenblase. Das von Fall 205 stammende Präparat ist in Fig. 8, Taf. I—II abgebildet.

204. Frl. Th. N., 47 J. J.-Nr. 10731. 1898. Hydrops vesicae felleae. Zottenkrebs der Gallenblasenschleimhaut. Cholecystektomie. Heilung.

Seit 16—17 Jahren zuweilen heftige krampfhafte Schmerzen in der Lebergegend, die oft nur wenige Minuten, oft stundenlang angehalten haben. Im letzten Jahre sind sie häufiger aufgetreten. Seit 7 Jahren bemerkt sie in der rechten Bauchhälfte eine Geschwulst, die langsam gewachsen ist und in der Grösse häufig gewechselt hat.

Befund: In der Gallenblasengegend ein grosser birnenförmiger, wenig druckempfindlicher Tumor, kein Fieber.

Operation 9. XII. 98: Eröffnung der Bauchhöhle über dem Tumor. Dieser lässt sich ohne Schwierigkeiten herauswälzen und repräsentiert sich als die strausseneigrosse, cystisch erweiterte Gallenblase. Nach Eröffnung entleeren sich neben Schleim grosse Mengen papillomatöser Geschwulstmassen, ferner 8 kirschkerngrosse facettierte Steine. Die Innenwand der Blase ist besetzt mit zahlreichen papillären Exkrescenzen, die bis an den Ductus cysticus heranreichen. Amputation der Gallenblase, 1 cm oberhalb der letzten Exkrescenzen am Cysticus. Nahtschluss des Ductus cysticus. Gazedrainage des Stumpfes. Schluss der Bauchwunde. 15. I. 99. Beschwerdelos geheilt entlassen. Pathologisch-anatomische Diagnose des Präparates: Papillom der Gallenblase mit carcinomatöser Entartung.

9. X. 00 Wiederaufnahme: Pat. fühlte sich nach der Operation ganz gesund und nahm ständig an Gewicht zu. Seit 3—6 Monaten bemerkt sie aber eine Anschwellung ihrer rechtsseitigen Achseldrüsen. Sie giebt auf Befragen an, einen harten, unempfindlichen Knoten in der rechten Brustdrüse schon seit 10 Jahren bemerkt zu haben. Er sei nicht wahrnehmbar gewachsen.

Befund: Guter Kräfte- und Ernährungszustand. Glatte Operationsnarbe in der Gallenblasengegend. Keine Verdauungsstörungen. Nie wieder Schmerzen im Lebergebiet. Kein Icterus. Kirschgrosser, harter Tumor in der rechten Mamma. Ein hartes, gelapptes Achseldrüsenpaket

rechts von etwa Hühnereigrösse. 10. X. 00 Amputatio mammae. Ausräumung der Achselhöhle. Anatomische Diagnose: Adenocarcinoma mammae cum glandulis carcinomatosis. Nach dem Urteil von Herrn Prosektor Dr. E. Fraenkel ist ein Zusammenhang dieses Krebes mit dem Zottenkrebs der Gallenblase mit Bestimmtheit ausgeschlossen und das Zusammentreffen der beiden verschiedenen Krebsarten bei einer Person als ein rein zufälliges aufzufassen. — 10. XII. 00. Geheilt entlassen.

24. VI. 02 Wiederaufnahme wegen eines Recidivs des Brustdrüsenkrebses. Kräftiges, sonst gesundes Mädchen. Speciell von Seiten des Gallensystems keine Störungen. In der rechten Oberschlüsselbeingrube ein haselnussgrosser harter Drüsentumor fühlbar. — 25. VI. 02 Exstirpatio glandulae. Anatomische Diagnose: Metastatischer Lymphdrüsenkrebs nach Mammacarcinom. — 30. VI. 02. Geheilt entlassen.

Nach Recherchen, welche bei dem die Pat. zuletzt behandelnden Arzt eingezogen worden sind, ist sie nach vorübergehendem Wohlbefinden wieder an neuen Metastasen hauptsächlich an der rechten Halsseite und in der rechten Achselhöhle erkrankt. Es sind infolge davon schwere Cirkulationsstörungen im rechten Arm hinzugekommen und Pat. ist 1903 gestorben, nach der Mitteilung des Arztes an den Folgen der Metastasen des Mammacarcinoms.

205. Frau A. E., 41 J. J.-Nr. 3305. 1901. Cholelithiasis, Carcinoma vesicae felleae. Akuter Choledochusverschluss durch Stein. Cholecystektomie. Heilung.

Familienanamnese ohne Belang. Mehrere normale Partus. Pat. leidet seit 11 Jahren an krampfartig auftretenden Schmerzen in der Gallenblasengegend. Seit 3 Wochen sehr häufige und schwere Anfälle mit heftigem Erbrechen und wechselnd starkem Icterus. Aufgenommen 1. III. 02.

Befund: Gracile, leidlich genährte Frau. Starker Icterus. Hautjucken. Brustorgane o. B. Leber deutlich vergrössert, Gallenblase nicht fühlbar; Gegend der Gallenblase sehr druckempfindlich. Puls und Temperatur normal. Stuhl hellgelb; im Urin reichlich Gallenfarbstoff.

Unter Behandlung mit absoluter Ruhe, Thermophor und Karlsbader Kur tritt rasche Besserung ein. Der Icterus geht erheblich zurück, im Stuhl werden einige Gallensteinbröckel gefunden. — Vom 14.—16. III. neuer heftiger Kolikanfall, dauerndes Erbrechen, Temperatur 39,0. Nach dem Anfall wird der Icterus deutlich intensiver, im Stuhl findet sich am 17. III. ein kirschkerngrosser Gallenstein.

Operation 20. III. 02: Pararectalschnitt rechts. Die Gallenblase liegt sehr tief, ist in ein leicht höckeriges daumendickes Gebilde umgewandelt, enthält weder Steine noch Flüssigkeit. Abtragung der Gallenblase. Tamponade des Stumpfes, Etagennaht der Bauchdecken. Die anatomische Untersuchung ergiebt: Adenocarcinom der Gallenblasenwand.

Verlauf: Kompliciert durch Bildung eines Bauchdeckenabscesses und

vorübergehendes Bestehen einer Gallenfistel. Rasche Erholung. Am 22. IV. in gutem Zustand ohne Beschwerden und ohne Fistel entlassen. — Am 13. VI. 04 in gutem Zustand ohne irgendwelche Erscheinungen eines Recidivs und frei von allen Beschwerden zur Vorstellung gekommen. — Laut Bericht vom Oktober 1906 dauernd gesund und beschwerdefrei.

206. Frau W. H., 33 J. J.-Nr. 4141. 1904. Cholelithiasis, Carcinoma vesicae felleae. Cholecystektomie. Heilung.

Mutter an Unterleibskrebs gestorben, sonst Familienanamnese ohne Belang; Pat. hat früher an Bleichsucht und Magenkrämpfen gelitten. Mehrere normale Partus; seit 3 Jahren in Behandlung wegen Gebärmuttersenkung. Seit ca. 7 Monaten bestehen Brust- und Rückenschmerzen, nach den Schultern ausstrahlende, krampfartige Schmerzen im Leib. Anfälle in mehrtägigen Pausen. Nie Gelbsucht; in der letzten Zeit Gewichtsabnahme. Aufnahme. 24. III. 04.

Befund: Zarte, nicht ikterische Frau. Brustorgane o. B. Leber nicht vergrössert, Gallenblase nicht palpabel. Die ganze Gegend zwischen Nabel und rechtem Rippenbogen ist druckempfindlich. Dauerndes dumpfes Schmerz- und Druckgefühl in der Magen- und Lebergegend. Mageninhalt: Reichlich freie Salzsäure, keine Milchsäure; keine Magendilatation. Diagnose: Cholelithiasis und chronisches Magengeschwür. Temperatur und Puls normal. Stuhl und Urin o. B. Nach über 5wöchiger Behandlung mit Karlsbader Kur, Diät, Wismuth (z. T. auf der medicinischen Abteilung) keinerlei Besserung. Deswegen

Operation 30. IV. 04: Medianschnitt zwischen Nabel und Processus. Der Pylorusteil des Magens ist gegen die Leber hin verzogen und in der Gallenblasengegend adhärent. Nach Lösung der Adhäsionen zeigt sich der Pylorus an einer Stelle verdickt, ist aber gut durchgängig. Die Gallenblase ist geschrumpft. Im Blasenhals ein haselnussgrosser, maulbeerförmiger Stein. Exstirpation der Gallenblase central vom Stein. Tampon auf den Cysticusstumpf, Etagennaht der Bauchdecken.

Verlauf normal; seit der Operation völlig beschwerdefrei; Entlassung am 21. V. 04 in bestem Zustand ohne Fistel.

Präparat: Wurstförmige Gallenblase, aufgeschnitten 10 cm lang, 2 cm breit, central und peripher nahezu gleich weit. Wand ziemlich stark verdickt, Schleimhaut gewulstet, mit gelblicher zäher, schleimartiger Masse bedeckt. Am centralen Ende, das Lumen vollkommen ausfüllend ein kleinkirschgrosser, opak schimmernder Stein von uneben höckeriger Oberfläche. Die Schleimhaut ist dort, wo der Stein liegt, nekrotisch, die Wand stark verdünnt, mit einem scharfen Rand gegen das übrige Lumen abgesetzt vgl. Taf. I—II, Fig. 8). — Mikroskopisch: Starke Wandverdickung. Die Drüsen sind geschlängelt und verzweigt und reichen in einfacher Lage bis tief in die Muscularis als isolierte Schläuche hinein. Adenoma ma-

lignum incipiens. Cholecystitis chronica.

Bericht vom Oktober 1906: Sehr gutes Allgemeinbefinden; seit der Operation ungestörte Arbeitsfähigkeit. 20 Pfund Gewichtszunahme.

Bei den übrigen 23 Fällen ergab die anatomische Untersuchung 22 mal Cylinderepithelcarcinom mit mehr weniger reichlichem Stroma. Einmal (Fall 210) handelte es sich um das Nebeneinanderbestehen von Adenocarcinom und Kankroid[1]).

Ueber den ätiologischen Zusammenhang zwischen Gallensteinen und Carcinom der Gallenwege existiert eine ganze Litteratur. Geleugnet kann derselbe nach den Ergebnissen der diesbezüglichen Untersuchungen heute nicht mehr werden. Es entspricht auch unseren Beobachtungen, was Kehr sagt: „Es ist eine unumstössliche Thatsache, dass die Steine durch Druck und Reiz zur Entstehung von Carcinomen beitragen". Erfahrungsgemäss sind es besonders rauhe, starke Irritationen verursachende Steine und infektiöse Entzündungsprocesse, die die Entstehung der Carcinome provocieren. Die praktische Folgerung daraus ist die, jede in erheblichem Grade entzündlich verdickte Gallenblase als carcinomatös zu erachten und deswegen zu entfernen.

Die Diagnose des Carcinoms der Gallenwege ist leicht bei den fortgeschrittenen Fällen, die zu Kompression des Choledochus und Metastasenbildung geführt haben, dann finden sich die klassischen Symptome des Tumorverschlusses, kombiniert mit Carcinomkachexie und Ascites. Leider fehlen alle charakteristischen Merkmale, solange an eine radikale Entfernung auch nur annähernd zu denken ist. Bei primärem Sitz des Carcinoms in der Gallenblase fehlt in der Regel jede Spur von Icterus auch dann noch, wenn die Neubildung schon lange über das Stadium der Möglichkeit einer radikalen Entfernung hinaus ist. Die günstigen Erfolge werden immer ein Spiel des Zufalles bleiben, so lange wir nicht die Möglichkeit haben, eine specifische Carcinomdiagnose zu stellen.

Der Verlauf der Krankheit ist ein sehr verschiedener. In einer Reihe von Fällen stehen die Symptome des Steinleidens im Vordergrund; das werden die sein, die wir im Allgemeinen noch relativ früh zur Operation bekommen. Vielfach aber fehlen selbst bei Vorhandensein von Konkrementen alle Erscheinungen, die auf eine Erkrankung der Gallenwege hindeuteten, bis das Auftreten des dunklen Bronzeicterus zugleich mit der Sicherstellung der Diagnose auch die Gewissheit bringt, dass es zu spät ist.

1) Mönckeberg, Virchow's Arch. Bd. 169. S. 359.

Unter dem Bilde der abscedierenden Cholecystitis verliefen zwei Fälle (Nr. 221 und 222); beide Male wurde bei der ersten, in Abscessspaltung bestehenden Operation die richtige Diagnose nicht gestellt.

Einmal (Fall 225) wurde die Diagnose auf traumatische Hydronephrose gestellt; die Patientin hatte bis zu dem vier Wochen vor der Operation stattgefundenen Unfall keinerlei Erscheinungen von Seiten ihres bereits auf die Leber übergegangenen Gallenblasencarcinoms gehabt.

Zweimal standen allgemeine Erscheinungen derartig im Vordergrund, dass die Diagnose eines Gallenblasenleidens nicht gestellt werden konnte: Bei Fall 223 handelte es sich um eine diffuse, septische Peritonitis, als deren Ursache sich ein perforiertes Carcinom der Gallenblase herausstellte. Fall 218, dessen Anamnese auf chronischen Choledochusverschluss durch Stein hindeuten konnte, bot das Bild einer ausgesprochenen, septischen Infektion, das durch den Nachweis von Paratyphusbacillen im Blut erhärtet wurde; dieselben fanden sich auch in dem bei der Operation entnommenen Gallenblaseninhalt. Den sehr interessanten Zusammenhang stellte erst die Sektion fest: Es handelte sich um ein Carcinom im intraduodenalen Teil des Choledochus, mit sekundärer, maximaler Erweiterung der Gallengänge, die zu einer spontanen Ruptur des Hepaticus geführt hatte.

Die chirurgische Therapie des Carcinoms der Gallenwege wird leider in der Mehrzahl der Fälle eine palliative bleiben müssen. Scheint es sich um ein auf die Gallenblase beschränktes Carcinom zu handeln, so wird man selbstverständlich die radikale Entfernung durch Cystektomie versuchen. Meist wird man im Verlauf der Operation einsehen müssen, dass ein radikales Vorgehen unmöglich ist. Derartige Operationen wurden in den folgenden Fällen vorgenommen:

207. Frau N., 56 J. Carcinoma vesicae felleae. Cholecystektomie. Exitus.

10 Partus. Pat. war als Kind stets kränklich. Vor $1^1/_2$ Jahren zuweilen stechender Schmerz in der rechten Bauchseite und starke Anschwellung des Leibes. Am Ende des letzten Jahres $^1/_4$ Jahr lang bettlägerig mit heftigen anfallsweisen Schmerzen und Icterus. In der letzten Zeit zuweilen Schmerzen und Druckgefühl in der Lebergegend.

Befund: Der Leberrand ist palpabel, die Gallenblase als steinharter birnenförmiger Tumor unter dem Rippenbogen fühlbar, kein Icterus, Stuhl gefärbt.

Operation 12. VI.: Feste Verwachsungen des Gallenblasentumors. Derselbe sitzt breitbasig in der krebsig infiltrierten Leber, er wird herausgeschält. Die Blutstillung der Leberwunde geschieht durch Vernähen mit dicken Catgutfäden. Der Cysticusstumpf wird übernäht, Tamponade der Wundhöhle. In der Gallenblase 2 Steine.

Pat. hat den Eingriff leidlich gut überstanden, starke Gallensekretion. Bald fängt sie an, fortgesetzt zu erbrechen. Unter zunehmender Kachexie am 12. VII. Exitus letalis. Autopsie: Kein lokales Recidiv und keine Lebermetastasen, dagegen allgemeine Carcinose des Peritoneums und Metastasen in den portalen Lymphdrüsen.

208. Frau C. E., 63 J. J.-Nr. 9422. 1897. Carcinoma vesicae felleae. Cholecystektomie. Exitus.

Vor einem Jahre heftige Koliken in der rechten Leibseite mit Icterus. In der folgenden Zeit haben die Schmerzen und Beschwerden sie nie ganz verlassen, stellten sich besonders nach den Mahlzeiten ein. In der letzten Zeit starker Verfall.

Befund: Starker Panniculus adiposus, leichter Icterus, Leberrand nicht fühlbar, unter dem rechten Rippenbogen ein hühnereigrosser harter, mit der Respiration verschieblicher Tumor, starke Druckempfindlichkeit. Magenuntersuchung zeigt normale Verhältnisse.

Operation 23. XII. 97: Die Gallenblase ist in einen fast faustgrossen Tumor von unregelmässiger Gestalt, auf dessen Oberfläche mehrere metastatische Carcinomknoten sitzen, verwandelt. Im Innern jauchiges Sekret und zahlreiche Steine. Abbindung und Amputation der Blase am Hilus. Es zeigt sich, dass die Carcinommassen in unerreichbare Tiefe gehen. Tamponade des Amputationsstumpfes. — 25. XII. Exitus letal. morgens im Collaps. Autopsie: Carcinommetastasen in der Leber und den Portaldrüsen. Herzmuskulatur weich, blass, schlaff, mit zahlreichen gelblichen Streifen und Flecken. (Degeneratio adiposa cordis.)

209. Frau J. N., 56 J. J.-Nr. 7595. 1901. Carcinoma vesicae felleae. Cholecystektomie. Exitus.

10 Partus, 7 Kinder im ersten Jahr gestorben, 0 Abort. Keine früheren ernstlichen Krankheiten. Seit Januar 1900 anfallsweise auftretende, stechende Schmerzen in der rechten Bauchseite, begleitet von Auftreibung des Leibes und Erbrechen. Pat. ist im vergangenen Jahr wegen der Schmerzen in der Lebergegend und zeitweiligem Icterus monatelang im Krankenhaus behandelt worden. In den letzten Wochen starke Gewichtsabnahme. Aufgenommen 7. VI. 01.

Befund: Grosse, kräftige Frau. Kongenitaler Defekt des halben linken Unterarmes. Brustorgane o. B. Leberrand unter dem Rippenbogen palpabel. In der Gallenblasengegend birnförmiger, steinharter, schmerzhafter Tumor. Kein Icterus. Stuhl normal. Kein Fieber.

Operation 12. VI. 01: Rechtsseitiger Pararectalschnitt. Der Tumor

erweist sich als die steinharte Gallenblase, die mit der Umgebung fest verwachsen ist. Beim Lösen der Verwachsungen stellt es sich heraus, dass es sich um einen Tumor handelt, der breitbasig der unteren Leberfläche aufsitzt. Die Umgebung scheint krebsig infiltriert, dicke Stränge ziehen zum Magen und Quercolon. Der Tumor wird so weit als möglich exstirpiert, die Wundhöhle tamponiert.

Präparat: Hühnereigrosse Gallenblase mit fast gleich grossem Divertikel. In der Gallenblase ein pflaumengrosser, in dem Divertikel ein wallnussgrosser, graugelber Stein mit höckeriger Oberfläche. Wand der Gallenblase 4—6 mm dick, starr. Blasenhals und Cysticus von dicken Tumormassen umwuchert. — Mikroskopisch: Alveoläres Cylinderepithelcarcinom mit reichlichem Stroma.

Verlauf: Am 12. VII. 01, 4 Wochen nach der Operation, Tod infolge des rasch fortschreitenden Carcinomleidens. Sektion: Carcinosis peritonei universalis.

210. Frau A. H., 77 J. J.-Nr. 16430. 1901. Cholelithiasis. Carcinoma vesicae felleae. Cholecystektomie. Exitus.

Familienanamnese ohne Belang. Keine ernstlichen früheren Krankheiten. 1 normaler Partus, kein Abort. Seit 6 Jahren kolikartige, alle 6—8 Wochen wiederkehrende Schmerzen in der r. Bauchseite. Stuhl stets normal, Urin zeitweise braun; nie Gelbsucht. Vor 14 Tagen bemerkte Pat. eine Geschwulst unter dem rechten Rippenbogen. Aufgenommen am 28. XII. 01.

Befund: Für ihr Alter leidlich rüstige alte Dame. Kein Icterus. Brustorgane o. B. Leib weich, nicht druckempfindlich. Die Leber überragt den Rippenbogen um 1 Querfingerbreite. In der Gallenblasengegend fühlt man einen hühnereigrossen, etwas verschieblichen, kaum empfindlichen, harten Tumor. Temperatur und Puls normal. Stuhl und Urin o. B.

Operation 30. XII. 01: Mesorectalschnitt. Gallenblase in einen höckerigen Tumor verwandelt, der auf die untere Leberfläche übergeht. Es wird die Totalexstirpation des Tumors versucht, indem nach Cystektomie die von der Neubildung ergriffenen Partien des rechten und linken Leberlappens mittelst Gummischläuchen abgeschnürt werden. Tamponade der Leberwunde. Etagennaht der Bauchdecken.

An dem Präparat sieht man polypös nach innen gewucherte, z. T. zerfallene Tumormassen, zwischen denen mehrere gelbe, bis kirschkerngrosse Steine liegen. Mikroskopisch besteht der Tumor aus echten Kankroidcysten und stark gewucherten Drüsenschläuchen, die sich stellenweise ineinandergeschachtelt finden; in der entfernten Leberpartie Kankroid. Es handelt sich also um Kankroid und Adenocarcinom der Gallenblase.

Die Leberschläuche werden am 5. I. abgenommen, die Stümpfe sind

mumificiert. Die in der Tiefe noch sichtbaren Geschwulstknoten werden durch Kongelation mittelst Methylchlorid zerstört. Weiterhin rascher Verfall. Exitus am 10. I. 02. Sektion: Embolia art. pulmon. lateris utriusque. Metastases carcinomatos. hepatis et gland. lymph. regionis hili hepatis. Calculus ductus choledochi.

Zweimal machten die örtlichen Veränderungen die gleichzeitige Vornahme von Operationen am Magendarmkanal notwendig.

211. Frau M., 71 J. Carcinoma vesicae felleae. Darmstenose. Gastroenterostomie. Exitus.

Pat. wird von der Inneren Abteilung wegen Carcinoma ventriculi mit Dilatation verlegt.

Befund: Magendilatation bis fast zur Symphyse. Fortwährendes Erbrechen. In der rechten Leibseite mehrere hühnereigrosse höckerige, bewegliche Tumoren. Pat. ist fast pulslos, benommen. Nach Kampfer- und Kochsalzinfusionen Besserung.

Operation 16. I.: Der Pylorus erweist sich als frei, das Duodenum ist ebenso wie der Magen stark dilatiert. Tumormassen komprimieren das obere Jejunum. Gastroenterostomie mit Murphyknopf. Pat. erbrach nicht mehr, blieb aber unklar, liess unter sich, und starb am 20. I. Autopsie: Carcinom der Gallenblase. Das Duodenum ist 5 cm vom Pylorus entfernt, an den Tumor herangezogen und mit ihm verwachsen. Die Wand krebsig infiltriert. Auch das Colon transversum ist in ähnlicher Weise mit dem Tumor in Verbindung.

212. Frau M. M., 39 J. J.-Nr. 408. 1899. Carcinoma vesicae felleae et pylori. Cholangitis suppurativa. Choledochotomie. Resectio pylori, Gastroenterostomie. Exitus.

Seit 9 Jahren häufig heftige Schmerzen in der Lebergegend und Kolikanfälle. Während der ganzen Zeit vorübergehend Gelbsucht. Der letzte schwere Anfall vor reichlich 2 Wochen. Seitdem Gelbsucht und ungefärbte Stühle.

Befund: Starker Icterus, Leber nicht vergrössert, Druckempfindlichkeit, kein Gallenblasentumor zu fühlen.

Operation 13. I. 99: Starke Verwachsungen, bei der Lösung reisst das Duodenum gleich unterhalb des Pylorus ein und ergiesst reichlich Inhalt in die Bauchhöhle. Es zeigt sich jetzt, dass es sich um ein Gallenblasencarcinom handelt, das auf den Darm übergreift und bei der Lösung zu der Zerreissung geführt hatte. Im Choledochus ein kirschengrosser Stein, der excidiert wird. Naht des Choledochus. Da sich der carcinomatöse Darm nicht schliessen lässt, wird der Pylorus reseciert, Magen und Darmlumen geschlossen, Gastroenterostomie mit der ersten Jejunumschlinge. Schluss der Bauchdecken. Nachts Exitus letalis. Autopsie: Carcinom der Gallenblase, erweiterte Gallenwege, Cholangitis suppurativa.

Die häufigen Fälle von inoperablem Carcinom, bei denen die Beschwerden der Kranken lediglich verursacht werden durch die Gallenstauung, ohne dass seitens des Tumors selbst wesentliche Erscheinungen beständen, suchen wir so lange es irgend möglich ist, durch eine palliative, die Ableitung der Galle in den Darm bezweckende Operation zu behandeln. Es ist das ein Akt der Menschlichkeit, der den unglücklichen Kranken die letzte Lebenszeit erleichtert, und zu dem wir verpflichtet sind, selbst wenn wir überzeugt sein müssen, dass Narkose und Operation manchem der meist schon sehr geschwächten Individuen das Leben kostet.

Derartige Fälle sind die folgenden:

213. Herr Fr. M., 40 J. J. Nr. 386. 1897. Carcinoma vesicae felleae, ductus cystici et hepatici. Cholecystostomie, Exitus.

Im Jahre 1891 zuerst Koliken (die in schwach angedeuteter Form schon im 18. Lebensjahre aufgetreten sein sollen). Damals wurde ein kugeliger Tumor von einem Arzt gefühlt, nie Icterus, 1895 Magenbeschwerden, Karlsbader Kur verschafft Erleichterung. September 1896 wieder Karlsbader Kur, diesmal ohne Erfolg. Am 12. XII. starkes galliges Erbrechen, seitdem Icterus. Stuhl noch 14 Tage lang gefärbt. 25. XII. Hämatemesis. Angeblich nie Fieber.

Befund: Starker Icterus, Hautjucken, starke Abmagerung, kein Meteorismus, kein Ascites, Leber vergrössert, in der Gallenblasengegend ein grosser birnenförmiger Tumor mit höckeriger Oberfläche, hart, nicht druckempfindlich. Man kann den Tumor leicht umgreifen. In der Pylorusgegend ein zweiter Tumor, Magen ist erweitert, Milz palpabel, Urin braun, gallenfarbstoffhaltig, Stuhl acholisch.

Operation 15. I. 97: Gallenblase verwachsen, auch mit dem Pylorus; Gallenblase ist carcinomatös, höckerig. In der Umgebung der Blase carcinomatöse Leberknoten. Cystostomie. Entfernung von 9 grossen facettierten Steinen. Tamponade.

20. I. Icterus hat abgenommen, grosse Schwäche. 22. I. Zunehmende Mattigkeit, Puls frequent und klein, nachts Blutung aus dem oberen Wundwinkel, durch Kompression gestillt. 23. I. Icterus stärker, nachts starke Blutung aus der Gallenblase. Tamponade. 24. I. Exitus letalis. Autopsie: Rechts Pneumonie, Gallenblase in einen krebsigen Tumor umgewandelt, kommuniciert durch eine 3 cm im Durchmesser haltende Oeffnung, deren Ränder krebsig infiltriert sind, mit dem Duodenum. Lebermetastasen. Das Carcinom erstreckt sich auf den Ductus cysticus und hepaticus, wodurch das Lumen vollkommen verlegt wird. Gallenstauung.

214. Frau M. W., 64 J. J.-Nr. 9016. 1899. Carcinoma vesicae felleae, ductus cystici, hepatici et choledochi. Cholecystenterostomie. Exitus.

Das Leiden begann sehr allmählich mit Appetitlosigkeit und langsam sich steigerndem Icterus. Bei der Aufnahme intensiver Icterus. Schmerzen im Leib hat Patientin nie gehabt. Im Epigastrium eine diffuse Resistenz, nirgends Druckempfindlichkeit. Magensondenuntersuchung dauernd unmöglich wegen zu grosser Reizbarkeit. Die Wahrscheinlichkeitsdiagnose wird auf Carcinoma ventriculi mit Uebergreifen auf die Leber gestellt. Probelaparotomie wird vorgeschlagen und acceptiert.

Operation 7. IX: Eröffnung der Bauchhöhle unter dem rechten Rippenbogen, am Magen kein Tumor, Carcinomknoten auf der Leber; im Cysticus Steine palpabel. Entfernung. Die mässig vergrösserte Gallenblase, die zähes Sekret enthält, wird mit einer Jejunumschlinge vermittelst eines Murphyknopfes verbunden. An der Vorderwand eine Serosanaht darüber gelegt. — 15. IX. Exitus infolge einer Pneumonie. Autopsie: Carcinom des Gallenblasenhalses mit Uebergreifen und Metastasen der Leber. Carcinomatöse Infiltration des Ductus cysticus, hepaticus und choledochus. Die Cholecystenteroanastomose war unter der irrigen Voraussetzung angelegt, dass nach Entfernung der Cysticussteine die Gallenblase wegsam werden würde.

215. Herr W. B., 41 J. J.-Nr. 10 937. 1899. Chronischer Choledochusverschluss durch Carcinoma pancreatis. Cholecystenterostomie. Exitus.

Anfang Juli 1899 Magenbeschwerden, dann Schmerzen im Leib und Rücken, schliesslich Icterus. Zuerst auf Gallensteine behandelt. Fäces entfärbt. Im Laufe der Behandlung zweimal für wenige Tage wieder gefärbt, sonst andauernd acholisch.

Befund: Hochgradiger Icterus, starke Abmagerung, Knöchel-Oedem. Aufgetriebener Leib. Ascites. Lebervergrösserung. Gallenblase deutlich vergrössert zu fühlen, kein Fieber, kein Zucker im Urin.

Operation 6. XI. 99: Gallenblase kindskopfgross, Entleerung grosser Mengen galliggefärbter Ascitesflüssigkeit. Kein Stein, Pankreas vergrössert und hart. In der Leber kirschkerngrosse weisse Knoten. Anastomose zwischen Gallenblase und Dünndarm mit Murphyknopf. In den nächsten Tagen auffallende Euphorie, am 9. XI. jedoch Exitus letalis. Autopsie: Carcinom des Pankreas mit Metastasen in der Leber. Die Anastomosennaht liegt gut.

216. Herr J. P., 60 J. J.-Nr. 7242. 1902. Carcinoma ductus choledochi. Cholecystenterostomie. Exitus.

Pat. giebt an, immer gesund gewesen zu sein, speziell nie an Koliken oder Gelbsucht gelitten zu haben. Seit 9 Wochen besteht Icterus, der sich schleichend entwickelt hat, ohne je Beschwerden gemacht zu haben. Aufnahme 5. VI. 02.

Befund: Alter dekrepider Mann, dunkel-ikterisch. Ausgesprochene Altersveränderungen; sonst normaler Organbefund bis auf die Leber.

Diese überragt den Rippenbogen um 2 Querfingerbreiten; in der Gallenblasengegend fühlt man einen länglichen, bis fingerbreit unter den Nabel reichenden, prallelastischen, nicht empfindlichen Tumor. Puls und Temperatur normal. Stuhl acholisch; Urin braun, enthält Gallenfarbstoff.

Operation 7. VI. 02: Pararectalschnitt rechts. Gallenblase stellt ein ca. 15 cm langes birnförmiges Gebilde dar. Steine sind nicht fühlbar. Am Choledochus zwischen Mündungsstelle des Cysticus und Pars intestinalis ein kirschgrosser, derber Tumor, der nicht zu entfernen versucht wird, weil auf der ganzen Leberoberfläche zahlreiche kleine Metastasen. Zur Entlastung der Leber und Gallenwege Cholecystenterostomie mit kleinem Murphyknopf; darüber cirkuläre Naht. Tampon auf die Nahtstelle, Etagennaht der Bauchdecken. Starke Blutung aus allen Wunden.

Verlauf 24 Stunden lang absolut gut. Am 8. VI. abends plötzliche Temperatursteigerung auf 39,6°. Kurz darauf Exitus im Collaps. Sektion: Carcinoma ductus choledochi. Myodegeneratio cordis. Pleuritis adhaesiva dextra. Hämatoperitoneum (300 ccm flüssiges Blut in der Bauchhöhle). Naht der Gallenblase fest. Quelle der Blutung nicht festzustellen.

217. Herr C. M., 42 J. J.-Nr. 15 273. 1902. Carcinoma pancreatis. Cholecystostomie. Cholecystgastrostomie. Exitus.

In der Familie angeblich nie Krebs- oder Gallensteinleiden. Keine früheren ernstlichen Krankheiten. Seit ca. 4 Monaten leidet Pat. an dumpfen, unbestimmten Schmerzen in der Lebergegend, die zwar an Intensität gewechselt haben, aber nie anfallsweise aufgetreten sind. Seit Anfang 1903 besteht Gelbsucht, der Urin ist dunkel, der Stuhl hell geworden. Aufnahme 30. XII. 02 (medicinische Abteilung). Während der Beobachtung daselbst Zeichen von Choledochusverschluss mit unregelmässigen, Abends oft ausserordentlich hohen Temperatursteigerungen. Am 28. I. 03 Verlegung zur chirurgischen Abteilung, die interne Behandlung, Karlsbader Kur, ohne jede Wirkung.

Befund: Untersetzter, korpulenter Mann von ausgesprochen ikterischer Hautfarbe. Brustorgane o. B. Leib nicht aufgetrieben. Unterer Leberrand undeutlich fühlbar. Gallenblasengegend druckempfindlich. Stuhl entfärbt, im Urin Gallenfarbstoff. Temperatur und Puls normal. Am 29. I. Abends Temperaturanstieg auf 39,5, ohne wesentliche subjektive Beschwerden; am 30. I. Morgens 36,4, Abends unter Schüttelfrost und heftigem Erbrechen 40,7. Blut kulturell steril. — 1. II. 03 Fieber- und beschwerdefrei. — 2. II. Abends 38,6, heftige Schmerzen in der Lebergegend.

Operation 3. II. 03: Pararectalschnitt rechts. Gallenblase nicht vergrössert. Choledochus bleistiftdick, ein Stein ist in demselben nirgends zu fühlen. Dagegen ist der Pankreaskopf vergrössert und verhärtet. Chole-

cystostomie. In der Gallenblase wenig kulturell sterile Galle.

Nach der Operation promptes Verschwinden der Temperatursteigerungen und jeglicher subjektiver Beschwerden. Der Icterus verschwindet völlig, während der Stuhl ungefärbt bleibt. Alle Speisen, bis auf sehr fette, werden gut vertragen. Aus der Fistel entleeren sich in 24 Stunden 800—1000 cbcm Galle. Zustand unverändert bis 20. IV. 03. Dann Versuch, der Galle einen künstlichen Weg in den Darm zu verschaffen. Laparotomie. Eine Vereinigung der Gallenblase mit Duodenum oder einer Dünndarmschlinge ist wegen ausgedehnter Verwachsungen nicht möglich. Deswegen Anlegung einer Cholecysto-Gastroanastomose mittelst kleinen Murphyknopfes. Der Erfolg der Operation ist nur ein vorübergehender; am 14. V. geht der Knopf per anum ab; der Stuhl ist wieder entfärbt, alle Galle ergiesst sich nach aussen. Im weiteren Verlauf treten Erscheinungen von Stauung im Pfortadersystem auf, starker Ascites und Oedem der unteren Extremitäten. Langsam fortschreitende Carcinomkachexie, an der Pat. am 7. VIII. 03 zu Grunde geht. Sektion: Carcinoma pancreatis et duct. choledochi. Metastasen in den peripankreatischen Lymphdrüsen und in der Leber. In der Vena portae und Vena femoralis dextra je ein 2 cm langer wandständiger Thrombus. Die Anastomosenöffnung der Gallenblase führt in das umgebende Bindegewebe, während die entsprechende Stelle der Magenwand eine erbsengrosse, grauweisse Narbe aufweist.

218. Frau C. Gr., 39 J. J.-Nr. 3879. 1904. Cholelithiasis, Carcinoma ductus choledochi, Ruptura spontanea ductus hepatici. Cholecystostomie. Exitus.

Pat. stammt aus tuberkulöser Familie; mehrere Partus, kein Abort. Anamnese im Uebrigen ohne Belang. Seit einem Jahr leidet Pat. an anfallsweise mit Schüttelfrost, Fieber und Erbrechen einhergehenden Anfällen von Magenschmerzen, die sich in letzter Zeit häuften. Zuweilen soll vorübergehende Gelbsucht bestanden haben. Vor 8 Tagen wieder ein Anfall, beginnend mit Schmerzen in der Lebergegend, die nach dem Rücken und der rechten Schulter ausstrahlten und an Intensität zunahmen; heftiges Erbrechen, Fieber, mehrere Schüttelfröste.

Aufnahme 18. III. 04, medicinische Abteilung. Bereits bei der Aufnahme Icterus und Druckempfindlichkeit der Gallenblase. Das Krankheitsbild machte den Eindruck einer septischen Infektion; unregelmässiges Fieber mit Schüttelfrösten und Temperaturen bis 41; rascher Verfall, zunehmender Icterus, Lebervergrösserung und äusserste Druckempfindlichkeit der Gallenblasengegend. Im Blut bakteriologisch Paratyphusbacillen nachgewiesen. Diagnose: Empyem der Gallenblase. Verlegung zur chirurgischen Abteilung.

Operation 2. IV. 04: Pararectalschnitt rechts. Gallenblase mit der Umgebung durch Stränge verwachsen, nicht vergrössert, prall gefüllt.

Die Serosa der anliegenden Darmschlingen sind intensiv grün gefärbt. Eröffnung der Gallenblase, die anscheinend unveränderte Galle enthält. Konkremente nirgends fühlbar. Die Freilegung der Gallengänge unterbleibt, weil der äusserst elende Allgemeinzustand rasche Beendigung der Operation fordert. Drainage der Gallenblase. Etagennaht der Bauchdecken. Die bakteriologische Untersuchung des Gallenblaseninhaltes ergab Paratyphusbacillen.

Nicht aufzuhaltender Kräfteverfall. Exitus am 6. Tage nach der Operation. Sektion: Carcinoma choledochi subsequente dilatatione maxima choledochi et ruptura ductus hepatici. Cholangitis abscedens intrahepatica multiplex. Im Abdomen reichlich gallige Flüssigkeit; dieselbe stammt aus einer Perforationsstelle des Ductus hepaticus dicht unterhalb seines Austritts aus der Leber. Die abführenden Gallenwege sind extrem erweitert, sodass der Duct. choledochus aufgeschnitten einen Umfang von 11, der Hepaticus einen solchen von 6 cm besitzt. In der Wand des Choledochus, 2 cm von der Papille entfernt ein markiger, z. T. ulcerierter, das Lumen fast vollständig verlegender Tumor. Die Wände des dilatierten Choledochus sind herdweise nekrotisch und ulceriert; aus dem Hepaticus entleeren sich kleine, weiche Konkremente und ein kirschkerngrosser Cholestearinstein mit Pigmentkern.

219. Frau A. W., 57 J. J.-Nr. 2552. 1906. Carcinoma ductus choledochi. Cholecystenterostomie. Exitus.

Familienanamnese ohne Belang. 6 Partus. Pat. ist stets magenleidend gewesen und hat seit ihrer Jugend an Koliken gelitten, die in Pausen von 1/2—1 Jahr auftraten und nie von Gelbsucht begleitet waren. Während des letzten Jahres haben die Schmerzen in der Lebergegend ihren kolikartigen Charakter verloren und sind mit wechselnder Intensität dauernd vorhanden gewesen; seit 3 Wochen besteht Icterus. In der letzten Zeit erhebliche Gewichtsabnahme, zeitweise Fieber. Aufnahme 13. II. 06.

Befund: Sehr kachektische, dunkel ikterische Frau. Diffuse Bronchitis beiderseits; schwache, unregelmässige Herzthätigkeit. Die Leber überragt handbreit den Rippenbogen. Die Gallenblase ist undeutlich als cystischer Tumor fühlbar. Kein Fieber. Stuhl völlig weiss, im Urin reichlich Gallenfarbstoff.

Operation 16. II. 06: Pararectalschnitt rechts. Gallenblase gänseeigross, prall gefüllt. Gallengänge erweitert; nirgends Konkremente fühlbar, dagegen ein harter, knolliger Tumor in der Gegend des Pankreaskopfes. Anlegen einer Anastomose zwischen Gallenblasenfundus und Duodenum mittelst eines kleinen Knopfes. Tamponade der Nahtstelle, Etagennaht der Bauchdecken.

Von Anfang an sehr elender Zustand. Am 2. Tage rechtsseitige Pneumonie. Exitus am 26. II. 06. Sektion: Carcinoma ductus chole-

dochi cum metastas. multipl. hepatis et lymphoglandularum. Myodegeneratio fusca et adiposa cordis. Sclerosis arteriarum. Pneumonia crouposa lob. med. dextr. Inflammatio purulenta ductus Wirsungiani et capitis pancreatis.

220. Herr A. B., 63 J. J.-Nr. 9763. 1906. Carcinoma ductus choledochi. Cholecystenterostomie. Exitus.

Pat. ist immer lungenleidend gewesen; 1896 rechtsseitige Rippenfellentzündung. Angeblich nie Gallensteinkoliken; am 18. X. 05 erkrankte er infolge einer starken Erkältung mit Leibschmerzen und Durchfall, seitdem bestehen Magenbeschwerden, häufiges Erbrechen, zunehmende Gelbsucht. In den letzten Monaten starke Abmagerung. Aufnahme 19. VI. 06.

Befund: Kleiner äusserst kachektischer Mann. Dunkler Bronce-Icterus. Starke Kyphoskoliose der Lendenwirbelsäule. Herzthätigkeit unregelmässig; systolisches Geräusch an der Aortenklappe. Diffuse Bronchitis: Verschieblichkeit der Lungengrenzen rechts völlig aufgehoben. Leib weich, eingesunken. Leber vergrössert. Gallenblase deutlich als apfelsinengrosser, runder, prallelastischer, verschieblicher, nicht empfindlicher Tumor fühlbar. Stuhl weiss, Urin dunkelbraun, enthält reichlich Gallenfarbstoff. Temperatur normal. Puls unregelmässig, klein, frequent. Pat. wünscht dringend von dem ihn aufs heftigste quälenden Hautjucken befreit zu werden. Deswegen trotz des desolaten Zustandes

Operation 2. VII. 06. Pararectalschnitt rechts. Gallenblase stark erweitert, prall gefüllt, mit der Umgebung flächenhaft verwachsen. An der Leberpforte und dem Pankreaskopf harte Knoten. Entleerung der Gallenblase durch Punktion. Anlegen einer Anastomose zwischen dem Fundus und der nächsten Jejunumschlinge mittelst eines kleinen Knopfes. Tamponade. Etagennaht der Bauchdecken.

Nach der Operation sehr elender Zustand. Exitus am 3. Tag. Sektion: Carcinoma duct. choledochi c. metast. hepat. pancreat. Myodegeneratio cordis fibrosa et adiposa. Endocarditis verrucosa aortica.

Am Schluss stehen die trostlosen Fälle fortgeschrittener Carcinomerkrankungen, denen gegenüber wir vollkommen ohnmächtig sind. Die hier vorgenommenen Eingriffe beschränken sich auf Probelaparotomien, Abscessincisionen etc.

221. Frau E. M. J.-Nr. 2704 und 6563. 1898. Cholecystitis abscedens. Carcinoma vesicae felleae. Cholecystostomie, Cholecystektomie. Exitus.

Vorher schon vor Jahren vorübergehend kolikartige Schmerzen in Magen- und Lebergegend mit Gelbsucht. Die Anfälle haben sich wiederholt, seit einiger Zeit unter dem rechten Rippenbogen eine schmerzhafte Vorwölbung.

Befund: Starker Panniculus adiposus, subikterisch. Unter dem rechten Rippenbogen ein apfelgrosser Tumor, über dem die Haut entzündlich gerötet ist, kein Fieber.

Operation 25. III. 98: Man kommt zunächst an einen Bauchdeckenabscess, von da durch eine enge Oeffnung in die schwielig verdickte und allseitig verwachsene Gallenblase. Es entleert sich aus ihr Eiter, 6 haselnussgrosse und ca. 40 kleine Steine. Drainage.

Nur kurze Zeit wenig galliger Ausfluss, rasche Reinigung der Wunde. 2. V. geheilt entlassen (mit noch nicht völlig verheilter Bauchwunde). Pat. kommt am 20. VII. 98 wieder mit einer secernierenden Fistel und starkem Icterus (seit 14 Tagen). Die Fistel führt in die Gallenblase, in ihrer Umgebung tumorartige Resistenz.

Operation 21. VII.: Die sehr verwachsene Gallenblase wird gelöst. Die Schleimhaut carcinomatös entartet, mehrere Carcinomknoten setzen sich in die Leber fort. Exstirpation des Tumors mitsamt den Leberknoten. Blutung steht durch Umstechung und Kauterisation. Tamponade. — Icterus bleibt, unter zunehmender Schwäche, am 25. VII. Exitus letalis. Autopsie verbeten.

222. Frau S. V., 63 J. J.-Nr. 12828. 1902. Cholelithiasis, Cholecystitis purulenta abscedens, Carcinoma vesicae felleae. Abscessincision. Exitus.

Keine früheren Krankheiten. Seit 38 Jahren verheiratet. Mann vor kurzem an Rectumcarcinom gestorben; 4 normale Partus, kein Abort. Menopause seit 14 Jahren. Beginn der jetzigen Krankheit Anfang August mit Koliken und heftigem Erbrechen, während sich gleichzeitig ein beweglicher Tumor in der rechten Seite des Leibes bildete. Behandlung anfänglich auf Magendarmkatarrh, dann auf Gallensteinleiden mit Karlsbader Kur. Pat. wird zwecks operativer Entfernung ihres „Myoms" in das Krankenhaus geschickt. Aufnahme 14. X. 02.

Befund: Kräftige Frau in gutem Ernährungszustande. Brustorgane o. B. Leib aufgetrieben durch einen prall-elastischen, strausseneigrossen, empfindlichen, unterhalb des rechten Rippenbogens sitzenden Tumor, der in geringen Grenzen beweglich und von der Leber nicht deutlich abgrenzbar ist. Nierentumor ist durch Ureteren-Katheterismus auszuschliessen; beide Nieren völlig normal. Zusammenhang mit den Genitalorganen besteht nicht. Stuhl und Urin o. B. Temperatur 38,8, Puls 106. Kein Icterus. Diagnose: Empyem der Gallenblase.

Operation 17. X. 02: Pararectalschnitt über den Tumor, der mit den Bauchdecken verwachsen ist; nach Eröffnung entleeren sich in ca. 1 Liter gelbgrünem Eiter 51 weisse, harte, erbsen-haselnussgrosse, facettierte Steine. Drainage. Tamponade der Wunde. Bakteriologisch: Bacill. mucos. capsul.

Rascher, normaler Wundverlauf. Pat. wird am 18. XI. 02 mit

kleiner, gut granulierender Wunde entlassen; eine Fistel hat sich nicht gebildet.

Bereits am 28. XI. wird Pat. wieder in das Krankenhaus geschickt, weil nach 8tägigem Wohlbefinden unter Auftreten von Icterus und hohem Fieber plötzlicher allgemeiner Verfall eingetreten ist. Schwer ikterische, äusserst verfallene Frau; an der fest vernarbten Operationswunde ausser heftigsten Kolikschmerzen und Druckempfindlichkeit nichts Besonderes.

Operation 28. XI. 02: Incision über die Narbe; es entleren sich aus der Tiefe massenhaft zerfallene Carcinommassen. Tamponade. — Seit der Operation völlige Benommenheit und zunehmender Verfall. Tod am 1. XII. 02 an Herzschwäche. Sektion verweigert.

223. Herr P. H., 63 J. J.-Nr. 3229. 1905. Cholelithiasis, Carcinoma vesicae felleae perforatum. Probelaparotomie, Exitus.

Pat. leidet seit Jahren an Magenkatarrh und Durchfällen, in den letzten Wochen an Stelle des Durchfalles Verstopfung. Angeblich nie Koliken und nie Gelbsucht. Starke Abmagerung. Seit 5 Tagen weder Stuhl noch Winde; zunehmende Auftreibung des Leibes, unstillbares Erbrechen. Aufnahme 28. II. 05.

Befund: Elender, sehr abgemagerter Mann. Abdomen ad maximum aufgetrieben, überall druckempfindlich, am meisten in der Gegend des Colon descendens. Palpatorisch nichts festzustellen. Dauerndes Erbrechen etwas fäkulent riechender Massen. Temperatur 37,6. Puls 100, sehr klein und unregelmässig.

Operation 1. III. 06: Schnitt in der linken Unterbauchgegend zwecks Anlegung eines Anus praeternaturalis. Nach Eröffnung des Abdomens entleert sich eine dicke, schmierige, grüne Masse, die die ganze Bauchhöhle anfüllt und von der Leber herzukommen scheint; daselbst ist ein zerfallener Tumor fühlbar. Zweiter Schnitt neben dem rechten Rectusrand vom Rippenbogen nach abwärts; es handelt sich um ein perforiertes Gallenblasencarcinom mit diffuser Peritonitis. Reichliche Spülung durch die beiden Oeffnungen, Drainage, Handtuchverband.

Rascher Verfall. Exitus am 3. III. 05. Sektion: Carcinoma vesicae felleae cum perforatione. Cholelithiasis, Peritonitis purulenta. Metastases lymphoglandularum abdominis et hepatis per contiguitatem. Die Gallenblase überragt den Leberrand um 5 cm. Die vordere, mit dem Colon fest verwachsene Wand ist weit eröffnet. Die gesamte Wand der Gallenblase ist verdickt, von derber Konsistenz, auf dem Durchschnitt grauweiss, an Aussen- und Innenfläche zerfetzt und wulstig. Von der Schleimhaut ist nur noch im Blasenhals ein Rest vorhanden; hier liegen 2 haselnussgrosse, facettierte, harte, braune Steine.

224. Frau P. M., 60 J. J.-Nr. 2897. 1898. Carcinoma vesicae felleae. Laparotomia probatoria. Exitus.

Früher gesund. Mehrere normale Entbindungen, kein Abort. Vor

14 Jahren erstmalige Erkrankung mit kolikartigen Schmerzen und Gelbsucht; während der nächsten 5 Jahre dauernd leidend, Icterus wechselnd, häufige schmerzhafteste Kolikanfälle, mehrmaliger Abgang zahlreicher kleiner Steine mit dem Stuhl. Dann vollkommen gesund. Erst seit 5 Wochen wieder kolikartige Schmerzen, rascher Verfall; seit 8 Tagen Gelbsucht. Aufnahme 31. III. 98.

Befund: Sehr elende, dunkel ikterische Person. Am Herzen ein systolisches Geräusch über der Mitralis. Lungen o. B. Leber stark vergrössert; deutlicher, druckempfindlicher, gänseeigrosser Gallenblasentumor. Im Urin Gallenfarbstoff, Stuhl entfärbt. Temperatur subnormal, Puls o. B.

Operation 4. IV. 98: Pararectalschnitt. Gallenblase stark vergrössert und verdickt, überall verwachsen und völlig eingebettet in massige Carcinomwucherungen, die bereits auf die Leber, die portalen Drüsen und die Gallengänge übergegriffen haben. Schluss der Bauchwunde. — Rasch zunehmender Verfall. Exitus am 5. IV. 98 im Collaps.

225. Frau E. G., 54 J. J.-Nr. 6444. 1899. Carcinoma vesicae felleae. Laparotomia probatoria. Exitus.

3 Partus, 3 Aborte. Vor 4 Wochen Stoss gegen eine Tischkante im rechten Hypochondrium, danach wenig Schmerzen, die sich allmählich steigerten. Suchte erst vor 14 Tagen den Arzt auf.

Befund: Kein Meteorismus, kein Icterus. Leber reicht bis zum Rippenbogen. Direkt unter der Leber ein faustgrosser harter Tumor, der undeutlich zwischen den Händen balottiert und die Atembewegungen nicht mitmacht. Bei Aufblähung des Dickdarms bleibt der Tumor unverändert, während das Colon ascendens sich neben dem Tumor aufbläht. Trotzdem wird der Tumor für ein Nierencarcinom gehalten. Urin sauer, ohne Eiweiss und Zucker.

Operation 1. VII. Lumbalschnitt. Es zeigt sich, dass es sich um einen abgeschnürten Leberlappen handelt, der grössere Carcinomknoten enthält. Um die Schnürfurche wird ein Gummischlauch gelegt und der Lappen abgetragen. Verätzung der Schnittfläche mit dem Thermokauter, keine Spur von Blutung. Der Gallenblasenfundus ist mit diesem Lappen verwachsen, die Blase ist carcinomatös, sie wird aber abgelöst und zurückgelassen, weil eine totale Exstirpation sich als unmöglich erweist. Tamponade.

Am 8. VII. wird der konstringierende Gummischlauch entfernt. 26. VII. Seit einigen Tagen ergiesst sich aus dem Leberstumpf Galle in die Wunde. 26. VIII. Nachdem das Carcinom stark gewachsen ist und die Kräfte schnell verfallen sind, Exitus letalis.

226. Frau C. O., 59 J. J.-Nr. 13853. 1900. Carcinoma vesicae felleae. Laparotomia probatoria. Exitus.

Pat. ist dement und verwirrt, genaue Anamnese nicht zu erheben, seit 10 Jahren gallensteinleidend. Im rechten Hypochondrium eine Ope-

rationsnarbe mit einer Gallenfistel. Unterhalb der Narbe eine derbe tumorartige Resistenz. Kein Fieber. Urin ohne pathologischen Befund.

Operation 20. XI.: Circumcision der Fistelöffnung. Der Tumor ist mit Dünn- und Dickdarmschlingen verwachsen. Nach Lösung zeigt sich, dass der Tumor ein Carcinom der Gallenblase ist und sich noch sehr in die Tiefe erstreckt. Operation wird abgebrochen. Tamponade. — Nach 9 Tagen unter zunehmender Kachexie Exitus letalis. Autopsie: Gallenblasencarcinom in der Höhlung ulceriert, enthält einen Gallenstein. Auch im Ductus cysticus und hepat. finden sich mehrere facettierte, gut kirschkerngrosse Gallensteine.

227. Frau J. H., 47 J. J.-Nr. 14526. 1900. Carcinoma vesicae felleae. Laparotomia probatoria. Exitus.

Pat. ist benommen und schwer kollabiert, anamnestische Angaben sehr spärlich. Seit Monaten Anschwellung und Geschwulstbildung im Leibe, seit kurzem heftige Schmerzen und Collaps.

Befund: Mächtig aufgetriebenes Abdomen, kein Icterus, viel Ascites, in der rechten Bauchseite über faustgrosse Tumoren. Zur Entlastung des Leibes kurz nach der Aufnahme

Operation 21. XI. 00: Leber stark vergrössert, mit carcinomatösen Tumoren übersät. Gallenblase in einen allseitig verwachsenen Tumor verwandelt. Ablassen des Ascites, Schluss der Bauchdecken. — Tod in derselben Nacht. Autopsie: Die Gallenblasenwand besteht aus einer fingerdicken Tumormasse. Sie enthält eine grosse Zahl von Gallensteinen und etwas Schleim. Mächtige Metastasen in der Leber, in den portalen Drüsen und in den Lungen.

228. Frau J. S., 57 J. J.-Nr. 14594. 1900. Carcinoma vesicae felleae. Laparotomia probatoria. Exitus.

Seit 10 Jahren nach der Cessatio mensium Beschwerden im Unterleib. Seit 8 Wochen Icterus und kolikartige Schmerzen, seit 14 Tagen Anschwellung des Leibes und der Beine.

Befund: Kachexie, hochgradiger Icterus, Ascites, ungefärbter Stuhl, Urin braun, kein Fieber, in der Gallenblasengegend ein Tumor.

Probelaparotomie 30. XI.: Die Gallenblase ist klein, geschrumpft, enthält Steine. Carcinomknoten in der Leber und in der Tiefe der Gallenwege. Der Ascites wird entleert, Bauch wieder geschlossen. — In der nächsten Zeit entschiedene Besserung im Befinden durch die Entlastung von dem Ascites, auch die hochgradig ikterische Färbung blasst etwas ab. Nach Zunahme des Ascites und des Icterus erfolgt am 23. Januar Exitus letalis. Autopsie: In der geschrumpften Gallenblase zahlreiche Steine, Carcinom der Gallenblasenschleimhaut mit Metastasen in der Leber und im Pankreas. Ein Carcinomknoten umfasst und komprimiert die Gallenwege, wo die drei Gänge zusammenstossen, mit gleichzeitiger Kompression der Pfortader.

229. Frau A. W., 52 J. J.-Nr. 14017. 1901. Carcinoma vesicae felleae et hepatis. Probelaparotomie. Exitus.

Familienanamnese ohne Belang. 3 normale Partus. Seit 4 Jahren, dem Eintritt der Menopause, Anschwellung des Leibes ohne irgend welche Beschwerden. Seit einem Vierteljahr bestehen „Magenbeschwerden" und zeitweise auftretende wehenartige Schmerzanfälle. Die Schmerzen sitzen nur in der Magengegend und in der linken Seite des Leibes. Aufgenommen 30. X. 01.

Befund: Abgemagerte Person mit leicht ikterischer Hautfärbung. Brustorgane o. B. In der rechten Seite des Leibes ein kopfgrosser, harter Tumor, der sehr beweglich ist, sich gut nach unten, nicht gegen die Leber abgrenzen lässt. Keine Druckempfindlichkeit. Im Urin reichlich Gallenfarbstoff. Stuhl thonfarben. Temperatur und Puls normal.

Operation 4. XI. 01. Pararectalschnitt rechts. Der Tumor erweist sich als die von zahlreichen derben Knoten durchsetzte, stark vergrösserte Leber. Gallenblase gänseeigross, hart. Weiteres operatives Vorgehen aussichtslos. Etagennaht der Bauchdecken.

Operationswunde heilt glatt. Der allgemeine Verfall und der Icterus werden zusehends stärker. Pat. wird am 15. XII. 01 auf Wunsch entlassen. Sie ist ausserhalb bereits am 29. XII. gestorben.

Es erscheint verlockend, an der Hand eines grösseren, nach einheitlichen Principien behandelten Materials, wie die vorliegenden 229 Fälle es darstellen, die specielle Pathologie des Gallensteinleidens einer eingehenden Besprechung zu unterziehen. Wenn man aber einen Blick wirft auf die heutzutage bis ins Erstaunliche angewachsene Litteratur über die Cholelithiasis und andererseits einen Blick in die klassischen Schilderungen, die über das Wesen der Gallensteinkrankheit, ihre klinischen Erscheinungen und ihre Behandlung von berufenster sowohl interner wie chirurgischer Seite erschienen sind, so ergiebt sich die Zwecklosigkeit eines derartigen Unternehmens von selbst.

Ich werde mich deshalb darauf beschränken, die aus unseren Beobachtungen sich ergebenden Resultate ganz kursorisch zu vergleichen mit den heutzutage als grundlegend geltenden und allgemein anerkannten Anschauungen, um Uebereinstimmungen resp. Abweichungen zu konstatieren, und um dann sofort auf das einzugehen, worauf ich in erster Linie glaube Wert legen zu müssen, das ist die Besprechung der bei uns geübten Operationsmethoden und vor Allem der damit erzielten Erfolge.

Es ist bekannt, dass weit häufiger Frauen an Gallensteinleiden erkranken als Männer; die mehr sitzende Lebensweise der Frauen,

die intraabdominellen Veränderungen während der Graviditäten, die physiologische, leicht zu Stauung in den Gallenwegen führende Enteroptose nach den Entbindungen und nicht zum wenigsten die unrationelle Kleidung werden dafür verantwortlich gemacht.

Von 66 Frauen, bei denen Nachrichten über stattgehabte Entbindungen vorliegen, gaben nicht weniger als 15 an, dass ihr Leiden zum ersten Male während der Gravidität oder des Puerperiums aufgetreten sei.

Auffallend ist, dass speciell die kleinen, zahlreichen Steine bei Frauen relativ viel häufiger vorkommen als bei Männern. Riedel macht gerade dafür die Art der die Leber zusammenschnürenden Kleidung verantwortlich. Wenn bei gleicher Disposition und im übrigen gleich günstigen Verhältnissen für das Zustandekommen von Steinen sich bei Frauen mehr kleine multiple, bei Männern mehr grosse vereinzelte Konkremente bilden, so würde allein daraus schon resultieren, dass es bei dem weiblichen Geschlecht viel häufiger zur „Gallensteinkrankheit" kommt als bei dem männlichen; denn erfahrungsgemäss sind es gerade die kleinen multiplen Steine, die keine Ruhe halten können.

Die aus dem vorliegenden Material sich ergebenden Zahlen über die Häufigkeit des Vorkommens der Gallensteinkrankheit bezw. der Gallensteine stimmen im Grossen und Ganzen mit den der meisten publicierten Statistiken überein. Bemerken muss ich zu diesen Zahlen, dass von 37 Kranken mir nähere Angaben über Anamnese und Symptomatologie fehlen; diese Fälle scheiden natürlich bezüglich der Punkte, über die sie keine Auskunft geben, aus der Betrachtung aus.

Häufigkeit des Vorkommens von Gallensteinen bei Männern und Frauen:

	Gesamtzahl	Frauen	Männer	Verhältnis
Alle Erkrankungen der Gallenwege	228	176	52	3 : 1
Erkrankungen mit Steinen . . .	199	159	40	4 : 1
Erkrankungen ohne Steine . . .	29	17	12	3 : 2
Primäres Carcinom der Gallenwege	26	20	6	3 : 1
Primäres Carcinom mit Steinen .	16	14	2	7 : 1
Primäres Carcinom ohne Steine .	10	6	4	3 : 2

Von 161 Kranken, von denen genauere Angaben über die Zahl der vorhanden gewesenen Steine existieren, waren 135 Frauen und 26 Männer. Isolierte Steine (1—3) hatten von den 135 Frauen nur

46, von den 26 Männern aber 12. Danach sind multiple Steine bei Frauen ungefähr in ein Drittel, bei Männern in der Hälfte der Fälle vorhanden.

Bezüglich des Alters giebt folgende Tabelle Aufschluss:

Alter	Frauen	Männer	Gesamtzahl
21—30 J.	27	5	32
31—40 J.	58	9	67
41—50 J.	39	13	52
51—60 J.	33	18	51
61—70 J.	15	4	19
71—80 J.	4	3	7

Es ergiebt sich aus dieser Uebersicht, ebenfalls in Uebereinstimmung mit den Zahlen anderer Statistiken, dass bei Frauen das Leiden am häufigsten ist ca. im vierten Decennium, also in der Zeit, zu der der Organismus am meisten der Einwirkung von Graviditäten und Puerperien ausgesetzt ist, während bei Männern die Krankheit bis in das sechste Decennium an Häufigkeit zunimmt.

In ätiologischer Beziehung ist zunächst das vielumstrittene Gebiet der Heredität zu berücksichtigen. Dass die Gallensteinkrankheit in manchen Familien gehäuft vorkommt, beweisen einwandsfreie Beobachtungen, und es ist sicher, dass die Steinbildung in der Gallenblase zuweilen wenigstens auf ererbter Diathese beruht; ob das aber immer oder auch nur häufiger der Fall ist, wird sich aus dem einfachen Grunde nie feststellen lassen, weil die meisten Gallensteinträger nie zum Bewusstsein ihrer Konkremente kommen. Von 191 unserer Patienten konnten nur 5 nähere Angaben über das Vorkommen von Gallensteinkrankheiten in ihrer Familie machen. Riedel geht so weit, zu sagen: „Fast regelmässig erfährt man, dass der Vater oder besonders die Mutter an „Magenkrämpfen" gelitten haben, oder an „Leberanschoppung"; zuweilen hatte nur die Grossmutter darüber zu klagen gehabt, aber eine Schwester ist sehr oft schlechter Laune, kann manche Speisen nicht vertragen . . .". Ich gebe zu, dass sich die mir zur Verfügung stehenden Krankengeschichten nicht bis auf die Launen der Verwandtschaft erstrecken, vielleicht würde sich dann noch manches haben ausfindig machen lassen, was mehr oder weniger für die Heredität sprechen könnte; aber immerhin sind solche Angaben bei unserem Krankenmaterial so vage, dass ihr Wert sehr problematisch ist, und deswegen ist es berechtigt, sich nur auf das in der Ascendenz vorhanden gewesene ausgesprochene Gallensteinleiden und vor Allem auf das Vorkommen

von Carcinomen zu beschränken; und da haben wir, wie gesagt, nur 5 mal positive Angaben erhalten.

Ein zweites Moment, dem eine ätiologische Bedeutung für die Cholelithiasis in vereinzelten Fällen zugesprochen werden muss, ist das Trauma, sowohl deswegen, weil es im Stande ist, in der gesunden Gallenblase eine Entzündung anzuregen und dadurch indirekt zur Steinbildung Veranlassung zu geben, als vor allen Dingen dadurch, dass es bestehende Cholelithias aus dem latenten in das aktuelle Stadium überführen kann. Diese Frage ist durch die Unfallgesetzgebung brennend geworden; sie wird von der Mehrzahl der Autoren in bejahendem Sinn entschieden, dahin, dass eine Verletzung in der Gallenblase Entzündungen hervorrufen kann, namentlich, wenn Katarrhe oder Lithiasis bereits bestehen; Riedel sieht einen Grund für das Zustandekommen der traumatischen Cholecystitis unter Anderem in kleinen Blutungen aus den Granulationen vorhandener Decubitalgeschwüre.

Bei unseren 191 Patienten konnte 8 mal ein vorausgegangenes Trauma anamnestisch festgestellt werden; nur ein einziger, ein „Unfallkranker", führte selbst sein Leiden auf die erlittene Verletzung zurück. Der Zusammenhang war allerdings hier auch einwandsfrei (Fall 151): In unmittelbarem Anschluss an ein heftiges Trauma der Lebergegend entwickelten sich die schliesslich zur Operation führenden Erscheinungen des chronischen lithogenen Choledochusverschlusses. Der Kranke wird trotz geradezu idealen Verlaufes der schweren transduodenalen Choledochotomie im Interesse seiner Rente nie mehr die „Schmerzen in der Narbe" loswerden.

In den meisten Fällen — es sind ja in der überwiegenden Mehrzahl Frauen, bei denen noch der Unfall von weniger schwerwiegender Bedeutung ist — wird der Zusammenhang von Patienten und Aerzten anders gedeutet: Die Frauen haben sich gelegentlich eine Niere „losgefallen" oder „losgeschlagen". Es bestehen seit dem Unfall Beschwerden, vielleicht auch ein Tumor in der rechten Seite, die Diagnose lautet auf traumatische Wanderniere, bis die wachsende Geschwulst, die typischen Koliken oder ein endlich auftretender Icterus die Aufmerksamkeit auf die Gallenblase lenken. Den Typus einer derartigen traumatischen Entstehung der Cholelithiasis kennzeichnet Fall 140. Die betreffende Patientin hat sich 16 Jahre lang mit ihrer „losgefallenen" Wanderniere herumgeschleppt, ehe erkannt wurde, dass es sich um eine erkrankte Gallenblase handelte, und sie durch Cystektomie dauernd von ihrem Leiden befreit wurde. Ganz

ähnlich liegen die Verhältnisse bei den anderen Fällen. Einer ausführlichen Bearbeitung hat Kampmann[1]) diese Fragen unterzogen. Bezüglich aller hier nicht zu erörternden Einzelheiten kann auf diese Arbeit verwiesen werden.

Auf etwas sichereren Boden kommen wir, wenn wir uns mit den in der Vorgeschichte angegebenen, mehr oder weniger mit dem Gallensteinleiden in ursächlichem Zusammenhang gebrachten Krankheiten befassen. Ob man eine ererbte oder erworbene Diathese für die Steinbildung verantwortlich macht, oder eine solche überhaupt leugnet, in jedem Fall muss noch etwas anderes hinzukommen, um Konkremente in der Gallenblase entstehen zu lassen. Und dieses „Etwas" ist der infektiöse Schleimhautkatarrh. Nach den vielen in dieser Richtung angestellten Untersuchungen und Experimenten (Naunyn, Ehret und Stolz, Mignot und Miyake u. A.) kann es heute als feststehend gelten, dass das Detail der Steinbildung an Mikroorganismen gebunden ist, und deshalb kann es nicht Wunder nehmen, wenn in der Vorgeschichte Gallensteinkranker Infektionskrankheiten eine grosse Rolle spielen. Ihr Vorhandensein verdient, auch wenn sie weit zurückliegen, Beachtung. Die Rolle, die sie spielen, ist eine doppelte: Entweder sie haben vor längerer Zeit den ersten Katarrh der Gallenblase erzeugt, und dadurch die Steinbildung angeregt, oder sie bringen später in einer schon Konkremente beherbergenden Gallenblase eine akute Entzündung und damit den Anfall zu Stande. Ferner ist es nachgewiesen, dass specifische Mikroorganismen sich noch Jahre lang nach dem Erlöschen der Krankheit, in der Gallenblase in virulentem Zustand erhalten können. Droba[2]) beschreibt eine interessante Beobachtung, durch die Typhusbacillen noch 17 Jahre nach dem Ueberstehen der Krankheit sowohl in dem Gallenblasen-Inhalt in Reinkultur, wie auch als Kern der vorhandenen drei Steine festgestellt wurden.

Bei den engen Beziehungen zwischen den Gallenwegen und dem Darm ist es naheliegend, dass in erster Linie die im Intestinaltractus sich abspielenden Infektionskrankheiten die Gallenblase in Mitleidenschaft ziehen werden. Thatsächlich spielen auch nach unseren Beobachtungen (cf. die Krankengeschichten) Typhus, Dysenterie, Cholera, akute Appendicitis etc. in der Aetiologie eine grosse Rolle. Daneben kommt die Infektion durch die Blutbahn in Betracht bei anderen häufiger angeführten Krankheiten: Rheumatismus, Influenza,

1) In.-Diss. Strassburg 1901.

2) Wiener klin. Wochenschr. 1899. Nr. 46.

Meningitis u. a. Schliesslich können lokale eitrige Processe entfernter Körperteile zu metastatischer Erkrankung der Gallenblase führen, wie wir das z. B. für die Fälle 5, 115, 174 mit Bestimmtheit annehmen zu müssen glauben.

Dass es sich hier nicht um vage Hypothesen handelt, beweist die bunte Flora, die die bakteriologische Untersuchung des Gallenblaseninhaltes mit der Zeit zu Tage gefördert hat; wohl jeder der gewöhnlichen Krankheitskeime ist jetzt schon in der Gallenblase gefunden worden. Unsere diesbezüglichen Untersuchungen sollen gleich hier kurzer Hand miterledigt werden; sie sind nicht umfassend genug, um weitgehende Erörterungen daran zu knüpfen.

In 28 bakteriologisch untersuchten Gallenblasen fand sich:

Bacil. coli com. . . .	12 mal
Streptoc. pyog. . . .	4 „
Staphylococ. pyog. aur.	2 „
Pneumococ. lanceolat. .	1 „
Bac. paratyph. . . .	1 „
Bac. mucosus	1 „

In 7 Fällen (25%) erwies sich der Gallenblaseninhalt als steril und zwar 3 mal bei chronischem Choledochusverschluss, je 1 mal bei chronischer recidivierender Cholecystitis, Hydrops, chronischem Empyem und Ruptur der im Uebrigen gesunden Gallenwege.

Aus diesen wenigen Untersuchungen geht so viel hervor, dass in einer grossen Zahl von Fällen der Gallenblaseninhalt steril ist, auch wenn er makroskopisch trübe oder eitrig aussieht, und deswegen erscheint es nicht berechtigt, die Galle in jedem Fall als inficiert anzusehen; andererseits steht es fest, dass klare Galle virulente Keime enthalten kann. Einen sichereren Schluss auf die Infektiosität oder Sterilität des Gallenblaseninhaltes erlaubt das Aussehen desselben erst im Verein mit dem vorhandenen oder fehlenden Entzündungszustand der Gewebe.

60 mal (31.7%) finden sich in der Vorgeschichte die verschiedensten Magenbeschwerden angeführt, meist solche, die anfallsweise aufgetreten sein sollen, und die ganz allgemein als „Magenkrämpfe“ bezeichnet werden. Diese Krämpfe haben ätiologisch mit der Gallensteinkrankheit nichts zu thun, sie sind nicht der Ausdruck eines Magenleidens, das im weiteren Verlauf zu Cholelithiasis geführt hätte, sondern sie sind der Ausdruck dieser selbst, sie sind richtige, nur missverstandene Koliken. Der gewöhnliche Mensch weiss von der Topographie seiner Leber und seiner Gallenblase nichts; was

sich an unangenehmen Sensationen in seinem Oberbauch bemerkbar macht, das verlegt er in das ihm bekannteste und gewöhnlich auch am meisten interessierende Organ, den Magen, und so treten die ersten Aeusserungen des Gallensteinleidens als „Magenkrämpfe", „Magendruck", „Magenübersäuerung" etc. in die Erscheinung. Nur in den allerseltensten Fällen — nach Riedel in höchstens zwei Procent — wird diesen Magenbeschwerden ein organisches Leiden am Intestinaltractus zu Grunde liegen, ein Ulcus pylori oder duodeni, eine Appendicitis etc.

Der Schmerz in wechselndster Form und Intensität ist nicht nur das früheste, sondern auch das stetigste und am meisten charakteristische Symptom des Gallensteinleidens. Er tritt als Magenkrampf zuerst in die Erscheinung, er äussert sich als typische Gallensteinkolik auf der Höhe der Krankheit, er bleibt als umschriebener Druckschmerz bei den chronischen Formen dauernd vorhanden. Die Gallensteinkolik bedarf keiner Schilderung. So variabel in den Details ihrer Aeusserung, so konstant und charakteristisch ist sie in ihrem Gesamtbild, das beherrscht wird durch die Plötzlichkeit des Auftretens einerseits und die rasende Intensität der Schmerzen andererseits. Von 191 genau beobachteten Fällen fehlte der Kolikschmerz nur bei 27; davon handelte es sich 16 mal um Tumorverschluss des Choledochus, meist durch maligne Neubildung. Es entspricht das den Anschauungen, die heute über das Zustandekommen des Kolikschmerzes geltend sind. Eine Unmenge von Hypothesen sind aufgestellt, seit wir uns von der mechanischen Erklärung des Gallensteinschmerzes freigemacht haben; auf sie alle einzugehen ist unmöglich. Uebereinstimmend mit den meisten Autoren nehmen wir einen engen Zusammenhang zwischen Kolikschmerz und Entzündung an. Die mechanische Dehnung der Gallenblasenwand durch das gestaute Sekret und ihre durch den Entzündungsreiz ausgelösten aktiven Kontraktionen sind als die Ursachen des Schmerzes anzusehen. Auf diese Weise wird auch das Vorhandensein des Kolikschmerzes trotz Fehlens von Steinen in der Gallenblase verständlich. Von 29 Fällen ohne Steinbefund verliefen 21 mit typischen Koliken; bei den anderen 8 handelte es sich 6 mal um Carcinom der Gallenwege.

Besonders hinzuweisen ist noch auf den im Allgemeinen viel zu wenig beachteten umschriebenen Druckschmerz der Gallenblasengegend. Er ist der Ausdruck chronischer Entzündungszustände, vorhandener Adhäsionen etc., und ist deswegen wichtig, weil er mit

grosser Regelmässigkeit vorhanden und im anfallsfreien Stadium vielfach das einzige Symptom ist, auf das die Diagnose gestützt werden kann. Bei 136 unserer Kranken konnte ausgesprochene Druckempfindlichkeit der Gallenblasengegend beobachtet werden. Es fehlt auch dies Symptom am ehesten bei den von Anfang an schleichend verlaufenden Formen, in erster Linie bei den malignen Neubildungen.

Neben der Kolik galten von Alters her Leberschwellung und Icterus als Kardinalsymptome der Cholelithiasis. Die chirurgische Erfahrung hat ihre diagnostische Bedeutung sehr herabgemindert, wenn es leider auch heute noch nicht gelungen ist, die alte Ansicht auszurotten, dass Gallensteine und Icterus untrennbar zusammengehören.

Leberschwellung und Icterus sind a priori völlig unverständlich bei einer Erkrankung, die in der abgeschlossenen Gallenblase sich abspielt, die Gallenpassage in den grossen Gängen nicht im mindesten tangiert, und deswegen keinerlei Veranlassung zu Stauungserscheinungen in der Leber giebt. Beide Symptome werden anzutreffen sein:

1. Bei Gallenstauung infolge Verschluss des Choledochus durch Tumor und Steine. — Rein mechanischer Icterus. —

2. Bei lokalen Processen der Gallenblase dann, wenn die Entzündung auf die Schleimhaut der Gallengänge übergreift und durch Verschwellung derselben zur Stauung führt. — Entzündlicher Stauungsicterus. —

3. Wenn durch Infektion des Leberparenchyms selbst oder unter der Wirkung anderer Schädlichkeiten (Lues, Intoxikationen) die Leber in ihrer Funktion beeinträchtigt ist. — Funktioneller Icterus. —

Die drei Formen sind klinisch mit einiger Sicherheit von einander zu trennen. Es kann auf die Details dieser höchst interessanten Erscheinungen hier nicht näher eingegangen werden. Ausführliche Arbeiten darüber sind publiciert von Arnsperger[1]), auf die verwiesen werden muss. Nur so viel soll hier hervorgehoben werden, dass die dritte Form die prognostisch ungünstigste ist, weil sie es ist, die der gefürchteten hämorrhagischen Diathese zu Grunde liegt. Sie unterscheidet sich klinisch von den beiden anderen Formen durch das Auftreten von Urobilin im Urin an Stelle des sonst allein vorhandenen Bilirubin. Eine positive Urobilinprobe des Urins

1) Diese Beiträge Bd. 48 und 52.

bei ausgesprochenem Icterus ist von übelster prognostischer Bedeutung und eine Contraindikation gegen operative Eingriffe.

Die an unserem Material gemachten Beobachtungen über Leberschwellung und Icterus sind folgende:

	Fälle	Leberschwellung	Icterus		
			mech.	entzdl.	funkt.
Akute infekt. Cholecystitis	13	4	1	6	0
Chron. Cholecystitis	46	11	1	15	0
Hydrops	28	8	1	2	0
Empyem	29	11	0	6	1
Choledochusverschluss	45	20	39	0	3
Verletzungen, maligne und benigne Neubildungen etc.	30	16	15	0	2

Ein weiteres Symptom der Gallensteinkrankheit ist das Fieber. Es ist zunächst eine Begleiterscheinung aller akut-infektiösen Processe, auch wenn dieselben auf die Gallenblase beschränkt bleiben. Es tritt ferner auf als die typische und allgemein bekannte Febris intermittens hepatica bei den in den Gallengängen sich abspielenden und unmittelbare Beteiligung der Leber ermöglichenden Entzündungen; es ist in dieser Form die regelmässige Begleiterin des akuten, ebenso wie der einzelnen Anfälle des lithogenen chronischen Choledochusverschlusses. Die Febris hepatica gilt nach den modernen Anschauungen als Infektfieber; es findet sich seitens einiger Autoren (Körte) aber auch noch die Anschauung vertreten, dass sie in einer grossen Zahl von Fällen nicht der Ausdruck einer Allgemeininfektion sei, sondern der einer intensiven Reizung des nervenreichen Choledochus, also ein Reflexfieber nach Art der „Urethralfröste".

Ueber die Häufigkeit des Fiebers bei unserem Material giebt folgende Uebersicht Aufschluss:

	Fälle	in der Vorgeschichte	z. Z. der Operation
Akute infektiöse Cholecystitis	13	7	12
Chron. Cholecystitis	46	10	0
Hydrops	28	1	0
Empyem	29	13	11
Choledochusverschluss	45	26	11
Verletzungen, benigne und maligne Neubildungen	30	2	4

Als letztes der für das Krankheitsbild der Cholelithiasis mehr weniger typischen Symptome ist schliesslich der Gallenblasentumor zu erwähnen. Ueber sein Vorkommen und seine für die einzelnen Formen der Gallensteinkrankheit charakteristischen Merkmale ist in den betreffenden Kapiteln bereits das Nötige gesagt. Zusammenfassend soll hier noch einmal erwähnt werden:

Der Gallenblasentumor ist in der Regel vorhanden

1. bei der akuten, infektiösen Cholecystitis,
2. bei der chronischen recidivierenden Cholecystitis während des Anfalles,
3. bei dem Hydrops,
4. bei dem chronischen Empyem,
5. bei dem akuten Choledochusverschluss,
6. bei dem chronischen Choledochusverschluss durch Tumor.

Der Gallenblasentumor fehlt in der Regel

1. bei der chronischen recidivierenden Cholecystitis im Intervall,
2. bei dem chronischen Choledochusverschluss durch Stein.

Dem Gallenblasentumor kommt differentialdiagnostisch eine grosse Bedeutung zu, insofern, als er häufig zu irrtümlichen Diagnosen Veranlassung giebt, und in erster Linie ist es der grosse glatte, leicht bewegliche cystische Tumor der hydropischen Gallenblase, der mit Vorliebe auf falsche Fährte leitet. Die beiden anderen Organe, die daneben in Frage kommen, sind die rechte Niere und die Appendix.

Verwechslungen mit Appendicitis sind deswegen möglich, weil erstens beide Erkrankungen erfahrungsgemäss nicht ganz selten neben einander vorkommen; zweitens kann eine nach oben umgeschlagene, am vorderen Leberrande adhärente Appendix ebenso unter den Erscheinungen der akuten Cholecystitis erkranken, wie eine in der Ileocoecalgegend fixierte Gallenblase unter den Symptomen einer akuten Appendicitis, wie wir das in Fall 17 beobachten konnten. Weitere Illustrationen zu diesen Verhältnissen liefern die Fälle 67, 68, 69 und 130.

Die Verwechslung mit der Niere geschieht meist zu Ungunsten der Gallenblase. Dieselbe wird für eine Wanderniere (Fall 140), für einen Nierentumor (Fall 225) oder für eine intermittierende Hydronephrose (Fall 79) gehalten; bei zwei dieser Fälle wurde die irrtümliche Diagnose begünstigt durch die scheinbar traumatische Aetiologie.

Ferner kommen Tumoren des Magens (Fall 184), des Netzes (Fall 9 und 197) und des Colon in Betracht. Bei einer akut mit Ileuserscheinungen auftretenden infektiösen Cholecystitis war der Tumor für eine Darminvagination gehalten worden (Fall 7). Einmal wurde die fest an der vorderen Bauchwand fixierte Gallenblase für eine eingeklemmte Netzhernie gehalten (Fall 105), in einem weiteren Fall wurde ein enormes, mit den Adnexen verwachsenes Gallenblasenempyem für ein Ovarialcystom angesprochen (Fall 106). Das bei akuten mit Peritonitis und Ileus einhergehenden Fällen schliesslich jeder Irrtum möglich und eine präcise Diagnose überhaupt nicht mehr zu stellen ist, wurde bereits bei der akuten infektiösen Cholecystitis erwähnt.

Bei der Beurteilung derartiger Zustände kommt in erster Linie die Anamnese in Betracht. Bei Tumoren spricht ferner für die Gallenblase die respiratorische Beweglichkeit, die Unmöglichkeit, den inspiratorisch tiefer getretenen Tumor während der Expiration zu fixieren; die in die Tiefe gedrückte Gallenblase pendelt nach Aufhören des Druckes an die vordere Bauchwand zurück, während die reponierte Niere, wenigstens bei Rückenlage des Patienten, verschwunden bleibt. Der Gallenblasentumor ist bei gefüllten, der Nierentumor bei leeren Därmen deutlicher. Aufblähung des Magens und des Dickdarmes wird ebenfalls vielfach die Sachlage klären können. Eine Verwechslung mit Hydronephrose, wie sie noch bei Fall 79 möglich war, würde heute bei uns ausgeschlossen sein; in solcher Lage entscheidet der stets zu Rate gezogene Ureterenkatheter mit absoluter Sicherheit die Diagnose.

Völlig vermeiden werden sich diagnostische Irrtümer nie lassen. Von einschneidender Bedeutung ist das nicht, denn in weitaus der Mehrzahl aller Fälle wird es sich nur um die Entscheidung zwischen zwei Krankheiten handeln, von denen die eine ebenso gut zur Operation zwingt, wie die andere.

Eine absolut sichere Diagnose auf Gallensteine ist mit voller Bestimmtheit erst dann zu stellen, wenn es gelingt, den objektiven Nachweis der Konkremente zu führen. Dabei lassen uns die gewöhnlichen Untersuchungsmethoden aber im Stich, und nur hin und wieder wird ein glücklicher Zufall dem Arzt einen Gallenstein in die Hand spielen. So lange man in dem akuten Choledochusverschluss, in dem „vollkommen erfolgreichen“ Anfall Riedel's den Typus der Gallensteinkrankheit erblickte, war man bestrebt, durch Nachweis der Steine im Stuhl nach dem Anfall a posteriori die Diagnose zu sichern.

Seit man aber weiss, dass es sich bei der grossen Mehrzahl aller Gallensteinanfälle um rein lokale Processe in der Gallenblase handelt, bei denen die Steine sich gar nicht von der Stelle rühren, hat das Suchen nach Konkrementen im Stuhl seine Bedeutung ganz erheblich eingebüsst. Man hat ausserdem eingesehen, dass der Wert des Nachweises von Steinen in den Fäces in keinem Verhältnis steht zu der Mühe des zeitraubenden und unappetitlichen Geschäftes des wochenlangen Stuhldurchsiebens, weil das ausgeschiedene Konkrement uns nur sagen kann, dass wirklich ein Steinleiden vorliegt, uns aber nicht den geringsten Aufschluss darüber giebt, ob und wieviel andere noch vorhanden sind.

Sichere Angaben über den Abgang von Steinen im Stuhl liegen bei 10 unserer Patienten (5,2% aller Fälle) vor; von diesen 10 hatten 8 noch multiple Steine in ihren Gallenwegen, einer einen Solitärstein im Cysticus, nur bei einem fanden sich Gänge und Blase frei von Steinen.

Die direkte Feststellung der Cholelithen könnte auch noch auf andere Weise erfolgen. Ein Ausbrechen derselben, wie das nach Herstellung einer fistulösen Verbindung zwischen Magen und Gallenblase möglich sein würde, haben wir ebenso wenig beobachten können, wie einen spontanen Durchbruch durch die Bauchwand. Sehr gering sind auch die Aussichten des Steinnachweises durch Palpation; wer sich einmal davon hat überzeugen können, wie schwer es bei einigermassen erheblicher Füllung der Gallenblase selbst nach Freilegung derselben sein kann, die in ihr enthaltenen Konkremente zu fühlen, der wird zugeben müssen, dass die Möglichkeit des Palpierens von Steinen durch die Bauchdecken hindurch zu den allergrössten Raritäten gehört.

Schliesslich bleiben noch die Röntgenstrahlen. Sie haben bezüglich der Diagnostik der Cholelithen die auf sie gesetzten Erwartungen bisher nicht erfüllt. Von der überwiegenden Mehrzahl der Autoren werden augenblicklich die Aussichten der Röntgendiagnose von Gallensteinen als recht ungünstig bezeichnet, und zwar nicht deswegen, weil die Konkremente an und für sich für die Strahlen zu leicht durchgängig wären, sondern weil das sie umgebende, aus Leberparenchym und Galle bestehende Medium keine grössere Durchlässigkeit besitzt. Es fehlt die Dichtigkeitsdifferenz, die bei dem heutigen Stand der Radiologie noch das Haupterfordernis zur Sichtbarmachung eines Körpers mittels Röntgenstrahlen darstellt.

Demgegenüber sind eine Reihe sich mehrender positiver Resul-

tate bemerkenswert. In grösserem Umfang hat sich Beck (New-York) mit dem radiologischen Nachweis der Gallensteine befasst. Und zwar ist es ihm mit Hilfe eines eigenen ziemlich komplicierten Verfahrens[1]) gelungen, in der grösseren Mehrzahl der Fälle die Steine sowohl der Gallenblase, wie der Gänge radiographisch zur Darstellung zu bringen. Ferner berichten A. Köhler[2]) und Holland[3]) über den gelungenen Nachweis von Gallensteinen mittels Röntgenstrahlen. Schliesslich sind auf dem 32. Kongress der Deutschen Gesellschaft für Chirurgie von Treplin drei Platten aus dem chirurgischen Röntgeninstitut des Eppendorfer Krankenhauses demonstriert worden, die einwandsfreie Schatten von Gallensteinen aufwiesen. Bei zwei von den dazugehörigen Kranken (J.-Nr. 1692, 1903 und 9947, 1903) ergab sich bei den Operationen (Dr. Sick) eine vollkommene Uebereinstimmung zwischen Schatten und Steinbefund. Die dritte Patientin starb unoperiert an einer Apoplexie (J.-Nr. 3408, 1903). Bei der Sektion fanden sich in der Gallenblase reichlich Konkremente, zwischen denselben nur minimale Mengen bröckeliger Galle. Ein über wallnussgrosser Stein lag im Choledochus am Ende des supraduodenalen Teiles. Eine Röntgenaufnahme der in situ entfernten Organe des Oberbauches ergab an Stelle des Choledochussteines und der Gallenblase scharfe Schatten, die in so ausgesprochener Weise mit denen des in vivo gemachten Skiagramms übereinstimmten, dass die Identität zwischen beiden garnicht zu leugnen ist. Taf. III, Fig. 9 giebt eine Reproduktion der beiden Platten.

Ausserdem ist es noch in weiteren 6 Fällen gelungen, deutlich cirkumskripte, in verschiedenen Aufnahmen stets mit gleicher Deutlichkeit und gleichen Grenzen vorhandene Schatten bei Gallensteinkranken zu bekommen; es sind das die Fälle Nr. 27, 59, 67, 94, 97 und 179 obiger Kasuistik.

Ich habe zunächst unter der liebenswürdigen Unterstützung von Herrn Dr. Schumm (chem.-physiol. Laboratorium des Krankenhauses Hamburg-Eppendorf) den Chemismus der in Betracht kommenden Steine geprüft und verglichen mit dem solcher, die sich röntgenologisch nicht nachweisen liessen. Der Erfolg ist nur in einem Fall ein positiver gewesen. Sämtliche Konkremente bestanden zu

1) Beck, Röntgen-Rays Diagnosis and Therapy 1904. Referat: Fortschritte Bd. 8. S. 130.

2) Aerztlicher Verein Wiesbaden, Sitzung vom 7. IX. 04.

3) Archiv of the Röntgen-Rays Nr. 67.

80—90% aus Cholestearin (im Mittel 88,5%), der Rest aus Gallenfarbstoffen und daneben aus nicht in Betracht kommenden Spuren von Eisen. Nur ein Stein enthielt so erhebliche Mengen von kohlensaurem Kalk, dass daraus allein der auf der Platte entstandene Schatten zur Genüge erklärt wird; es ist das einer der auf dem 32. Chirurgenkongress demonstrierten (J.-Nr. 1947, 1903). Nennenswerte Mengen von kohlensaurem Kalk waren ferner in den Steinen Nr. 27 und 67 enthalten, aber nicht genug, um die Differenzierung im Skiagramm darauf zurückführen zu können.

Auffallend war es vor allem, dass diejenigen Konkremente, die den deutlichsten, auf der Abbildung wiedergegebenen, Schatten dargeboten hatten, keine Spur von kohlensaurem oder phosphorsaurem Kalk enthielten. Dagegen kommt hier ein zweites Moment in Betracht: Die betreffende Gallenblase enthielt so gut wie gar keine Flüssigkeit, und ich glaube, dass das der springende Punkt der ganzen Frage ist. Je weniger die Flüssigkeitsmenge ist, in der die Gallensteine schwimmen, um so leichter wird es sein, letztere radiographisch darzustellen. Die Dicke der Leber können wir durch passende Lagerung der Menschen bei der Aufnahme mit ziemlicher Gewissheit ausschalten [1]), nicht aber den Gallenblaseninhalt, und wie das Wasser an und für sich erfahrungsgemäss ein Feind der Röntgenstrahlen ist, so wird es noch viel mehr eine Flüssigkeit sein, die für dieselben die gleiche Permeabilität besitzt, wie der in ihr schwimmende, graphisch darzustellende Körper. Wir sind zu diesem Resultat gekommen nicht auf Grund der wenigen hier angeführten klinischen Beobachtungen, sondern durch eine grosse Reihe von Versuchen, die mit den verschiedensten natürlichen Konkrementen von Leichen angestellt wurden. Ich kann an dieser Stelle darauf nicht in extenso eingehen, um so weniger, als erst vor Kurzem eine ähnliche Arbeit von Matthias und Fett [2]) erschienen ist, und ich beschränke mich deshalb darauf, zu konstatieren, dass unsere Versuche uns gelehrt haben, den Füllungszustand der Gallenblase mit Flüssigkeit als das Moment anzusehen, von dem in erster Linie die Möglichkeit des radiologischen Gallensteinnachweises abhängt.

Wir können aus äusseren Gründen in den Kliniken solchen der Praxis mehr weniger fernliegenden Forschungen nicht einen derartig breiten Raum zuweisen, wie es nötig wäre, um darin wirklich positive Resultate zu erzielen. Deswegen beschränkt sich das,

1) Cf. Journ. of the Physical Therapy. Bd. 1. H. 8.

2) Fortschritte auf dem Gebiet der Röntgenstrahlen Bd. 10. S. 199.

was durch das vorliegende Material zur Frage der röntgenologischen Darstellung der Gallensteine beigetragen werden kann, auf die wenigen angeführten Fälle. Sie sollen nur beweisen, dass es mit der Aussichtslosigkeit derartiger Untersuchungen nicht so schlimm steht, wie allgemein angenommen wird. Sache der heute bereits zahlreich vorhandenen röntgenologischen Institute muss es sein, hier weiter zu arbeiten. Jedenfalls darf man wohl Kehr[1]) nicht beipflichten, wenn er sagt: „Ich persönlich halte es für ein Glück, dass bei den Gallensteinen die alles durchdringenden Strahlen versagen. Man bedenke nur die Folgen, wenn es gelänge, in jedem Fall die Gallensteine im Röntgenbild darzustellen u. s. w.“ Wenn Kehr von 3000 Patienten, bei denen er durch klinische Untersuchungsmethoden Gallensteine nachweist, 2000 unoperiert nach Hause schickt, so ist kaum anzunehmen, dass er anders handeln würde bei solchen Menschen, deren Cholelithen er röntgenologisch feststellt, bei denen er aber nach seiner chirurgischen Ueberzeugung keine Indikation zu einem operativen Eingriff findet. Skrupel über eventuelle Folgen sind Motive, von denen sich die wissenschaftliche Forschung frei halten muss. Dass die Röntgenstrahlen über den flüssigen Inhalt der Gallenblase, ob Eiter, Serum, Galle vorliegt, nie einen Aufschluss werden geben können, und dass deswegen der Wert des röntgenologischen Steinnachweises immer ein beschränkter sein wird, ist selbstverständlich.

Zum Schluss der kurzen Betrachtung über die Cholelithen und deren diagnostischen Nachweis erwähne ich noch in Form einer tabellarischen Uebersicht, die an unserem Material erhobenen Steinbefunde. Ueber die Form, Grösse und Zusammensetzung der Konkremente zu sprechen, verbietet mir der Raum und die Thatsache, dass es sich hier um allbekannte Dinge handelt. Eine Anzahl charakteristischer Typen aus unserer Sammlung sind ausserdem auf der Taf. IV und V dargestellt.

Von 191 Fällen konnten bei 28 weder durch Operation noch durch Sektion Konkremente festgestellt werden.

Solitärsteine fanden sich in 36 Fällen und zwar:

in der Blase	10 mal
im Cysticus	16 „
im Choledochus	9 „
im Hepaticus	1 „

1) Vortrag im Kaiserin Friedrich-Haus vom 20. IV. 06. S. 30.

Multiple Steine fanden sich in 127 Fällen und zwar:

in der Blase allein	68 mal
im Cysticus	3 „
im Choledochus	4 „
im Hepaticus	1 „
in Blase und Gängen	48 „
in Blase und Darm	1 „
in Blase und freier Bauchhöhle resp. pericholecystitischem Abscess	2 „

Von den 229 Patienten, deren Krankengeschichte oben in extenso angeführt wurden, starb einer unoperiert an den Folgen einer Perforationsperitonitis bei Empyem der Gallenblase (Fall 106). An den übrigen 228 wurden insgesamt 310 einzelne Eingriffe vorgenommen, über welche die nachstehende Uebersicht Auskunft giebt:

A. Eingriffe an den Gallenwegen allein.

1. Einzeitige Cystostomie	90
2. Zweizeitige Cystostomie	2
3. Cysticotomie	1
4. Cystico-Lithotrypsie	1
5. Ideale extraperitoneale Cystendyse	39
6. Cystektomie	53
7. Choledochotomia externa	38
8. Choledochotomia interna (transduodenal)	1
9. Choledochusplastik	1
10. Choledochus- und Hepaticusdrainage	27
11. Choledocho-Lithotrypsie	2
12. Hepaticotomie	1
13. Choledocho-Duodenostomie	1
14. Cholecyst-Gastrostomie	1
15. Cholecyst-Enterostomie	6
16. Exstirpation einer Choledochuscyste	1
17. Gallenblasenfistelverschluss	4
18. Adhäsionslösung per lapar., Cystolyse	11
19. Lapar. wegen Ruptur der Gallenwege	2

B. Eingriffe an Magen, Darm, Pankreas etc., welche die Gallensteinoperation komplicierten.

20. Lapar. wegen Gallensteinileus	2
21. Eröffnung von intraperitonealen Abscessen infolge Cholelithiasis	2

22. Laparotomien wegen Peritonitis infolge Cholelithiasis . 2
23. Magenresektion 2
24. Gastro-Enterostomie 5
25. Appendektomie 5
26. Zweizeitige Operation einer Pankreascyste . . . 1
27. Nephropexie 1
28. Leberresektion 2
29. Probelaparotomien wegen Carcinom, Pankreasnekrose etc. 6

Sämtliche Operationen wurden, soweit es sich nicht um ganz unbedeutende Eingriffe (Abscessincisionen etc.) handelte, in allgemeiner Anästhesie vorgenommen. Wir verwenden ausschliesslich die gemischte Sauerstoff-Aether-Chloroformnarkose mit dem Roth-Dräger'schen Apparat; die Patienten erhalten subkutan ein bis anderthalb Stunden vor der Operation 0,01 Morphium + 0,0005 Skopolamin (frisch bereitet!). Ueber den günstigen Einfluss des Skopolamins auf den Verlauf der Narkose und über seine, die unangenehmen Nachwirkungen derselben neutralisierende Eigenschaft ist bereits a. a. O. mehrfach berichtet worden.

Die Desinfektion der Hände, der Haut der Patienten, der Instrumente, des Naht- und Verbandmaterials, ferner die Lagerung des Kranken, die Verteilung der bei der Operation beteiligten Personen etc. richtet sich nach allgemeinen Grundsätzen; ein Eingehen auf derartige Einzelheiten würde ausserhalb des Rahmens dieser Arbeit liegen. Betont sei nur, dass Prof. Kümmell wie bei jeder Operation, so auch bei den Gallensteinlaparotomien auf möglichst unkompliciertes Arbeiten und schweigsames Operieren besonderen Wert legt, deswegen fällt jedes Mitarbeiten nicht unmittelbar an der Operation beteiligter Personen fort. Wenn Kehr sagt (Technik S. 81): „Bei einer komplicierten Gallensteinoperation halte ich es für unmöglich, völlig „schweigend" zu operieren, man müsste denn, wie Kümmell es vorzieht, sich sämtliche Instrumente selbst nehmen, was er mir aber z. B. bei einer Ektomie und Hepaticusdrainage erst vormachen muss, ehe ich an die Durchführbarkeit seiner Methode glaube", so darf ich demgegenüber hervorheben, dass bei den angeführten 308 Gallensteinoperationen das Unmögliche ebenso möglich gemacht ist, wie es bei jedem anderen noch so schwierigen Eingriff geschieht. Da hat weder eine Hand Tupfer oder Instrumente gereicht, noch irgend jemand dem Operateur eine Nadel eingefädelt, oder sonst eine Handreichung geleistet. Auf diese Weise ist der Operateur nicht nur in der Lage, „schweigend"

zu operieren, sondern auch voll und ganz die Verantwortung für die Wahrung der Asepsis allein zu übernehmen.

Was die Schnittführung anlangt, so ist die Mehrzahl aller Operationen mit pararektalem Längsschnitt ausgeführt, ohne dass wir in diesem Verfahren die prinzipiell zu übende Methode erblickten; auch der Kocher'sche Schräg- und der Kehr'sche Wellenschnitt sind angewandt worden, in jedem Fall ist es gelungen, so oder so gute Uebersicht zu erzielen. Wir scheuen uns aber nicht, den ersten Schnitt je nach Bedarf in der Längs- oder Querrichtung zu erweitern; sorgfältigste Etagennaht der Bauchdecken bewahrt uns davor, häufiger postoperative Hernien zu bekommen, als andere Operateure auch.

Als Nahtmaterial an den Gallengängen verwenden wir nicht, wie Kehr u. A., langzulassende Seidenfäden, sondern ausschliesslich in Ammonium sulfur. gekochtes, sicher steriles und verlässlich festes Catgut. Die Fäden sind eher resorbiert, als ein Konkrementniederschlag an denselben erfolgen kann.

Bezüglich der Nachbehandlung nur wenige Worte: Wir suchen dieselbe ebenso nach Möglichkeit unkompliciert zu gestalten, wie Einfachheit nach jeder Richtung unter geringster Inanspruchnahme von Material und Personal überhaupt die Richtschnur unseres Arbeitens ist. Ein Apparat beim Verbandwechsel, wie ihn z. B. Riedel beschreibt, mit 4 Wärtern, mit Transport aus dem Bett auf den Verbandtisch, mit einer Unmasse von Watte, Binden etc. halten wir für unnötig; es geht auch ohne das und zwar schonender für den Patienten. Unsere Operierten erhalten einen aus wenigen sterilen Kompressen bestehenden mit perforiertem Heftpflaster befestigten Verband, der möglichst lange liegen bleibt, wenn angängig, bis zur Entfernung der Nähte am 7.—10. Tag, und der zur Entfernung evtl. vorhandener Tampons nur teilweise gelüftet zu werden braucht. Drainageschläuche werden durch den Verband nach aussen geleitet. Alle Operierten liegen auf Stahlmatratzen; wenn Riedel sagt: „auf die modernen gänzlich insuffizienten Drahtmatratzen lege ich keinen Kranken mit Bauchschnitt; auch der Aermste bekommt ein Sprungfederbett mit überliegender Rosshaarmatratze", so kann demgegenüber hervorgehoben werden, dass nach unseren Erfahrungen sich die modernen Drahtmatratzen als völlig suffizient erwiesen haben. Von den 604 Laparotomierten des letzten Jahres (1. X. 05 bis 30. IX. 06) hat keiner ein anderes Lager gehabt, ebensowenig irgend jemand von den ca. 3000 sonst Operierten, unter denen viele gewe-

sen sind, die schlimmer daran waren und länger haben liegen müssen, als die Gallensteinlaparotomierten.

Ueber die sonstige Nachbehandlung, die Regelung der Diät, den Gebrauch des Morphiums, die Verwendung von Magenspülungen und Einläufen bei Erbrechen und Zuständen darniederliegender Darmthätigkeit etc. habe ich nichts hinzuzufügen. Die darüber an den Kliniken von Kehr, Körte, Riedel u. A. herrschenden Anschauungen sind auch die unsrigen.

Was die Art des operativen Vorgehens bei der chirurgischen Behandlung der Gallensteinkrankheit anlangt, so geht aus der angeführten Kasuistik zur Genüge hervor, dass unser Standpunkt im Grossen und Ganzen ein konservativer ist, und zwar ein bedingt konservativer. Wir sind weit davon entfernt, die Erhaltung der Gallenblase als das erstrebenswerte Ziel bei jedem diesbezüglichen Eingriff im Auge zu haben, aber wir suchen die unnötige Entfernung eines von uns für physiologisch nicht unwichtig gehaltenen Organes zu vermeiden. Wir entfernen die Gallenblase, wenn wir müssen; wir erhalten sie, wenn wir können. Die physiologischen Untersuchungen über die Druckverhältnisse im Gallengangsystem haben mit grosser Uebereinstimmung ergeben, dass der höchste im Choledochus physiologisch vorhandene Druck noch nicht die Hälfte beträgt von dem, der nötig ist, um mechanisch den durch das ungestörte Funktionieren eines an der Papille vorhandenen muskulösen Apparates erzeugten Verschluss zu sprengen. Das normale Arbeiten dieses Apparates hängt ab von der Verdauungsthätigkeit. Der Reiz der die Papille passierenden Ingesta öffnet den Verschluss und regt gleichzeitig Kontraktionen der Blasenmuskulatur und damit die Entleerung der Galle an; bei Verschluss des Sphinkters sammelt sich die secernierte Galle in der Blase. Wir sehen demach in der Gallenblase einen Druckregulator, den wir nur dann entfernen dürfen, wenn er infolge schwerer anatomischer Veränderungen seine normale Funktion für immer eingestellt hat, und damit zu einem wertlosen oder schädlichen Ballast für den Organismus geworden ist.

Wir exstirpieren die Gallenblase:

1. Wenn sie durch organischen Verschluss des Cysticus so wie so ausser Funktion gesetzt ist.

2. Wenn sie durch Flüssigkeitsansammlung derart überdehnt ist, dass eine totale irreparable Atrophie der Muskulatur ihrer Wandung angenommen werden muss.

3. Wenn durch akute oder chronische ulcerative Vorgänge

schwere Zerstörungen geschaffen sind.

4. Wenn durch chronische interstitielle Entzündung das Organ in einen starrwandigen Hohlraum verwandelt ist; einerseits wegen der dann so wie so verlorengegangenen Kontraktilität, zweitens wegen des bei solchem Befund stets bestehenden Carcinomverdachtes.

In allen anderen Fällen wird, vorausgesetzt dass die Grundbedingung — Wegsamkeit des Cysticus — erfüllt ist, die Gallenblase erhalten.

Ueber die Cystektomie kann ich mich kurz fassen. Unsere Technik weicht von der allgemein üblichen nicht ab: Die Gallenblase wird stets vom Fundus her stumpf aus ihrem Bett gelöst; eine nennenswerte Blutung findet nicht statt, wenn in der richtigen Schicht gearbeitet wird. Cysticus und Art. cystica werden mit Catgut doppelt unterbunden; nach Durchtrennung wird die distal von der Ligatur vorhandene Schleimhaut ausgeschnitten, der Stumpf mit Catgutnaht geschlossen und mit Serosa übernäht. Ein durch Tampons festgehaltener Gummischlauch kommt in jedem Fall als Sicherheitsventil auf den Cysticusstumpf. Vorbedingung zu diesem Verfahren ist, dass keine frischen Entzündungsvorgänge bestehen und die tiefen Gallengänge als sicher steinfrei befunden sind. Ist eine dieser Bedingungen nicht erfüllt, so wird der Hepaticus durch eingenähtes Gummirohr drainiert.

Die Frage, ob radikales oder konservatives Vorgehen bei der operativen Behandlung der Cholelithiasis das geeignetere sei, stellt augenblicklich noch das strittigste Gebiet dar. Die Gallensteinchirurgie ist noch zu jung, als dass die darüber schwebenden Fragen schon jetzt in dem einen oder anderen Sinne entschieden werden könnten. Jedenfalls ist es auffallend, wie nach dem glänzenden Siegeslauf der Cystektomie doch gerade wieder in der neuesten Zeit sich die Stimmen mehren, die die Indikationen für die Entfernung der Gallenblase enger stellen und ein schonenderes Vorgehen empfehlen. Wir sind noch nicht so weit, um heute schon von einem „Normalverfahren“ sprechen zu können, und darum ist es verständlich, wenn die Mehrzahl der Chirurgen noch einen vermittelnden Standpunkt einnimmt.

Dass die Gallenblase ein physiologisch funktionierendes Organ darstellt, unterliegt für uns gar keinem Zweifel. Wenn sie erkrankt ist, so haben wir uns zunächst darüber klar zu werden, ob wir im Stande sind, sie unter Erhaltung ihrer Funktionsfähigkeit zu heilen und gleichzeitig durch Beseitigung der Causa morbi eine Wieder-

erkrankung zu verhüten oder nicht. Wenn ja, dann haben wir nicht das Recht, das Organ fortzunehmen.

Wir haben stets versucht uns in der Behandlung der Frage: „Radikal oder konservativ" von jedem Schematisieren frei zu halten, und deswegen ist es auch schwer, theoretisch Kriterien festzulegen, die für jeden einzelnen Fall massgebend sein könnten zur Wahl der Operationsmethoden. Nur die bereits angeführten allgemeinen Gesichtspunkte können hier geltend sein; die specielle Entscheidung wird immer erst der anatomische Befund bringen können, und den beurteilen zu lernen, ist Sache der klinischen Erfahrung.

Für das konservative Vorgehen stehen uns zwei Methoden zur Verfügung: die Fistelanlegung, Cystostomie, und die Versenkung der nach Entfernung aller Konkremente durch primäre Naht geschlossenen Gallenblase, die sogenannte ideale Cystendyse. Beide haben mit zunehmender Erkenntnis von dem Wesen der Gallensteinkrankheit ihre Rollen getauscht. So lange man die Konkremente als die Hauptattentäter für das Zustandekommen der Anfälle ansah, genügte ihre Entfernung der Indicatio causalis; mit der zunehmenden Erkenntnis von der überwiegenden Bedeutung der Entzündungsvorgänge musste diejenige Methode die Oberhand gewinnen, die neben der Beseitigung der Steine ein sicheres Ausheilen der entzündlichen Processe garantierte. Dazu kam die Einsicht, dass es unmöglich sei, sowohl aus dem Aussehen des Gallenblaseninhaltes auf dessen Infektiosität einen untrüglichen Schluss zu ziehen, als auch von der am Peritoneum fixierten, nur am Fundus eröffneten Gallenblase mit Sicherheit alle vorhandenen Konkremente, wenigstens wenn es kleine und multiple waren, zu entfernen. So geriet die ideale Cystendyse zunehmend in Misskredit, mehr auf Grund theoretischer Ueberlegung als wirklich praktisch schlechter Resultate, und heute wird sie von den Anhängern der radikalen Richtung als „Kunstfehler" bezeichnet. Kehr bricht in seiner „Technik der Gallensteinoperationen" den Stab über die Methode mit den Worten: „Vielleicht gelingt es meinen Bemühungen, dieser „jammervollen" Methode den Todesstoss zu geben, und sie endgültig in die chirurgische Rumpelkammer der historischen Operationen zu werfen, in der sie neben so vielen anderen schlechten Methoden für immer liegen bleiben kann". Bisher ist das nicht gelungen, und wenn auch die Cystendyse das weitere Feld einer allgemeinen Verwendbarkeit hat räumen müssen, so bleibt ihr doch ein von präciser Indikationsstellung eng umrahmtes Gebiet, wenigstens bei uns und

einer grossen Zahl anderer Operateure heute noch vorbehalten.

Kehr sagt an anderer Stelle von der Cystendyse: „Wer Glück hat, kann in 10 Tagen völlig gesund wieder auf den Beinen sein". Ich möchte sagen: Wer das Glück hat, von einem Chirurgen operiert zu werden, der die Chancen pro und contra kritisch abwägt und nicht eine eventuell Wochen ersparende Operation von vornherein als unsachgemäss verwirft. Wer die angeführte Kasuistik durchgesehen hat, muss zugeben, dass wir sehr zurückhaltend in der Vornahme der Cystendyse geworden sind. Aber die Zeitersparnis muss heutzutage auch in der Chirurgie berücksichtigt werden. Und deswegen suchen wir, gerade wenn soziale Gründe mitsprechen, die abkürzende Methode zu verwenden, soweit wir das mit gutem Gewissen thun können. Wir halten das Erfülltsein von drei Bedingungen zur Vornahme der Cystendyse für absolut erforderlich: Erstens muss Gallenblasenwand und Schleimhaut frei sein von jeglichen Entzündungserscheinungen, zweitens muss der flüssige Inhalt der Gallenblase aus klarer, aus dem offenen Cysticus frei nachströmender Galle bestehen, und drittens dürfen nur vereinzelte grosse mit Sicherheit sämtlich zu entfernende Steine vorhanden sein. Dass eine genaue Untersuchung der tiefen Gallengänge conditio sine qua non ist, braucht nicht erwähnt zu werden.

Die Technik weicht von der früher angegebenen insofern ab, als nicht mehr die uneröffnete Gallenblase am Peritoneum fixiert wird, sondern die Incision am Fundus vorausgeht, und von dem an Inhalt und Innenwand sich bietenden Befund die Vornahme der Operation abhängig gemacht wird. Im Uebrigen wird stets das s. Zt. von Kümmell angegebene Verfahren der Cystendyse mit extraperitonealer Lagerung der Gallenblasennaht ausgeführt [1]). Ueber die Technik sowohl wie über die Vorteile der Methode ist in der citierten Publikation so ausführlich berichtet, dass ein weiteres Eingehen darauf überflüssig ist.

Im Grossen und Ganzen ist bei konservativem Vorgehen die Cystostomie die Operation der Wahl, nach der auch die überwiegende Mehrzahl unserer Fälle behandelt ist. Nach Abgrenzung der für die Cystendyse massgebenden Indikationen ergeben sich die Bedingungen, unter denen die Cystostomie vorzunehmen ist, von selbst. Die Technik bedarf keiner Erörterung. Nur so viel soll noch hervorgehoben werden, dass wir, wie wohl alle Chirurgen,

1) Kümmell, Die ideale extraperitoneale Operation der Gallensteine. Deutsche med. Wochenschr. 1897. Nr. 35, 36, 37.

die zweizeitige Operation völlig verlassen haben und stets der Fixation der Gallenblase am Peritoneum ihre Eröffnung vorausschicken. Erst nach Entleerung des Inhaltes ist es möglich, einen klaren Ueberblick über den Zustand der Gallenblase und über das Vorhandensein etwaiger Konkremente in den tiefen Gängen zu bekommen.

Bezüglich der Operationen an den Gallengängen erwähne ich zunächst die Lithotrypsie, die einmal im Cysticus, zweimal im Choledochus vorgenommen wurde; absichtlich werden diese Methoden, deren Nachteil bei dem ungewissen Arbeiten im Dunkeln eines uneröffneten Ganges auf der Hand liegen, nicht mehr geübt; unabsichtliches Zertrümmern von Steinen wird nach Möglichkeit zu vermeiden gesucht, aber hin und wieder vorkommen.

Von selteneren Operationen an den Gallenwegen erwähne ich je eine Cysticotomie (Nr. 57) und Hepatikotomie (Nr. 75). In ersterem Fall wurde der Gang durch eingenähtes Gummirohr drainiert, im letzteren nach Entfernung des vorhandenen Solitärsteines durch Catgutnaht geschlossen.

39 mal wurde die Choledochotomie vorgenommen, und zwar einmal transduodenal, 23 mal mit primärer Naht des supraduodenal eröffneten Ganges, 15 mal mit angeschlossener Hepaticusdrainage.

Ueber die Indikationen zur Eröffnung des Choledochus und über die Versorgung der angelegten Choledochuswunde haben die Ansichten ebenso gewechselt, wie über die Cystendyse, Cystostomie und Cystektomie. Aus dem Vorhergesagten geht schon hervor, dass wir nicht auf dem Standpunkt stehen, die Drainage der Gallenwege durch Incision im Choledochus als das Normalverfahren anzusehen. Wir drainieren in der Regel durch Cystostomie unter Erhaltung der Gallenblase, nachdem wir durch Inspektion und Palpation des in jedem Fall frei zu legenden Choledochus uns von dem Obwalten normaler Verhältnisse an demselben überzeugt haben. Wir führen ferner die an die Cystektomie anzuschliessende Drainage durch den Stumpf des dicht an seiner Mündung abgetrennten Cysticus aus, ohne besondere Eröffnung des gemeinsamen Ganges. Diese letztere wird nur dann vorgenommen, wenn in ihm anders nicht entfernbar Konkremente enthalten sind, und wenn entzündliche Veränderungen der Wand bestehen, zu deren Ausheilung eine temporäre freie Ableitung der Sekretionsprodukte nach Aussen geboten erscheint. Was die Frage: „Nahtverschluss oder Drainage des Choledochus“ anlangt, so richten wir uns auch hier nach den jeweilig vorliegenden Verhältnissen. Ist der Choledochus scheinbar nicht oder nur wenig

verändert, enthält er nur wenige grosse Steine oder einen solitären und besteht sein flüssiger Inhalt aus klarer Galle, so ist die primäre Naht des Ganges erlaubt; in allen anderen Fällen muss er drainiert werden. Wir sind in neuerer Zeit mehr und mehr dazu übergegangen, der direkten Drainage des Choledochus das weitere Feld einzuräumen, an Stelle der früher vielfach mit der Choledochotomie verbundenen Drainage durch Cholecystostomie, einmal, weil die Heilungsdauer dadurch nicht wesentlich verlängert wird, und zweitens weil es ausserordentlich schwierig ist, das absolute Freisein der Gallengänge von Konkrementen mit Sicherheit festzustellen; dieselben sitzen oft so hoch im Hepaticus, dass sie jeder Untersuchung entgehen; rücken sie später nach, so können sie Veranlassung geben zu einem Recidiv und nochmalige Choledochotomie nötig machen, wie das bei zwei unserer Patienten der Fall war (Nr. 180 und 181).

Zu Mobilisation des Duodenums nach Kocher zwecks Entfernung von Konkrementen aus dem retroduodenalen Teil des Choledochus haben wir nie Veranlassung gehabt. Stets war es möglich, die Steine von der supraduodenalen Oeffnung aus mittels Löffel, Zange und Finger zu entfernen. Nur einmal musste der in der Papille unbeweglich eingeklemmte Stein durch transduodenale Choledochotomie entfernt werden (Fall 151). Diese letztere Operation ist eine ziemlich selten vorkommende; Lefmann[1]) hat im Ganzen 22 Fälle (drei eigene Beobachtungen, 19 aus der Litteratur) zusammenstellen können.

Da die bei uns geübte Technik der Choledochotomie und Hepaticusdrainage von der auch sonst üblichen nicht abweicht, kann auf detaillierte Beschreibung verzichtet werden.

Zu erwähnen ist nur noch ein Fall von Choledochusoperation, bei dem es während des Eingriffes zu einem totalen cirkulären Defekt eines Teiles der Wand kam (Fall 52). Eine vollkommene Vereinigung der beiden Enden erwies sich als unmöglich, nur an der hinteren Cirkumferenz konnten dieselben einander so genähert werden, dass ihre Verbindung durch Naht gelang; im Uebrigen wurde durch einen Y-förmigen Schlauch, von dem zwei Enden in den Choledochusfragmenten fixiert wurden, während der dritte zur Laparotomiewunde führte, für die Kommunikation nach dem Darm sowohl wie für freien Abfluss nach aussen gesorgt. Es ist ein Beweis für die Restitutionsfähigkeit des Choledochus, dass es dadurch

1) Diese Beiträge Bd. 42. H. 2.

gelang, innerhalb der gewöhnlichen Zeit Heilung zu erzielen.

Bei 8 Fällen wurde eine Anastomose zwischen Gallengängen und Magen-Darmkanal hergestellt und zwar 5mal zwischen Gallenblase und Dünndarm, zweimal zwischen Gallenblase und Magen, einmal zwischen Choledochus und Duodenum. Die Operation ist indiciert bei allen den untersten Teil des Choledochus verlegenden organischen Hindernissen; bei den die Mehrzahl der Fälle darstellenden malignen Neubildungen ist das lediglich ein palliativer Eingriff, zuweilen ein kurativer, wenn es sich um benigne Pankreasschwellung handelt. Unsere Technik weicht von der sonst meist üblichen darin ab, dass wir derartige Verbindungen mittelst des Murphyknopfes herzustellen pflegen. Nachteile seitens des Knopfes haben wir nie beobachten können, dagegen wird die Operation ganz erheblich vereinfacht und abgekürzt, ein Umstand, der Angesichts des meist recht elenden Zustandes der in Betracht kommenden Kranken schwer ins Gewicht fällt. Nur in einem Fall hat die Naht mittels Knopf nicht gehalten (Fall 216). Der Knopf ging zur normalen Zeit ab; die Sektion des an seinem Carcinom zu Grunde gegangenen Patienten ergab völlige Vernarbung der Anastomosen-Oeffnung im Magen.

Schliesslich sind noch die Operationen zu erwähnen, die wegen bestehender Fistel vorgenommen wurden.

Fisteln der Gallenwege nach aussen sind so gut wie immer Folgezustände operativer Eingriffe und entstehen entweder dadurch, dass nach der Operation ein Hindernis zwischen der drainierten Partie und dem Darm bestehen geblieben ist, oder nach Cystostomien dadurch, dass die Gallenblase infolge ihrer langen Erkrankung zu viel an ihrer Elasticität eingebüsst hat, und ihr deswegen die Kraft fehlt, ihren Inhalt auf normalem Wege durch die natürlichen Gänge auszutreiben. Die Entscheidung, welche Form von Fisteln vorliegt, bringt das „Stöpselexperiment". Fällt dasselbe positiv aus, d. h. treten nach Stöpselung der Fistel weder Koliken auf noch sonstige Zeichen von Gallenstauung, so ist die Durchgängigkeit der Wege gesichert; ein einfaches Verfahren, bestehend in Anfrischung der Gallenblasenwunde, Naht derselben und Etagennaht der Bauchdecken, pflegt in solchen Fällen die Fistel sicher zum Schluss zu bringen. Bei 4 einschlägigen Fällen unserer Beobachtungen wurde auf diese Weise reaktionslose Heilung der Fistel erzielt.

Die rein mechanisch bedingten Fisteln secernieren entweder

Schleim oder Galle, je nachdem der Verschluss im Cysticus oder Choledochus sitzt. Das Stöpselexperiment ist in diesen Fällen negativ, die Therapie muss eine kausale, das Hindernis beseitigende sein.

Wir haben 12 derartige Fisteln operativ behandelt. Bei Fall 71 und 124 gelang es weder das Hindernis zu finden, noch durch Beseitigung der bestehenden Adhäsionen die Fistel zur Heilung zu bringen. Von den anderen 10 handelte es sich 6 mal um Gallenfistel (4 durch Stein-, 2 durch Adhäsionsverschluss des Choledochus) und 4 mal um Schleimfistel (2 durch Stein- und 2 durch Adhäsionsverschluss des Cysticus). Bei sämtlichen Kranken wurde durch Beseitigung des Hindernisses Heilung erzielt.

Adhäsionen in der Umgebung der Gallenwege sind noch in 6 weiteren Fällen der Grund zu einem operativen Eingriff gewesen; bei allen wurde eingegangen in der Annahme, dass es sich um ein Steinleiden handle, 2 mal hatten die Adhäsionen das Bild der chronischen recidivierenden Cholecystitis erzeugt, 3 mal einen chronischen Choledochusverschluss, bei einem Fall schliesslich zu akutem Ileus geführt. Steine wurden bei keinem dieser Kranken mehr gefunden; und die Thatsache, dass bei sämtlichen nach Lösung der Adhäsionen vollkommene Heilung eintrat, beweist, dass diese allein für das Zustandekommen der Krankheitserscheinungen verantwortlich gemacht werden müssen.

Die guten Resultate, die sowohl bei derartigen Fällen, wie bei den Fisteln durch Lösung der Verwachsungen zu erzielen sind, fordern dazu auf, bei jedem Fall von Gallensteinoperation die Trennung der fast immer vorhandenen Adhäsionen genau zu berücksichtigen, auf alle Fälle so weit, als es sich um strangförmige handelt; denn erfahrungsgemäss sind es gerade diese, die Störungen und Beschwerden zu machen pflegen.

Um einen einigermassen sicheren Ueberblick über die Erfolge der chirurgischen Behandlung des Gallensteinleidens zu gewinnen, ist die gebrachte Kasuistik so zeitig abgeschlossen worden, dass bei der Beurteilung der Dauerresultate nur solche Fälle berücksichtigt wurden, bei denen die Operation mindestens ein halbes Jahr zurückliegt. Die Ermittelungen sind durch Fragebogen eingezogen worden. Die angegebenen Todesursachen später Verstorbener entstammen den amtlichen Listen.

Von 177 entlassenen Patienten ist es bei 43 trotz Inanspruch-

nahme aller Behörden und behandelnden Aerzte nicht gelungen, Nachrichten über das spätere Befinden zu erhalten. Dass von diesen 43 fast die Hälfte solche sind, die mit extraperitonealer Cystendyse behandelt worden sind, erklärt sich aus dem einfachen Grund, dass die Zeit der ausgedehnten Verwendung dieser Operation am meisten zurückliegt.

Als Adhäsionsbeschwerden sind alle Angaben registriert, die sich auf Störungen der Verdauung, Beschwerden seitens des Magens, Darmes und der Narbe beziehen. Die Recidive, zurückgelassenen Steine und Hernien sind in erster Linie nach den Angaben der Patienten gezählt, in einigen Fällen nach dem bei Wiedervorstellung, Relaparotomien und Sektionen erhobenen Befund.

Von den 134 Patienten, über deren weiteres Ergehen Nachrichten vorliegen, sind

15 gestorben, 14 an interkurrenten Krankheiten, einer an den Folgen eines Gallensteinleidens,
102 sind völlig gesund und beschwerdefrei,
8 leiden an Adhäsionsbeschwerden, aber nicht so erheblich, dass dadurch das Allgemeinbefinden wesentlich gestört wird,
7 leiden an anderen Krankheiten; ihr Gallensteinleiden ist durch die Operation dauernd beseitigt,
1 ist ungeheilt,
1 leidet derartig unter Adhäsionsbeschwerden, dass ebenfalls von einer Heilung nicht gesprochen werden kann
6 haben eine nicht störende Fistel behalten,
5 einen Narbenbruch;
24 mal wurden Steine bei der Operation zurückgelassen;
13 mal kam es zu Recidiven.

Ueber die Resultate nach den verschiedenen Operationen geben die nachstehenden Uebersichten Aufschluss. In denselben sind ausser Acht gelassen die 26 Carcinome der Gallenwege, über die in dem betreffenden Kapitel bereits das Nötige gesagt wurde; ferner der eine Fall, bei dem es infolge von Perforationsperitonitis zu Exitus kam, ohne dass noch eine Operation vorgenommen werden konnte.

Aus den am Schluss angeführten Uebersichten, im Verein mit den in den Krankengeschichten gemachten näheren Angaben, ergiebt sich alles Weitere von selbst. Einer kurzen Besprechung sollen nur noch zwei Punkte, die von grösserem allgemeinen In-

teresse sind, unterzogen werden, die Recidive und die zurückgelassenen Steine.

Recidive wurden 13 mal, d. i. in 6,8% der Fälle, konstatiert und zwar nach

idealer Cystendyse von . .	38	Fällen	4 mal	= 10,5%
Cystostomie von	82	„	6 „	= 7,5%
Ektomie mit Stumpfverschluss von	20	„	0 „	= 0 %
Ektomie mit Drainage von . .	12	„	2 „	= 16,6%
Choledochotomie mit Naht von .	21	„	1 „	= 5 %
Choledochotomie mit Drainage von	14	„	0 „	= 0 %

Das Auftreten echter Recidive nach Gallensteinoperationen ist eine sehr strittige Frage. Wenn die Möglichkeit ihres Vorkommens auch von allen Chirurgen theoretisch unbedingt zugegeben wird, so sind doch die meisten darüber einig, dass in praxi die wirklich echten, auf Neubildung von Steinen beruhenden Recidive ausbleiben. Klinisch kommen sie auf alle Fälle vor, und vom klinischen Standpunkt aus ist es auch ziemlich unwichtig, ob dieselben auf neugewachsenen oder zurückgelassenen Steinen oder lediglich auf Adhäsionen beruhen. Wir haben als „Recidiv" alle diejenigen Fälle bezeichnet, bei denen nach der Operation wirkliche Koliken wieder angegeben, resp. beobachtet wurden. Ein Fall, der einwandfrei als „echtes Recidiv" angesprochen werden könnte, befindet sich nicht darunter.

6 mal wurde ein Recidiv angenommen, lediglich nach den Angaben der Patienten. Von diesen ist zunächst ein Fall sicher als solches zu bezeichnen, bei dem 6 Wochen nach der Operation die Koliken wieder einsetzten, um seitdem mit derselben Regelmässigkeit wie vorher wiederzukehren (Nr. 27); 3 mal (Nr. 16, 25, 127) trat nach wenigen Koliken dauernde Ruhe ein; 2 mal wird Steinabgang mitgeteilt; von diesen ist zum mindesten einer sehr zweifelhaft, bei dem jedesmal nach den Koliken Steine abgegangen sein sollen, ohne dass Icterus aufgetreten wäre.

7 mal konnte der Grund für das Recidiv durch eine zweite Operation festgestellt werden. Bei einem Kranken (Nr. 107) fanden sich lediglich Adhäsionen, deren Lösung das Recidiv beseitigte, bei den 6 anderen (Nr. 19, 21, 66, 176, 180 und 181) Steine, die sämtlich als bei der ersten Operation zurückgelassen, angesprochen werden mussten. 4 mal konnte das mit Sicherheit festgestellt werden: die betreffenden Patienten wurden nach 10 Wochen, nach 2, resp.

7 Monaten und eine nach 13 Jahren relaparotomiert. Bei der letzten (Nr. 19) fand sich ein wallnussgrosses rundes Konkrement, als dessen Kern ein erbsengrosser facettierter, unzweifelhaft vor 13 Jahren zurückgelassener Stein konstatiert werden konnte.

Bei einer mit Cystendyse behandelten, nach 5 Jahren relaparotomierten Patientin (Nr. 21) ist es ebenfalls unmöglich, auszuschliessen, dass das erste Mal Steine zurückgeblieben sind; der Befund bei der zweiten Operation spricht sehr dafür.

Bei einer letzten Patientin schliesslich (Nr. 181) könnte die Neubildung von Steinen angenommen werden; dann müsste dieselbe aber in den Gallengängen und zwar intrahepatisch erfolgt sein. Solchen Fällen gegenüber ist die Chirurgie ebenso ohnmächtig, wie die innere Medicin.

Das Zurücklassen von Steinen konnte festgestellt werden 24 mal = 11,8% der Fälle, und zwar nach

Idealer Cystendyse von . .	38	Fällen	7 mal	= 18,7%
Cystostomie	82	„	10 „	= 12,9%
Cystektomie mit Stumpfverschluss	20	„	2 „	= 10 %
Ektomie mit Drainage . .	12	„	0 „	= 0 %
Choledochotomie mit Naht .	20	„	4 „	= 20 %
Choledochotomie mit Drainage .	14	„	1 „	= 7,1%

Die Feststellung des Zurückbleibens von Konkrementen geschah 4 mal lediglich nach den mehr weniger sicheren Angaben der Patienten, bei 20 Fällen wurde dasselbe objektiv konstatiert und zwar 10 mal durch Operation, 2 mal durch Sektion und 8 mal durch nachgewiesenen Abgang von Steinen durch die Fistelöffnung.

Das Zurücklassen von Konkrementen geschah 14 mal unabsichtlich; 10 mal machte der anatomische Befund die völlige Entfernung aller Steine unmöglich, resp. lag dieselbe nicht im Operationsplan.

Ausser den erwähnten 24 Fällen wurde noch einmal ein Konkrement im Choledochus zurückgelassen und durch die Sektion daselbst festgestellt; es handelte sich um eine Probelaparotomie bei Pankreasnekrose.

Uebersicht über die Operationserfolge.

I. Die Cystostomia idealis externa

wurde als primäre Operation ausgeführt in 38 Fällen, und zwar:

Bei chron. recid. Cholecystitis . . . . . 16 mal

Bei Hydrops . . . . . 11 mal
„ chron. Empyem . . . . . 11 „

Gestorben ist 1 Kranker an Streptokokkenperitonitis nach Empyem-Operation.

Entlassen sind:

Geheilt ohne Fistel 33
„ mit Fistel 4

Relaparotomien wegen Cholelithiasis und deren Folgezuständen wurden vorgenommen bei 5 Kranken und zwar:

Wegen Recidiv 2mal (1 Cystot. id. ext., 1 Cystostomie),
„ Fistel 3 „ (2 Choledochotomien, 1 Cystostomie mit Cysticolithotrypsie).

Dauerresultate:

Keine Nachricht 19
Später gestorben 2
1 an Carcinoma uteri 2. J. p. op.
1 an Apoplexie 8 J. p. op.
Zur Zeit völlig gesund 10
Völlig gesund aber Adhäsionsbeschwerden vorhanden . 4
An anderweitigen Krankheiten leidend 2
(davon einer kombiniert mit Adhäsionsbeschwerden).
Recidive 4
Zurückgebliebene Steine 7
Narbenbrüche 1
Permanente Fistel . . . . . —

II. Die Cystostomie

wurde als primäre Operation ausgeführt in 82 Fällen, 2 mal zweizeitig, im Uebrigen einzeitig und zwar:

Bei akuter inf. Cholecystitis . . . . . 12 mal
„ chron. recid. Cholecystitis . . . . . 30 „
„ Hydrops . . . . . 10 „
„ chron. Empyem . . . . . 18 „
„ „ „ mit Perforation u. Abscessbildung . 4 „
„ akutem Choledochusverschluss . . . . . 1 „
„ chron. Cholecystitis m. chron. Choledochusverschluss . 6 „
„ „ Pancreatitis . . . . . 1 „

Gestorben sind 8 Kranke, davon:

5 an den unmittelbaren Folgen der akuten gangränescierenden Cholecystitis,
1 an Blutung nach Hepatikotomie,
1 an Cholangitis,
1 an Lungenembolie.

Entlassen sind:

Geheilt ohne Fistel 62
„ mit Fistel 11
Ungeheilt 1

Relaparotomien mussten an 13 Patienten vorgenommen werden und zwar:

wegen Recidiv . . 1 mal (Cystostomie)
„ Fistel . . 12 „ (Cystektomie 1)
(Cystikotomie 1)
(Adhäsionslösung 5)
(Cystenterostomie 1)
(Choledochotomie 1)
(Fistelschluss 3).

Dauerresultate:

Keine Nachricht 12
Später gestorben 4
2 an Marasmus sen. 4 Wochen resp. 3 J. p. op.
1 an Lungenembolie 3 Mon. p. op.
1 an Art.-Sklerose 3½ J. p. op.
Zur Zeit völlig gesund 50
Völlig gesund aber Adhäsionsbeschwerden vorhanden . 3
An anderweitigen Krankheiten leidend 3
Ungeheilt geblieben 2
(davon 1 lediglich infolge starker Adhäsionsbeschwerden)
Recidive 6
Zurückgelassene Steine 10
Narbenbrüche 4
Permanente Fisteln 3
von den 11 bei der Entlassung noch bestehenden Fisteln haben sich 8 spontan geschlossen.

III. Die Cystektomie ohne Drainage der Gallenwege wurde als primäre Operation in 20 Fällen ausgeführt und zwar:

Bei chron. recid. Cholecystitis . . . . . 8 mal
„ Hydrops . . . . . 7 „
„ chron. Empyem . . . . . 3 „
„ „ Choledochusverschluss . . . . . 2 „

Gestorben ist:
1 Kranker an Sepsis.

Entlassen sind:

Geheilt ohne Fistel 18
„ mit Fistel 1

Relaparotomien waren bei keinem dieser Kranken nötig.

Dauerresultate:

Keine Nachricht 4

Völlig gesund	12
Gesund aber Adhäsionsbeschwerden vorhanden	1
An anderweitigen Krankheiten leidend	2
Recidive	0
Zurückgebliebene Steine	0
Narbenbrüche	0
Permanente Fisteln	0

(die eine bei der Entlassung noch bestehende Fistel hat sich bald spontan geschlossen).

IV. Die Cystektomie mit Hepaticusdrainage

wurde als primäre Operation ausgeführt in 12 Fällen und zwar:

Bei akuter infekt. Cholecystitis	4 mal
„ chron. Cholecystitis	3 „
„ „ Empyem	3 „
„ „ Choledochusverschluss	1 „
„ Cholangitis	1 „

Gestorben ist:

1 Kranker an profuser Magenblutung.

Entlassen sind:

Geheilt ohne Fistel	11 „
Geheilt mit Fistel	0 „

Relaparotomiert musste 1 mal werden wegen Recidivs. (Choledochotomie)

Dauerresultate:

Keine Nachricht	2
Später gestorben	3
(1 an Suicidium, 1 J. p. op.)	
(1 an Carc. hepatis 3 J. p. op.)	
(1 an Cholangitis $1^1/_2$ J. p. op.)	
Zur Zeit völlig gesund	6
Recidive	2
Zurückgelassene Steine	2
Narbenbrüche	0
Permanente Fistel	0

V. Die Choledochotomie mit Naht

wurde als primäre Operation in 20 Fällen ausgeführt und zwar stets wegen chron. lithogenen Choledochusverschluss.

Die Operation wurde kombiniert:

Mit Cystektomie	2 mal
„ Cystostomie	7 „
„ Resectio ventriculi	1 „
transduodenal ausgeführt	1 „

Gestorben sind 4 Kranke und zwar:

An Collaps p. operationem	2
„ Herzlähmung p. op.	1
„ Carc. vetriculi	1

Entlassen sind:

Geheilt ohne Fistel	13
Geheilt mit Fistel	3

Relaparotomien wurden an 2 Patienten ausgeführt und zwar
wegen Recidiv 1 mal (Choledochotomie mit Drainage)
wegen Fistel 1 mal (Fistelschluss)

Dauerresultate:

Keine Nachricht	0
Später gestorben	2
(1 an seinem Gallensteinleiden 1 J. p. op.)	
(1 an Cholangitis 8 J. p. op.)	
Zur Zeit völlig gesund	14
Adhäsionsbeschwerden	0
Recidive	1
Zurückgelassene Steine	4
Narbenbrüche	0
Permanente Fisteln	3

VI. Die Choledochotomie mit Hepaticusdrainage

wurde als primäre Operation in 14 Fällen ausgeführt und zwar:

Bei chron. Choledochusverschluss durch Stein	11 mal
„ akutem „ „ „	1 „
„ Cholangitis	1 „
„ chron. Choledochusverschluss und Carc. ventr.	1 „

Die Operation wurde kombiniert

Mit Cystostomie	1 mal
„ Cystektomie	2 „
„ Gastroenterostomie	1 „

Gestorben sind 5 Kranke, davon:

An Perforationsperitonitis u. Cholangitis	1
„ Cholangitis	1
„ Nekrose des Colon descendens	1
„ hämorrhagischer Diathese	1
„ Sepsis bei schwerem Diabetes	1

Entlassen sind:

Geheilt ohne Fistel	8
Geheilt mit Fistel	1

Relaparotomien waren bei keinem Kranken nötig.

Dauerresultate:

Keine Nachricht	3

Später gestorben (an Carcinoma ventric. 1/2 J. p. op.) . 1
Zur Zeit völlig gesund 5
Adhäsionsbeschwerden 0
Recidive 0
Zurückgelassene Steine 0
Narbenbrüche 0
Permanente Fistel 0
(die eine bei der Entlassung noch vorhandene Fistel hat sich bald spontan geschlossen).

Von weiteren Operationen an den Gallenwegen wurden ausgeführt:

VII. Adhäsionslösungen per laparotomiam . 6 mal

Davon 1 mal kombiniert mit Cystektomie.
Sämtliche Kranken sind geheilt ohne Fistel entlassen.
Dauerresultate:
Gestorben 2
1 an Suicidium 1 1/2 J. p. op.
1 Todesursache unbekannt 3/4 J. p. op.
Keine Nachricht 2
Zur Zeit völlig gesund 2

VIII. Anastomosen zwischen Gallenwegen und Darmkanal . . . 3 mal

und zwar
Choledocho-Duodenostomie mit Cystektomie bei Pancreatitis 1
Cholecystenterostomie 2
(wegen chron. Choledochusverschluss durch Pancreatitis 1)
(wegen chron. Choledochusverschluss durch tuberkulösen Drüsentumor 1)
Gestorben sind 2 Kranke davon
1 an Collaps p. op.
1 an Tuberkulose und hämorrhagischer Diathese.
1 ist zur Zeit völlig gesund.

IX. Probelaparotomie bei Pankreasnekrose 2 mal

Beide gestorben.

X. Zweizeitige Operation einer Pankreascyste . . . . . 1 mal

Geheilt entlassen; 3 J. p. op. an Herzlähmung infolge Morphinismus gestorben.

XI. Exstirpation einer Choledochuscyste 1 mal

Ausgang tödlich.

XII. Laparotomie und Drainage bei Ruptur der Gallenwege . . . 2 mal

Beide geheilt entlassen; einer z. Z. gesund, von dem anderen keine Nachricht.

XIII. Laparotomie bei Gallensteinileus 1 mal

Zweimalige Laparotomie wegen mechanischem Operationsileus durch grosse Gallensteine, Heilung; z. Z. gesund.

Erklärung der Abbildungen auf Taf. I—V.

Taf. I.

Fig. 1. Cholecystitis acuta phlegmonosa. Aufgeschnittene Gallenblase mit starker Wandverdickung durch akute phlegmonöse Entzündung. Unter der Schleimhaut mehrere cirkumskripte, z. T. nach innen perforierte Abscesse (cf. Fall 5, S. 56—58).

Fig. 2. Cholecystitis chronica. Bild einer Gallenblase im entzündungsfreien Intervall. Mässige Wandverdickung, an der Serosaseite die Reste vorhandener Adhäsionen. Im Inneren in Galle schwimmende facettierte Konkremente verschiedener Grösse.

Fig. 3. Präparat von Fall 62, S. 93. Durch schwere recidivierende Entzündung vollkommen zerstörte Gallenblase. Weder Mucosa noch Serosa sind mehr zu erkennen; die Gallenblase stellt nur noch einen unregelmässigen mit einzelnen Konkrementen und eingedickter Galle gefüllten Hohlraum dar, dessen Wände aus Narben- und Granulationsgewebe bestehen.

Fig. 4. Präparat von Fall 76, S. 107. Gallenblase in chronischem Entzündungszustand, derartig mit fest aneinander gebackenen Steinen vollgefüllt, dass sie bei der Operation als grosser Solitärstein imponierte.

Taf. II.

Fig. 5. Präparat von Fall 75, S. 107. Hydrops vesicae felleae. Schlauchförmige Gallenblase, deren Wand durch die Flüssigkeitsansammlung unter Schwund aller muskulösen Elemente bis auf Papierdünne gedehnt ist.

Fig. 6. Präparat von Fall 76, S. 107. Chronischer Hydrops der Gallenblase mit aussergewöhnlich starker Wandverdickung. Verdacht auf Carcinom nicht bestätigt. Die z. T. auf 1,5 cm verdickte Wand bestand histologisch lediglich aus zellarmem Narbengewebe. Vollkommener Schleimhautdefekt. Das Bild zeigt die Gallenblase nach Abtragung ihrer vorderen Wand.

Fig. 7. Dasselbe Präparat nach Anlegung eines Schnittes durch die Ebene des Cysticus. Dieser ist spitzwinkelig geknickt, sodass durch Innendruck in der Blase ein Ventilverschluss in seinem distalen Schenkel zu Stande kommen muss. Im Blasenhals ein eingekeilter runder Stein.

Fig. 8. Adenocarcinom der Gallenblase, Präparat von Fall 204, S. 219. Die Gallenblase zeigte makroskopisch nur chronische Entzündungserscheinungen, enthielt einen Solitärstein im Blasenhals. Mikroskopisch unzweifelhaftes beginnendes Carcinom.

Taf. III.

Fig. 9 a. Deutlicher runder Steinschatten, auf mehreren Platten stets gleich deutlich vorhanden.

b. Derselbe Schatten, genau dem in vivo erhaltenen entsprechend, auf einem Skiagramm der Leber post mortem.

Taf. IV—V.

Abbildungen einer Reihe operativ entfernter Gallensteine; dieselben sind auf dem Durchschnitt wiedergegeben und lassen die verschiedensten Variationen bezüglich Quantität und Anordnung der sie zusammensetzenden Bestandteile deutlich erkennen.

IV.

AUS DEM

ALLGEMEINEN KRANKENHAUSE

ZU HAMBURG-EPPENDORF.

I. CHIRURG. ABTEILUNG: PROF. DR. KÜMMELL.

Unsere Erfahrungen bei 1000 Fällen von Rückenmarksanästhesie.

Von

Dr. Johannes Oehler,
Assistenzarzt.

Neue chirurgische Massnahmen, welche von den bisher üblichen weit abweichen und der Wissenschaft vollkommen andere Bahnen weisen, können nicht von vorherein als etwas Fertiges und Abgeschlossenes erscheinen, sie bedürfen der Prüfung, der weiteren Ausbildung und Vervollkommnung. Das gilt auch von der genialen Einführung der Lumbal-Anästhesie in die praktische Chirurgie, mit welcher A. Bier einen neuen Weg betreten hat, um grössere Partien des menschlichen Körpers für operative Eingriffe örtlich schmerzlos zu machen.

Die Lumbal-Anästhesie ist eine Erfindung deutscher Wissenschaft und das Produkt deutschen Forscherfleisses. Mögen Corning's wenige auf dasselbe Ziel gerichtete Versuche zeitlich früher ausgeführt sein und als wichtige Vorarbeiten angesehen werden, ein praktisches Resultat haben sie nicht gezeitigt. In Deutschland sind sie jedenfalls völlig unbekannt geblieben und auch in Amerika scheinen sie früher kaum Beachtung gefunden zu haben, bis die Bier'sche Veröffentlichung Corning veranlasste, seine Priorität geltend zu machen, und einige amerikanische Gelehrte, für die 14 Jahre zurückliegenden

Verdienste ihres Landsmanns, so weit sie es nur konnten, einzutreten, ein Vorgehen, was in Deutschland in Bezug auf die Bier'sche Erfindung leider in entgegengesetzter Richtung in Anwendung gebracht wurde.

Quincke's Lumbalpunktionen bilden die wichtigste Grundlage für die späteren therapeutischen und anästhesierenden Massnahmen, durch welche der Wirbelkanal als ein neues Feld dem chirurgischen Handeln erschlossen wurde. Bier war der erste, welcher zielbewusst und nach eingehenden experimentellen Vorstudien, bei denen er auch seinen eigenen Körper als Versuchsobjekt nicht schonte, Operationen unter Rückenmarks-Anästhesie erfolgreich ausführte, was vor ihm keiner gethan hatte, und die neue Methode weiter ausbildete. Die Lumbal-Anästhesie ist mit Bier's Namen für alle Zeiten verknüpft. Wir schliessen uns P. Reclus' Ausspruch voll und ganz an: „C'est Bier et Bier seul, qui a imaginé et réalisé la méthode".

Die Erfahrungen, die wir in den letzten Jahren mit der Anwendung der Eucain-Lumbalanästhesie gemacht haben, konnten nicht zu einer allgemeinen Verwendung der Methode führen: Unangenehme, oft Tage, ja Wochen anhaltende Kopfschmerzen, ein hartnäckiges Uebelbefinden, unter dem die betreffenden Patienten oft zu leiden hatten, waren Nachwirkungen, welche die der Inhalations-Narkose durchschnittlich bei Weitem übertrafen.

Erst die auf dem Chirurgenkongress 1905 aus der Bier'schen Klinik mitgeteilten überaus günstigen Erfahrungen mit der Anwendung des Stovains als Rückenmarks-Anaestheticums ermutigten uns zu erneuten Versuchen, deren Ergebnis im grossen ganzen den Bier'schen Mitteilungen entsprach: Wir haben seit Juli 1905 alle unsere Fälle mit Verlauf der Anästhesie, Neben- und Nachwirkungen genau notiert und verfügen heute (den 1. XII. 06) über eine Zusammenstellung von ca. 800 Fällen von Lumbal-Anästhesie.

Eine Mitteilung über Erfolge und Misserfolge der Rückenmarks-Anästhesie darf heute noch nicht als Endergebnis aufgefasst werden. Mancherlei Fehler der Technik laufen noch mit unter: wir haben in erster Linie der zunehmenden Sicherheit unserer Technik zu verdanken, dass die Zahl unserer Misserfolge in stetigem Abnehmen begriffen ist. Wird die Injektion in richtiger Höhe ausgeführt, also zwischen dem Dornfortsatz des III. und IV. oder dem des II. und III. Lendenwirbels, läuft die Spinalflüssigkeit durch die Kanüle im Strahle ab, d. h. ist anzunehmen, dass die Spitze der Hohlnadel bis

in die „Cysterna terminalis“ [nach Dönitz[1])] oder wenigstens in eine frei kommunicierende Partie des Subarachnoidalraumes eingedrungen ist, so ist völlige Anästhesie mindestens der unteren Körperhälfte fast mit Sicherheit zu erwarten.

Unsere Technik ist die im allgemeinen übliche, sie bedarf daher kaum einer Besprechung: Wir lassen den Patienten wenn möglich aufsitzen, punktieren in vornübergebeugter Haltung, eventuell in Seitenlage mit hochgezogenen Knien, meist zwischen III. und IV. Lendenwirbel-Dornfortsatz. Wir injicieren nicht früher, als bis beim Herausziehen des Mandrins aus der Punktionsnadel der Liquor im Strahle abfliesst. Nur selten noch wird dieses Ziel nicht erreicht: bisweilen können Verbiegungen der Wirbelsäule oder besonders starkes Fettpolster die Injektion technisch unmöglich machen.

Nach nochmaliger Desinfektion des Operationsgebietes, also wenige Minuten nach der Injektion, beginnt die Operation. Eine kurze Prüfung der Schmerzempfindung der Haut, der Muskel- und Sehnenreflexe an, ober- und unterhalb der Operationsstelle geht dem Hautschnitt voraus. Der Patient hat beim Eintritt der Wirkung des Anaestheticums gewöhnlich ein „dumpfes“ Gefühl in den Beinen, auch meist den Eindruck, dass sie schwerer werden.

Variabler als die Schnelligkeit des Eintretens der Anästhesie (im allgemeinen 3—5 Minuten nach der Injektion) ist ihr Grad und die Art ihres Auftretens, die je nach der Verteilung des Anaestheticums im Rückenmarkskanal sehr wechseln kann. Das Gewöhnlichste dürfte eine centripetalwärts fortschreitende Anästhesierung sein; doch kommen die verschiedensten Modifikationen vor, von uns selbst teils willkürlich, teils unwillkürlich (eine Folge der Schwierigkeit der Technik) beeinflusst durch die Höhe der Injektion, die Tiefe und Art dieser (ob seitlich von den Dornfortsätzen oder in der Mitte zwischen ihnen) und vor Allem durch die Lagerung des Patienten. Durch die Beckenhochlagerung haben wir die Lokalisation der anästhetischen Zone einigermassen in der Hand, durch sie auch die Möglichkeit, die z. B. für Laparotomien in Betracht kommenden höheren Regionen zu anästhesieren.

Der Verlauf der Operation unter Rückenmarks-Anästhesie ist in einem grossen Teil der Fälle ganz frei von unangenehmen Störungen: die Patienten liegen ruhig da, ohne jegliche Schmerzempfindung, oft schläfrig, oft auffallend apathisch den Sinneseindrücken gegenüber, deren Wahrnehmung sie vor der Operation oder Injektion aufs tiefste

1) Dönitz, Rückenmarksanästhesie. Arch. f. klin. Chir. Bd. 77.

ergriffen hätte. Manche empfinden jede Berührung im Verlauf der Operation, aber völlig ohne Schmerz; ein gesteigertes Angstgefühl, die psychische Erregung durch die Vorbereitungen zur Operation kann dem Patienten wohl bisweilen Schmerzgefühl vortäuschen, wo nur Tastempfindung vorhanden ist, wie aus den weniger einwandsfreien Erfolgen der Injektion bei hochgradig „nervös" veranlagten Individuen zu schliessen ist.

Leichte Uebelkeit, oft mit Erbrechen während der Operation, „kalter Schweiss", Ohnmachtsgefühl, vorübergehender kleiner Puls sind leider keine seltenen Erscheinungen, in einzelnen Fällen vielleicht weniger die Folge der Injektion, als des mit der Operation verbundenen psychischen und physischen Insultes.

Meist tritt sehr bald motorische Lähmung der unteren Extremitäten ein; doch ist auch hier infolge der Willkürlichkeit der Injektionsstelle, oder besser infolge der Verschiedenheit in der Verteilung des Anaestheticums im Rückenmark keine bestimmte Regel aufzustellen.

Auf die Indikationen zur Rückenmarks-Anästhesie und Kontraindikationen werden wir später an der Hand der detaillierten Besprechung zurückkommen. Wir haben sie mit Vorliebe auch bei jungen und alten Leuten angewandt, wo der Inhalations-Narkose doch immer gewisse Bedenken entgegenstehen; wir gingen hinauf bis über 80 Jahre, herunter bis zu 7 Jahren (die Dosis des Anaestheticums war dem Alter entsprechend verringert). Der Erfolg war durchschnittlich ein guter.

Es erübrigt nun, eine kurze Besprechung unserer Erfahrungen bei den mit Stovain, Novokain, Alypin und Tropacocain gemachten Rückenmarks-Anästhesien folgen zu lassen:

Wir benützten zuerst Stovain, und zwar das französische Präparat: Stovaine Billon (2 ccm der 4%igen Lösung in Originalgläschen) in Verbindung mit Suprarenin[1]). Die Dosis von 0,08 gr Stovain scheint für alle Fälle zu genügen; für den einzelnen Fall zu dosieren, verstanden wir damals noch nicht. Das deutsche Präparat Riedel haben wir nur ganz vorübergehend erprobt; ein Urteil über seine Wertigkeit steht uns deshalb nicht zu.

Die Zahl unserer Stovain-Anästhesien beträgt 186.

Es handelte sich in erster Linie um Hernien, Inguinal- und

1) Borate d'épirénane 0,00013, Stovaine 0,04, Chlorure de Sodium 0,0011 par centi-cube.

Cruralhernien, dann um Operationen am männlichen und weiblichen Urogenitaltractus: Sectio alta, Prostatektomie, Kastration, Hydrocelenoperation etc., um Alexander-Adams' Operation, vaginale Uterusexstirpation, Scheiden- und Dammplastik, Kurettement etc., ferner um die verschiedensten Operationen an den Extremitäten, die unter Lokalanästhesie nicht ausgeführt werden konnten, um Amputationen, Resektionen aller Art, Sequestrotomien u. s. w. Sehr wertvoll war uns die Rückenmarks-Anästhesie zu Untersuchungszwecken, zur Cystoskopie bei schwierigen Fällen, eventuell auch zur Romanoskopie: gerade bei ersterer fällt das unangenehme Pressen, wie es im wachen Zustande und in der Narkose die cystoskopische Untersuchung oft in hohem Grade erschwert, weg: die Blasenwand erschlafft völlig.

Die idealste Anästhesie schafft die Lumbalinjektion bei Operationen am Damm und Rectum, resp. Anus: sie verlaufen fast ausnahmslos völlig schmerzfrei. Die mit Rückenmarks-Anästhesie einhergehenden Inkontinenzerscheinungen kommen bei einer gründlichen Vorbereitung vor der Operation (durch Abführmittel) nicht in Betracht.

Unter den 186 Rückenmarks-Anästhesien sind 161 „gute" Anästhesien zu verzeichnen, die 25 teilweisen und völligen Misserfolge sind grösstenteils unserer sich damals erst in der Entwicklung befindlichen Technik zuzuschieben. Bei 15 Fällen musste Narkose oder Lokalanästhesie zu Hilfe genommen werden; bei 12 Fällen war die Schmerzempfindung nur herabgesetzt, statt aufgehoben; sie konnten aber ohne Narkose vollendet werden.

Die Dauer der Anästhesie war verschieden: von $^1/_2$ Stunde als Minimum bis zu 5 Stunden als Maximum; der Durchschnitt war etwa 1 Stunde. Das Verschwinden der Anästhesie ging oft allmählich, oft sehr plötzlich vor sich.

Unangenehme Neben- und Nachwirkungen der Rückenmarks-Anästhesie sind bei 30 Fällen beschrieben; darunter sind aber geringfügige Beschwerden, wie das bisweilen während oder nach der Operation eintretende Uebelbefinden mit Erbrechen gerechnet. Schon bedenklicher waren die oft mehrere Tage anhaltenden Kopfschmerzen mit oder ohne Temperatursteigerung, wie sie mehrmals vorkamen. Doch war hier mit Chinin. hydrochlor. und andern Antipyreticis unschwer Abhilfe zu schaffen. Der ursächliche Zusammenhang dieser Erscheinungen mit der Rückenmarks-Anästhesie ist in den meisten Fällen wahrscheinlich.

Am meisten besorgniserregend waren Collapszustände, meist leichterer Natur mit vorangehendem Beklemmungsgefühl, welche besonders bei Beckenhochlagerung, wenn auch im ganzen selten auftraten. (Wie weit hier die Shockwirkung der Operation selbst als mitwirkend in Betracht kommt, lässt sich schwer entscheiden.) Wir haben bei unseren Stovain-Anästhesien nur 1 schweren Collaps bei einer Prostatectomia suprapubica (mit Beckenhochlagerung) an einem alten Herrn erlebt, der erst durch längere Zeit fortgesetzte künstliche Atmung und Herzmassage wieder ins Leben zurückgerufen werden konnte. Sonst genügten Excitantien (subkutan oder per os) oder die Anwendung der (uns längst unentbehrlich gewordenen) intravenösen Kochsalzinfusion, um den Collapszustand zu beseitigen.

Kreuzschmerzen, Schmerzen und Mattigkeitsgefühl in den Beinen nach der Operation waren Erscheinungen, die nie ernstere Bedeutung angenommen haben.

Fortdauernde motorische Paresen, wie sie von anderer Seite beschrieben sind, haben wir nie beobachtet. Keinem unserer Patienten ist ein bleibender Nachteil aus der Rückenmarks-Anästhesie entstanden.

Wir haben dann in der Folgezeit das anfangs besonders von der Leipziger chirurgischen Klinik empfohlene Novokain zur Lumbalanästhesie verwandt und zwar ebenfalls in Verbindung mit Suprarenin, in der Hoffnung, durch die ihm zugeschriebene geringere Giftigkeit einen Teil der Neben- und Nachwirkungen der Rückenmarks-Anästhesie ausschliessen zu können. Leider haben sich unsere Erwartungen nicht ganz erfüllt.

Wir benützten zuerst versuchsweise eine 5 und 10%ige Lösung, sind jedoch von der 10%igen bald zurückgekommen, da sie betreffs ihrer Nachwirkungen keinen Vorzug vor Stovain zu haben schien. Die 5%ige Lösung war in der Dosis von 2—4 ccm ein ebenso gutes Anaestheticum wie Stovain, schien weniger Nebenwirkungen zu haben [1]).

Wir haben bald gelernt, nicht nur nach dem Alter des Patienten, sondern auch nach der Art des operativen Eingriffes zu dosieren, injicierten 2 ccm der Novokainlösung bei Operationen am Damm und an den Genitalien, deren medullare Segmentbezüge aus den unteren Sakralsegmenten herzuleiten sind, in deren Nähe die

1) Die Novokainlösung wurde hier verfertigt und sterilisiert. Erst nach der Sterilisation wurde Suprarenin (2 Tropfen pro ccm) zugefügt.

Injektion erfolgt, daher auch erfahrungsgemäss eine raschere, sicherere und intensivere Wirkung entfaltet, als an Regionen, deren sensible Versorgung höher oben im Rückenmark stationiert ist, wie die der Leistengegend und der Beine. Bei Operationen an diesen sowie bei Hernien, die bei uns bei weitem die häufigste Indikation zur Rückenmarks-Anästhesie darstellen, Alexander-Adams' Operationen u. s. w. wurden 3 ccm injiciert. Diesen Versuchen, durch Einführen grösserer Mengen des Anaestheticums die Diffusionszone desselben zu erweitern und dadurch auch höher oben gelegene Bezirke des Rückenmarks zu anästhesieren, wurden wir später in der Hauptsache überhoben durch Einführung der Beckenhochlagerung, die uns gestattete, je nach der Dauer derselben und dem Grad der Steilstellung des Patienten das Anaestheticum in die gewünschten höheren Bezirke zu bringen — ein Vorgang, der durch Sensibilitäts- und Reflexprüfungen jederzeit genau kontrolliert werden konnte.

Leider stellten sich auch bei der Beckenhochlagerung bald Nachteile heraus: es unterliegt keinem Zweifel mehr, dass mit dem Höhersteigen des Anaestheticums im Rückenmark auch seine Nebenwirkungen mehr zur Entfaltung kommen: es wächst die Neigung zum Erbrechen, zur Pulsverschlechterung, zum Collaps.

Selbstverständlich bildet bei der Beurteilung dieser Verhältnisse auch die Art der jeweiligen Operation einen sehr wichtigen Faktor: Wir haben mit gutem Erfolge (was die Schmerzfreiheit der Operation anbelangt) Laparotomien, speciell Appendektomien unter Rückenmarks-Anästhesie ausgeführt; ein Collapszustand tritt aber hierbei viel leichter ein, als z. B. bei Extremitätenoperationen, weil die Shockwirkung der Operation eine wesentlich grössere und die Anästhesie meist keine so vollkommene ist. Schon bei der gewöhnlichen Hernienoperation wird das Ziehen am Peritoneum parietale (beim Ablösen des Bruchsackes vom Samenstrang) in vielen Fällen unangenehm empfunden: die anästhetische Zone ist dabei gewöhnlich auf die Haut und Weichteile der Leistengegend eingestellt, nicht aber auf das Peritoneum parietale, das seine sensiblen Wurzeln doch in viel höheren Bezirken des Rückenmarks hat. Unter 393 Rückenmarks-Anästhesien mit Novokain haben wir nur 15 völlige Misserfolge erlebt, wo Narkose oder Lokalanästhesie noch mit verwandt werden mussten. In 15 Fällen erzielten wir keine völlige Anästhesie, aber wenigstens eine für die jeweilige Operation genügende Herabsetzung der Schmerzempfindung.

Die tabellarische Zusammenstellung der Nebenerscheinungen

bei unseren 393 Novokain-Anästhesien ergiebt: 21 vorübergehende Collapszustände teils leichter, teils schwererer Natur: letztere vornehmlich bei alten dekrepiden Leuten mit incarcerierten Hernien und andern Affektionen, die die Widerstandsfähigkeit derselben schon an sich erheblich beeinträchtigt hatten. Alle erholten sich wieder nach Applikation von Kampfer-Aetherinjektionen, eventuell auch intravenösen Kochsalzinfusionen. Leichte Uebelkeit während der Operation trat in 15 Fällen ein. In 2 Fällen zeigte sich vorübergehend Atemnot, wo das Anaestheticum durch Beckenhochlagerung in die höheren Regionen des Rückenmarks gedrungen war, in 1 Falle erst 1 Stunde nach der Operation mit minutenlang andauernden Erstickungsanfällen bei kleinem Puls.

An Nachwirkungen sahen wir in 29 Fällen ein bis mehrere Tage anhaltende Kopfschmerzen (bisweilen mit Fieber, das nur durch die Anästhesierung erklärt werden konnte), einmal auch leichte Delirien, ferner in 7 Fällen Nackenschmerzen, manchmal mit Erbrechen („Aseptische Meningitis"), in einzelnen Fällen auch Rückenschmerzen an der Punktionsstelle.

Im Ganzen waren Eintritt und Verlauf der Anästhesie ziemlich dieselben wie bei der Stovain-Anästhesie, die anästhesierende Wirkung des 5%igen Novokains mindestens ebenso sicher, wie die des Stovains. Die Neben- und Nachwirkungen schienen uns bei ersterem durchschnittlich weniger bedeutend zu sein.

Unsere Versuche mit Alypin sind der Zahl nach geringer: wir haben bei seiner Anwendung in 73 Fällen nur 2 völlige Misserfolge gehabt, auch nur 2 mal eine ungenügende Anästhesie. Das Mittel schien an Giftigkeit hinter Novokain nicht zurückzustehen; wir hatten deshalb keine Veranlassung, von letzterem abzulassen.

Seit September 1906 benützen wir Tropacocain, und zwar in den letzten Monaten ausschliesslich das von der Bonner chirurgischen Klinik empfohlene Präparat nach Dr. Dönitz[1]).

Wir haben damit schon gegen 150 Rückenmarks-Anästhesien vorgenommen, dabei auch den Grundsatz befolgt, mit einer möglichst geringen Menge des Anaestheticums auszukommen. Darunter leidet natürlich bisweilen der Erfolg.

Von den 146 Anästhesien sind 6 ungenügende beschrieben; 8 mal musste die Allgemeinnarkose zu Hilfe genommen werden. Nur in 4 Fällen trat während der Operation Uebelkeit mit Erbrechen

1) 5%ige Tropacocain-Suprareninlösung in zugeschmolzenen Phiolen. (G. Pohl, Schönbaum).

auf. 5mal kam es zu vorübergehendem Collaps. In 8 Fällen hatten die betreffenden Patienten unter Nachwirkungen in Form von Kopf- und Kreuzschmerzen zu leiden.

Wir sind zu der Ueberzeugung gekommen, dass das Tropacocain unbedingt das relativ harmloseste Mittel zur Rückenmarks-Anästhesie ist, das wir bis jetzt kennen. Leider ist die Dauer seiner Wirkung meist sehr kurz, im Mittel nur $^3/_4$ Stunden, so dass es für manche länger dauernde Operationen, wie doppelseitige Hernienoperationen, Sequestrotomien oft kaum ausreicht. Dann ist seine Wirkung für manche Patienten zu schwach, da es zweifellos solche giebt, die eine auffallende Toleranz solchen Mitteln gegenüber zeigen.

Das Tropacocain unterscheidet sich von den andern Anaestheticis auch noch dadurch, dass es meist keine völlige motorische Lähmung hervorruft, doch erschlafft die Muskulatur völlig, glatte wie quergestreifte: eine äusserst wertvolle Beigabe der Rückenmarks-Anästhesie, die sie zur Reposition von Luxationen oder Frakturen der unteren Extremitäten sehr empfehlenswert macht.

Alles in allem sind unsere Erfahrungen über die Rückenmarks-Anästhesie noch längst nicht zum Abschluss gekommen: speciell in Betreff dessen, was ihre Leistungsfähigkeit bei Laparotomien und Operationen mit Beckenhochlagerung anbelangt, stehen wir noch im Stadium des Versuches.

So ideal ruhig, wie bei unsern Tropf-Narkosen mit dem Roth-Dräger'schen Sauerstoff-Apparat nach vorheriger Gabe von Scopolamin-Morphium, sind bei uns bis jetzt noch wenige der unter Rückenmarks-Anästhesie gemachten Laparotomien verlaufen: lästige Brechbewegungen mit Vordrängen der Därme, bisweilen rasch vorübergehende Collapszustände, auch evtl. noch einige Stunden nach der Operation auftretend, liessen uns zunächst von einer allgemeineren Anwendung der Rückenmarks-Anästhesie zu Laparotomien Abstand nehmen; dass sie aber bei allen Operationen in und unterhalb der Inguinalgegend den Vorzug vor der Narkose verdient, d. h. ein weniger gefährliches und für den Patienten angenehmeres Anästhesierungsmittel darstellt, ist uns an der Hand unserer zahlreichen Versuche klar geworden. Ein geradezu segensreiches Mittel ist sie natürlich in den Fällen, wo der Narkose an sich wichtige Bedenken entgegenstehen,

1) Die Patienten erhalten hier ca. 1 Stunde vor Beginn der Narkose eine subkutane Injektion von Scopolamin. hydrobrom. 0,0005, Morph. hydrochlor. 0,01.

wie z. B. bei Herzkranken, Phthisikern, Potatoren, alten Leuten — besonders da, wo die Gefahr einer postoperativen Pneumonie durch die Inhalationsnarkose erheblich wächst.

Als absolute Contraindikation gegen die Rückenmarks-Anästhesie sind septische oder pyämische Processe zu bezeichnen wegen der Gefahr der metastatischen Spinalmeningitis.

Als warnendes Beispiel mag hier ein Fall Erwähnung finden, der wahrscheinlich infolge der Anwendung der Rückenmarks-Anästhesie tödlich endigte:

Es handelte sich um eine 35jährige Frau, die hier im Krankenhause mit inficiertem Abortus incompletus (im 5. Monat) zur Aufnahme kam, bei welcher damals sofort unter Stovain-Lumbalanästhesie die Ausräumung vorgenommen wurde. Schon 16 Stunden später trat unter plötzlich einsetzenden heftigen klonischen Krämpfen, Bewusstlosigkeit, Erbrechen, Cheyne-Stokes'schem Atmen der Tod ein.

Bei der Obduktion fand sich neben den Anzeichen einer Saprämie (auf den post mortem angelegten Blutplatten unzählige Kolonien von Bact. coli commune; morsche Milz, trübe Schwellung der Nieren etc.) eine frische eitrige Cerebro- und Spinalmeningitis. Ein Ausstrich von den Meningen und den ödematös-hämorrhagischen Partien des Unterhautzellgewebes oberhalb der Dornfortsätze des II.—IV. Lumbalwirbels ebenfalls unzählige Kolonien von Bact. coli commune; nach unserer Ansicht eine saprämische Metastase als Folge der Punktion des Lumbalsackes.

Seit Fertigstellung der vorliegenden Arbeit sind einige Monate dahingegangen: Die Zahl unserer Lumbalanästhesien hat jetzt 1000 erreicht. Mit der Verbesserung unserer Technik sind die Versager zur grössten Seltenheit geworden, mit der Verbesserung des Anaestheticums sind die früher beschriebenen unangenehmen Neben- und Nachwirkungen der Anästhesierung fast ganz verschwunden. Wir wenden ausschliesslich eine frisch bereitete und sterilisierte 5%ige Tropacocainlösung an in der Dosis von 1—1½ ccm, welcher 1 Tropfen der üblichen Suprareninlösung (1 : 1000) pro ccm nach der Sterilisation zugefügt wird. Vor der in zugeschmolzenen Ampullen in den Handel gebrachten Tropacocainlösung können wir nur warnen, da wir bei ihrer Verwendung auffallend starke Nebenwirkungen, besonders auch Collapszustände beobachtet haben, was wir mit Liebe (s. diese Zeitschrift Bd. LII. S. 224) einer Zersetzung des darin enthaltenen Suprarenins zuschreiben. Abgesehen von dem oben beschriebenen Todesfall, der in die Zeit der Entwicklung der Lumbalanästhesie fällt, ist bei den 1000

Lumbalanästhesien nie ein bleibender Nachteil für den Patienten entstanden: keine dauernde Lähmung. In den wenigen Fällen, in welchen eine Respirationsstörung eintrat, half die sofort inscenierte künstliche Atmung über den gefährlichen Zustand hinweg. Collapse bei schwächlichen oder alten Leuten gingen auf intravenöse Kochsalzinfusion regelmässig wieder zurück. Indessen ziehen wir bei den letzteren als noch weniger gefährliches Mittel die Lokalanästhesie mit Beihilfe einer kleinen Scopolamin-Morphiumdosis vor ($^1/_2$ mg + 1 cg). Für die Anwendung der Rückenmarks-Anästhesie zu Laparotomien bestehen für uns auch heute noch die früher beschriebenen Gegengründe.

V.

AUS DEM

ALLGEMEINEN KRANKENHAUSE

ZU HAMBURG-EPPENDORF.

I. CHIRURG. ABTEILUNG: PROF. DR. KÜMMELL.

Beitrag zur Kasuistik der Chyluscysten.

Von

Dr. C. Hartwig,

Assistenzarzt.

Unter den cystischen Tumoren des Mesenteriums, die nach einer Zusammenstellung von Augagneur etwa $^1/_3$ der gesamten mesenterialen Geschwülste ausmachen, und die nach Hahn in seröse, Blut- und Chyluscysten eingeteilt werden, sind die letztgenannten wohl die seltensten und die Zahl der bisher mitgeteilten Fälle immer noch eine relativ so geringe, dass die Mitteilung eines einschlägigen Falles dieser interessanten und äthiologisch noch nicht vollkommen klargestellten Geschwulstform gerechtfertigt erscheinen dürfte.

Es handelte sich um einen 49jährigen Mann, der früher stets gesund gewesen war und der 4 Wochen vor seiner Aufnahme mit einem unangenehm drückenden Gefühl in der rechten Unterbauchseite erkrankt war. Seit ungefähr 8 Tagen bemerkt er plötzlich eine zunehmend wachsende Geschwulst an dieser Stelle. Erbrechen soll nicht erfolgt sein, Stuhl regelmässig von normaler Farbe und Konsistenz. Keinerlei Beschwerden von Seiten der Blase. In den letzten Tagen besonders Nachts plötzlich auftretende Schmerzen in der Geschwulst veranlassten den Pat., das Krankenhaus aufzusuchen.

Der Aufnahmebefund war folgender: Mittelgrosser, hagerer, etwas blass aussehender Patient, mit gut entwickelter Muskulatur und sehr mässigem Fettpolster. Brustorgane, abgesehen von einer leichten Bronchitis o. B. Bei Betrachtung des im übrigen flachen Abdomen mit etwas gespannten Bauchdecken fällt eine von der Symphyse bis etwa fingerbreit über den Nabel reichende, etwas nach rechts verlagerte Hervorwölbung auf, die man auf den ersten Blick für die stark gefüllte Blase hält. Nach Entleerung der Blase, die klaren Urin enthält, bleibt der Tumor indes unverändert bestehen. Er ist von prall elastischer Konsistenz, kugeliger Form, von allen Seiten abzugrenzen, etwas seitlich und horizontal verschieblich, deutlich intraabdominell gelegen. Nach der Leistenbeuge hin ziemlich erhebliche Druckempfindlichkeit. Ueber dem ganzen Tumor besteht gedämpfter Klopfschall. Beim Verschieben der Bauchdecken über der Geschwulst fühlt man deutliches Peritonealknistern. Per rectum ist nichts Abnormes zu fühlen. Leber und Milz nicht nachweisbar verändert. Nierengegend nicht druckempfindlich. Während der zweitägigen Beobachtung erfolgte normaler Stuhl ohne besondere Beschwerden. Der Urin war frei von pathol. Bestandteilen. Eine cystoskopische Untersuchung der Blase ergab normale Verhältnisse.

Die Diagnose wurde auf cystischen intraabdominellen Tumor (Echinococcus oder Mesenterialcyste) gestellt. Zu Gunsten der ersteren Diagnose sprach noch der Umstand, dass der Mann vom Lande stammte und sich sehr viel mit einem Hunde abgegeben hatte.

Am 3. Tage nach der Aufnahme wurde, nachdem innerhalb zweier Tage der Tumor sich noch deutlich vergrössert hatte, in Scopolamin-Morphium-Aethernarkose die Operation von Prof. Kümmell vorgenommen. Nach Eröffnung der Bauchhöhle in der Mittellinie gelingt es leicht, den über kindskopfgrossen, prall gespannten Tumor hervorzuwälzen, der, wie es sich jetzt herausstellt, seinen Ursprung vom Mesenterium im Anfangsteil des Jejunums nimmt. Nach Spaltung des vorderen Mesenterialblattes wird der Tumor aus den umgebenden Mesenterialblättern vorsichtig herausgeschält, was auch ohne Verletzung der Cyste gelingt. Die beiden Mesenterialblätter werden dann nach Versorgung einiger Gefässe wieder miteinander vereinigt und die Bauchwunde mit Etagennähten geschlossen.

Nach glatter Rekonvalescenz konnte Pat. 3 Wochen später ohne jegliche Beschwerden geheilt entlassen werden.

Die auf dem pathologischen Institut durch Herrn Prosektor Dr. Fränkel und Dr. Mannel vorgenommene Untersuchung der Cyste ergab Folgendes:

Es handelt sich um einen gut kindskopfgrossen, cystischen Tumor, der gleichmässig rund ist und auf der einen Hälfte seiner Oberfläche annähernd glatte Wandung zeigt; nur erscheint die Oberfläche infolge der sie durchziehenden Gefässe ab und zu leicht wellig. Die andere Hälfte

ist von einer ca. 1 mm dicken, vollkommen gleichmässigen und glatten. spiegelnden Membran überzogen. Der Inhalt besteht aus einer — ca. 2 l. — rahmartigen, dickflüssigen, weissen Masse. Die Dicke der ganzen Wandung ist ca. 3 mm, ihre Innenfläche glatt und glänzend. An einzelnen Stellen der Oberfläche, die von Gefässen durchzogen wird, liegen mehrere, meist linsengrosse dunkelgelbe Flecken, die zackige Ränder aufweisen.

Mikroskopisch besteht die Cystenwandung aus feinfasrigem, kernreichen, von Leukozyten durchsetzten Bindegewebe, das weder an der Oberfläche, noch auf der dem Lumen zugekehrten Seite Endothel oder Epithel trägt. In die Wand eingesprengt liegen in unregelmässiger Anordnung einzelne Haufen von lymphoiden Zellen, in deren Mitte häufig eine Kapillare zu sehen ist. Um die Kapillaren herum finden sich die Lymphzellen in geringerer Anzahl, so dass das Bild eines Keimzentrums entsteht und die Anhäufungen der Lymphoiden-Zellen den Charakter von echten Lymphdrüsen abgeben. Im peripheren Teil der Cystenwand liegen häufig Gefässe. Die chemische Untersuchung des Cysteninhalts, die von unserem Krankenhauschemiker, Herrn Schumm, ausgeführt wurde und in Hoppe-Seyler's Zeitschrift für physiologische Chemie veröffentlicht ist, ergab, dass es sich um eine durch hohen Fett- (35,26%) und Calciumgehalt ausgezeichnete Flüssigkeit handelte, mit reichlichem Gehalt an charakteristischen, aus fettsaurem Kalk bestehenden Krystallen. Während ein proteolytisches Ferment in der Flüssigkeit nicht gefunden wurde, konnte die Anwesenheit eines fettspaltenden Elementes wahrscheinlich gemacht werden.

Was die Genese der Chyluscysten, die nach vorstehendem Befund in diesem Falle als sicher anzunehmen ist, anbetrifft, so gehen die Ansichten der Autoren darüber noch auseinander.

Am verbreitetsten und naheliegendsten ist wohl die Annahme, dass die Cysten durch Retentionen in den Chylusgefässen oder der Cysterna chyli entständen. Diese Entstehungsursache glaubt z. B. Bramann in dem von ihm 1889 beschriebenen Fall annehmen zu müssen, trotzdem er eine bestimmte Ursache für die Abflussbehinderung nicht nachweisen konnte. Der ursprüngliche direkte Zusammenhang mit dem Lymph- resp. Chylusgefässsystem, wird seiner Ansicht nach das Fortschreiten der Dilatation der Cystenwandung und die Zunahme des Flüssigkeitsdruckes allmählich aufgehoben und die Cyste stellt sich von da ab als selbständigen Tumor dar.

Rokitanski, Virchow und Winiwarter nehmen einen Verschluss des Ductus thoracicus als Ursache der Chyluscysten an, doch bestand in den Fällen, bei denen der Verschluss nachgewiesen werden konnte, eine allgemeine Lymphstauung. Nach Beobachtungen

von Werth, Rubeska, Rokitanski und Pagenstecher soll es durch Verstopfung der Vasa efferentia einer Lymphdrüse infolge allmählicher Erweichung und cystischer Degeneration zur Bildung der chylösen Cysten kommen und diese Entstehungsart wurde auch von Virchow zugegeben.

Betrachten wir unseren Fall in Bezug auf diese 3 Entstehungsarten, so können wir einen vorliegenden Verschluss des Ductus thoracicus wohl mit Sicherheit ausschliessen, da in erster Linie die dabei stets beobachtete allgemeine Lymphstauung in unserem Fall vollständig fehlt und ausserdem kein Anhaltspunkt für einen solchen Verschluss, der wohl meist durch einen grösseren Tumor bedingt sein wird, besteht.

Nicht von der Hand zu weisen ist die von Bramann in seinem Fall vertretene Ansicht, dass es sich um Retention in der Cysterna chyli handele. Dafür spricht in unserem Falle wohl das schnelle Wachstum der Cyste, dagegen das Fehlen von Septa innerhalb der Cyste, die die Cysterna chyli besitzt und die dann schon infolge des Druckes verloren gegangen sein müssten.

Eher, und dafür spricht besonders der mikroskopische Befund der Cystenwandschnitte, dürfte man wohl in unserem Fall auch die Entstehung aus einer mesenterialen Lymphdrüse infolge Verstopfung der Vasa efferentia annehmen. Man kann sich sonst das reichliche Vorhandensein der Lymphoidzellen, die an einzelnen Stellen direkt das Bild einer Lymphdrüse abgeben, wie in den von Werth, Martin, Spaeth beobachteten Fällen nicht erklären. Was die Veranlassung zu der Gefässverstopfung resp. cystischen Entartung der Drüse in unserem Falle gegeben hat, bleibt dunkel.

Das klinische Bild der Mesenterialcysten ist durch die ausführlichen Zusammenstellungen von Frentzel und Augagneur wesentlich präcisiert. Ersterer stellt auf Grund seiner gesammelten Fälle folgende 3 Kriterien für die Diagnose der Mesenterialcysten auf:

1. Erstes Auftreten einer fluktuierenden Geschwulst in der Umbilicalregion.

2. Freie Beweglichkeit derselben gegen die Bauchdecken und im Abdommen selbst.

3. Ruckweises Wachstum der Geschwulst und paroxysmenweise auftretende Schmerzhaftigkeit derselben.

Was die genauere Lage der Cysten anbetrifft, so entwickelten sich dieselben meist mit der Hauptmasse rechts und nach unten vom Nabel, was auch in unserem Fall, wo der Tumor im rechten

unteren Quadranten des Abdomens lag, zutrifft. Die Grösse schwankte in den beobachteten Fällen zwischen Apfel- bis Mannskopfgrösse, die Gestalt war rundlich oder kugelrund. Differentialdiagnostisch kommt bei Frauen in erster Linie das Ovarialkystom in Betracht und es wird in solchen Fällen wohl stets nur selten die Diagnose mit absoluter Sicherheit gestellt werden können.

Weiter kommen in Betracht die omentalen, pankreatischen und retroperitonealen Cysten. Die ersteren werden sich im allgemeinen durch ihre excessive Beweglichkeit, die zweiten durch ihren hohen Sitz oberhalb des Nabels und ihre geringe resp. ganz fehlende Verschieblichkeit ausschliessen lassen; schwieriger wird die Unterscheidung von den retroperitonealen Cysten, wegen ihrer gänzlich unbestimmbaren Lokalisation. So musste auch in unserem Falle an einen Ecchinococcus ev. von Beckenbindegewebe ausgehend gedacht werden.

Die Therapie kann in jedem Fall nur eine chirurgische sein, denn die durch das schnelle Wachstum hervorgerufenen Beschwerden werden über kurz oder lang einen Eingriff erforderlich machen.

Die Punktion, die von Augagneur empfohlen worden ist, dürfte heutzutage wohl kaum noch ausgeführt werden, da sie selten zum Ziele führt und vor allem wegen der damit verbundenen Gefahr der Darmverletzung (Hahn) nicht empfehlenswert ist. Auch zu diagnostischen Zwecken dürfte dieselbe infolgedessen vollständig zu verwerfen sein.

Von den beiden andern Methoden, der Ausschälung der Cyste oder Einnähung, mit nachfolgender Incision und Drainage, sollte letztere in allen den Fällen ausgeführt werden, in denen ausgedehnte Verwachsungen dieselbe unmöglich machen oder in denen eine Infektion des Inhalts stattgefunden hat, die durch ev. Platzen des Sackes verhängnisvoll werden könnte. Liegen keine Verwachsungen vor und ist anzunehmen, dass es sich um einen sterilen Inhalt handelt, so empfiehlt sich das radikale Verfahren, die Ausschälung der Cyste, die sich im allgemeinen, wie auch in unserem Falle, leicht ausführen lassen wird.

Litteratur.

Frentzel, Zur Semiolik und Therapie mesenterialer Cysten. Deutsche Zeitschr. f. Chir. Bd. 33. — v. Bramann, Ueber Chyluscysten des Mesenteriums. Arch. f. klin. Chir. Bd. 35. — Späth, Mesenteriale Chyluscyste ein Ovarialkystom vortäuschend. Münch. med. Wochenschr. 1898. — Hahn, Ueber Mesenterialcysten. Berl. klin. Wochenschr. 1887. — Nothnagel, Die Erkrankungen des Darmes und des Peritoneums.

VI.

AUS DEM

ALLGEMEINEN KRANKENHAUSE

ZU HAMBURG-EPPENDORF.

I. CHIRURG. ABTEILUNG: PROF. DR. KÜMMELL.

Operative Entfernung eines Tumors des Ductus omphalo-mesentericus.

Von

Dr. **Kotzenberg,**
Sekundärarzt.

Die Zahl der seltenen Tumoren der Abdominalhöhle, die in der kasuistischen Litteratur zur Veröffentlichung kommen, ist keine allzugrosse. In der Regel handelt es sich um sogenannte embryonale Mischgeschwülste der Nieren, die eine Uebergangsform des Carcinoms darzustellen scheinen. Weiterhin sind es die Geschwülste des Pankreas, die namentlich in der jüngsten Zeit vielfach besprochen worden sind.

Zu den allerseltensten Geschwulstformen gehören unzweifelhaft diejenigen, die entstanden sind auf der Basis der im späteren Leben normalerweise obliterierenden embryonalen Gänge und Spalten, die mit den Harnorganen und dem Darmsystem in Zusammenhang stehen. So sind nur einige wenige Geschwülste beschrieben worden, die sich an dem obliterierten Urachus entwickelt haben, Geschwulstformen, die teilweise gutartig in Form von Cysten, teilweise bösartig in Form von Sarkomen oder Carcinomen aufgetreten sind.

An einem anderen embryonalen Organ, das ebenfalls mit Epithel

ausgekleidet ist und ziemlich spät erst verschwindet, sind Geschwülste noch viel seltener beobachtet worden, nämlich dem Ductus vitello-intestinalis. Hier sind nur bekannt die Adenome, die sich im Nabelring aus Resten übriggebliebener Drüsenzellen des Ductus entwickeln.

Der Dottersack, auf dessen erste Entwicklung ich hier natürlich nicht näher eingehen kann, stellt bei menschlichen Früchten der 4. bis 5. Woche ein ziemlich grosses Bläschen dar von ovaler Form, das durch einen dicken Stiel mit dem Dünndarm kommuniciert. Dieser Gang, der als Ductus vitello-intestinalis oder omphalomesentericus bezeichnet wird, ist von Epithel ausgekleidet, und mündet bei ausgewachsenen Embryonen etwa 50 cm oberhalb der Ileocoecalklappe in das Ileum ein.

Im Laufe der späteren Entwicklung beginnt dann der Gang allmählich vollkommen zu obliterieren, ebenso wie das Nabelbläschen vollkommen zu schrumpfen beginnt, um zur Zeit der Geburt eben noch in seiner Lage zwischen Amnion und Chorion einige Centimeter vom Rande der Placenta entfernt nachweisbar zu sein. Der Dottergang selbst bildet sich zu einem dünnen Strange um, der hier und da noch nach der Geburt persistieren kann. Bleibt der Gang in seinem centralen Ende offen, so entsteht das Meckel'sche Divertikel, das ja oft genug den Grund zu einem plötzlichen Darmverschluss abgiebt sei es, dass durch entzündliche Processe Verwachsungen mit der Bauchwand auftreten, sei es, dass ein Darmabschnitt durch den nicht vollkommen geschwundenen strangförmigen Dottergang abgeschnürt wird.

An den Resten dieses Stranges, den der ursprünglich von einem Epithel ausgekleidete Gang dann vorstellt, können sich in seltenen Fällen Tumoren entwickeln, die in Form von Cysten, aber auch von malignen Geschwülsten auftreten können.

In der mir zur Verfügung stehenden Litteratur habe ich bisher keinen Fall von Tumor an dem Dotterstrangrest beschrieben gefunden. Auch Borst verzeichnet in seinem Lehrbuch der Geschwülste nur die oben schon erwähnten malignen Tumoren des Nabelringes.

Im letzten Jahr kam auf der ersten chirurgischen Abteilung des Eppendorfer Krankenhauses ein Fall eines intraabdominellen Tumors zur Beobachtung, den man nicht anders deuten kann, wie eine auf der Basis von Resten des Ductus vitello-intestinalis entstandene Geschwulst.

Es handelte sich um eine 41 Jahre alte Schuhmachersfrau, die früher nie ernstlich krank gewesen sein wollte. Die Menses sollen von jeher immer sehr lange gedauert haben, angeblich 14 Tage, und stets sehr reichlich gewesen sein. Pat. hat 6 normale Partus durchgemacht; letzter vor 7 Monaten. Seitdem will sich die Kranke nicht wieder recht erholt haben. Kurz nach der Geburt soll sie bereits von der Hebamme auf eine Geschwulst im Leib aufmerksam gemacht worden sein, die sich im Laufe der nächsten Zeit erheblich vergrössert haben soll. Letzte Menses vor 8 Tagen.

Status: Sehr blasse Frau in mässigem Ernährungszustand. Abdomen nicht aufgetrieben, weich. Durch die Bauchdecken fühlt man eine etwa kindskopfgrosse Geschwulst von glatter Oberfläche, die sich etwas höckrig anfühlt. Die Geschwulst liegt von aussen gesehen etwas nach links von der Mittellinie. Per vaginam ist die Gebärmutter nicht vergrössert, aber ziemlich stark anteflektiert zu fühlen. Rechte Adnexe deutlich abzutasten; linke weniger deutlich. Der aussen gefühlte Tumor scheint mit den linken Adnexen in Verbindung zu stehen und liegt der linken Uteruswand deutlich an. Muttermund für die Fingerkuppe eben durchgängig.

Die Wahrscheinlichkeitsdiagnose lautete dementsprechend auf linksseitigen Adnextumor.

Die Operation (Prof. Dr. Kümmell) wurde in Morphium-Scopolamin-Aethernarkose ausgeführt: Nach Eröffnung der Bauchhöhle gelingt es ziemlich leicht einen über mannskopfgrossen Tumor aus der Wunde hervorzuwälzen. Derselbe steht durch unterschiedliche Verwachsungen, die sich jedoch leicht lösen lassen, mit dem Darm, dem Netz und der vorderen Bauchwand in Verbindung. Die einzigen beiden strangförmigen Verbindungen mit dem Netz einerseits und der vorderen Bauchwand andererseits werden doppelt unterbunden und durchtrennt. Beim Versuch den Tumor vom Darm frei zu bekommen, zeigt es sich, dass die Verwachsungsstelle des Tumors mit dem Darm sich an einem Meckel'schen Divertikel befindet, das untrennbar mit dem Tumor verwachsen ist. Das Divertikel wurde daher abgeklemmt und der Tumor reseciert. Die betreffende Stelle im Darm mit Darmnaht geschlossen.

Die pathologisch-anatomische Untersuchung (Herr Dr. Merk) ergab makroskopisch: Mannskopfgrosser Tumor mit grobhöckriger spiegelnder Oberfläche. Färbung dunkelgelb-rot, an einzelnen Stellen dunkelblau. Der Tumor ist massiv, die Schnittfläche grauweiss mit dunkelroten und braunen strichförmigen und runden Partien. Das Gewebe sehr weich; an einer Stelle ist der Tumor eröffnet und man kann unter einer 0,5 cm dicken oberflächlichen Schicht in einen flachen von schmierig dunkel-roten Wandungen umgebenen Hohlraum gelangen.

Mikroskopisch: Züge grosser spindeliger Zellen mit ovalären Kernen. Die Züge durchflechten sich in den verschiedensten Richtungen. Zwischen diesen Zellen einzelne Gefässquerschnitte. Am Rand des untersuchten

Stückes findet sich eine myxomatös erweichte Partie, die sich als ein zartes weitmaschiges mit einzelnen grossen Zellen durchsetztes Gewebe darstellt.

Die Wunde wurde in der üblichen Weise versorgt. Der Wundverlauf war ein vollkommen unkomplicierter, die Heilung erfolgte per primam.

Es handelte sich also hier um ein primäres Sarkom, das offenbar auf der Basis des nicht vollkommen geschwundenen, an seinem centralen Ende sogar offen gebliebenen Dotterganges entstanden war. Dafür spricht der Umstand, dass wenigstens makroskopisch der Blindsack des Meckel'schen Divertikels ohne Grenze in den Tumor überging, namentlich aber der Tumor an dieser Stelle nicht von Schleimhaut überkleidet war, so dass man etwa annehmen könnte, er sei an dieser Stelle mit dem Divertikel nur verwachsen.

Leider fand sich bei einer jetzt im Juni vorgenommenen Nachunteruntersuchung ein faustgrosser Recidivknoten im unteren, dessen Operation die Kranke bisher verweigerte.

VII.

AUS DEM

ALLGEMEINEN KRANKENHAUSE

ZU HAMBURG-EPPENDORF.

I. CHIRURG. ABTEILUNG: PROF. DR. KÜMMELL.

Kasuistischer Beitrag zur osteoplastischen Fussresektion.

Von

Dr. Goldammer,

Oberarzt im Regt. Königin Elisabeth, kommandiert zum Krankenhaus.

(Hierzu 4 Abbildungen und Taf. VI.)

Die folgende kurze kasuistische Mitteilung bezweckt, eine Methode der osteoplastischen Fussresektion in die Erinnerung zurückzurufen, die von Kümmell bereits vor mehr als 20 Jahren ausgeführt worden ist, und über deren gute Resultate er mehrfach auf den Kongressen für Chirurgie und in den Sitzungen des Hamburger ärztlichen Vereins berichtet hat. Das Verfahren ist angebracht bei ausgedehnter Zerstörung der Fusswurzel und bezweckt die Herstellung eines Sohlenfusses nach Tarsectomia posterior oder totalis unter Verzicht auf die sonst bei gleichen Umständen allgemein übliche Osteoplastik nach Wladimirow-Mikulicz.

Da jede weitere Besprechung des Krankheitsbildes der Fusswurzeltuberkulose sowie der vielen dabei angewandten Resektionsmethoden, die als bekannt vorausgesetzt werden dürfen, ausserhalb des Rahmens einer kurzen kasuistischen Mitteilung liegt, gehe ich gleich zu der Krankengeschichte der Patientin über:

M. St., 28j. Mädchen, stammt aus gesunder holsteinischer Bauernfamilie. Tuberkulöse Erkrankungen sind unter den nächsten Verwandten angeblich nie vorgekommen. Sie wurde am 23. I. 06 in das Allgemeine Krankenhaus Hamburg-Eppendorf aufgenommen, nachdem sie vor ca. 6 Wochen mit dem rechten Fuss umgeknickt war und trotz sofortiger ärztlicher Behandlung nicht nur keine Besserung in dem gleich nach der Verletzung auftretenden Schwellungszustand eingetreten war, sondern im Gegenteil eine Verschlimmerung durch zunehmende Bewegungsstörung und durch an Intensität sich steigernde dauernde Schmerzen, die seit 14 Tagen so stark waren, dass sie jedes Auftreten unmöglich machten.

Der Aufnahmebefund ergab an dem kräftigen, gut genährten Mädchen ausser einem mässigen, rechtsseitigen Spitzenkatarrh und vereinzelten pleuritischen Reibegeräuschen über dem Unterlappen der rechten Lunge keinerlei Erkrankung der inneren Organe. Der rechte Fuss war um das Talo-Cruralgelenk erheblich geschwollen und zwar am stärksten an der Aussenfläche und zu beiden Seiten der Achillessehne. Die Schwellung setzte sich auf dem Dorsum bis zur Mitte des Fussrückens fort. Jede Berührung der ödematösen Partien wurde intensiv schmerzhaft empfunden, während passive Bewegungen ohne erhebliche Empfindlichkeit vertragen wurden. Die aktive Bewegungsfähigkeit war vollkommen aufgehoben, ebenso war jedes Gehen und Stehen auf dem erkrankten Fuss infolge der dabei auftretenden starken Schmerzen ausgeschlossen. Das Röntgenbild ergab verwaschene Konturen des Talo-Cruralgelenkes, undeutliche verschwommene Knochenzeichnung mit Aufhellung der Schattendichtigkeit im Gelenkende der Tibia und im Kopf des Talus. Diagnose: Fungöse Entzündung des rechten Fussgelenks.

Die Behandlung war zunächst eine konservative, in der gewöhnlichen Weise mit Fixation, Stauung, Jodoformglycerininjektionen etc. durchgeführte. Damit wurde nicht der geringste Erfolg erzielt, im Gegenteil, der Zustand verschlimmerte sich sichtlich. Mitte Februar kam es zur Bildung einer Fistel an der Aussenseite des Gelenkes dicht unterhalb des äusseren Knöchels, aus der sich sehr viel käsiger Eiter entleerte. Die der Patientin jetzt vorgeschlagene Operation wurde strikt verweigert, sodass die angesichts des Alters der Pat. nunmehr aussichtslos erscheinende konservative Behandlung mit Auskratzungen, Jodoform, Pyrogallol etc. fortgesetzt werden musste. Bereits Ende April war der Zustand derartig verschlimmert, dass Allgemeininfektion oder zum mindesten Verlust des ganzen Fusses als drohend erschien. Das Röntgenbild ergab damals: Schwere Zerstörung des distalen Teiles beider Unterschenkelknochen bis 3 cm oberhalb des Gelenkes, desgleichen Zerstörung des Talus und Calcaneus, sowie Uebergreifen des tuberkulösen Processes auf das Chopart'sche Gelenk. Nun endlich entschloss sich die Pat. zu der dringend geratenen Operation, welche am 9. V. 06 in Novokain-Lumbalanästhesie vorgenommen wurde: Breite Eröffnung des Fussgelenkes

durch Hueter'schen Dorsalschnitt mit Durchtrennung sämtlicher Strecksehnen und gleichzeitiger Excision der an der Aussenseite befindlichen Fistel. Die Zerstörung entsprach dem, was nach dem Röntgenbild zu erwarten war. Sie hatte distal bereits die Gelenkknorpel des Naviculare und Cuboid ergriffen, während eine quere Sägefläche zwischen Chopart'schem und Lisfranc'schem Gelenk erkennen liess, dass die Körper dieser beiden Knochen noch verschont geblieben waren. Beide wurden bis dicht an das Lisfranc'sche Gelenk entfernt. Von Tibia und Fibula mussten ca. 4 cm abgetragen werden, ehe sich völlig gesunde Knochensubstanz fand. Talus und Calcaneus mussten wegen vollständiger Zerstörung total entfernt werden; letzterer wurde unter Erhaltung des Periostes scharf ausgeschält. Nach sorgfältiger Entfernung aller Kapselteile und vorhandener Fungusmassen wurde von der vorderen Fläche des Tibiastumpfes eine schmale Lamelle abgesägt und an die so entstandene Knochenwundfläche der Rest des Fusses mit der Cuboid-Naviculare-Sägefläche rechtwinklig zum Unterschenkel in Mittelstellung zwischen Supination und Pronation aufgepflanzt. Die Fixation wurde versucht mittels Stahlnagels. Derselbe brach in dem elfenbeinharten Knochen der Tibia ab. Dagegen gelang die Vereinigung der Knochenflächen durch Verschraubung. Darauf Naht der Sehnen und des Hautschnittes unter Drainage der beiden seitlichen Winkel mittelst Glasdrains.

Die Heilung erfolgte primär. 14 Tage nach der Operation wurde ein Gipsverband angelegt, in dem die Pat. nach weiteren 6 Wochen die ersten Gehversuche machte. Am 17. VII. 06, 10 Wochen nach der Operation, konnte sie geheilt mit Schiene entlassen werden, brauchte zum Gehen aber noch eine Krücke und einen Stock. Der Fuss war damals bereits konsolidiert, die Narbe fest; die Kuppe der Schraube war in den Weichteilen verschwunden, die Haut darüber reizlos verheilt.

Die Entfernung der Schraube erfolgte 5 Monate später, am 4. XII. 1906 nach kleiner Incision unter Lokalanästhesie. Die Konsolidation war jetzt eine vollkommene, die Narbe absolut fest und reizlos. Es bestand keinerlei Schwellung des Fusses, auch nicht nach längerem Aufsein. Die Pat. konnte auf der ihr angefertigten Schiene mit Hilfe eines Stockes gut und relativ ausdauernd gehen.

Sie ist dann am 12. IV. 07 nochmals in das hiesige Krankenhaus gekommen. Es hatte sich ein kleiner Abscess an der Innenseite der Narbe gebildet. Auf dem Röntgenbild konnte nur festgestellt werden, dass eine erhebliche Atrophie der Knochen vorhanden war, während neue tuberkulöse Veränderungen nicht konstatiert wurden. Trotzdem wurde, um ganz sicher zu gehen, ein grosser Schnitt über den Abscess angelegt und durch breite Eröffnung der Knochen zugänglich gemacht. Es fand sich in dem medialen Teil des Tibiastumpfes ein haselnussgrosser Herd morschen Knochens, der gründlich ausgeräumt wurde, dagegen kein Zusammenhang des Abscesses mit dem noch in der Tibia steckenden

Nagelrest. Es wurde deswegen auf die Entfernung desselben verzichtet, um nicht noch mehr Knochensubstanz opfern zu müssen. Innerhalb drei Wochen trat reizlose Vernarbung per granulationem ein.

Die Pat. ging bei der Entlassung am 18. V. 07 auf ihrer Schiene

Fig. 1a.

Fig. 1b.

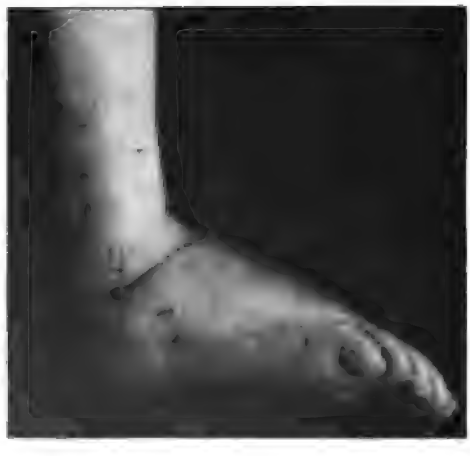

wieder genau so gut und sicher wie früher. Dagegen ist leider der rechtsseitige Lungenprocess erheblich im Fortschreiten begriffen.

Die Art der Operation und der damit erzielte Erfolg wird besser als mit vielen Worten durch die beigefügten Abbildungen erklärt. Taf. VI, Fig. 1 stellt ein Röntgenogramm des Fusses cirka 10 Wochen nach

Fig. 2a.

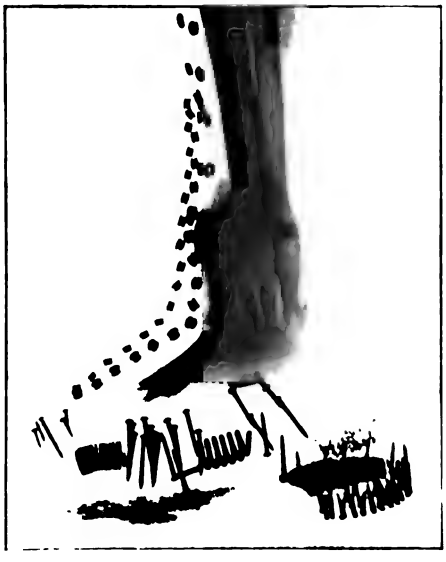

Fig. 2b.

der Operation dar; die Art der Ansetzung des Fussrestes an die vordere Tibiafläche und die Fixation daselbst durch Verschraubung ist daraus deutlich ersichtlich. Das andere in Taf. VI, Fig. 2 wiedergegebene Röntgenogramm ist bei der letzten Entlassung aufgenommen, cirka 1 Jahr nach der Operation, 6 Monate nach Entfernung der Schraube. Man sieht daran, dass die gute Stellung erhalten geblieben und dass feste, knöcherne Konsolidation eingetreten ist. Ebenfalls aus der jüngsten Zeit stammen die beiden Abbildungen auf Fig. 1 a u. b, die den Fuss nach Verheilung des kürzlich operierten Abscesses und die Kranke in ihrem Schienenapparat gehend darstellen. Zum Vergleich sind auf Fig. 2 a u. b die Abbildung von einer, mit Osteoplastik nach Wladimirow-Mikulicz behandelten Pat. beigefügt.

Wenn ich noch mit wenigen Worten auf die Vorzüge der Methode eingehen darf, so bestehen dieselben zunächst in dem funktionellen Resultat, das in dem vorliegenden Fall ein ganz ausgezeichnetes ist. Die Kranke geht ohne jede Beschwerden auf einem Stumpf, der wie bei der Syme'schen Fussamputation gebildet ist durch das Fragment der Tibia, auf dem das Periost des Calcaneus angeheilt ist. Der Schutz des Stumpfes durch das derbe und doch weiche Kissen der Fersensohlenhaut ist ein zuverlässiger und ermöglicht festes, schmerzloses Auftreten. Ausserdem stützt sich die Patientin auf die proximalen Köpfchen des 1. und 5. Metatarsus. Das Vorhandensein der vollständigen Sohlenfläche giebt dabei dem Gang etwas viel Sichereres und weit weniger Schwerfälliges, als es bei dem nach Wladimirow-Mikulicz-Plastik der Fall zu sein pflegt. Dazu kommt, dass sich mit der Zeit eine zunehmende Beweglichkeit der kleinen Gelenke ausbildet, die es schliesslich, trotz der festen, knöchernen Verbindung von Fuss und Unterschenkel zu einem leidlich normalen Abrollen kommen lässt. Auch das psychische Moment verdient Berücksichtigung; die Patienten haben immer viel lieber einen verkürzten aber wenigstens normal geformten, als den scheusslich entstellenden Zehenspitzfuss nach Wladimirow-Mikulicz-Plastik. Als letztes Moment kommt schliesslich noch hinzu, dass durch eine derartige Formung des Fusses die notwendige Prothese ganz erheblich vereinfacht wird. Wir haben der Patientin vorläufig eine einfache Schiene anfertigen lassen, die mittelst einer Sohlenplatte den Fuss stützt; darüber wird ein gewöhnlicher Stiefel mit erhöhter Sohle gezogen. Nötig ist die Schiene schon jetzt kaum mehr. Die Patientin wird es sehr bald lernen, mit einem einfachen

hohen Stiefel, wie ihn jeder gewandte Schuhmacher anfertigen kann, zu gehen, während die Kranken mit Zehenfuss nach Wladimirow-Mikulicz ihr Leben lang auf einen recht komplicierten, schwerfälligen, und vor Allem kostspieligen Apparat angewiesen sind, wie ihn nicht einmal die Mehrzahl der Bandagisten gut zu liefern im Stande sein wird.

VIII.

AUS DEM

ALLGEMEINEN KRANKENHAUSE

ZU HAMBURG-EPPENDORF.

I. CHIRURG. ABTEILUNG: PROF. DR. KÜMMELL.

Tumor des Occipitallappens des Gehirns, durch Operation geheilt.

Von

Dr. H. Denks,

Assistenzarzt.

(Mit 2 Abbildungen.)

Die relative Seltenheit der durch ihre charakteristischen Symptome eine gewisse Sicherheit in der Diagnose gewährenden Geschwülste der Hinterhauptlappen des Gehirns, sowie die spärliche Zahl der bisher erfolgreich operierten Fälle lässt einen weiteren Beitrag zur Diagnose und Therapie dieser in mehr als einer Beziehung interessanten Erkrankung gerechtfertigt erscheinen.

Unser Krankheitsfall zeigt nach Sitz des Tumors, der Behandlungsweise und dem Erfolg eine auffallende Uebereinstimmung mit der von Krause und Oppenheim mitgeteilten Beobachtung.

Der Pat., Herr S., 27 J., Landwirt, stammt von gesunden Eltern, die beide noch leben. Ein Bruder ist als kleines Kind gestorben. Eine Schwester lebt und ist gesund. Als Kind ist Pat. abgesehen von Croup und einer Lungenentzündung stets gesund gewesen. Im 12. Lebensjahr hat er 4 Wochen an Krämpfen mit Kopfschmerz gelitten, über deren

Natur jetzt nichts Sicheres mehr festzustellen ist. Mit 19 Jahren hat Pat. gedient, dabei jedoch keinen Sturz oder sonstige Verletzung erlitten. Eine Erkrankung an Lues, Gonorrhoe wird geleugnet. Pat. will nie stark geraucht und getrunken haben, in letzter Zeit ist er sogar sehr empfindlich gegen Alkohol und Nikotin geworden. Im Dezember 1905 sind zuerst leichte Kopfschmerzen aufgetreten, die sich am 2. Weihnachtstag mit Erbrechen und besonderer Heftigkeit wiederholten. Das Erbrechen stellte sich mehrmals am Tage ein, der ganze Anfall dauerte drei Tage. In der Folgezeit stellten sich nur in kurzen Zwischenräumen Kopfschmerzen ein und zwar in weit geringerer Intensität als vorher. Im August steigerten sich die genannten Beschwerden so sehr, dass sich Pat. einer Kur gegen einen „Magenkatarrh" unterwerfen musste, zunächst war ein Erfolg zu verzeichnen, bald aber nahm das Gewicht, das eine beträchtliche Zunahme erfahren hatte, wieder ab, und der frühere Zustand stellte sich wieder ein. Ende August bemerkte Pat. zum ersten Male auf der Jagd, dass er nicht gut sehen konnte, besonders wenn das Wild von der rechten Seite kam. Am 10. IX. wurde er zum ersten Male von einem Ophthalmologen untersucht, der eine totale rechtsseitige Hemianopsie und beiderseitige Stauungspapille feststellte, und auf diesen Befund hin einen Tumor im linken Occipitallappen diagnosticierte.

Die Diagnose wurde von neurologischer Seite, von Professor Bruns-Hannover, bestätigt. Eine eingeleitete Schmierkur schwächte den Pat. in seinem Allgemeinbefinden, besserte jedoch die Beschwerden und liess auch objektiv am 9. XI. eine gewisse Besserung deutlich erkennen. Als bald darauf die allgemeinen Beschwerden wieder zunahmen und auch das Sehvermögen keine Fortschritte zum Bessern machten, wurde dem Pat. geraten, unsere chirurgische Hilfe in Anspruch zu nehmen.

Der Befund bei der Aufnahme in das hiesige Krankenhaus, der auch ophthalmologisch und neurologisch von den Herren Oberärzten Dr. Mannhardt und Dr. Nonne freundlichst eingehend nachgeprüft wurde, war folgender: Grosser kräftiger Mann in leidlichem Ernährungszustande. Die Augenlider sind leicht cyanotisch, der Gesichtsausdruck ist stumpf. Die Sprache schwerfällig, als wenn Pat. sich grosse Mühe geben müsse, die richtige Antwort auf die jedesmaligen Fragen zu finden. Der Gang ist etwas unsicher aber nicht ataktisch. Die Haut ist frei von Narben. In der rechten Ellenbogenbeuge und rechts am Hals sind einige kleine indolente Drüsen zu fühlen. Die Untersuchung der Organe der Brust und Bauchhöhle ergiebt nichts Besonderes. Im Gebiete des Nervensystems ist im Allgemeinen auch nichts Pathologisches nachzuweisen, vor allem findet sich nichts, was auf Rindenreizung schliessen liesse. Den einzigen pathologischen Befund liefert die Untersuchung der Augen. Beiderseits besteht eine ausgesprochene Stauungspapille, die Venen sind mittelweit und verschwinden ganz im Oedem der Papille, in der im direkten Bilde fettige Degenerationen neben kleinen Hämorrhagien deutlich zu erkennen sind.

Die Funktionsprüfung ergiebt: Totale rechtsseitige Hemianopsie und beträchtliche Einschränkung des linksseitigen Gesichtsfeldes. Es besteht eine beinahe koncentrische Einengung um die Hälfte für Weiss. Farben werden fast nur central gesehen. Nach rechts findet sich eine ganz geringe Aussparung. Visus dexter $^5/_{15}$, Visus sinist. $^5/_{20}$.

Nach diesem Befunde konnte an der Richtigkeit der Diagnose nicht gezweifelt werden. Bei der absoluten Hoffnungslosigkeit des Leidens ohne operativen Eingriff einerseits und der grossen Wahrscheinlichkeit, den lokalisierten Tumor auch freilegen und mit entfernen zu können; andererseits wurde dem Pat. die Operation vorgeschlagen. Unter allen Umständen hofften wir, falls die Exstirpation des Tumors nicht gelingen sollte durch die entlastende Trepanation, wie wir vielfach erfahren hatten, den Kranken auf längere oder kürzere Zeit von seinen Beschwerden zu befreien.

Ueber die Prognose des Falles konnte besonders deshalb vor der Operation nichts Sicheres gesagt werden, weil die Frage nach dem Sitz des Tumors zwar insofern sehr klar lag, dass er mit absoluter Sicherheit im centralsten Ende des linken Tractus opticus zu finden sein musste, sich aber gerade dadurch, dass nur der Tractus opticus afficiert erschien, keinerlei weitere räumliche Beziehungen ergaben. Dass der Sitz des Tumors auch für das Messer so einfach und leicht erreichbar sein würde wie er für die neurologische Ueberlegung eindeutig war, war vorher nicht zu bestimmen. Dass der Sitz in der That ganz eigenartig war, hat die Operation gezeigt.

Die Operation wurde am 13. XII. in Scopolamin-Morphium-Aethernarkose vorgenommen. Es wurde unter Blutleere nach Umlegung der Gummibinde um den Kopf zunächst ein Hautschnitt bis auf den Knochen geführt, der ein unvollständiges abgestumpftes Oval bildete in der Weise, dass nach unten und aussen eine Hautbrücke von ca. 4 cm Durchmesser stehen blieb der grösste Durchmesser (schräg von unten aussen nach oben) 9 cm und der zweitgrösste auf ihm nahezu senkrecht stehende $7^1/_2$ cm. An dem unteren und hinteren Ende schnitt die Grenzlinie die linke Lambdanaht ging dann im Bogen bis dicht an die Pfeilnaht heran, um noch vor dem Tuber ossis parietalis umzukehren. An den beiden Endpunkten des Hautschnittes wurden nun zwei kleine Trepanlöcher angelegt, mit der Sudeck'schen Fraise der Knochen in der Ausdehnung des Hautschnittes durchtrennt und mit dem Elevatorium der Hautknochenlappen zurückgeklappt. Die Dura wölbte sich nur wenig vor, Pulsation war kaum vorhanden. Auf den ersten Blick schienen normale Verhältnisse vorzuliegen, doch zeigte sich bei genaueren Betrachtungen eine leichte bläuliche Färbung der Dura im rechten Winkel des freigelegten Bezirkes. Der bläulich gefärbte Bezirk hatte etwa die Grösse und auch die Form eines 2 Markstückes. Die Palpation bestätigte sofort den Verdacht, dass der gesuchte Tumor unter diesem Teil der Dura zu suchen sei. Nach

Eröffnung und Entfernung der Dura, welche mit dem Tumor verwachsen war, trat dieser sich von dem umgebenden Gehirn als dunkelrötliche Masse abhebend zu Tage (Fig. 1). Nunmehr wurde mit dem Finger der Tumor aus seiner Umgebung gelöst und die Entfernung versucht. Zunächst schienen die Verhältnisse sehr günstig zu liegen, die Geschwulst war ausserordentlich derb und scharf gegen die Hirnsubstanz abgesetzt, aber je weiter der Finger in die Tiefe vordrang, um so weicher und blutreicher wurde das Tumorgewebe; indes gelang es, die weit in die Tiefe reichende Geschwulst in toto stumpf zu lösen und zu entfernen. Die Operation hatte kaum 1/2 Stunde beansprucht. Nach Entfernung des Tumors war eine ganz gewaltige Höhle geschaffen, die senkrecht den Hinterhauptslappen durchsetzte, nach vorn bis dicht an den Sulcus cen-

Fig. 1.

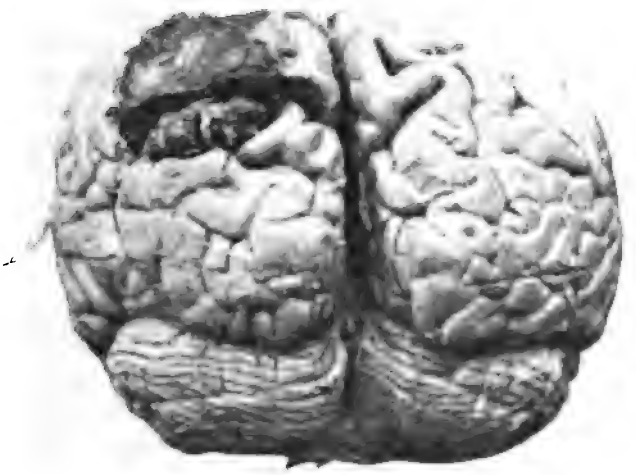

tralis und nach rechts an die Falx heranreichte. Die Blutung aus den Piagefässen war anfangs nicht unerheblich, konnte jedoch bald gestillt werden. Aus dem Knochenlappen wurde ein kleines Stück mit der Lüer'schen Zange abgekniffen, aus der so hergestellten Oeffnung die Gaze herausgeleitet, der Hautknochenlappen reponiert, und die Haut durch Seidennähte darüber geschlossen.

Narkose und Operation verlief ohne Zwischenfälle, Pat. schlief bei kräftigem langsamem Puls und ruhiger Atmung noch einige Stunden nach der Operation. Beim Erwachen klagte er über Kopfschmerzen. Erbrechen trat nur einmal auf und Pat. fühlte sich am folgenden Tage auffallend wohl. Die Prüfung der Reflexe ergab durchaus normale Verhältnisse. Im Verlaufe der ersten Woche kam es noch einmal beim Ent-

fernen der Tamponade zu einer bald gestillten Blutung. Im Uebrigen heilte der Hautknochenlappen per primam ein und die grosse Höhle füllte sich rasch mit Granulationen. Am 28. XII. konnte Pat. zum ersten Male das Bett verlassen.

Eine Untersuchung im pathologisch-anatomischen Institut hatte inzwischen ergeben, dass es sich um ein von der Dura ausgehendes Spindelzellensarkom handelte. Der Tumor hatte die Gestalt einer Birne, deren Hals, wie schon oben bemerkt, aus derbem weisslichen Gewebe bestand, während der Körper aus ganz weichen zum Teil braunschwarzen Massen gebildet wurde. Das Mikroskop zeigte einen dem makroskopischen Bilde entsprechenden Befund, indem in den unteren Partien, die pigmentreichen Tumorzellen zwischen Nervenfasern und Ganglienzellen liegen ohne deutlich erkennbare Abgrenzung, in den oberen dagegen eine richtige Kapsel die dicht aneinanderliegenden pigmentarmen Tumorzellen umschliesst.

Das eigentümliche senkrecht nach der Tiefe gerichtete Wachstum des Tumors erklärte, warum ausser der so charakteristischen Hemianopsie kein Befund zu erheben gewesen war. Die Rinde war nur in einem kleinen Bezirk angegriffen, die Basis offenbar noch nicht erreicht, die Gratiolet'sche Sehstrahlung dagegen gänzlich durch den Tumor zerstört. Es wurde denn auch von vornherein nicht auf ein Verschwinden der Hemianopsie gerechnet, und was die andere Gesichtshälfte anbetraf, konnte auf eine wesentliche Besserung wegen des langen Bestehens der Stauungspapillen nicht mit Gewissheit gehofft werden.

Die uns freundlichst von Herrn Dr. Pape mitgeteilten Augenhintergrunds-Befunde, sowie die des Herrn Kollegen Toedter von der hiesigen Augenabteilung, der den Pat. in liebenswürdiger Weise wiederholt untersucht hat, ermöglichen es, ein vollständiges Bild der Veränderungen des Sehvermögens und des Augenhintergrundes zu geben. Aus der Anamnese sei kurz rekapituliert, dass schon am 10. IX. rechtsseitige Hemianopsie bestand, mit beiderseitiger Stauungspapille. Sehschärfe $^5/_5$ r. = 1. Schon am 7. X. war die Sehschärfe rechts auf $^5/_{20}$, links auf $^5/_{4,5}$ gesunken, bei sonst annähernd gleichem Befunde. Am 27. XI. war der Visus dexter = $^5/_{15}$, der Visus sin. = $^5/_{20}$. Die beigefügten Gesichtsfeldaufnahmen stammen aus der hiesigen Augenabteilung. Das erste demonstriert die Verhältnisse 3 Tage vor der Operation, die linken Gesichtsfelder sind um die Hälfte koncentrisch eingeengt, Farben werden fast nur central erkannt. Beiderseits besteht eine ganz geringe Aussparung. Fünf Wochen nach der Operation ist die Stauungspapille beinahe ganz zurückgegangen, die Papille stark abgeblasst und als Ausdruck der postpapillitischen Atrophie findet sich eine weitere Einengung besonders rechts, während aber hier noch central Farben erkannt werden, ist links ein Unterscheidungsvermögen für Farben überhaupt nicht mehr nachzuweisen. Die Sehschärfe ist rechts $^2/_6$, links werden Finger in 2 m Entfernung erkannt. Bei der Entlassung ist eine geringe Besserung eingetreten, es

werden links wieder Farben erkannt, Finger werden auf 3 m erkannt. Rechts ist die Sehschärfe $^{6}/_{18}$. Nur Rot wird auf beiden Seiten nicht erkannt. Trotz dieser Verhältnisse konnte Pat. schon 8 Tage nach der Operation schreiben, was ihm vorher nicht möglich gewesen war, wahrscheinlich hängt dies eben nur mit der Besserung des psychischen Befindens zusammen, die die erste und dauernde Folge der Operation war.

Am Tage der Entlassung 4. II. 07 hatte der Pat. 7 Pfd. zugenommen und fühlte sich durchaus wohl. Die Operationsnarbe war fest (Fig. 2). Der Knochenlappen im linken unteren Winkel etwas eingezogen. In der Zeit vom Februar bis Mai ging es dem Pat. vorzüglich, so dass er sich keinerlei Schonung auferlegte, und z. B. weitere Ritte vornehmen und an Jagden teilnehmen konnte. Nur einmal wurde er nachts, nachdem er

Fig. 2.

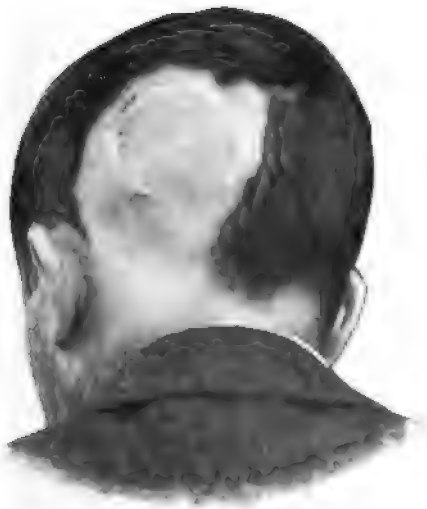

am Nachmittage beim Heben schwerer Korn-Garben geholfen hatte von „Krämpfen“ und Erbrechen befallen, welch letzteres er aber auf einen Diätfehler zurückführte.

Ende Mai wurde eine nochmalige Untersuchung des gesund und frisch sich vorstellenden Pat. vorgenommen. Der äussere Eindruck, den der Pat. jetzt machte, war vorzüglich, seine Gemütsstimmung ist heiter und zuversichtlich, das Sehvermögen hat sich sehr gebessert, die Operationsnarbe ist fest und schmerzlos. Die Untersuchung des Augenhintergrundes lässt vollständig scharf begrenzte Papillen erkennen, an der rechten Papille fällt es auf, dass die Hälfte, die der blinden Netzhauthälfte entspricht, normale rötliche Färbung zeigt, während auch links die rechte

Papillenhälfte stark abgeblasst, beinahe weiss erscheint. Das letzte der Gesichtsfeldschemata weist nun eine Besserung auf, wie sie nicht zu erwarten war, und die um so erfreulicher ist, als nicht nur der Status vor der Operation wieder erreicht, sondern im Sinne der Besserung beträchtlich überschritten ist. Es ist wohl anzunehmen, dass das überhaupt Erreichbare auch erreicht und ein dauernder Erfolg der Operation zu erhoffen ist. Pat. fühlt sich zur Zeit vollkommen gesund und kann seine Berufspflichten als Landwirt erfüllen.

IX.

AUS DEM

ALLGEMEINEN KRANKENHAUSE

ZU HAMBURG-EPPENDORF.

I. CHIRURG. ABTEILUNG: PROF. DR. KÜMMELL.

Zur Behandlung der Malleolarfrakturen.

Von

Dr. Eichler,

Marine-Oberassistenzarzt, früher kommandiert zur Chirurg. Abteilung.

(Mit 2 Abbildungen.)

Unter der grossen Anzahl von Frakturen, die in den letzten 12 Jahren auf der I. Chir. Abteilung des Allgemeinen Krankenhauses Hamburg-Eppendorf zur Behandlung gekommen sind, bildeten die Malleolar-Frakturen mit das grösste Kontingent.

Es dürfte daher von einigem Interesse sein, im Zusammenhang über die Behandlungsart, die Behandlungsdauer zu berichten, um sich an der Hand dieser Statistik Rechenschaft abzulegen über den mit der hier üblichen Behandlungsmethode erzielten Erfolg.

Unsere Statistik erstreckt sich über den Zeitraum von 12 Jahren und zwar vom 1. April 1895 bis zum 31. März 1906, und bezieht sich nur auf solche Malleolarfrakturen, die frisch, d. h. spätestens 5 Tage nach erfolgtem Unfall in das Krankenhaus eingeliefert worden sind. Die Behandlungsdauer ist auf Wochen abgerundet. In der Rubrik „Erfolg“ ist die Bezeichnung „gut“ im strengsten Sinne des Wortes aufzufassen, d. h. sie bedeutet vollen Erfolg: eine völlige Beweglichkeit des Fussgelenkes, keinerlei Beschwerden bei

längerem Gehen, kurz denselben Zustand, wie er vor stattgehabter Fraktur bestand.

Der Uebersicht halber will ich die statistische Tabelle unserer Fälle gleich vorweg nehmen, um an der Hand derselben die einzelnen Fälle im Texte näher zu besprechen.

Uebersicht über die Malleolenfrakturen 1895—1906.

M. ext.	M. int.	M. ext. et int.	Behandlung	Dauer	Erfolg
			1895.		
5	1	13 (2mal kompl.)	18 Gips 1 Amputation wegen Fractura complicata.	Sa. 179 Wochen Durchschnitt 10 W.	8 gut. 4 Plattfuss. 4 mässige Behinderung des Fussgelenkes. 2 starkes Oedem des Fusses. 1 starker Callus. 1 Amputation.
Sa. 19.					
			1896.		
9	3	8	19 Gips 1 Schiene.	Sa. 148 Wochen Durchschnitt 7,04 W.	11 gut. 4 starker Callus. 2 Plattfuss. 3 mit Gips entlassen ungeheilt.
Sa. 20.					
			1897.		
4	—	1	5 Gips	Sa. 34 Wochen Durchschnitt 6.8 W.	5 gut.
Sa. 5.					
			1898.		
10	3	12	22 Gips. 1 Extension 5 Tage, dann Gips. 2 Schiene u. Massage.	Sa. 185 Wochen Durchschnitt 7,4 W.	8 gut. 6 geringe Behinderung des Fussgelenkes. 6 starkes Oedem des Fusses. 3 Plattfuss. 1 Schmerzen im Fuss. 1 mit Gips entlassen ungeheilt.
Sa. 25.					

M. ext.	M. int.	M. ext. et int.	Behandlung	Dauer		Erfolg	
				Ext. + Gips	Gips	Ext. + Gips	Gips
			1899.				
10	6	19 (2 mal kompl.)	14 Ext. + Gips. 17 Gips. 2 Schiene. 2 Heftpflaster.	279 Wochen Durchschnitt 8 W. Sa. 115 W. Sa. 148 W. Durchschnitt: 8,2 W. 7,8 W.		Gut: 5 6 Leicht behindertes Fussgelenk: 2 — Starker Callus: 3 2 Starkes Oedem: 2 2 Plattfuss: 1 4 Mit Gips entlassen ungeheilt: 2 — Tod: — 2	
Sa. 35.							
			1900.				
8	2	24	25 Ext. + Gips. 8 Gips. 1 Massage.	287 Wochen Durchschnitt: 8,5 W. Sa. 234 W. Sa. 51 W. Durchschnitt: 9,4 W 6,4 W.		Gut: 15 5 Leicht behindertes Fussgelenk: 8 1 Starker Callus: 2 1 Plattfuss: — 1 Verkürzung: 1 — ($2^1/_2$ cm)	
Sa. 34.							
			1901.				
21 (2mal komplic.)	—	16	26 Ext. + Gips. 8 Gips. 1 Schiene. 1 Heftpflaster. 1 Resektion.	282 Wochen Durchschnitt: 7,6 W. Sa. 178 W. Sa. 63 W. Durchschnitt: 8,9 W. 8,0 W.		Gut: 20 2 Leicht behindertes Fussgelenk: 3 — Stark behindertes Fussgelenk: 1 — Plattfuss: — 2 Starkes Oedem: 1 3 Verkürzung: 1 — (4 cm) Mit Gips entlassen ungeheilt: — 3	
Sa. 37.							

M. ext.	M. int.	M. ext. et int.	Behandlung	Dauer: Ext. + Gips	Dauer: Gips	Erfolg: Ext. + Gips	Erfolg: Gips
			1902.				
20	3	15 (4 mal kompl.)	18 Ext. + Gips. 18 Gips. 1 Schiene. 1 Ext. allein.	238 Wochen Durchschnitt: 6,3 W. Sa. 110 W. Durchschnitt: 6,1 W.	Sa. 124 W. Durchschnitt: 7,0 W.	Gut: 10 Leicht behindertes Fussgelenk: 4 Mit Gips entlassen ungeheilt: 2 Starkes Oedem: 1 Plattfuss: — Verkürzung: 1 (0,5 cm)	11 2 3 — 2 —
Sa. 38.							
			1903.				
7	2	10 (2 mal kompl.)	12 Ext. + Gips. 3 Ext. 4 Gips. 1 entlassen nach 3 Tagen.	149 Wochen Durchschnitt: 8,3 W. Sa. 112 W. Durchschnitt: 8,0 W.	Sa. 37 W. Durchschnitt: 9,2 W.	Gut: 11 Leicht behindertes Fussgelenk: 2 Mit Gips entlassen ungeheilt: 1 Plattfuss: —	1 1 1 1
Sa. 19.							
			1904.				
15	3	9	15 Ext. + Gips. 4 Ext. 7 Gips. 1 Massage.	166 Wochen Durchschnitt: 6,2 W. Sa. 130 W. Durchschnitt: 6,9 W.	Sa. 32 W. Durchschnitt: 4,6 W.	Gut: 11 Leicht behindertes Fussgelenk: 1 Plattfuss: 4 Mit Gips entlassen ungeheilt: 1 Tod an Embolie: 1	6 1 — — —
Sa. 27.							
			1905.				
2	2	0	2 Ext. + Gips. 1 Gips. 1 n. Bettruhe.	17 Wochen Durchschnitt: 4,25 W.	4 W.	Gut: —	1
Sa. 4.							
			1906.				
6	1	0	5 Ext. + Gips. 2 Gips.	45 Wochen Durchschnitt: 6,4 W. Durchschnitt: 5 W.	4 W.	Gut: 5 in Heilung zur Ambulanz entl. Leicht behinderte Beweglichkeit: —	— 2
Sa. 7.							

Es sind also in der der Statistik zu Grunde liegenden Zeit vom 1. April 1895 bis 31. März 1906 im Ganzen 270 Fälle von Malleolarfrakturen auf der I. Chir. Abteilung zur Behandlung gekommen.

Unter denselben befanden sich 14 komplicierte Frakturen.

In 26 Fällen betraf der Bruch den Malleolus internus allein, in 117 Fällen den Malleolus externus allein, und in 127 Fällen endlich waren sowohl Malleolus externus wie internus betroffen.

Die Gesamtzahl der Fälle, über die hier berichtet wird, lässt sich scheiden in zwei Perioden, nämlich solche, die in den Jahren 1895 bis 98 und solche, die in den Jahren 1898 bis 1906 zur Behandlung gekommen sind. In dem erstgenannten Zeitraum bestand nämlich die Behandlung fast ausschliesslich in fixierenden Verbänden, während seit dem Jahre 1899 die Behandlung der Brüche mit Extensionsverbänden durchgeführt worden ist.

Nur 12 Fälle wurden in den erstgenannten 4 Jahren nicht mit Gipsverbänden behandelt, nämlich 9 Fälle mit Schienenverbänden und Massage, 4 Fälle mit einfachen fixierenden Heftpflasterstreifen-Verbänden; es handelte sich hier um Verletzungen, welche so wenig Beschwerden verursachten, dass sie für Verstauchungen gehalten und auch als solche behandelt wurden, und bei denen erst eine spätere Röntgenaufnahme ergab, dass es sich um Frakturen gehandelt hatte. In 2 Fällen musste wegen Eiterung bei komplicierter Fraktur die Amputation bezw. Resektion vorgenommen werden.

Erst im Jahre 1899 wurde mit der Extensions-Behandlung begonnen. Die Technik der Extensions-Behandlung, welche angewendet wurde und welche sich an die Bardenheuer'sche Methode anlehnt, ist in kurzen Zügen folgende: Nachdem der verletzte Unterschenkel gewaschen und rasiert worden ist, wird an beiden Seiten vom Knie beginnend ein Pflasterstreifen (auf Segeltuch gestrichenes mit Zinkoxyd versetztes Kautschukheftpflaster) so auf den Unterschenkel aufgeklebt, dass er über den Malleolus verläuft und die Fusssohle um etwa 10 cm überragt. Zum Schutz der Malleoli gegen Druck wird der über dieselben verlaufende Teil des Pflasterstreifens mit einem Stückchen Mull oder Bindenstoff belegt. Um den Längsstreifen einen festeren Halt zu verleihen, werden dann noch mehrere Rundtouren von Leukoplast um den Unterschenkel herumgeführt und der letztere dann mit einer feuchten Mullbinde umwickelt. Die über die Fusssohle herausragenden Enden der Längsstreifen werden jetzt aneinandergeklebt, durchbohrt und mit einer Schnur über die bekannten Extensionsrollen geführt. Das An-

einanderkleben der Heftpflasterstreifen dicht unterhalb der Fusssohle hat den Zweck, durch direkten Druck auf die Malleolen das Auseinanderweichen der durch dieselben gebildeten Fussgabel vorzubeugen und dadurch die Bildung des nach Malleollenfrakturen so oft entstehenden traumatischen Plattfusses zu verhüten.

Der Unterschenkel wird nun in einer Schultz'schen Lade auf Holzwollkissen so gelagert, dass die Ferse durch seitlich an den Unterschenkel gelegte schlangenförmige Sandsäcke freiliegt.

Fig. 1.

Die von Dr. Schultz (einem früheren Assistenten unserer Abteilung) konstruierte Lade (s. Fig. 1 u. 2) besteht aus einem offenen Holzkasten, dessen Seitenwände etwas schräg nach oben verlaufen, und an dessen unterem Ende sich ein hölzerner Bogen von der einen zur andern Seite spannt. In einer oder beiden Seitenwänden des Holzkastens befindet sich ein quadratischer Ausschnitt, um eventuell eine seitliche Gegenextension anbringen zu können. Der hölzerne Bogen dient zum Befestigen einer Gummibinde, gegen welche sich

der Fuss des verletzten Beines anstemmt. Es ist dem Patienten hierdurch zunächst eine Stütze für die Fusssohle geschaffen, und der Neigung zu Spitzfussstellung vorgebeugt, gleichzeitig ist er aber auch imstande, durch Bewegungen des Fussgelenkes, welchen die elastische Gummibinde nachgiebt, von vornherein die so nachteilige Versteifung des Fussgelenkes zu verhindern. Des weiteren hat diese Lagerung in der Holzlade den Vorteil, dass, wie aus nebenstehender Abbildung ersichtlich ist, das Bein im Knie

Fig. 2.

etwas abgebogen wird, wodurch eine Dehnung der Gelenkbänder durch den Zug der Gewichtsextension vermieden wird. Der Patient wird sogleich nach Anlegen des Verbandes zu aktiven Bewegungen des Fussgelenkes angehalten. Durch Massage des Unterschenkels und der Extensoren des Oberschenkels wird die Resorption der Blutergüsse beschleunigt und der Muskelatrophie nach Möglichkeit entgegengearbeitet. Durch öfteres Abnehmen der Gewichte und Be-

wegungen des Kniegelenkes wird ebenfalls einer Versteifung desselben entgegengearbeitet. Bei grossen Blutergüssen mit starker Schwellung und Schmerzhaftigkeit wird in den ersten Tagen nach Anlegung der Extension eine Eisblase auf die Malleolengegend gelegt. Bei komplicierten Frakturen wird die Wunde beim Anlegen der Extension durch einen Verband geschützt, welchen die cirkulären Heftpflasterstreifen freilassen, so dass jederzeit eine Besichtigung der Wunde ohne ein Abnehmen der Extensionsstreifen ermöglicht ist.

Die Patienten haben keinerlei Beschwerden von dem Verbande und fühlen meist sehr bald nach Anlegen der Extension und Anhängen der Gewichte keine Schmerzen mehr. Um ein Abgleiten bezw. Rutschen der Pflasterstreifen zu verhüten, ist es empfehlenswert, die Streifen erst einige Stunden ohne Gewichtsbelastung am Unterschenkel zu belassen und erst allmählich von 1 Pfund an steigend die Gewichte anzuhängen. In den seltensten Fällen war es notwendig, mehr als 10 Pfund anzuhängen, in der Mehrzahl der Fälle genügten bei Erwachsenen 7—8 Pfund als Belastung.

Im Anfang wurde die Extension nur 4—14 Tage, später 7—21 Tage und in den letzten Jahren, als man den Wert der Behandlung genügend erkannt hatte, in fast allen Fällen 14—21 Tage angewandt. Jetzt bleibt die Extension regelmässig 21 Tage in Funktion.

Jedoch nur in den seltensten Fällen gelang es, mit der Extensionsbehandlung allein auszukommen, da sich nach 21 Tagen die Festigkeit der Fussgabel meistens noch nicht so weit wiederhergestellt hatte, dass der Patient ohne dauernde Schädigung für das Fussgelenk hätte gehen können. Es war dies nur bei Frakturen des Malleolus externus der Fall. Bei den Frakturen des Malleolus internus und denen beider Malleolen wurde nach Abnahme des Extensionsverbandes noch für etwa 8—14 Tage ein leichter Gipsverband angelegt.

Nachdem der Patient 3 Wochen in der Schultz'schen Lade in Extension gelegen hatte, wurde eine leichte Gipsschiene mit Fusssohle angefertigt, die sich an die Tuberositas tibiae stützt; mit dieser Schiene gehen die Kranken vollkommen beschwerdefrei umher. Es genügt stets nur dieser eine Gipsverband, um eine in jeder Beziehung gute Heilung zu erzielen. Eine Ausnahme in der Behandlungsart wurde nur dann gemacht, wenn der Patient durch sein Alter oder eine bereits bestehende Lungenaffektion durch die 3wöchige

Bettruhe gefährdet war; es wurde dann wie früher die Fraktur nach Rückgang der Schwellung eingegipst.

Wenn man nun die Dauer der Behandlung mit Gips allein und die mit Extension und nachfolgendem Gips, welche ich kurz als kombinierte Methode bezeichnen will, vergleicht, so findet sich, dass die erstere im Durchschnitt 7,42 Wochen, die letztere 8,3 Wochen betrug. Es wäre demnach bei der Behandlung mit Gips allein auf den ersten Blick eine kürzere Heilungsdauer zu verzeichnen.

Bei näherer Prüfung der Statistik stellt sich jedoch heraus, dass in 11 Fällen Patienten sofort nach Anlegung des Gipsverbandes auf ihren Wunsch nach Hause entlassen wurden. Es ist also hierdurch die durchschnittliche Behandlungsdauer bedeutend herabgesetzt. Bei der Behandlung mit Extension und nachfolgendem Gips wurden nur 6 Patienten ungeheilt mit Gips entlassen; der Gips wurde hier erst angelegt, nachdem die Patienten mindestens 1 Woche der Extensionsbehandlung unterworfen worden waren. Es würde demnach die Behandlungsdauer bei beiden sich gegenüberstehenden Behandlungsarten, Gips und Extension mit nachfolgendem Gips ungefähr die gleiche Zeit in Anspruch nehmen.

Ganz anders gestalten sich jedoch die Werte, wenn man den mit den beiden Behandlungsmethoden erzielten Erfolg vergleicht. Zu diesem Zwecke müssen wir von der Gesamtzahl der in dem genannten Zeitraum behandelten Frakturen von 270 Fällen 27 Fälle abziehen und zwar 3 komplicierte Frakturen, bei denen ein operativer Eingriff erforderlich wurde, 2 weitere, in denen eine Amputation nötig war, 9 mit Schienenverbänden behandelte Kranke und 4 Fehldiagnosen; ferner 3 Todesfälle und 6 Kranke, die auf Wunsch vorzeitig entlassen werden mussten. Es bleiben somit 243 Fälle, von denen 126 mit Gipsverbänden und 117 mit der Extensionsmethode behandelt worden sind.

Unsere Statistik zeigt nun, dass bei der Behandlung mit Gipsverbänden ein guter Erfolg, also eine volle Wiederherstellung der Beweglichkeit des Fussgelenkes und ein Gehvermögen wie vor dem Unfall, 68 von 126 Fällen = 54% erzielt wurde, bei der Behandlung mit Extension und nachfolgendem Gips 84 von 117 Fällen = 71,8%.

Bei der Behandlung mit Gips allein fand sich bei der Entlassung in 16 von 126 Fällen = 12,7% und bei der kombinierten Behandlung in 20 von 117 Fällen = 17,2% eine leichte Bewegungsbehinderung im Fussgelenk.

Dabei ist noch zu beachten, dass die mit der kombinierten Methode behandelten Patienten gleich nach Abnahme der Gipsschiene entlassen wurden, wobei ja für die erste Zeit leicht eine bald vorübergehende Bewegungshemmung im Fussgelenk durch die Fixierung im festen Verbande resultiert, welche sich aber nach kurzer Zeit meist von selbst durch die Bewegung beim Gehen bessert bezw. völlig hebt. Die mit Gipsverband behandelten Patienten waren dagegen in der Regel schon einige Zeit vor der Entlassung umhergegangen, waren event. medico-mechan. nachbehandelt worden.

Es ist daher anzunehmen, dass die Procentzahl von 18,1% wahrscheinlich noch eine bedeutende Verminderung erfahren haben würde, wenn diese Patienten sich noch einige Tage der medico-mechanischen Behandlung unterworfen haben würden.

In 10 von 126 Fällen = 8,0% bei der Behandlung mit Gips allein und in 6 von 117 Fällen = 5,1% bei der kombinierten Behandlung bildete sich ein so starker Callus, dass die Patienten beim Gehen über leichte Beschwerden und Bewegungsbeschränkung klagten.

13mal = 10,3% war nach der Behandlung mit Gips allein ein lästiges, hartnäckiges, starkes Oedem des Fusses und Unterschenkels zu verzeichnen, während diese Erscheinung bei der kombinierten Behandlung nur in 2 Fällen = 1,7% zur Beobachtung gelangte. Dieser nachteilige Einfluss ist wohl allein der Gipsbehandlung zuzuschreiben.

Bei der Behandlung mit Gips allein klagte ein Patient über stärkere Schmerzen im Fussgelenk bei der Entlassung, ohne dass sich eine Ursache durch die Untersuchung oder das Röntgenbild nachweisen liess. Bei der kombinierten Behandlung trat in einem Falle eine starke Behinderung im Fussgelenk ein, die sich auch nicht besserte; in 3 Fällen war eine Verkürzung zu verzeichnen. Es handelte sich bei den letztgenannten 3 Fällen um komplicierte Frakturen, welche im Verlaufe der Behandlung einen operativen Eingriff notwendig gemacht hatten.

In 3 Fällen trat während der Behandlung der Tod ein und zwar 1 mal bei der kombinierten Behandlung durch Lungenembolie; 2 mal bei der Behandlung mit Gips und zwar 1 mal durch Sepsis, ausgehend von der inficierten Durchspiessungswunde, und 1 mal durch Lungenembolie.

Der grösste und wichtigste Unterschied zwischen beiden Behandlungsarten, welcher unbedingt zu Gunsten der

kombinierten Behandlung mit Extension und Gips spricht, ist die Verhütung des traumatischen Plattfusses. Während bei der Behandlung mit Gips allein in 19 Fällen = 15,0% sich ein traumatischer Plattfuss ausbildete, war dies bei der kombinierten Behandlung nur in 5 Fällen = 4,2% der Fall.

Durch die oben beschriebene Behandlungsart wird ja auch der Ausbildung des Plattfusses auf das Beste entgegengearbeitet, indem die unterhalb der Fusssohle vereinigten Pflasterstreifen einen steten Druck auf die Malleolen ausüben und so ein Auseinanderweichen der Fussgabel verhindern.

Die Extensionsbehandlung verhütet also die Ausbildung des traumatischen Plattfusses leicht, während bei der Behandlung mit Gips allein durch das Abschwellen der Bruchstelle im Gipsverband sich ein, wenn auch geringer, freier Raum zwischen Gips und Gelenk bildet, welcher dann leicht bei Belastung des Gelenkes durch das Körpergewicht zu einem Auseinanderweichen der Fussgabel Veranlassung giebt, welche die Entstehung des traumatischen Plattfusses bedingt.

Einen ferneren und nicht zu unterschätzenden Vorteil der kombinierten Behandlung bildet die Verhütung der Oedeme von den Füssen und Unterschenkeln, welche durch die längere Gipsbehandlung sich leicht auszubilden pflegen und den davon Befallenen auf das Unangenehmste belästigen.

Fassen wir noch einmal die Resultate der beiden Behandlungsmethoden durch fixierende Verbände und durch die kombinierte Extensionsbehandlung zusammen, so ergeben sich für die Extensionsbehandlung bei annähernd gleicher Behandlungsdauer folgende Vorzüge:

1. Erheblich bessere Funktion nach Abschluss der Behandlung.
2. Vermeidung chronischer Oedeme.
3. Vermeidung des traumatischen Plattfusses in fast allen Fällen.

X.

AUS DEM

ALLGEMEINEN KRANKENHAUSE

ZU HAMBURG-EPPENDORF.

I. CHIRURG. ABTEILUNG: PROF. DR. KÜMMELL.

Die Endresultate von 228 Fixationen der Ligamenta rotunda (Alexander-Adams'sche Operation).

Von

Dr. Tillmann,

Marine-Stabsarzt, kommandiert zur Chirurg. Abteilung.

Unter den chirurgischen Massnahmen zur Beseitigung der Lageanomalien des Uterus hat sich die Alexander-Adams'sche Operation jetzt auch in Deutschland einen hervorragenden Platz erobert, indes noch nicht so allgemeinen Anhang gefunden, wie sie ihn verdient. Zur vollen Würdigung der Leistungsfähigkeit fehlte es an hinreichend genügenden Fällen gleichmässigen Materials. Um aber einen richtigen Massstab für den Wert oder Unwert einer Methode zu finden, ist es eine notwendige Voraussetzung, dass die gebotenen Fälle unter einheitlichen Gesichtspunkten operiert worden sind und dass eine genügend grosse Zahl zur kritischen Betrachtung kommen.

Der vorliegende Bericht ist das Resumé über 228 Fälle, an denen von Herrn Prof. Kümmell auf der 1. chirurgischen Abteilung die Operation nach Alexander-Adams in den Jahren 1895 bis einschliesslich 1905 mit bestimmten Modifikationen ausgeführt worden ist.

Ueber die ersten 80 dieser Fälle hatte bereits Schulz[1]), über weitere 105 Fälle bis zum Jahre 1902 Waldschmidt mündlich der gynäkologischen Gesellschaft zu Hamburg berichtet, denen jetzt noch weitere 43 Fälle der Jahre 1893—95 zugesellt sind.

Es ist bemerkenswert, dass unter diesen Kranken ein nur verhältnismässig kleiner Teil den besser situierten Bevölkerungsschichten angehörte, während 90% des Berichts sich aus der arbeitenden Klasse rekrutierten, also ein für die Forderung einer schnellen Wiederherstellung der Arbeitsfähigkeit wichtiges Moment.

Das Alter der Operierten bewegte sich zwischen 18 und 66 Jahren; davon standen im Alter von

16	bis	20	Jahren	. . .	16	Personen
20	„	30	„	. . .	113	„
30	„	40	„	. . .	62	„
40	„	50	„	. . .	37	„
50	„	60	„	. . .	5	„
60	„	66		. . .	2	„

Virgines oder Nulliparae waren unter den Beobachteten 48, bei den übrigen 180 Frauen betrug die Ziffer der Niederkünfte zwischen 1 und 11.

Als Ursache wurde von den Nulliparen nur 5 mal ein Trauma (schweres Heben, Sprung von einer Leiter u. s. w.) angegeben, während bei den übrigen Frauen die Beschwerden in fast allen Fällen an eine voraufgegangene Geburt und zwar meistens an die erste einsetzten; in einem Falle wollte die Frau indes bis zu ihrer 10. Niederkunft gesund gewesen sein. Bei der Mannigfaltigkeit und Subjektivität der Angaben ist jedoch die Nachprüfung so ausserordentlich schwer, dass es unmöglich erscheint, über die Aetiologie ein auch nur annähernd klares Bild zu gewinnen.

54 Frauen litten neben der Deviation an mehr oder minder ausgesprochenen Senkungen des Uterus und der Vaginalwandungen mit häufigen Recto- und Cystocelenbildungen, so dass die daraus resultierenden Störungen das Krankheitsbild beherrschten. Eine Kombination mit Pyosalpinx wurde 5 mal, mit Hernienbildung 7 mal, mit Epilepsie 2 mal, mit Appendicitis 3 mal, mit Wanderniere 2 mal und Uteruskrebs 1 mal gefunden, welche Leiden weiteres chirurgisches Eingreifen notwendig machten.

Das grosse Gebiet hystero-neurasthenischer Beschwerden zeigte sich natürlich in der Vorgeschichte unserer Kranken in den ver-

1) Diese Beiträge Bd. 23.

schiedensten Variationen. Obstipation, Sterilität, amenorrhöische und dysmenorrhöische Beschwerden, ante- und postponierende Menses, Endometritis und Parametritis hatten in vielen Fällen eine Rolle gespielt; eine vollständige Analysierung der vielen Krankheitssymptome war daher in den meisten Fällen unmöglich.

Der Kernpunkt der Klagen aber war die herabgesetzte Arbeitsfähigkeit und die Verminderung im Erwerb, welche die Kranken nach oft jahrelangem Leiden und langdauernder konservativer Behandlung dem Krankenhaus zuführten.

Dadurch wurde an uns die Forderung gestellt, in einer möglichst sicheren und ungefährlichen Weise die physiologisch-anatomischen Verhältnisse des Genitaltraktus wiederherzustellen und damit zugleich in möglichst kurzer Zeit das Individuum arbeitsfähig der Familie und dem Erwerb zurückzugeben.

Als solches Mittel haben wir die Alexander-Adams'sche Operation, entweder allein oder wenn nötig mit einer Colpo-Perineoplastik kombiniert, in hervorragender Weise bewährt befunden.

Mit der Kocher-Goldspohn'schen Modifikation ist unser Operationsverfahren folgendes [1]):

In der Richtung des Ligamentum Poupartii, ca. 1,5 cm darüber, wird ein etwa 12 cm langer Schnitt durch Haut und Fascia superficialis, etwa 2 querfingerbreit oberhalb des Tuberculum pubis beginnend, geführt. Liegt die oberflächliche Fascie frei, so erkennt man in der Regel an dem aus seinem medialen Winkel hervorquellenden, sogenannten Imlach'schen Fettträubchen den äusseren Leistenring, der bei obiger Schnittlinie nicht verfehlt werden kann. Schwierigkeiten ergeben sich nur durch stärkere Entwicklung des Panniculus, durch eine kräftigere Ausbildung der Unterhautfascie und der diffus in diese Fascie übergehenden Cooper'schen Fascie. Vom Annul. ext. aus wird nun die vordere Wand des Leistenkanals nach aussen oben in der Richtung des Hautschnittes gespalten, die Vasa epigastrica superficiales sowie alle anderweitigen das Gesichtsfeld beeinträchtigenden Blutungen werden sorgfältig unterbunden. Bei einzelnen, hauptsächlich mageren Patientinnen sieht man nun schon ohne jegliche Manipulationen in der Rinne des Poupart'schen Bandes das Ligamentum rotundum als hellrot-weisslichen Streifen unten und aussen von den Gebilden, die den Leistenkanal durchziehen, liegen. Ist dieses nicht der Fall, so wird der ganze Inhalt des Kanals auf den Finger genommen und das Band, welches so emporgehoben kaum unbemerkt bleiben kann, unter grösster Schonung der umgebenden Gewebe isoliert.

1) Schulz l. c.

Die das Band begleitenden Muskelfasern des Obliquus abdominis internus und transversus, sowie das periphere, in einzelnen Faserbündeln zum Tuberculum pubis ausstrahlende Bandende selber werden auf stumpfem Wege gelöst. Durchtrennt man schliesslich noch die letzte zarte bindegewebige, der Tunica vaginalis communis des männlichen Funiculus entsprechende Hülle des Ligamentum rotundum, so lässt man mit derselben den Nerv. spermatic. extern. sowie die Vasa externa auf dem Boden des Leistenkanals zurück. Nunmehr wird das so freipräparierte Ligament möglichst centralwärts gefasst und unter langsam gleichmässigem Zuge gegen die Spina anterior sup. angezogen, bis der Processus vaginalis peritonei aus dem inneren Leistenringe emporsteigend sichtbar wird. Das Fassen und Vorziehen geschieht mit den Fingern, da man auf diese Weise ein Abreissen des Bandes am ehesten verhütet und die anzuwendende Kraft am besten bemessen kann. Durch einen Scheerenschnitt in den Peritonealkegel wird das Peritoneum so weit eröffnet, dass der Zeigefinger eindringen kann, um sich von dem Stand des Uterus zu überzeugen. Ist der Uterus dem Zuge des Ligamentum nicht gefolgt, so gelingt es mit dem Finger leicht, nicht zu feste Adhäsionen zu lösen und dem Uterus die gewünschte Stellung zu geben. Durch Catgut wird nunmehr der Peritonealspalt sorgsam geschlossen. Eine Klemme sichert das so hervorgezogene Ligament, die Wunde wird mit einer Kompresse bedeckt und die Operation auf der anderen Seite in derselben Weise und bis zu demselben Stadium ausgeführt. Indes ist auf der zweiten Seite die Eröffnung des Peritoneums überflüssig, da man jetzt den Fundus durch dasselbe hindurch fühlen kann. Ist die gewünschte Medianstellung erreicht, so werden die straff gehaltenen Bänder mit Seidennähten in den oberen Wundwinkel fixiert. Das Ende des Bandes wird jetzt nach dem Vorgang von Pernice zur Naht weiterverwandt. In eine kurze Packnadel eingefädelt wird es etwas oberhalb des inneren Leistenringes durch die Fascie des Obliquus externus hindurchgeführt und nach oben und lateralwärts gehend noch 2—3mal durch die Fascie durchgestochen und mit Catgutnähten befestigt. Nach Resektion des gewöhnlich nicht sehr langen Restes wird der Stumpf mit 2 Seidenknopfnähten in der Fascie fixiert. Die Versorgung des Leistenkanals geschieht in der üblichen Weise. Der Wundspalt wird durch 3 tiefgreifende Seidennähte geschlossen, welche unter dem Boden der Wundhöhle durchgeführt werden. Einige Michel'sche Klammern führen die völlige Annäherung der Hautränder herbei. Darüber ein mit perforiertem Heftpflaster fixierter Verband. Bettruhe von 20 Tagen. Die Klammern werden am 4., die Fäden am 10. Tage entfernt. Entlassung meist nach 4 Wochen.

Von unseren so operierten Fällen war am Tage der Entlassung das orthopädische Resultat bis auf 3 das gewünschte. In einem dieser drei Fälle wurde bei der Operation das rechte Ligament ent-

zündlich verdickt gefunden und riss beim Vorziehen nahe am Uterus ab. Trotzdem der Stumpf gefunden und fixiert werden konnte, ergab der Befund 6 Wochen später einen nach links retrovertierten Uterus. In den beiden anderen Fällen musste 8 Wochen später wegen einer Pyosalpinx laparotomiert werden, wobei der Uterus wieder zurückgesunken und durch bindegewebige Adhäsionen verwachsen gefunden wurde, so dass jetzt die Ventrofixation an die Stelle treten musste.

Als unterstützende Operation wurde bei den erwähnten 54 Frauen eine Dammplastik nach Lawson-Tait ausgeführt und 21 mal mit einer Colporraphia anterior nach Hegar'scher Schnittführung verbunden. Dadurch wurde der durch Verkürzung der Ligamenta rotunda allein nicht zu erzielende Erfolg in der wünschenswerten Weise bei der Entlassung erreicht.

Unserer Aufforderung, durch eine Nachuntersuchung uns über das Dauerergebnis in orthopädischer und funktioneller Hinsicht zu unterrichten, sind von den 228 Patientinnen 130 Frauen nachgekommen. Es stellten sich vor

nach	Ablauf	von	6	Jahren	.	.	.	8 Frauen
„	„	„	5	„	.	.	.	10 „
„	„	„	4	„	.	.	.	22 „
„	„	„	3	„	.	.	.	23 „
„	„	„	2	„	.	.	.	29 „
„	„	„	1	„	.	.	.	26 „
„	„	„	8—10	Monaten	.	.		12 „

Mit 4 Ausnahmen stand der Uterus in guter Anteflexion, in überwiegender Mehrzahl waren die Frauen seit der Operation beschwerdefrei geblieben und alle konnten ihre z. T. schwere Arbeit wieder verrichten. Von den Klagen, die in einigen Fällen noch vorgebracht wurden, konnten mehrere auf accidentelle Erkrankungen (Gonorrhoe, Cystitis, Pyosalpinx, Carcinoma uteri), die vorher nicht bestanden hatten oder auf eine alte Endometritis bezogen werden; in den teilweise grossen Zeiträumen waren diese Patientinnen selbstverständlich verschiedenen Schädlichkeiten ausgesetzt gewesen, welche neue Beschwerden in ihnen erweckt hatten. Dadurch kann aber den vorzüglichen Dauererfolgen der Operation als solcher nichts genommen werden.

Ein anderer Beweis für das gute funktionelle Ergebnis ist die Uebersicht über die nach der Operation stattgehabten Konceptionen. Von den 128 Nachuntersuchten kommen 33 ledige Personen oder

solche, die bereits im Klimakterium stehen, in Bezug auf Schwangerschaft nicht in Betracht; von den übrigen hatten geboren

nach 3 Jahren	. . . . .	4 Frauen
„ 2 „	. . . . .	2 „
„ 1½ „	. . . . .	3 „
„ 1¼ „	. . . . .	2 „
„ 1 „	. . . . .	4 „
„ 6—10 Monaten	. . . . .	11 „

als schwanger stellten sich 13 Frauen vor.

Von 95 in Betracht kommenden Operierten hatten 26 Frauen spontan geboren und ausserdem 13 koncipiert, also = etwa 40% Gravidität.

Zwei Frauen hatten je 2 normale Geburten, eine andere will ein 9,75 Pfd. schweres Kind ausgetragen haben, in einem Falle von 6jähriger Sterilität trat die erhoffte Empfängnis einige Monate nach der Operation ein.

Die in diesen Fällen besonders interessanten Untersuchungen ergaben auch in orthopädischer Hinsicht ein vorzügliches Resultat.

Wie es gefahrlose Operationen überhaupt nicht giebt, so ist die Gefahrlosigkeit auch bei der Alexander-Adams'schen Operation keine absolute. Unter den 228 Frauen sind 2 gestorben. Die beiden Krankengeschichten setze ich kurz hierher.

1. Frau H., 64 J. Aufgenommen 29. VI. 03. Hat 3 normale Geburten überstanden, seit 5 Jahren leidet sie an Gebärmuttersenkung und trägt einen Ring. Blasen- und Stuhlbeschwerden.

Status: Mittelkräftige Frau von blassem Aussehen. Fluor. Prolapsus uteri et vaginae.

Operation 2. VII. 06 in Inhalationsnarkose. 1. Colporrhaphia anterior. 2. Perineoplastik nach Lawson-Tait. 3. Alexander-Adams. Dauer der Narkose 100 Minuten bei 60 g Chloroformverbrauch.

5. VII. 03. Bisher Urinretention. Katheterisieren. Darmwunde secerniert stark, sonst Wohlbefinden. — 7. VII. Abdomen seit gestern etwas gespannt, leichte Schmerzen im ganzen Abdomen. Weder Stuhl noch Blähungen. — 8. VII. Meteorismus nimmt zu. Einläufe und Laxantien per os ohne Erfolg. — 9. VII. Keine Peristaltik, kein Stuhl. Leib noch mehr aufgetrieben. Strychnininjektionen vergeblich. Rascher Verfall. Im Operationshaus vor Beginn der Narkose zwecks Kolostomie Exitus letalis. — Sektion: Constrictio spastica partialis recti consequente meteorismo intestini totius et ventriculi. Hypostasis lob. inf. utr. pulmonis.

2. Frau B., 35 J. Aufgenommen 16. III. 04. 2 Partus, spontan, seit der letzten Scheidenvorfall, der sie an ihrer Arbeit hindert.

Status: Leidlich genährte mittelgrosse Frau. Innere Organe ohne Befund. Intakter Damm. Grosser Scheidenprolaps und retroflektierter Uterus.

Operation 19. III. 04 in Scopolamin-Aethernarkose. Narkose anstandslos. 1. Colporrhaphie. 2. Lawson-Tait. 3. Alexander-Adams.

24. III. Beim ersten Verbandwechsel zeigen sich die abdominalen Wunden inficiert. 38,6. Entfernung der Nähte. Feuchter Verband. — 30. III. Seit 3 Tagen entfiebert. Fühlt sich sehr wohl. Bei einer etwas anstrengenden Stuhlentleerung im Bett plötzlicher Exitus. — Sektion: Embolia pulmonum, Thrombosis venae hypogastricae et plexus spermatici lat. dextr.

Wie aus den Auszügen hervorgeht, ist in beiden Fällen eine ausgiebige Colpoperineoplastik neben der Alexander-Adams'schen Operation gemacht worden und der erste Todesfall mit Bestimmtheit nicht der abdominellen Operation zuzuschreiben. Vielmehr ist anzunehmen, dass durch das lange Tragen des Pessars ein jauchiger Katarrh bestanden hat, der infolge der Operation zu einer Beckenphlegmone nnd Darmlähmung führte. In dem zweiten Falle trat der Tod plötzlich durch Lungenembolie am 9. Krankheitstage, bei subjektivem Wohlbefinden, ein. Die Ursache für die Thrombosierung der V. hypogastrica ist durch die Sektion nicht zu ermitteln gewesen und kann nicht mit Sicherheit in der Alexander-Adams'schen Operation erblickt werden.

Ein analoger Fall wird von Döderlein[1]) citiert, wo neben der Alexander-Adams'schen Operation eine Colpoperineoraphie ausgeführt wurde und die Frau an einem verjauchten Hämatom septisch zu Grunde ging. Spaeth[2]) erlebte unter 50 Fällen einen Todesfall an protrahierter Chloroformintoxikation am 5. Tage.

Der Gefahr postoperativer Hernien haben wir bei allen Nachuntersuchungen besondere Aufmerksamkeit zugewandt und bis auf eine einseitige kleine Bruchpforte stets feste lineare Narben gefunden; sie waren nie Gegenstand einer Klage. Die Schwierigkeit eines festen Schlusses der Wundränder über dem Poupart'schen Bande veranlasst Döderlein und Krönig[1]) zum Auflegen von Sandsäcken während der ersten 2 Tage, um Hämatome zu vermei-

1) Döderlein-Krönig, Gynäkologie 1907.
2) Münch. med. Wochenschr. 1907. Nr. 13.

den, wohingegen es ihren Patientinnen gestattet ist, am 6. Tage das Bett und am 12. Tage die Klinik zu verlassen. Bei der angegebenen, von uns geübten Naht ist eine Hämatombildung ausgeschlossen, so dass sich die wohl wenig angenehme Belastung erübrigt, dagegen halten wir eine erheblich längere Bettlage für die notwendige Voraussetzung zur Erzielung einer festen Narbe. In kosmetischer Hinsicht sind unsere Narben, besonders nach Anwendung der Klammern, vorzügliche und oft bei der Entlassung kaum noch zu sehen.

Bei dem äusserst günstigen Ergebnis von nur wenig mehr als 3% Recidiven seien andere Ergebnisse citiert[1]). Cohn berichtet über 39 Fälle mit 7 Recidiven = 17,9%; ein früherer Bericht aus derselben Klinik über 28 Fälle registriert 6 Recidive = 21,4% aus der Wertheim'schen Klinik berichtet Bucura über 30 Fälle mit 4 Recidiven, die Zweifel'sche Klinik hatte unter 18 Fällen 3 Recidive, Späth[2]) hatte, seitdem er zur Fixierung der Lig. rot. unresorbierbares Material verwandte unter 30 Nachuntersuchten Fällen keinen Rückfall.

Auf Grund unseres Krankenmaterials erblicken wir in der Alexander-Adams'schen Operation eine nahezu ideale Operation zur Beseitigung der pathologischen Rückwärtslagerung des nicht oder nur wenig fixierten Uterus; in einzelnen Fällen leistet sie allein auch bei geringem Descensus uteri eine ungefähre Restitutio ad integrum. Bei Prolaps der Vaginalwände ist sie mit einer Kolporrhaphie oder Kolpoperineoraphie von meist dauerndem Nutzen. Bei fixiertem Uterus ist die Verkürzung der Mutterbänder nur nach sicher abgelaufenen Adnexerkrankungen gestattet und beim Falle von stärkeren flächenhaften Verklebungen zu Gunsten der Ventrofixation zu verlassen. Bei der Ungefährlichkeit der Alexander-Adams-schen Operation allein kann sie auch mit Vorteil bei älteren Personen ausgeführt werden.

Unter diesen Voraussetzungen ihr eine noch weitere Verbreitung und Anerkennung zu schaffen, sollte mit der Zweck dieser Zeilen sein.

1) Döderlein-Krönig l. c.
2) Späth l. c.

XI.

AUS DEM

ALLGEMEINEN KRANKENHAUSE

ZU HAMBURG-EPPENDORF.

I. CHIRURG. ABTEILUNG: PROF. DR. KÜMMELL.

Zur Frage der operativen Behandlung der idiopathischen Epilepsie.

Von

Dr. **Kotzenberg,**
Sekundärarzt.

Um die Erforschung des Wesens und der Ursachen der Epilepsie haben sich in den letzten Jahren Neurologen und Chirurgen in gleicher Weise bemüht. Schon in alten Zeiten war eine chirurgische Therapie dieses tückischen Leidens öfter angestrebt und versucht worden, und bis zur neuesten Zeit waren diese Versuche mit wechselndem Erfolge fortgesetzt worden. So berichtet William Alexander[1]) über drei Fälle von genuiner Epilepsie, die er auf Anregung von Hughlings Jakson dadurch zur Heilung gebracht hatte, dass er die Arteria vertebralis unterband.

In der Folge wurde dann diese Operation[2]) von verschiedenen Chirurgen mit wechselndem Erfolg ausgeführt. Später glaubte man den günstigen Erfolg dieser Operation dadurch erklären zu sollen, dass dabei die obersten Fasern des Nervus sympaticus in ihrer Verbindung mit dem Gehirn gelöst würden und kam daher auf den

1) Med. Times.

2) Kümmell, Deutsche med. Wochenschr. 1892.

Gedanken, das Ganglion cervicale supremum zu resecieren. Die Erfolge, die mit diesem Verfahren erzielt worden sind, waren jedoch nicht sehr ermutigend, so dass dasselbe wieder verlassen worden ist.

In der Mitte der 80er Jahre hat dann Horsley als erster den Versuch gemacht, auf Grund physiologischer Erfahrungen denjenigen Teil der Hirnrinde zu exstirpieren, in dem sich das Centrum für die zuerst zuckende Muskelgruppe bei den epileptischen Anfällen befindet. Er ging dabei von der Ansicht aus, dass die Epilepsie eine Erkrankung der Hirnrinde ist, deren pathologisch-anatomische Veränderungen in der Rinde wir noch nicht kennen.

Darin aber liegt der Schwerpunkt, dass das Wesen der Krankheit bis auf den heutigen Tag nicht erkannt ist, und dass alle Erklärungsversuche ihres Entstehens sich nicht auf positive anatomische Befunde gründen, sondern eben nur Hypothesen sind.

Waren doch bis vor nicht allzulanger Zeit die Autoren sich nicht einmal darüber einig, ob man berechtigt ist, eine Unterscheidung zwischen genuiner und partieller Epilepsie gelten zu lassen. Erst in der allerneuesten Zeit sprechen sich die Neurologen gegen eine solche Trennung aus, da es sich durch zahlreiche Beobachtungen bei Autopsien in tabula und in vivo herausgestellt hat, dass die partielle Epilepsie durchaus nicht immer die Folge einer umschriebenen Gehirnaffektion ist, sondern auch sehr häufig eine Erscheinung der idiopathischen Epilepsie sein kann.

Die partielle oder Jakson'sche Epilepsie beruht bekanntlich darauf, dass durch irgend welche Schädigungen, wie Tumoren, Blutergüsse und Aehnliches ein Reiz auf die Hirnrinde bezw. einen umschriebenen Teil derselben ausgeübt wird, der zu einseitigen klonischen Krämpfen in denjenigen Muskelgruppen führt, deren Nerven von den betroffenen Centren ihren Ursprung nehmen. Dieser Druck kann nicht nur von den eben genannten Schädigungen seinen Ausgang nehmen, sondern auch ausgeübt werden von Narben in der Hirnrinde selbst oder solchen zwischen Rinde und Schädeldach oder endlich durch Impression des Schädeldaches, weshalb auch vielfach der Begriff der Jakson'schen mit dem der traumatischen Epilepsie identificiert worden ist, da ja diese Schädigungen häufig im Gefolge von Traumen aufgetreten sind. Durch ein Trauma braucht jedoch durchaus keine partielle Epilepsie zu entstehen, sondern es ist sowohl durch Beobachtungen am Menschen wie auch durch die schönen Versuche Ito's aus der Kocher'schen Klinik nachgewiesen, dass sehr wohl durch traumatische Einwirkung auf die Schädeloberfläche

allgemeine Epilepsie entstehen kann.

Umgekehrt sind von anderen Autoren Fälle wahrer idiopathischer Epilepsie veröffentlicht worden, die deutlich nach dem Typus der Halbseitenepilepsie verlaufen sind. Es dürfte daher heute nicht mehr berechtigt sein, von Jakson'scher Epilepsie im Gegensatz zur idiopathischen Epilepsie zu reden, sondern wir müssen vielmehr das Krankheitsbild einteilen in Epilepsie und Hemiepilepsie.

Beide bestehen vollwertig nebeneinander; beide können zu dem sogenannten Status epilepticus resp. hemiepilepticus führen (cf. unten); beide können endlich traumatischen Ursprunges sein. Dagegen wird die Hemiepilepsie vorzugsweise durch Traumen verursacht, resp. sie ist ein wichtiges Merkmal, durch das wir die Diagnose für das Auftreten von Geschwülsten oder Blutergüssen des Gehirnes etc. wesentlich zu stützen vermögen.

Litteratur.

Es kann selbstverständlich nicht die Aufgabe dieser kurzen Besprechung sein, auf die gesamte neurologische und chirurgische Litteratur unseres Gegenstandes ausführlich einzugehen. Sie besteht zudem, wenigstens die chirurgische, aus einer grossen Zahl von Einzelbeobachtungen, die hier nicht alle besprochen werden können. Ich will nur die Hauptarbeiten und diejenigen, die für die principiellen Fragen, um die es sich bei einer Besprechung der chirurgischen Behandlung der Epilepsie handelt, in Betracht kommen, kurz registrieren.

Eine ausführliche Zusammenstellung der Litteratur findet sich in der Arbeit von Leo Müller aus der Nonne'schen Abteilung des Eppendorfer Krankenhauses (1). Müller weist an der Hand von 8 ausführlich wiedergegebenen Krankengeschichten der Nonne'schen Abteilung, deren Untersuchungsbefunde alle bis auf einen durch die Autopsie erhärtet sind, in überzeugender Weise nach, dass in der That auch bei der genuinen Epilepsie ein Status hemiepilepticus vorkommt, der ebenso wie der Status epilepticus bei der gewöhnlichen Form der Krankheit „eines Tages aus voller Gesundheit heraus zum Tode führen kann". In keinem seiner 8 Fälle war ein organisches Grundleiden die Ursache der Epilepsie.

Was speciell die chirurgische Litteratur angeht, die im Laufe der letzten Jahre erschienen ist, so scheint mir die wichtigste Arbeit aus der Kocher'schen Klinik geleistet worden zu sein, von Kocher selbst und seinen Schülern Schär und Ito.

Kocher hat durch Schär aus der Litteratur 175 Fälle von Epilepsie zusammenstellen lassen, in welcher Zahl natürlich alle solche einbegriffen sind, in denen die epileptischen Krämpfe durch Cysten, Fremdkörper, Tumoren etc. hervorgerufen worden sind. Hier betrugen die Heilungen 70—80%; bei den Fällen, in denen Cysten als Ursache gefunden wurden, 40—50%.

Mit Recht stellt Kocher die Forderung auf, dass man erst dann von einem Erfolge reden kann, wenn mindestens 3—4 Jahre seit der Operation verflossen sind, in denen die Besserung oder Heilung angehalten hat. Eine grosse Zahl der in der Litteratur als Heilungen aufgeführten Fälle verliessen mit eben notdürftig verheilter Operationswunde die betreffende Klinik.

Bei den nicht sehr zahlreichen Fällen von idiopathischer Epilepsie, die einer chirurgischen Behandlung unterworfen worden sind, konstatierte Kocher einen grossen Unterschied zwischen dem Erfolg derjenigen Operationen, bei denen eine Spaltung der Dura vorgenommen war und denjenigen, bei denen diese unterblieben war.

Im ersteren Falle wurde eine Heilungsziffer von 54% gegen 9,5% Misserfolge und im letzteren Falle nur 14,2% Heilungen gegen 57,1% Misserfolge erzielt.

Kocher glaubt daher in einer grossen Anzahl von Fällen die auch von anderen Autoren beobachteten intrakraniellen Drucksteigerungen verantwortlich machen zu dürfen für das Auftreten der Epilepsie. Eine besondere Stütze gewinnt diese Anschauung durch die Resultate Ito's, der an der Kocher'schen Klinik Versuche angestellt hat, indem er nach dem Vorgange Westphal's durch zahlreiche leichte Schläge auf den Kopf von Kaninchen bei diesen Tieren Epilepsie zu erzeugen vermochte. Mit dem Auftreten der Epilepsie gingen ganz erhebliche intrakranielle Drucksteigerungen einher.

Kocher glaubt auch, dass der öfters beobachtete Heilerfolg in den Fällen, die nach der von Horsley zuerst angegebenen Methode der Rindenexcision operiert worden sind, eben darauf beruht, dass in diesen Fällen ein grosses Stück der Dura mit excidiert worden ist, und dass daher auch in diesen Fällen die Druckentlastung des Gehirnes es gewesen ist, die die Besserung bewirkt hat.

Rinne berichtet im Jahre 1906 über einen Fall, den er im Jahre 1894 wegen genuiner Epilepsie operiert hat und zwar mit vollem Erfolg. Der Kranke litt seit seinem 11. Lebensjahre an hochgradigen epileptischen Anfällen, die seit seiner Verheiratung sich noch ganz erheblich gesteigert hatten. Die Krämpfe begannen

stets am rechten Arm, stiegen dann aufwärts am Hals entlang und gingen auf den rechten Facialis über. Das Centrum für den Arm wurde mittelst faradischer Reizung aufgesucht und die Rinde an dieser Stelle in Dicke von etwa 3—4 mm abgetragen. Die Dura wurde nicht excidiert, sondern ohne Naht wieder darüber gebreitet und der Knochenlappen nach Einlegen eines drainierenden Gazestreifens wieder aufgeklappt und mit einigen Nähten fixiert. Der Wundverlauf war keine primäre Heilung, es trat eine Randnekrose des Knochenlappens auf, die die definitive Heilung der Wunde sehr lange verzögerte. Rinne glaubt, dass dadurch eine Ventilwirkung im Sinne Kocher's entstanden sein könnte, und in der That war zur Zeit der Vorstellung des Kranken zwölf Jahre nach der Operation eine knöcherne Vereinigung der Wundränder nicht eingetreten, wie auf dem Röntgenbild deutlich zu erkennen war. Der Erfolg der Operation war eine ganz erhebliche Besserung, wenn auch keine Heilung.

v. Bergmann glaubt, dass die partielle Epilepsie naturgemäss die meiste Aussicht auf operative Heilung hat, während die allgemeine Epilepsie, über deren Wesen man so gut wie nichts weiss, für die Operation noch keine Aussichten eröffnet. Von 8 Fällen allgemeiner Epilepsie, die von ihm operiert worden sind, ist einer vielleicht als geheilt zu bezeichnen; jedoch ist es nach Lage des Falles zweifelhaft, ob diese Heilung nicht vielmehr einer energischen Bromtherapie als der Trepanation zuzuschreiben ist.

v. Bergmann kann der Kocher'schen Theorie nicht beistimmen, weil er nicht recht einsieht, warum eine Steigerung des Hirndruckes in dem einen Falle lediglich Hirndrucksymptome, in dem anderen Falle Epilepsie bewirken soll. Aus den Graf'schen Tabellen glaubt er entnehmen zu können, dass je früher sich die Epilepsie nach einer Kopfverletzung entwickelt, desto besser die Prognose für den Erfolg der Operation ist.

Friedrich berichtet auf dem Kongress der deutschen Gesellschaft für Chirurgie vom Jahr 1905 über 11 Fälle von genuiner Epilepsie, die von ihm in den Jahren 1899—1901 trepaniert worden sind. Von diesen wieder sind es 8 Fälle, bei denen unter einheitlichen Principien operiert worden war, und bei denen genaue Untersuchungen vor und nach der Operation vorliegen. 4 dieser Kranken litten bereits an hochgradiger Verblödung, 3 andere waren ebenfalls sehr schwere Fälle, während nur bei 3 der Intellekt vollkommen intakt geblieben war. Die ätiologischen Beziehungen

aller dieser Fälle zu einem Trauma stehen nicht fest, obgleich er bei einzelnen durch spätere Nachfragen den einen oder anderen Hinweis auf ein Trauma erhalten hat. In 4 seiner Fälle hat er sich mit Erfolg an das Merkmal der äusseren Narbe gehalten, bei den übrigen aber die Methode Kocher's befolgt und die Trepanationsöffnung im rechten Fronto-temporalbereich angelegt. Die Grösse der gesetzten Trepanationsöffnungen schwankte zwischen 20 und 48 qcm; in allen Fällen wurde in etwas geringerer Ausdehnung auch die Dura excidiert. Eine Vorwölbung des Gehirnes bei der Operation im Sinne eines direkten Vordringens in die Wunde wurde nur in einem Falle beobachtet. Trotzdem glaubt Friedrich nicht, dass der günstige Erfolg, den er mit seinen Trepanationen durch die Excision der Dura erzielt hat, auf einer Druckentlastung des Gehirns direkt beruht, sondern in „mechanischer Einwirkung" auf die Hirnrinde an „richtiger Stelle". Was das für eine Art von Einwirkung ist, wird nicht weiter erklärt und bleibt dunkel.

Sehr grossen Wert legt Friedrich auf die bestmöglichste Schonung der weichen Hirnhäute. Schon das mitunter notwendig werdende Betupfen der Hirnoberfläche wegen Blutung scheint ihm an der Hand eines seiner Fälle als eine für die Heilung sehr unliebsame Komplikation, da in diesem Falle an der Trepanationsstelle Rindenatrophie und sekundäre Markscheidendegeneration eingetreten war. Er verwirft deshalb auch die Drainage, da er für den Erfolg der Operation eine absolute Primärheilung für unerlässlich hält.

Von den 11 Fällen, die Friedrich operiert und nachuntersucht hat, scheiden 3 aus, da sie teils später sich als Fehldiagnosen herausstellten und einer nicht zu kontrollieren war. Von den übrigbleibenden 8 Fällen haben sich 2 als absolute Heilungen erwiesen. 1 Fall wurde gebessert, 2 Fälle vorübergehend gebessert und 3 Fälle endlich müssen als ungeheilt bezeichnet werden.

Krause behandelt nur das Gebiet der traumatischen Jackson'schen Epilepsie. Technisch wichtig ist in seinen Ausführungen die Methode der Excision der betroffenen Rindenpartien, die er ohne erheblichen Schaden für den Patienten ausführen konnte. Höchstens entstanden ganz vorübergehende leichte Lähmungserscheinungen.

In der Diskussion zu dem Vortrag Krause's machte Rothmann darauf aufmerksam, dass das motorische Centrum und das Centrum der elektrischen Erregbarkeit nicht zusammenfällt, sondern dass ersteres viel ausgedehnter ist als letzteres, dass also

wenn man nach der Krause'schen Methode operiert, lange nicht das ganze motorische Centrum exstirpiert wird und dass sich daraus die von Krause beobachteten Krampfanfälle bald nach der Operation erklären lassen.

Material und Methode.

Was nun unsere Fälle angeht, die ich im Nachstehenden einer näheren Besprechung unterziehen will, so muss ich vorausbemerken, dass es sich dabei nur um Fälle wirklicher genuiner Epilepsie handelt, bei denen bei der Operation Dura und Gehirnoberfläche intakt gefunden worden sind.

Alle diejenigen Fälle, bei denen wegen epileptischer oder hemiepileptischer Krampfzustände trepaniert worden ist, und bei denen sich als Ursache Tumoren, Cysten, Blutergüsse, Knochenstücke oder Fremdkörper aller Art gefunden haben, sind in die Betrachtung nicht eingeschlossen.

Im Ganzen wurden auf der ersten chirurgischen Abteilung des Eppendorfer Krankenhauses von 1896—1906 16 Fälle wegen genuiner Epilepsie trepaniert.

Die Nachuntersuchungen wurden jetzt im Frühjahr vorgenommen und beruhen teilweise auf persönlicher Rücksprache mit den Patienten resp. deren Angehörigen oder auf schriftlichen Mitteilungen. Naturgemäss bringt es das Menschenmaterial unserer Hafenstadt mit sich, dass über eine verhältnismässig grosse Zahl, nämlich 3 unserer Operierten, keine Auskunft zu erhalten war, so dass eigentlich nur 13 Fälle für die Besprechung in Betracht kommen können.

Von diesen 13 Fällen haben wir einen sehr bald nach der Operation durch den Tod verloren.

Die längste Beobachtungsdauer beträgt 11 Jahre. Es handelt sich dabei um 2 Fälle genuiner Epilepsie, die beide im Jahre 1896 operiert worden sind.

Der eine der beiden Fälle, F. H., war ein zehnjähriges, sonst normal entwickeltes Kind, Eltern gesund, keine Nervenkrankheiten in der Familie, mit 3 Jahren angeblich Lungenentzündung, mit 7 Jahren Masern. Im Jahre 1895 fiel das Kind mit der rechten Kopfseite gegen einen Laternenpfahl. Die entstandene Weichteilwunde wurde von einem Arzt genäht. Schädelbruchsymptome wie Bewusstlosigkeit, Erbrechen, Blutungen aus Nase oder Ohr haben nicht bestanden. Pat. ging bisher zur Schule und kam gut vorwärts. Seit 2 Jahren etwa fiel den Eltern ein gewisses

träumerisches Wesen an dem Kinde auf, sonst keine Krankheitserscheinungen. Um Ostern bekam das Kind einen Krampfanfall von einer Stunde Dauer. Mitte Juli zweiter Anfall, wobei das Kind ins Wasser fiel, seitdem mehrere Anfälle, teilweise mit Zungenbiss, letzter am 26. Oktober; seitdem Gribbeln im linken Bein.

Die alte Narbe an der Seite des Kopfes ist anscheinend reizlos und verschieblich, nicht druckempfindlich; Beklopfen des Schädels nicht schmerzhaft, Pupillen gleich weit, Rohkraft der Arme gut erhalten, Zungenbissnarben, Herz systolisches Geräusch an der Spitze, Patellarreflexe lebhaft.

Am 18. XI. Konvulsionen am ganzen Körper. Pupillen weit, reagieren aber; Facialis nicht beteiligt.

24. XI. 96 Operation in Narkose: Bildung eines Hautlappens, der die alte Narbe in der Mitte fasst; Tabula externa und interna ohne jede Veränderung. Dura mater auch nicht verändert, wird reseciert; Punktion des Gehirns ergiebt klare Flüssigkeit. Einige Situationsnähte schliessen den Defekt. — 21. XII. Die Wunde ist per primam verheilt. Anfangs noch Erscheinungen von Hirndruck, seit dem 30. XI. keine Druckerscheinungen mehr, keine Konvulsionen, das Knochenstück ist fest eingeheilt. Zurückverlegt zur medicinischen Abteilung.

Die jetzt vorgenommene Nachuntersuchung ergab, dass der Pat. seit der Operation keine Anfälle mehr gehabt hat, das Allgemeinbefinden ist sehr gut; der junge Mann hat das Gymnasium absolviert und ist zur Zeit Student.

Im zweiten Fall handelte es sich um einen 31 Jahre alten Maschinisten F. A., der auf der hiesigen medicinischen Abteilung seit längerer Zeit wegen Epilepsie in Behandlung war. Halbseitensymptome waren nicht vorhanden, über dem rechten Scheitelbein findet sich eine etwa 4 cm lange gut verschiebliche und nicht druckempfindliche Narbe. Der Kranke wird im epileptischen Dämmerzustand zur Operation verlegt.

14. IX. 96 Trepanation: Haut-Periost-Knochenlappen, dessen Mitte die genannte Narbe trägt. Die Dura tritt etwas vor — sonst keine pathologischen Veränderungen, gute Pulsation. Auch die Innenfläche des abgehobenen Knochenlappens ist absolut intakt. Die Dura wird excidiert und der Lappen nach Tamponade mit Jodoformgaze wieder an seine Stelle gebracht, nachdem vorher ein etwa markstückgrosses Stück aus dem Knochenlappen entfernt worden ist.

Die Heilung ging ohne Störungen vor sich; Pat. klagte noch öfter über Uebelkeit und Erbrechen. Am Augenhintergrund keine Veränderungen, Anfälle seit der Operation nicht mehr beobachtet; Pat. wird am 13. X. wieder zur medicinischen Abteilung zurückverlegt.

Bei der jetzt vorgenommenen Nachuntersuchung ergab sich, dass der Pat. seit der Operation keine Anfälle mehr gehabt hat. Pat. klagt über Flimmern vor den Augen und Rückenschmerzen, sonst befindet er sich vollkommen wohl.

Diese beiden Fälle sind klassische Beispiele, in denen thatsächlich durch die Trepanation eine definitive Heilung erzielt worden ist und zwar über einen Zeitraum der Beobachtungsdauer, die sich auf 11 Jahre erstreckt, so dass man berechtigt ist, von einer definitiven Heilung zu reden. Uns sind wenigstens aus der Litteratur keine Fälle bekannt geworden, wo nach 11 Jahren völligen Wohlbefindens wieder die Epilepsie in Erscheinung getreten ist. Allerdings wurde auf der hiesigen neurologischen Abteilung vor kurzem ein Fall von Gehirntumor beobachtet, bei dem die Rindenreizerscheinungen fast 10 Jahre latent geblieben sind. In beiden Fällen hat es sich um wirkliche idiopathische Epilepsie gehandelt, denn die allerdings vorhandenen Traumen waren, wie sich bei der Operation herausstellte, nur oberflächlicher Natur. Auch Reflex-Epilepsie lässt sich in diesen Fällen ausschliessen, da eine Excision der Narben nicht vorgenommen wurde.

Des weiteren finden sich unter unserm Material 3 Fälle, die man als entschiedene Besserungen bezeichnen muss. Der eine dieser Fälle wurde im Jahre 1899 operiert und hat folgende Operationsgeschichte ergeben:

1. Th. A., 35 J., Exporteur. Aufgen. 7. III. 99, entl. 27. IV. 99. Grossvater soll an Alkoholepilepsie zu Grunde gegangen sein, Eltern leben und sind gesund, ebenso ein Bruder. Soll mit der Zange entwickelt worden sein und dabei eine Verletzung des rechten Schläfenbeines erlitten haben. Mit 11 Jahren zuerst einen Anfall mit Bewusstlosigkeit, seit dieser Zeit traten öfter derartige Anfälle auf und zwar in Zwischenräumen von 6—8 Tagen. Alle Anfälle verliefen mit Bewusstlosigkeit und öfteren Zungenbissen. Vom 12. I. 97 bis 30. III. 97 hier auf der inneren Abteilung in Behandlung und als wesentlich gebessert entlassen. Kommt jetzt, um sich operieren zu lassen, obgleich seit längerer Zeit beschwerdefrei.

23. III. 99 Operation in Narkose: An der rechten Schädelseite wird ein etwa 7 cm im Durchmesser haltender Hautperiost-Knochenlappen gebildet; die Dura ist unverändert, auch eine Probepunktion verläuft negativ. Ein etwa 7 cm im Durchmesser haltendes Knochenstück wird entfernt und die Wunde zugenäht. — 27. IV. Nach glattem Wundverlauf blieben im Anfang die Anfälle aus; jetzt behauptet Pat. wieder das Gefühl zu haben wie vor der Operation. Schwindel, Kopfschmerz etc. Die Anfälle scheinen aber mehr markiert zu sein; und in der That lassen dieselben nach einiger strenger Beeinflussung nach. Pat. geheilt entlassen.

Nachuntersuchung 19. VI. 07. Die Narbe auf dem rechten Scheitelbein ist bis auf die Stelle, an der das Knochenstück entfernt worden ist,

knöchern verwachsen; an dieser Stelle scheint eine knöcherne Vereinigung nicht eingetreten zu sein, man kann an dieser Stelle die Haut mit Leichtigkeit eindrücken. A. macht einen ziemlich herabgekommenen Eindruck, beschäftigt sich viel mit der Lektüre medicinischer Schriften über Epilepsie, und ist anscheinend auf diese Weise stark hypochondrisch geworden. Er nimmt angeblich pro Woche 10 gr Brom. Im ersten Jahr nach der Operation hat er keine Anfälle mehr gehabt. In den letzten Jahren sind die Anfälle wieder gekommen und zwar 1 oder 2 mal im Jahr von kurzer Dauer. Ausserdem will er alle 2—4 Wochen einen kurz dauernden Anfall von Amnesie haben. An Kopfschmerzen will er sehr viel zu leiden haben und ausserdem an Schwäche des linken Armes.

2. In einem weiteren Fall handelte es sich um einen 21 Jahre alten Friseur A. B., der angeblich im Jahre 1897 mit einem Stock einen Schlag auf den Kopf bekommen hatte. Er behauptet, seit dieser Zeit etwa, d. h. seit 6 Jahren an epileptischen Krämpfen zu leiden. Pat. will Schwindelanfälle bekommen und Zuckungen am ganzen Körper, worauf er bewusstlos hinfällt. Nach dem Anfall hat er keine Erinnerungen mehr an denselben. Es handelt sich um einen mässig genährten jungen Menschen ohne sichtbare Narben auf dem Kopf, ohne Zungenbissnarben. Pupillen beiderseits gleich gross, reagieren prompt auf Lichteinfall.

Am 22. VI. 93 wird auf Wunsch des Kranken die Operation vorgenommen und zwar wird über dem rechten Scheitelbein ein Hautperiostknochenlappen gebildet und ein etwa dreimarkstückgrosses Stück der Dura reseciert. Tamponade durch eine ausgefraiste Knochenlücke. Nach drei Tagen wird die Tamponade durch eine silberne Kanüle ersetzt. Die Anfälle hatten im Anschluss an die Operation etwas zugenommen, verschwanden aber im Laufe des Krankenhaus-Aufenthaltes vollkommen. Ebenso gingen vorübergehend aufgetretene Lähmungen am linken Arm und Bein vollkommen zurück, sodass der Kranke bei seiner am 16. X. 03 erfolgten Entlassung sich vollkommen wohl befand.

Am 12. X. 04 wurde er wieder aufgenommen. Die Anfälle waren seit der Operation ausgeblieben, bis sich vor ein paar Tagen wieder ein Anfall einstellte, bei welcher Gelegenheit sich B. einen Zungenbiss zuzog. Er kommt deshalb wieder hierher, weil er sich nochmals einer Operation unterziehen will. Dieselbe wurde am 27. X. 04 ausgeführt und bestand wiederum in Bildung eines Hautperiost-Knochenlappens und zwar diesmal über dem linken Scheitelbein und Resektion eines fünfmarkstückgrossen Durastückes, Tamponade und nach einigen Tagen Einlegen einer silbernen Kanüle. Glatte Heilung bei der Entlassung im März 04, absolutes Wohlbefinden, er hat seit ca. 4 Monaten keinen Anfall mehr gehabt.

Die Anfrage betreffs Nachuntersuchungen wurde leider von seinem Pflegevater nur insofern beantwortet, dass er sich wohl befinde und auswärts in seinem Beruf thätig sei. Ueber Wiederkehr der Anfälle wurde nichts Näheres bekannt.

3. Der dritte Fall betrifft ein 20 Jahre altes Mädchen, dessen Eltern gesund sind. Ein älterer Bruder soll im Alter von 5 Monaten an Krämpfen verstorben sein, Pat. selbst hat im Alter von 5 Monaten zuerst Krämpfe bekommen. Sie soll dann im Alter von 2 Jahren mit dem Kopf an einen Schrank gestossen sein; seit der Zeit seien die Krämpfe häufig aufgetreten. Sie ist vielfach ärztlich behandelt worden, ohne jeden Erfolg. Die Krämpfe treten periodisch alle 6 bis 8 Wochen auf und halten dann mehrere Tage an, indem täglich mehrere Anfälle eintreten mit länger anhaltendem Dämmerzustand. Es handelt sich um ein blühend und gesund aussehendes Mädchen, an dem irgend welche krankhaften Veränderungen weder an den inneren Organen, noch an den äusseren Bedeckungen (Narben) nachweisbar sind. Psyche und Intellekt stehen auf dem Niveau eines 3—4jährigen Kindes.

Die Operation wurde am 13. XI. 03 vorgenommen und zwar wurde über dem rechten Scheitelbein ein etwa 4 cm Durchmesser haltendes Stück Dura entfernt, am Gehirn waren pathologische Veränderungen nicht nachweisbar. Die Wunde wurde in der üblichen Weise tamponiert und nach Entfernung der Tamponade am vierten Tag eine silberne Kanüle eingelegt. Am 14. XII. erfolgte die Entlassung; die Anfälle waren während der kurzen Beobachtungszeit noch zweimal aufgetreten und waren von viel kürzerer Dauer.

Nach dem Bericht des Vaters vom Juni 1907 treten die Anfälle jetzt erheblich viel seltener auf wie vor der Operation und sind viel weniger erheblich. Die Kranke hat jetzt durchschnittlich alle vier Wochen zur Zeit der Menses einen Anfall von etwa 10 Minuten Dauer. Den Abend vorher ist sie in der Regel aufgeregt, sodass man das Eintreten des Anfalls mit ziemlicher Sicherheit voraussagen kann. Zungenbisse sind dabei nicht beobachtet worden, Kopfschmerzen sollen zuweilen vorhanden sein, sonst keine Hirndrucksymptome. Geistig hat das Mädchen keinerlei Fortschritte gemacht.

Diese 3 Fälle liegen nun auch schon 3—4 Jahre zurück, so dass man mit einiger Berechtigung von einer entschiedenen Besserung durch die Operation reden kann. In allen dreien handelte es sich wiederum um wahre idiopathische Epilepsie, der zweite Fall liegt derart, dass man von einer Heilung reden könnte. Da ich jedoch eingehendere Auskunft nicht habe erhalten können, sondern nur allgemeine Nachrichten, so habe ich ihn nach strengster Beurteilung nur zu den Besserungen zählen zu dürfen geglaubt.

Einen vierten Fall könnte man auch zu den Besserungen rechnen, wenn die Zeit der Beobachtung nach der Operation nicht zu kurz wäre. Die jetzt erfolgten Erkundigungen hatten leider nicht den gewünschten Erfolg, so dass ich mich nur an eine etwa 2 Jahre

nach der Operation vorgenommene zufällige Nachuntersuchung halten kann.

Der Fall betrifft einen 25 Jahre alten Arbeiter, der seit seiner Kindheit an Epilepsie leidet und auch hier auf der Nervenabteilung vielfach behandelt worden war. Die Anfälle treten täglich mehrmals auf und sind mit Bewusstseinsstörungen verbunden, beiderseits Pupillenstarre, keine Herdsymptome, wiederholte Quecksilberbehandlung.

Operation am 27. III. 03: Ueber dem rechten Scheitelbein wird ein etwa fünfmarkstückgrosses Stück der Dura reseciert, Tamponade durch ein ausgefraistes Knochenstück. Unkomplicierter Heilverlauf. Die Anfälle waren während des Krankenhausaufenthaltes weniger geworden, jedoch litt der Kranke an häufigen Aufregungszuständen.

Bei einer am 8. VII. 05 zufällig vorgenommenen Nachuntersuchung gab der Kranke an, dass die Anfälle seit der Operation bedeutend seltener geworden seien und weniger intensiv und langanhaltend auftreten. Oft sei eine Pause von 3 bis 4 Wochen zwischen den einzelnen Anfällen. Die Aufregungszustände beständen unverändert fort; objektiv liess sich weder an dem Gehirn noch Rückenmarksnerven irgend eine Abnormität nachweisen, höchstens besteht eine ganz geringe Steigerung der Patellarsehnenreflexe. An dem psychischen Verhalten ist Abnormes nicht zu konstatieren.

Es scheint also auch in diesem Falle die Operation von Erfolg begleitet gewesen zu sein, doch ist die Zeit der Beobachtung leider eine zu kurze gewesen.

Die übrigen 6 von uns in der genannten Zeit operierten Fälle von idiopathischer Epilepsie sind durch die Operationen als nicht beeinflusst zu betrachten; die Dauer der Beobachtungszeit dieser Fälle ist meist kürzer wie die der oben beschriebenen. Einer dieser Patienten ist zwar später wieder zur See gefahren, aber etwa anderthalb Jahre nach der Operation von seinem Schiffe in Amerika desertiert und seitdem verschollen. Bei 2 Fällen hat die Nachuntersuchung ergeben, dass sie zwar noch am Leben sind, dass aber die Anfälle in unveränderter Form fortbestehen. 3 Fälle sind gestorben im epileptischen Anfall und zwar einer $^1/_2$ Jahr nach der Entlassung, einer 5 Jahre und einer 7 Jahre danach.

Einer besonderen Besprechung scheint mir noch der schon oben erwähnte Todesfall wert, der kurz nach der Operation erfolgt ist. Im Sektionsprotokoll ist zwar postoperative Encephalomalacie als Todesursache angegeben. Es scheint mir jedoch vielmehr, als ob die Diagnose idiopathische Epilepsie in diesem Falle nicht ganz zutreffend gewesen wäre, denn die epileptischen Anfälle, die der Kranke

im Anschluss an einen Säbelhieb bekommen haben soll, waren nur von kurzer Dauer, sistierten angeblich sehr bald vollständig und waren ärztlich nicht kontrolliert. Er hat zudem ein äusserst ausschweifendes Leben geführt und wurde hier eingeliefert in Status hemiepilepticus, der seit einigen Tagen bestand. In den ganzen 2 Jahren seit dem Trauma waren epileptische Anfälle nicht aufgetreten. In der Lumbalflüssigkeit, die vor der Operation entnommen wurde, fand sich Blut. Bei der Operation fand sich eine intensive Blutüberfüllung des Gehirns an der Trepanationsstelle. Bei der Sektion an derselben Stelle ein dreimarkstückgrosser encephalomalacischer Herd.

Ich glaube in Anbetracht dieser Befunde nicht unberechtigt zu sein, wenn ich daran zweifle, dass es sich in diesem Falle wirklich um eine idiopathische Hemiepilepsie gehandelt hat, und wenn ich vielmehr annehme, dass hier eine encephalitische Erkrankung auf luetischer Basis vorgelegen hat.

Ich habe jedoch den Fall trotzdem in meine Statistik aufnehmen zu müssen geglaubt, da er von neurologischer Seite als sichere wahre Hemiepilepsie aufgefasst und veröffentlicht worden ist, und ich mir nicht den Vorwurf zuziehen möchte, den einzigen Todesfall, der innerhalb 3 Tagen nach der Operation im Status epilepticus erfolgt ist, zu Gunsten der Statistik verheimlichen zu wollen.

Krankengeschichten.

F. H., Architekt, wurde am 18. XI. 98 von der med. Abteilung zur Trepanation zu uns verlegt. Aus der Anamnese ist zu erwähnen, dass Pat. vor etwa 2 Jahren einen Säbelhieb über den Kopf erhalten. Im Anschluss daran sollen epileptische Anfälle aufgetreten sein, die sich aber bald wieder verloren. Pat. hat ein ziemlich ausschweifendes Leben geführt und Lues durchgemacht. Vor einigen Tagen wieder ein epileptischer Anfall, der ganz plötzlich auftrat; er fiel dabei vom Sofa und schlug mit der rechten Schädelseite auf den Boden auf. Er wird deshalb wegen Verdacht auf Schädelverletzung zur Operation gebracht.

Kräftiger grosser Mann, vollkommen benommen. Fortgesetzt schwere epileptische Anfälle, die ausschliesslich die linke Gesichtshälfte und die linke obere und untere Extremität betreffen. Lumbalpunktion ergiebt Blut in der Lumbalflüssigkeit.

Operation ohne Narkose: Eröffnung des Schädels in der rechten Schläfengegend in handtellergrosser Ausdehnung. Kolossale Blutfülle des Gehirnes, keine sichtbare Blutung oder sonstige Veränderung. Mehrere Probepunktionen erfolglos.

Die Anfälle setzten nach der Operation für kurze Zeit aus, dann folgte ein Aufregungsstadium und nach 36 Stunden post operationem starb der Kranke an Herzschwäche. — Bei der Sektion fand sich unter dem Knochenlappen ein etwa 3 markstückgrosser Erweichungsherd. Sonst keinerlei Veränderung weder am Gehirn noch den Schädelknochen.

K. O., Heizer, 35 J. Pat. leidet seit 18 Jahren an epileptischen Anfällen, die oft mit monatelangen Pausen auftreten. Heute früh wieder ein Anfall, mit Zungenbiss.

Sonst gesunder Mann. Am Kopfe finden sich verschiedene Risse und Narben. An der Unterlippe starker Zungenbiss. Stomatitis. In der Nacht vom 21./22. XI. ganz leichter Anfall mit etwas Unruhe.

Da der Kranke die Operation wünscht, wird in Chloroformnarkose am 12. XII. die Trepanation vorgenommen. Bildung eines handtellergrossen Hautperiostknochenlappens. Es wird ein entsprechendes Stück der Dura excidiert, die Oeffnung wird tamponiert und aus der einen etwas erweiterten Ecke des Knochenlappens wird die Gaze herausgeleitet.

Während der Dauer der Behandlung noch mehrmals leichte Anfälle. Seit dem 30. XII. kein Anfall mehr. Der Kranke wird am 12. VIII. 01, nachdem in der ganzen Zeit keine Anfälle mehr aufgetreten sind, geheilt auf seinen Wunsch entlassen. Nach Bericht des Seemannsamtes ist K. am 16. IX. 02 von seinem Schiffe desertiert und seitdem verschollen.

A. H., Gastwirtstochter, 8 J. Seit dem zweiten Lebensjahr Krämpfe, die in letzter Zeit bedeutend zugenommen haben. Treten jetzt meist in Zwischenräumen von 4 Wochen auf. Langsam fortschreitende Verblödung.

Status: Schlecht genährtes, im Wachstum zurückgebliebenes Kind. Innere Organe o. B. Psyche bedeutend unter dem Niveau gleichaltriger Kinder. Lesen oder Schreiben = 0, vollkommen dementes Wesen, lacht oder weint gänzlich unmotiviert. Die Krampfanfälle, von denen einer zur Beobachtung kam, sollen in der Regel mit Zuckungen in den rechten Extremitäten beginnen; nach dem Anfall längeres soporöses Nachstadium. Pupillen sind weit und reaktionslos. Zahl der Anfälle bis 5 pro die.

22. IV. Operation: In Narkose Haut-Periostknochenlappen über dem linken Scheitelbein in Ausdehnung von etwa 3—4 cm Durchmesser. Dura zeigt keine Abnormität und wird in der Ausdehnung des äusseren Schnittes abgetragen. Der Hautlappen wird wieder zurückgeklappt, nachdem ein kleineres rundes Loch für die Tamponade ausgefraist worden ist.

Nach der Operation trat eine sehr reichliche Sekretion von Liquor cerebrospinalis auf. Die Wunde heilte gut. Der eingelegte Tampon sollte nach etwa 10 Tagen durch eine Drainkanüle ersetzt werden; das Kind bekommt jedoch sofort starke Druckerscheinungen: Lähmung des rechten Armes und Beines, sodass die Kanüle wieder entfernt werden musste. Die Erscheinungen gingen darauf prompt wieder zurück. Am 23. VI. trat eine Verschlechterung insofern ein, als das Kind (ohne An-

fall) aus dem Bette fiel und sich im Anschluss daran wieder Anfälle einstellten. Der durch den Unfall wieder locker gewordene Lappen heilte jedoch wieder gut an. Das Kind besserte sich zusehends. Entlassung am 30. VII. — Wunde ist verheilt. Das Wesen des Kindes ist bedeutend lebhafter geworden, die Krampfanfälle treten noch zuweilen auf, sind aber erheblich geringer geworden sowohl an Zahl wie an Intensität. Geheilt entlassen. Nach Bericht der Mutter ist der Zustand ebenso trostlos wie vor der Operation.

J. G., Maler, 23 J. Pat. ist schon wiederholt teils auf der medic. teils auf der chirurg. Abteilung wegen Epilepsie in Behandlung gewesen und wird jetzt von der medic. Abteilung zur Trepanation verlegt.

Operation in Narkose: 25. X. Bildung eines etwa 5 markstückgrossen Hautknochenlappens und Excision der unveränderten Dura in ganzer Ausdehnung. Tamponade durch eine ausgefraiste kleinere Oeffnung im Knochenlappen.

10. XI. Entfernung des Tampons und Einlegen einer verkürzten Trachealkanüle. Seit der Operation kein Anfall. — 12. XI. Pat. steht auf, im Anschluss daran erneuter Anfall, der in Bewusstlosigkeit und Zuckungen in den Extremitäten besteht. — 29. XI. Da sich in letzter Zeit wieder Aufregungszustände gezeigt haben und Pat. sich äusserst ungebührlich benimmt, soll er nach dem Delirantenhaus zurückverlegt werden, weigert sich aber entschieden und wird daher auf seinen Wunsch entlassen. Die Wunde ist vollkommen geheilt, die Kanüle leicht auszuwechseln. — Nach Bericht des Arztes ist eine Besserung nicht zu verzeichnen.

C. H., Ehefrau, 39 J. Pat. will im Alter von zwei Jahren auf den Hinterkopf gefallen sein. Bis zu ihrem 14. Jahre war sie vollkommen gesund. Seitdem leidet sie an Krampfanfällen, deren erster beim Tode der Mutter durch Schreck ausgelöst worden sein soll. Die Anfälle kehrten seitdem alle 1/2 Jahr oder alle Jahr wieder, bis sie in der letzten Zeit sich alle 8—14 Tage wiederholten und auch oft mehrmals am Tage auftraten. Zungenbiss öfter bemerkt. Seit dem letzten Anfall, der vor 8 Tagen stattfand, bemerkt Pat. eine Schwäche im linken Arm. Nach Aussage des Mannes dauern die Krämpfe in der Regel 5—10 Minuten und bestehen hauptsächlich aus Zuckungen der oberen und unteren Extremitäten, die linke Seite soll dabei zuerst befallen werden.

Status: Mittelgrosse magere Frau. Ueber dem rechten Scheitelbein etwa zwei Querfinger von der Mittellinie entfernt findet sich in der Höhe des Ohres eine Depression im Schädeldach, in die man die Fingerkuppe legen kann. Die Stelle ist jedoch nicht druckempfindlich. Auf der Protuberantia occipitalis externa eine 2 cm lange verschiebliche Narbe. Linker Arm leicht paretisch, Bein nicht. Keine Zungenbissnarben.

9. II. Operation in Chloroform-Sauerstoffnarkose: Bildung eines klein-

handtellergrossen Lappens über dem rechten Scheitelbein unter Umschneidung der Depressionsstelle. Nach Freilegung des Knochens findet sich an der Stelle der Depression eine ziemlich ausgedehnte Zertrümmerung des Knochens. An der Stelle wölbt sich die Dura mater stark vor. Die Dura wird eingeschnitten, das Gehirn wölbt sich ebenfalls stark vor. Auflegen eines Vioformgazetampons.

12. II. Sprache ziemlich erschwert, links leichte Facialisparese und Parese des linken Armes. — 24. II. Paresen sind fast vollkommen zurückgegangen. Heute Nacht erneuter epileptischer Anfall von etwa 5 Minuten Dauer. — 6. III. Operationswunde verheilt. Paresen bis auf die der Hand vollkommen geschwunden. Ein neuer Anfall ist nicht wieder aufgetreten. Pat. wird auf Wunsch nach Hause entlassen. Zu Hause bekam die Pat. sehr bald wieder ihre Krämpfe. Am 7. VIII. 06 fiel sie in einem schweren Anfall zu Boden und zog sich eine erhebliche Kopfverletzung zu, an deren Folgen sie am 14. VIII. starb.

B. H., Disponent, 49 J. Pat. leidet seit 13 Jahren an linksseitigen epileptischen Anfällen, die im linken Arm beginnen, dann auf das linke Bein übergehen und schliesslich auf den Nerv. facialis. Injektionskur auf der medicin. Abteilung ohne Erfolg. Grosser kräftiger Mann. Es besteht eine deutliche Schwäche in den Extremitäten links. Hier wird ein Anfall beobachtet.

Operation am 2. IV. 02: Ueber dem rechten Scheitelbein wird in über handtellergrosser Ausdehnung durch einen Hautknochenlappen die Dura freigelegt. Resektion der Dura in ganzer Ausdehnung der Wunde, im hinteren Winkel des Knochenlappens wird noch ein Stück von etwa 10 Pfennigstückgrösse ausgefraist. Der Muskellappen wird wieder zurückgebracht und ein Jodoformgazedocht eingelegt.

Entlassung: Pat. hat niemals wieder Anfälle gehabt. Die Wunde ist gut verheilt. Die Schwäche der linken Seite ist zurückgegangen; der Gang jetzt vollkommen normal. Die anfänglich vorhandene deprimierte Gemütsstimmung ist auch verschwunden, und einem normalen Selbstvertrauen gewichen.

Nervenstatus vor der Operation (Dr. Nonne): In der linken unteren Extremität ist die rohe Kraft vielleicht etwas schwächer wie rechts. In der linken oberen Extremität ist die Beugung der Finger und Hände ganz erheblich abgeschwächt. Ataxie der linken oberen und unteren Extremität deutlich, wenn auch nicht erheblich. Sensibilität: Störungen des Lagegefühls in den Fingern und der Stereognosie. An den Zehen wird die Lageveränderung der Gelenke richtig erkannt.

Bei passiven Bewegungen ganz geringe Spannung in der linken oberen Extremität, erheblicher in der rechten oberen Extremität. Sehnenreflexe beiderseits leicht gesteigert aber kein andauernder Clonus. Plantarreflex links schwächer als rechts, keine Augenmuskelerscheinungen. Deut-

liche Schwäche des linken Facialis in der Ruhe und beim Sprechen. Pupillen nach jeder Hinsicht normal. Augenhintergrund: Beiderseits geringe neuritische Atrophie.

Die Anfälle stellten sich sehr bald wieder ein. Allmählich verschlimmerte sich dann der Zustand mehr und mehr, bis der Kranke am 21. IV. 05 wieder im Krankenhaus aufgenommen werden musste, wo er am 11. V. 05 starb, in einem komatösen Zustand. Bei der Sektion fand sich allgemeine centrale und periphere Arteriosklerose, doppelseitige chronische interstitielle Nephritis. Gehirn vollkommen normal.

L. K., 7¼ Jahre. Anamnestisch nicht viel zu erfahren. Das Kind klagt über Magenschmerzen und soll angeblich an Epilepsie leiden. Und zwar sollen die Anfälle aufgetreten sein im Anschluss an eine Operation, nämlich die Enukleation des rechten Auges die (wegen Phtisis bulbi offenbar) im letzten Jahre vorgenommen werden musste.

Status: Gut genährter etwas dementer Junge. Rechts künstliches Auge, das die Höhle zu reizen scheint, aus beiden Augenwinkeln eitrige Sekretion. Das Abdomen ist aufgetrieben, jedoch ist hier bereits normaler Stuhl und Blähungen beobachtet. In der Linea alba dicht unterhalb des Processus xiphoideus eine kleine Hernie. Noch auf der Aufnahme kann ein epileptischer Anfall beobachtet werden. Klonische Krämpfe vornehmlich im linken Bein und in den oberen Extremitäten. Starke Zuckungen im rechten Facialis. Die Pupille reagiert prompt auf Lichteinfall. Der Junge wurde zunächst wegen seiner Hernia epigastrica, derentwegen er zur Aufnahme gekommen war, operiert. Während der nachfolgenden Zeit wurden wiederholt zahlreiche Fälle von epileptiformen Anfällen hier beobachtet.

Operation 26. I. 01: Hautperiostknochenlappen mit der Basis über dem linken Ohr. Die Dura wird im ganzen Umfang des Knochenlappens exstirpiert und die Wunde drainiert. — Die Wunde heilte per primam, die Anfälle schienen im Anfang nach der Operation nachlassen zu wollen, stellten sich aber bald wieder ein und wurden immer häufiger. Auch der übrige geistige Zustand des Kindes wurde langsam schlechter. Am 11. VIII. wurde der Junge nach der Epileptikeranstalt verlegt. Pat. starb in der Epileptikeranstalt im Jahr 1903.

Was die Technik anbelangt, die bei unsern Operationen angewandt wurde, so gründet sich dieselbe auf die Theorie Kocher's, die oben eingehend besprochen wurde, von der Erhöhung des intrakraniellen Druckes als ätiologisches Moment bei der Entstehung der Epilepsie.

Es wurde daher systematisch in allen Fällen in der Weise vorgegangen, dass zunächst ein Hautperiostknochenlappen über demjenigen Scheitelbein angelegt wurde, das dem „zuerst krampfenden" Cen-

trum entsprach. Handelte es sich nicht um Hemiepilepsie oder konnten keinerlei einseitige Zuckungen oder Krämpfe konstatiert werden, so wurde der Lappen, wie das auch Friedrich (s. o.) geübt hat, über der linken Fronto-temporalgegend angelegt.

In jedem Falle wurde ein Stück der Dura excidiert, das in seinem Umfange etwa der Ausdehnung des Knochenlappens entsprach.

Ein besonderer Wert wurde auf die Tamponade gelegt. Im Gegensatz zu Friedrich, der die Tamponade vollkommen verwirft, haben wir in allen unsern Fällen von ihr ausgiebigsten Gebrauch gemacht. In der Regel wurde ein Stück Knochen von dem Knochenlappen entfernt, um hier die Tampons herausleiten zu können; eventuell wurde zur wirksamen Durchführung der Druckentlastung des Gehirns nach Entfernung des Tampons an dieser Stelle eine silberne Kanüle eingelegt, die noch längere oder kürzere Zeit getragen wurde. Der Heilungsverlauf war in allen Fällen ein nicht komplicierter, die Anfälle traten in der Regel in den ersten 24 Stunden nach der Operation oder bis zur Entfernung des Tampons in unveränderter Weise auf, um dann wenigstens bei der Mehrzahl der Fälle während der kurzen Behandlungsdauer zu sistieren.

Das Resultat, welches die Nachuntersuchungen ergeben haben, ist durch die Schwierigkeiten, die, wie schon oben bemerkt, das Menschenmaterial einer Hafenstadt für derartige Untersuchungen bietet, stark beeinträchtigt, indem persönliche genaue Untersuchungen der Operierten in der überwiegenden Mehrzahl der Fälle unmöglich waren.

Trotzdem ist das Ergebnis von 2 (3) Heilungen, die man nach so langer Zeit wohl als sicher betrachten darf, als ein recht schöner Erfolg zu bezeichnen, wenn man bedenkt, wie machtlos sonst die Therapie diesem schweren Leiden gegenübersteht.

Auch die 3 Besserungen lassen sich wohl mit Recht als solche anführen, denn in allen diesen Fällen sind die Anfälle zwar wiedergekommen, aber erstlich in erheblich geringerer Intensität und bedeutend geringerer Zahl oder in viel grösseren Zwischenräumen als vor der Operation.

Dass in dem dritten Fall ein Einfluss auf das psychische Verhalten im günstigen Sinne nicht ausgeübt werden konnte, liegt in der Natur der Sache, denn wenn ein zwanzigjähriges Mädchen, wie das hier der Fall war, geistig so vollkommen zurückgeblieben ist, so kann die Operation natürlich in diesem Sinne keine Besserung mehr schaffen.

Ich bin natürlich weit entfernt, bei einer so geringen Zahl von

Fällen, wie sie mir zu Gebote stehen, ein Procentverhältnis berechnen zu wollen. Immerhin wurde in unsern Fällen durch die Operation im Sinne Kocher's von 12 (13) 6 Fälle dauernd günstig beeinflusst, d. h. die Hälfte unserer Fälle. Das Resultat stimmt ungefähr mit den Resultaten Kocher's, die er mit derselben Operationsmethode erzielt hat, überein.

Ich glaube daher, dass es nicht unangebracht wäre, wenn diese Versuche weiter fortgesetzt würden, denn es handelt sich dabei, wie schon bemerkt, um eine Krankheit, die fast als unheilbar zu bezeichnen ist, wenigstens im besten Falle nur schwer durch innere Mittel zu beeinflussen ist; und wenn die operative Inangriffnahme dieses furchtbaren Leidens auch auf eine grössere Zahl von Fällen angewandt, als sie bisher veröffentlicht worden sind, keine schwereren Gefahren durch die Operation selbst bietet als das bei unsern wenigen Fällen der Fall war, so dürften sich auf Grund der bisherigen Erfahrungen mit der Kocher'schen Methode weitere Versuche mit der operativen Therapie wohl empfehlen.

Litteratur.

Kümmell, Zur operativen Behandlung der Epilepsie. Deutsche med. Wochenschr. 1892. Nr. 23. — L. Müller, Ueber Status hemiepilepticus idiopaticus. Deutsche Zeitschr. f. Nervenheilkunde Bd. 28. — Kocher, Ueber einige Bedingungen operativer Heilung der Epilepsie. Arch. f. klin. Chir. Bd. 59. — Auerbach und Grossmann, Ein operativ behandelter Fall von Jakson'scher Epilepsie. Münch. med. Wochenschr. 1907. Nr. 10. — v. Bergmann, Chirurgische Behandlung der Hirnkrankheiten. 1899. — Friedrich, Ueber die operative Beeinflussung des Epileptikergehirnes. Verhandl. der deutschen Gesellsch. f. Chir. 34. Kongress 1905. — Krause, Berl. klin. Wochenschr. Festschr. f. C. A. Ewald 1905. — Donath, Kraniektomien bei Epilepsien verschiedenen Ursprunges. Wien. klin. Wochenschr. 1903. — Rinne, Operative Behandlung der genuinen Epilepsie. Deutsche med. Wochenschr. 1906. Nr. 36.

XII.

AUS DEM

ALLGEMEINEN KRANKENHAUSE

ZU HAMBURG-EPPENDORF.

I. CHIRURG. ABTEILUNG: PROF. DR. KÜMMELL.

Unsere Untersuchungsmethoden bei Nierenkrankheiten.

Von

Dr. **Kotzenberg,**
Sekundärarzt.

(Mit 3 Abbildungen.)

Die Erkrankungen der Harnwege nehmen heutzutage einen weiten Raum ein in dem grossen Rahmen der Chirurgie und wohl wenige Gebiete giebt es, auf denen sich unsere Wissenschaft so enge mit den Interessen der inneren Medicin berührt, wie auf diesem.

Es hat sich in den letzten Jahren aus der Lehre dieser Erkrankungen eine eigene Specialwissenschaft entwickelt, die Urologie; nicht zu ihrem Vorteile, wie uns dünkt, denn wohl lässt sich auf diesem Gebiete ein Unterschied machen zwischen denjenigen Erkrankungen, die in erster Linie den Chirurgen interessieren und denjenigen, die mehr eine innere Therapie erfordern, aber eine eigene Specialwissenschaft abzuzweigen halten wir zum mindesten für überflüssig, wenn nicht für schädlich, da die hier in Betracht kommenden Krankheiten zu ihrer Behandlung eine eingehende Beschäftigung mit der allgemeinen Medicin resp. Chirurgie erfordern, sodass der Ueberblick über das grosse Ganze bei der Ausbildung einer Specialwissenschaft leicht verloren gehen könnte.

Die Behandlung der Erkrankungen der Harnwege erfordern

allerdings, besonders was den Chirurgen angeht, eine Fülle von Kenntnissen und namentlich technische Fähigkeiten, die gewiss nicht leicht zu erlernen sind; aber gerade die Aneignung dieser technischen Fähigkeiten kann man von dem Chirurgen umsomehr verlangen, als er durch seinen Beruf schon an und für sich geeignet erscheint, solche Schwierigkeiten leichter zu überwinden.

Auf dem 15. internationalen medicinischen Kongress zu Lissabon im Jahre 1906 hat Kümmell in einem eingehenden Referate „über moderne Nierenchirurgie, ihre Diagnose und Resultate" seinen Standpunkt auf diesem Gebiete dargelegt. Ich möchte nun anknüpfend an diese Ausführungen die Untersuchungsmethoden erörtern, wie sie sich im Laufe der Jahre auf der ersten chirurgischen Abteilung des Eppendorfer Krankenhauses zur Sicherung der Diagnose herausgebildet und gut bewährt haben.

Im Zusammenhang werden in einem der nächsten Hefte dieser Zeitschrift diese Erfahrungen noch eingehender erörtert werden.

Jetzt soll nur kurz berichtet werden, wie wir vorzugehen pflegen, um bei einer operativen Inangriffnahme einer Niere gegen alle Eventualitäten gerüstet zu sein, d. h. wie wir bestrebt sind, die Diagnose bei Nierenkrankheiten im chirurgischen Sinne so zu fixieren, dass wir bei der Operation freie Hand haben. Wenn es sich herausstellt, dass eine Niere so schwer geschädigt ist, dass ihre Erhaltung nicht ohne langdauerndes Krankenlager und die damit verbundenen Gefahren möglich wäre, oder dass die Möglichkeit ihrer Erhaltung nach Art der Erkrankung überhaupt zweifelhaft wäre, so müssen wir während der Operation schon die Entscheidung treffen: wir müssen wissen, ob wir das wenige, vielleicht noch gesunde Gewebe zum Vorteil des Ganzen opfern können.

Auf die Anatomie der Nieren näher einzugehen, liegt nicht im Rahmen dieser Arbeit.

Unsere Untersuchungsmethoden beruhen, um es kurz zu sagen, in erster Linie selbstverständlich auf den allgemein üblichen klinischen Methoden der chemischen, mikroskopischen und bakteriologischen Untersuchung des Urins, dann aber vor allem auf der Anwendung dieser Methoden auf den mittelst des Ureterenkatheterismus gewonnenen gesonderten Nierenurin. Selbstverständlich muss in speciellen Fällen das Röntgenbild die Diagnose stützen. In allen Fällen, die zur Operation kommen, versuchen wir ausserdem durch die Kryoskopie uns Aufschluss zu verschaffen über die Fähigkeit beider Nieren, das Blut von harnfähigen Stoffen zu reinigen, eine

Untersuchungsmethode, die unseres Erachtens nach in Verbindung mit dem Ureterenkatheterismus geeignet erscheint, dem Operateur, der gezwungen ist, eine Niere zu exstirpieren, ein Gefühl der Sicherheit zu verleihen, wie das durch die andern Methoden der funktionellen Nierendiagnostik nach unserer Ansicht nicht erreicht wird.

Wie bei den Erkrankungen anderer Organe so wird man auch bei den Erkrankungen der Harnwege sich zunächst durch die Inspektion der in Frage kommenden Körpergegenden davon überzeugen müssen, ob etwa sichtbare Unterschiede in beiden Körperhälften bestehen. Allerdings ist die Lage der Nieren ja ziemlich versteckt, und nur wenige Nierenerkrankungen gehen mit einer so erheblichen Volumzunahme des Organes einher, dass dieselbe schon von aussen erkannt werden könnte.

Wir werden also wohl in erster Linie bei Tumoren und ausgedehnten Verletzungen in der Lage sein, schon von aussen durch die Inspektion eine Wahrscheinlichkeitsdiagnose zu stellen.

Die Differentialdiagnose von Erkrankungen der Leber, der Milz und des Darmes zu stellen, bedürfen wir jedoch der Zuhilfenahme der Palpation, wenn auch naturgemäss auch dadurch keine Sicherheit der Diagnose erzielt wird.

Wir pflegen die Palpation der Nieren zunächst in Rückenlage des Kranken auszuführen und zwar in der Weise, dass die eine Hand tief unter den Rippenbogen einzudringen sucht, während die andere vom Rücken her die Niere ihr entgegendrängt. Dabei lassen wir meist die Kranken tief inspirieren; einerseits, um die Aufmerksamkeit von der Untersuchung abzulenken, andererseits deshalb, weil der Kranke wohl bei der Inspiration auf die er besonders achtet, die Bauchmuskulatur anstrengt, dagegen bei der dann ganz unwillkürlich folgenden Exspiration meist sehr gut entspannt, sodass die palpierende Hand tief einzudringen vermag.

Als ein sehr gutes Mittel, die Entspannung der Muskulatur zu erreichen, hat sich uns auch ein ganz weiches Streichen über die Bauchdecken bewährt, ähnlich wie es als vorbereitende Effleurage zu demselben Zweck bei der Bauchmassage ausgeführt wird. Es werden durch diese leichten Striche die Bauchdeckenreflexe, die bei dem einen Individuum mehr, bei dem anderen weniger schon bei der leisesten Berührung ausgelöst werden, in spielender Weise überwunden, sodass die allmählich tiefer eindringende Hand zur Palpation der Niere übergehen kann.

Gelingt es trotzdem nicht, eine Entspannung der Bauchdecken

zu erreichen, so hat uns die Untersuchung im warmen Bad schon mitunter recht gute Dienste geleistet.

Glaubt man die Niere zwischen den Fingern zu haben, so führen wir mit der dem Rücken anliegenden Hand leichte Stösse gegen den Quadratus lumborum aus, wodurch wir die Niere einerseits noch deutlicher fühlen, eventuell einen Tumor feststellen können. andererseits eine ausgesprochene Lockerung der Niere uns nicht entgehen wird. Bei Verdacht auf Wanderniere lassen wir dann die Kranken entweder eine Lage einnehmen, die zwischen Bauch- und Seitenlage die Mitte hält und zwar auf der gesunden Seite liegend, wobei man eine Wanderniere leicht hin und her luxieren kann. Oder wir lassen die Kranken eine Zeitlang umhergehen und untersuchen dann sowohl im Stehen, wie in der genannten Lage. Können wir bei dieser Untersuchung nur eben den unteren Pol der Niere und nicht deren Vorderfläche abtasten, so kann es sich unserer Ansicht nach nicht um Wanderniere handeln.

Bei der Differentialdiagnose zwischen Nieren- und Darmtumor kann die Palpation nur insofern mitwirken, als ein cystischer Tumor mehr für Hydronephrose sprechen wird.

Von der Verwendung der Perkussion haben wir uns bei Nierenkrankheiten niemals irgend welche Vorteile versprochen.

Nach Erledigung dieser mehr vorbereitenden Untersuchungsarten gehen wir dann über zur Untersuchung des Urins, der meist mit dem Katheter der Blase entnommen, in der üblichen Weise untersucht wird. Abgesehen von der Tagesmenge und der Bestimmung des specifischen Gewichtes kommt hier die chemische, mikroskopische und bakteriologische Untersuchung in Betracht.

Bei der chemischen Untersuchung pflegen wir in der Regel die übliche ziemlich exakt arbeitende Eiweissprobe mit Essigsäure und Ferrocyankalium auszuführen, die gegebenenfalls durch die quantitative Bestimmung mit Esbachs' Reagenz vervollständigt wird. Bei der Zuckerprobe verwenden wir in der Regel die Trommer'sche, quantitativ die Polarisation, bei der Blutprobe in der Regel die Weber'sche Methode.

Bei der mikroskopischen Untersuchung kommt es uns vor allem darauf an, den Nachweis zu führen, ob Cylinder im Urin vorhanden sind; denn der Nachweis von Bestandteilen des Blutes würde an und für sich ja keine Nierenerkrankung beweisen, da dieselben ebenso gut aus der Blase stammen können. Allerdings würde der Nachweis von geschwänzten Epithelien für eine Nierenerkrankung sprechen.

Zur bakteriologischen Untersuchung des Urins ist es selbstverständlich erforderlich, denselben unter streng aseptischen Kautelen mit dem Katheter zu entnehmen. Wir gehen dabei in der Weise vor, dass wir das Orificium externum zunächst mit einem mit antiseptischer Lösung (4% Borsäure oder Sublimat) angefeuchtetem Gazebausch nach gründlicher Reinigung der Umgebung mit Wasser und Seife ordentlich abreiben. Dann wird mit einem sterilen Katheter, der in steriles Glycerin getaucht wird, der Urin in einem sterilen Glase aufgefangen. Das Sediment, wenn solches vorhanden, wird im sterilisierten Gläschen $^1/_4$ bis $^1/_2$ Stunde centrifugiert. Das Centrifugat breiten wir dann eventuell unter Zuhilfenahme einer ausgeglühten Platinöse auf dem Objektträger aus und untersuchen es in der üblichen Weise auf Tuberkelbazillen. Gegebenenfalls natürlich benutzen wir es zum Tierversuch oder, wenn andere Bakterien in Betracht kommen, vermischen wir es mit flüssigem Agar und giessen die Mischung in sterilen Petrischalen zu Platten aus.

Die Harnstoffbestimmungen des Gesamturins halten wir im allgemeinen für wenig wertvoll, da ja der Harnstoffgehalt des Urins nach den wechselnden Lebensbedingungen, speciell je nach der Menge des genossenen Eiweisses zwischen 20 und 40‰ schwankt. Wir legen der Harnstoffbestimmung nur einen grösseren vergleichsweisen Wert bei bei der Untersuchung der getrennt aufgefangenen Nierenurine, wie ich das später eingehend erörtern will, bei welcher Gelegenheit ich dann auch auf die von uns angewandte Methode der Harnstoffbestimmung zurückkommen werde.

Von Untersuchungen bei Verdacht auf specielle Erkrankungen der Niere spielt dann noch das Röntgenverfahren eine grosse Rolle; ist ja wohl heutzutage bei Verdacht auf Nierenstein die Röntgenaufnahme das souveräne Mittel zur Sicherung der Diagnose.

Aeusserst wichtig ist zum Gelingen einer guten Nierenaufnahme die gründlichste Vorbereitung des Kranken, da ja bekanntlich der geringste Kotschatten zu diagnostischen Irrtümern führen kann. Wir lassen daher die Kranken am Tage vor der Aufnahme gründlich abführen, am Tage der Aufnahme selbst bleibt der Kranke nüchtern bis zur erfolgten Aufnahme.

In der Regel machen wir zuerst eine Uebersichtsaufnahme beider Nieren; dabei ist die Lagerung des Kranken von ganz besonderer Wichtigkeit. Wie bei allen Röntgenaufnahmen, so müssen wir besonders bei der Nierenaufnahme das Organ möglichst nahe an die Platte bringen. Wir müssen deshalb Knie- und Hüftge-

lenke einerseits so lange flektieren, Kopf und obere Brust- resp. Halswirbelsäule so lange hochlagern, bis wir die physiologische Lordose der Lendenwirbelsäule vollkommen ausgeglichen haben: ist das erreicht, so wird der obere Teil des Körpers von der 11. Rippe aufwärts durch eine Stanniolplatte, der untere Teil durch eine quer unterhalb der beiden Spinae superiores über die Beine gelegte Stanniolplatte abgedeckt. Der Abstand der Röhre von der Kassette soll ca. 40 cm betragen. Die Röhre selbst muss unbedingt sehr weich sein, da man mit harten Röhren weder überhaupt eine annehmbare Steinaufnahme erzielen, noch viel weniger Einzelheiten auf die Platte bringen kann. Die Expositionsdauer beträgt bei weichen Röhren und mittelfetten Personen ca. 3 Minuten.

Haben wir auf diese Weise eine Aufnahme erhalten, auf der die Wirbelkörper gut zu sehen sind, so werden wir auch etwa vorhandene Steinschatten gut erkennen können.

Zur genaueren Feststellung der Diagnose ist es jedoch erforderlich, eine Specialaufnahme jeder einzelnen Seite insbesondere derjenigen Seite zu machen, auf der sich bei der Uebersichtsaufnahme ein verdächtiger Schatten gezeigt hat. Diese Specialaufnahmen machen wir nach Vorbereitung des Kranken in der oben beschriebenen Weise mit der von Albers-Schönberg angegebenen Kompressionsblende. Wir teilen uns zu diesem Zwecke das ganze aufzunehmende Gebiet in drei Teile und zwar erstens die Niere in ihrem oberen Teil, zweitens den unteren Abschnitt der Niere und den Ureter, und endlich den untersten Teil des Ureters und der Blase.

Zur ersten Aufnahme benutzen wir die kleine Kompressionsblende in der Weise, dass wir von einem Assistenten den Rippenbogen nach oben ziehen lassen und dann den Blendencylinder etwas schräg nach oben tief eindrücken, so tief als der Kranke den Druck eben aushalten kann.

Zur zweiten Aufnahme benutzen wir eine kastenförmige Blende von 9 : 20 cm Lichtung, die ebenfalls möglichst tief in der Richtung des Ureterverlaufes in die Weichteile eingedrückt wird.

Den untersten Teil des Ureters endlich und die Blase erhalten wir mit der gewöhnlichen grossen Kompressionsblende.

Bei der Beurteilung einer Platte richten wir unser Augenmerk darauf, ob die Wirbelsäule in ihren Einzelheiten gut zu sehen ist. Sieht man die Wirbelkörper und ihre Querfortsätze nicht vollkommen deutlich, so beweist ein negatives Resultat nicht die Abwesenheit

eines Steines. Auf guten Platten sollte auch der Musculus psoas wenigstens andeutungsweise zu sehen sein. Sind diese Bedingungen erfüllt, so muss ein vorhandener Nierenstein auf der Platte zu sehen sein. Allerdings gilt bei uns der Grundsatz, dass ein vorhandener Steinschatten zwar die Anwesenheit eines Nierensteines beweist, dass aber das Fehlen eines Steinschattens nicht unbedingt beweisend ist für das Fehlen eines Nierensteines. Eine Verwechselung mit einem Kotschatten kann bei richtiger Vorbereitung des Kranken und bei nicht zu fetten Personen nicht gut vorkommen. Allerdings ist ja die Frage immer noch nicht ganz gelöst, ob nicht die chemische Zusammensetzung der Nierensteine einen Einfluss hat auf die Schwierigkeit ihrer Darstellung im Röntgenbild.

Das sind im Grossen und Ganzen diejenigen Untersuchungsmethoden, die wir, ich möchte sagen, vorbereitend anzuwenden gewohnt sind, bevor wir an diejenige Untersuchungsmethode herantreten, die für uns als Chirurgen ausschlaggebenden Wert besitzen. Denn diese allgemeinen Methoden sind ja solche, die ebenso gut der interne Mediciner anwenden muss, um überhaupt zur Diagnose bei Erkrankungen der Harnwege zu gelangen. Während aber für die interne Therapie es ziemlich gleichgiltig ist, ob eine oder beide Nieren erkrankt sind, ist diese Frage für den Chirurgen von ausschlaggebender Bedeutung. Während der Interne, wenn er eine Erkrankung festgestellt hat, der mit inneren Mitteln nicht beizukommen ist, den Fall eben dem Chirurgen überweist, ist es dessen Aufgabe, die Seitendiagnose zu stellen und vor allem muss er danach streben, Klarheit zu erhalten über die Funktionstüchtigkeit der beiden Nieren d. h. darüber, ob gegebenen Falles die supponiert gesunde Niere im Stande sein wird, die Funktion der anderen mit zu übernehmen. Die einschlägigen Untersuchungsmethoden hat man mit dem Namen funktionelle Nierendiagnostik bezeichnet.

Man hat zwar vielfach den Ausdruck funktionelle Nierendiagnostik nur im engeren Sinne angewandt, indem man damit lediglich diejenigen Untersuchungsmethoden bezeichnete, die die Arbeitsleistung der Nieren auf Grund chemischer oder physikalischer Veränderungen des Blutes oder des Urines von Nierenkranken zu erkennen bestimmt sind, aber zur Stellung einer exakten funktionellen Diagnose gehört doch zweifellos die Untersuchung der getrennt aufgefangenen Urine beider Nieren, weshalb man gut thun wird, den Begriff etwas weiter zu fassen.

Zur Erreichung dieses letztgenannten Zieles betrachten wir als

souveränes Mittel den Ureterenkatheterismus. Die Untersuchung der Blase mit dem Blasenspiegel giebt uns Auskunft, ob eine Erkrankung der Blase selbst vorliegt, die geeignet erscheint, die Symptome hervorzurufen, die wir in der voraufgegangenen klinischen Untersuchung gefunden hatten. Eventuell sehen wir durch das Cystoskop auch aus der einen oder anderen Uretermündung trüben Urin abfliessen, oder wir können auch aus dem Aussehen der Ureterenmündungen gewisse Schlüsse bei einzelnen Krankheitsformen herleiten. Es bleibt aber diese Untersuchungsmethode immer nur eine Schätzung. Ganz unzuverlässig erscheint sie uns bei der Beantwortung der Frage nach dem Zustand der supponiert gesunden Niere und bei der Frühdiagnose der Nierentuberkulose, die doch für eine erfolgreiche operative Therapie von einschneidender Bedeutung ist. Hierbei legen wir dem Ureterenkatheterismus allein (von seltenen Ausnahmen abgesehen cf. unten) weitgehendste Bedeutung bei.

Wir benutzen seit einer Reihe von Jahren ein Cystoskop, wie es die Firma Reiniger Gebbert und Schall teilweise nach unseren Angaben herstellt und das im Grossen und Ganzen dem von Schlagintweit angegebenen Instrument entspricht. Das Instrument (Fig. 1) besteht aus einem Nickelspülkatheter von dem Umfang eines Katheters Nr. 28, der an seinem unteren Ende eine Mignonlampe trägt. Dementsprechend hat es eine auswechselbare Optik mit sehr grossem und klarem Gesichtsfeld und die sehr praktische Sondenführung des Albarran'schen Instrumentes. Namentlich die auswechselbare Optik hat den Vorzug, dass die für den Kranken immer nicht sehr angenehme Einführung des dicken Cystoskopes nur einmal zu geschehen braucht. Haben sich Verunreinigungen an Lampe oder Optik festgesetzt, so können dieselben durch Spülungen oder Reinigung der herausgenommenen Optik entfernt werden, ohne dem Kranken nennenswerte Schmerzen zu bereiten.

Die Einführung des Instrumentes gelingt bei Frauen meist ohne jede Schwierigkeit und ist ohne Anästhetikum möglich. Bei Männern benutzen wir für gewöhnlich die Anästhesierung der Harnröhre mit Eucain 1%, von dem wir 5 ccm mit einer der üblichen Hartgummispritzen injicieren; der Penis wird mit einer weichen Federklemme abgeklemmt, sodass die Flüssigkeit nicht wieder ausfliessen kann. Nach einigen Minuten ist die Harnröhre, wenigstens bei einigermassen verständigen Personen, soweit unempfindlich, dass man das Cystoskop einführen kann.

Handelt es sich um sehr empfindliche Kranke, so kann man

durch Injektion von 0,01 Morphium zusammen mit 0,0005 Skopolamin. hydrobromicum (frisch bereitet) etwa eine Stunde vor der

Fig. 1.

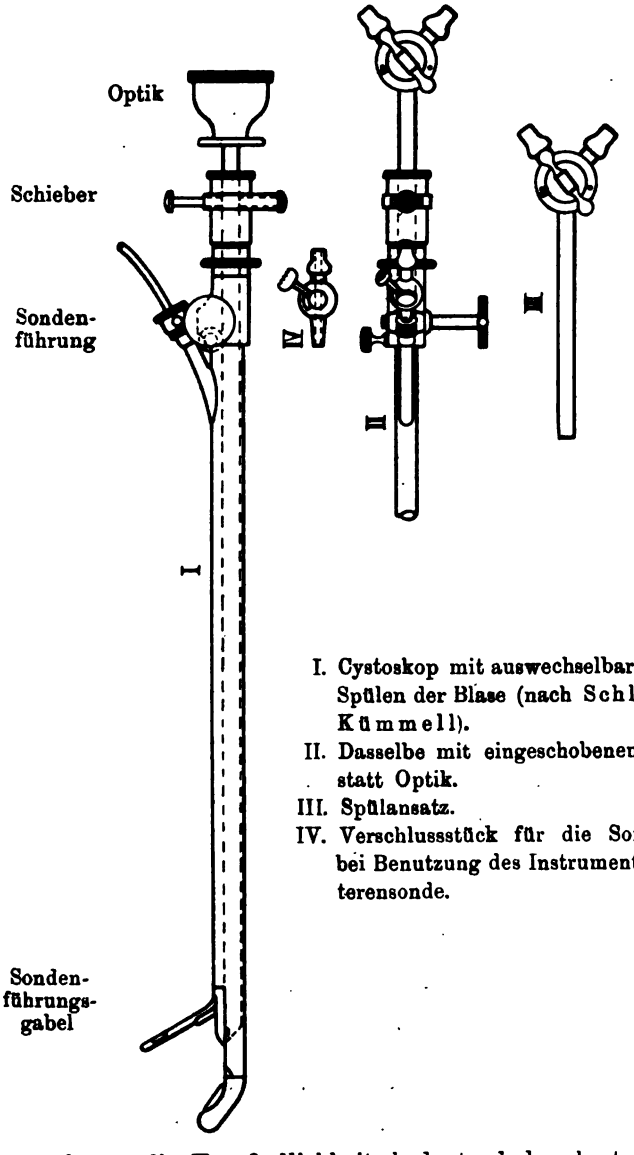

I. Cystoskop mit auswechselbarer Optik zum Spülen der Blase (nach Schlagintweit-Kümmell).
II. Dasselbe mit eingeschobenem Spülansatz statt Optik.
III. Spülansatz.
IV. Verschlussstück für die Sondenführung bei Benutzung des Instrumentes ohne Ureterensonde.

Untersuchung die Empfindlichkeit bedeutend herabsetzen. In den meisten Fällen sind wir in dieser Weise gut zum Ziel gekommen.

Nur sehr selten waren wir gezwungen von der Narkose oder der Lumbalanästhesie Gebrauch zu machen. Wir glauben übrigens, dass die Lumbalanästhesie der Narkose bei der Cystoskopie vorzuziehen ist, weil man die Kranken, wenn es sich wirklich um sehr empfindliche Blasen handelt, z. B. um Tuberkulosen, ausserordentlich tief narkotisieren muss, um die gewünschte Wirkung zu erzielen, während wir bei der Anwendung der Lumbalanästhesie ohne weiteres eine vollkommene Anästhesie der Blase erreichen.

Als Gleitmittel für das Cystoskop benutzen wir sterilisiertes Glycerin, das wasserlöslich ist und daher nicht schmiert und ausserdem direkt reinigend wirkt, indem es einen Diffusionsstrom entstehen lässt, der etwa an der Optik oder der Lampe hängen gebliebene Schleimpartikelchen wegspült.

Hier und da bedurfte der Kranke insofern eine besondere Vorbereitung auf die Cystoskopie, als (ein nicht zu sehr forciertes) Bougieren zur Dehnung von Strikturen vorgenommen werden musste. Sehr häufig kommt es vor, dass die äussere Harnröhrenmündung zu eng ist. Wir haben uns in diesen Fällen so geholfen, dass wir den Rand der Mündung mit einem Scheerenschlag eingekerbt haben.

Vor Einführung des Instrumentes wird die Lampe genau eingestellt, und zwar so, dass der kleine Kohlefaden nicht mehr als Faden zu erkennen ist. Hat man erst das Cystoskop in die Blase eingeführt, so ist es schwer noch etwas an dem Lichte zu ändern; man kann dann leicht die Lampe überanstrengen und zum Erlöschen bringen. Auch die Uretersonde führen wir zuerst in das Instrument ein und überzeugen uns davon, dass sie gut in der Führung gleitet. Wir sterilisieren die Sonden im strömenden Dampf. Jede Sonde wird einzeln in ein Tuch eingeschlagen und zwar am besten so, dass sie nicht zu sehr gerollt ist, da sie sonst erfahrungsgemäss leicht in der Führung abweicht. Vor der Einführung wird der das Lumen ausfüllende Draht etwa bis einen Centimeter hinter das Auge der Sonde zurückgezogen, er kann sich sonst leicht beim Eindringen der Sonde in die Uretermündung in der Ureterwand festklemmen, eventuell auch zu schwereren Verletzungen Veranlassung geben.

Nach Einführen des Cystoskopes (in Steinschnittlage des Kranken) in die Blase wird diese zunächst solange mit schwacher Borlösung gespült, bis das Spülwasser klar abläuft. Zur Kontrolle füllen wir nach jeder Spülung ein Reagensglas mit dem abfliessen-

den Wasser, das, gegen das Licht gehalten, uns ein gutes und einfaches Mittel giebt, den Zeitpunkt zu erkennen, wenn die Spülflüssigkeit klar ist.

Die von manchen geübte Methode, den Kranken vor der Untersuchung etwa 1 bis 2 Stunden lang, wenn möglich, nicht urinieren zu lassen, halten wir für ganz zwecklos; denn das erste Erfordernis, um im Cystoskop klare Bilder zu erhalten, ist ein klares durchsichtiges Medium d. h. möglichst klares Wasser. Urin aber, selbst wenn er noch so wenig getrübt ist, wird schon vermöge seiner gelblichen Farbe stets ein weniger klares Medium sein wie Wasser, abgesehen davon, dass man nie wissen kann, wieviel Urin in der Blase zur Zeit ist. Und der Grund dieses Vorgehens, die Blase durch die Spülung möglichst wenig zu reizen, scheint uns im Verhältnis zu den Nachteilen dieses Verfahrens nicht ausschlaggebend genug zu sein.

Das zweite Erfordernis ist der richtige Füllungszustand der Blase, da die Entfaltung der Blasenwand, welche allein uns eine gute Uebersicht bietet, nur bei einem gewissen Füllungsgrad derselben zu erreichen ist. Es ist somit hierauf ganz besonderes Gewicht zu legen, und auch während der Untersuchung darf nie ausser acht gelassen werden, dass sich mit dem Füllungszustand der Blase die cystoskopischen Bilder stark verändern.

Der Normalfüllungszustand der Blase beträgt ca. 150 ccm. Bei dieser Füllung ist die Blasenwand gerade so entfaltet, dass wir bequem das ganze Blaseninnere überblicken können. Aendert sich während der Untersuchung der Füllungsgrad, wie das beispielsweise leicht eintritt, wenn die Kranken pressen, so legt sich die Schleimhaut in Falten, oder die Ureterenmündungen wechseln ihre Lage zueinander, indem sie einander näher rücken. Das cystoskopische Bild ist dadurch total verändert, und namentlich dem Anfänger wird es dann oft sehr schwer fallen, sich in einer solchen Blase zurechtzufinden.

Man sollte daher nie während der Untersuchung das Abfliessen des Wassers ausser acht lassen und sofort nachfüllen. Man wird sich dann viele Mühe und dem Kranken viel Quälerei ersparen. Dabei ist allerdings ein Spülcystoskop von grossem Wert. Denn sollte man zu diesem Zwecke beständig das Instrument von neuem einführen, so würde ein derartiges Verfahren ebenso zeitraubend und umständlich wie schmerzhaft für den Kranken sein. Die Blasenwand leuchten wir uns in systematischer Weise so ab, dass wir uns

zunächst die obere Blasenwand, dann die seitlichen Wände durch Vor- und Zurückziehen des Instruments, kombiniert mit entsprechenden Drehbewegungen, zu Gesicht zu bringen suchen und gehen dann allmählich auf den Blasengrund über. Eine gute Richtschnur zum Auffinden der Ureterenmündungen, wenigstens bei männlichen Blasen, ist die sogenannte Gleichgewichtslage d. h. derjenige Punkt, in dem sich das Instrument ruhig einstellt. Dreht man in dieser Lage den Schnabel des Cystoskops nach dem Blasengrund, so wird man in den meisten Fällen eine der beiden oder auch beide Ureterenmündungen zu Gesicht bekommen, allerdings in grösserer Entfernung. Handelt es sich nun darum, beispielsweise den linken Ureter zu sondieren, so schieben wir das Instrument solange hin und her, bis wir die Mündung gross und deutlich vor uns haben. Dabei steht der Schaft des Cystoskopes parallel dem rechten Oberschenkel des Kranken und liegt diesem fast an. Es besteht nun ein grosser Unterschied bei den einzelnen Individuen in der Lage des Blasenbodens, der abzuhängen scheint von dem Neigungswinkel des Beckens zur Wirbelsäule. Bei manchen Patienten liegt (bei der Steinschnittlage) der Beckenboden sehr schräg, bei andern wieder senkrechter, sodass das Ocular hoch erhoben oder tief gesenkt werden muss, wenn man sich die Uretermündung scharf einstellen will. Man kann sich dabei die Arbeit sehr erleichtern, wenn man dementsprechend die Lagerung des Kranken ändert, d. h. bei tiefstehenden Blasenboden den Rücken hoch, bei hochstehenden tief lagert, wodurch man das Becken in andere Neigungsverhältnisse zu dem Auge des Untersuchers bringt.

Behufs Vorschieben der Sonde in den Ureterschlitz haben wir es uns zur strikten Regel gemacht, wenn möglich nicht, wie es vielfach und auch neuerdings wieder von Garrè und Ehrhardt angegeben wird, durch Verschiebung des Cystoskopes das Eintreten der Sonde in den Ureterschlitz zu bewirken. Sondern wir stellen uns den Ureter zuerst so ein, dass seine Oeffnung fast das ganze Gesichtsfeld des Cystoskopes ausfüllt. Ist das erreicht, so kann die Sonde ohne übermässige Anstrengung der Sondenführungsgabel mit Leichtigkeit in die Uretermündung vorgeschoben werden.

Ist jedoch der Ureterschlitz nur eben im Gesichtsfeld des Instrumentes zu sehen, etwa am oberen Rand desselben, so ist die Entfernung der Sondenspitze von ihm eine noch recht grosse. Das Hin- und Herschieben des Instrumentes würde dem Kranken schmerzhaft sein. Man muss ferner die Gabel sehr hoch aufstellen, sodass

sich die Sonde oft nicht mehr schieben lässt, denn in dem Moment wo die Abbiegung der Sonde zur Achse des Cystoskopes annähernd einen rechten Winkel erreicht, ist bei den meisten Cystoskopen ein glattes Vorschieben der Sonde nicht mehr möglich, da sich dann die Sonde festklemmt. Alles das wird verhindert, wenn man die Mündung gross eingestellt hat d. h. wenn man die Sondenspitze möglichst nahe gebracht hat. Ist die Sonde in den Ureter eingedrungen, so schieben wir sie etwa 3 bis 4 cm vor und ziehen dann den Draht heraus. Hierauf wird die Sonde noch einige Centimeter weiter im Ureter hochgeschoben. Der Urin tropft in rhythmisch sich folgenden, durch die Peristaltik des Ureters bedingten Portionen von je ca. 6 bis 10 Tropfen ab. Schiebt man die Sonde höher hinauf, so erkennt man das Eintreten in das Nierenbecken daran, dass der Abfluss des Urins jetzt in gleichmässiger Tropfenfolge und nicht mehr rhythmisch vor sich geht.

Ein nicht rhythmisches Abfliessen des Urines aus der Sonde kann übrigens auch erfolgen, wenn der Ureter etwa bei hochgradiger Tuberkulose derartig verändert ist, dass seine Wand nur mehr ein starres Rohr bildet, sodass die Wirkung der Muskulatur aufgehoben ist.

In der Regel sondieren wir zunächst diejenige Niere, welche voraussichtlich gesund ist und zwar nicht nur deshalb, weil wir dadurch eine Infektion derselben mit zu vermeiden hoffen, sondern auch weil es uns darauf ankommt, ganz besonders den reinen Urin der gesunden Niere näher zu untersuchen. Im Uebrigen haben wir in hunderten von Untersuchungen niemals eine Infektion der gesunden Niere durch die Sondierung gesehen, und wir glauben auf Grund unserer Erfahrungen, dass die Befürchtungen, die in dieser Hinsicht geltend gemacht worden sind, unbegründet sind. Der Urinstrom selbst, der aus der Niere in rhythmischen Stössen herabbefördert wird, scheint uns ein Festsetzen der Bakterien in die Schleimhaut des Ureters zu verhindern.

Wir stellen, wenn die Sonde im Ureter liegt, das Cystoskop auf dem Cystoskophalter[1]) fest und fangen nun in der Regel den Urin in 2 getrennten Portionen auf und zwar zuerst etwa 3 bis 4 ccm zur chemischen Untersuchung in einem gewöhnlichen Reagenzglas und dann etwa eben soviel in einem sterilen Reagenzglas zur mikroskopischen und bakteriologischen Untersuchung.

Die Untersuchung dieses Sondenurins wird nun wieder ebenso

1) Von Reiniger, Gebbert & Schall.

vorgenommen, wie das oben beschrieben, d. h. es werden dieselben chemischen Reaktionen gemacht; der Urin wird centrifugiert und das Centrifugat mikroskopisch und bakteriologisch untersucht. Bei der Untersuchung der getrennt aufgefangenen Sondenurine legen wir der Bestimmung des Harnstoffgehaltes einen gewissen Wert bei. Denn so wenig Wert wegen der grossen Schwankungen, die dabei in normalen Verhältnissen schon vorkommen, dem Harnstoffgehalt des der Blase entnommenen Urines auch beigelegt werden darf, so wichtig ist unseres Erachtens die Vergleichung der von jeder einzelnen Niere innerhalb eines gewissen Zeitraumes ausgeschiedenen Harnstoffmengen. Es erscheint uns denn doch allzu skeptisch, wenn man behaupten will, dass während der etwa $^1/_2$ Stunde dauernden Untersuchung durch äussere Einflüsse wesentliche Unterschiede in dem Harnstoffgehalt zweier getrennt aufgefangenen Nierenurine eintreten könnte.

Als eine einfache Methode zur Bestimmung des Harnstoffgehaltes des Urines hat sich uns das Verfahren Esbach's ganz vortrefflich bewährt. Wir haben die damit erhaltenen Resultate wiederholt durch den Chemiker unseres Krankenhauses, Herrn Schumm, nachprüfen lassen und stets konstatieren können, dass die erhaltenen Werte mit den durch die feineren Methoden gewonnenen annähernd übereinstimmten bis auf Fehlergrenzen, die für unsere praktischen Zwecke überhaupt nicht in Betracht kommen.

Wir benutzen zu der Bestimmung eine Glasröhre von 1 cm Lichtung, wie sie die nebenstehende Fig. 2 wiedergiebt. Die Röhre ist mit einer Skala versehen, die cbdcm anzeigt. Die Röhre wird bis zur Marke 70—80 mit einer Bromlösung gefüllt, die folgende Zusammensetzung hat: Liquor. natr. caust. 60,0; Aqua dest. 50,0 Brom 2,0. Dann wird mit destilliertem Wasser aufgefüllt, bis zur Marke 140 und endlich aus einer Pipette 1 ccm des zu untersuchenden Urines zugefügt. Jetzt wird sofort der mit einem Gummifinger bewehrte [1]) Daumen auf die Glasröhre aufgesetzt und die Flüssigkeit durch Umschütteln gut gemischt. Dadurch wird der in dem untersuchten Urinquantum (1 ccm) vorhandene Harnstoff zerlegt; der Stickstoff scheidet sich in Form von Gasblasen aus. Die ausgeschiedene Menge wird gemessen durch Ausgleich des in der Röhre jetzt vorhandenen Innendruckes mit dem äusseren Luftdruck, mit anderen Worten man bestimmt die Zahl der Volumteile des unter Wasser aufgefangenen Stickstoffgases. Zu diesem Zwecke

1) Um Abrutschen zu vermeiden.

bringt man die Röhre so unter Wasser, dass ihre Oeffnung im Wasser untertaucht, lässt dann den Daumen, der bis zu diesem Momente das entwickelte Gas zurückgehalten hat, los. Es entweicht dann soviel von der Flüssigkeit als dem Volumen des entwickelten Gases bei dem jeweiligen Luftdruck entspricht. Dann setzt man wieder den Finger auf, dreht die Röhre um, und liest an der Skala ab wieviel Flüssigkeit entwichen ist. Eine von Esbach angegebene Tabelle giebt uns dann direkt für den jeweiligen Barometerstand den aus der ausgeschiedenen Stickstoffmenge herzuleitenden Harnstoffgehalt des untersuchten Urines in pro mille gramm an.

Fig. 2.

Esbach's Urimeter (Brewer frères. Paris).

Man benutzt bei der Untersuchung koncentriertere Bromlösung, die man sich erst verdünnt, ebenso wie man die angegebene Reihenfolge Brom, Wasser, Urin einhalten muss, weil bei Verwendung verdünnter Lösung oder anderer Reihenfolge eine vorzeitige und so stürmische Stickstoffentwicklung zur Folge haben würde, dass man die Entweichung des entwickelten Gases durch Aufsetzen des Fingers nicht schnell genug würde verhindern können. Die Bromlösung wird bei uns immer im Eisschrank aufbewahrt.

Die Berücksichtigung des jeweiligen Barometerstandes scheint uns nicht so unbedingt erforderlich; es genügt wohl für unsere Zwecke, wenn man einen mittleren Barometerstand annimmt. Denn zwischen den Werten der Tabelle, die wir beispielsweise bei einem Barometerstand von 66 und denen, die wir bei einem solchen von 67 erhalten, ist kein grosser Unterschied, jedenfalls kein so grosser, wie er bei der vergleichsweisen Harnstoffbestimmung von zwei Nierenurinen in Betracht kommen könnte. Zur exakteren Bestimmung benötigt man noch das ebenfalls von

Esbach angegebene Baroskop [1]), das gleichzeitig diejenigen Faktoren berücksichtigt, die bei der Bestimmung des Volumens eines unter Wasser aufgefangenen Gases in Betracht kommen, nämlich atmosphärischen Druck, Temperatur und Spannung des Wasserdampfes.

Was schliessen wir nun aus der Harnstoffbestimmung der getrennt aufgefangenen Sondenurine? Angenommen wir erhalten rechts einen Wert von 1 pro mille und links einen Wert von 20 pro mille, so können wir daraus schliessen, dass die linke Niere ungefähr die normale Arbeit bei der Harnstoffausscheidung verrichtet hat zu der Zeit der Untersuchung, und dass die rechte Niere zur selben Zeit in nicht nennenswerter Weise sich an der Harnstoffausscheidung beteiligt hat. Ergiebt dann die mikroskopische, chemische und bakteriologische Untersuchung der Sondenurine entsprechende Resultate, so gewinnt die Annahme viel an Wahrscheinlichkeit, dass in diesem Falle die linke Niere voll funktionsfähig, die rechte Niere so schwer krank ist, dass ihre Entfernung für den Körper voraussichtlich kaum von Bedeutung sein wird.

Der Ureterenkatheterismus ist unseres Erachtens das souveräne Mittel, sich über die Beschaffenheit beider Nieren Aufschluss zu verschaffen. Denn erstens können wir durch ihn erkennen, ob überhaupt zwei Nieren vorhanden sind, dann aber giebt er uns Aufschluss darüber, ob die angeblich gesunde Niere auch wirklich gesund ist, und ob man annehmen darf, dass bei Wegnahme der erkrankten sie voraussichtlich im Stande sein wird, die Arbeit für beide Nieren zu übernehmen. Wir begnügen uns daher auch häufig in solchen Fällen, deren Sondierung besonders schwer ist, und bei denen aus äusseren Gründen eine Sondierung in derselben Sitzung nicht thunlich erscheint, mit der Sondierung der angeblich gesunden Niere, indem wir den Urin der Kranken indirekt auffangen d. h. den Urin, der sich in der Blase sammelt, wenn die Sonde in dem einen Ureter liegt.

Dabei muss man jedoch bedenken, dass dieser indirekt aufgefangene Urin erstens durch die Blase gelaufen ist, dass er zweitens noch Reste des Spülwassers enthalten kann, und dass endlich, und das ist die Hauptsache, dieser Urin deshalb nicht rein den Urin der nicht sondierten Niere enthält, weil die Sonden in der Regel nicht vollkommen die Lichtung des Ureters verschliessen, sodass immer noch Urin nebenherfliesst, der also dem indirekt aufgefangenen

1) Baroskop Correcteur des volumes gazeux. (Brewer Frères boulevard St. Germain Paris.)

Urin beigemischt wird und zu Irrtümern Veranlassung geben kann, was man bei der Beurteilung der erhaltenen Resultate zu berücksichtigen hat. Dieses etwas abgekürzte Verfahren ist also in Fällen, wo die Katheterisierung beider Nieren aus irgend welchen Gründen vielleicht nicht angängig ist, immerhin brauchbar, sichere Resultate aber giebt allein der Katheterismus jeder einzelnen Niere.

Gewiss bietet der Ureterenkatheterismus dem Anfänger einige Schwierigkeiten, aber so unüberwindlich sind dieselben denn doch nicht, dass sie nicht jeder erlernen könnte. An unserer Abteilung wenigstens lernen die Assistenzärzte eo ipso diese Untersuchungsmethode durch die Praxis, und es ist uns bisher noch nicht begegnet, dass der eine oder andere dabei auf unüberwindliche Schwierigkeiten gestossen wäre. Allerdings hat ja hier der einzelne den Vorzug, die Unterweisung eines älteren Kollegen jederzeit geniessen zu können. Wir haben aber auch in unseren Kursen nur äusserst selten den Fall erlebt, dass es uns in der ja nur sehr beschränkten Zeit nicht gelungen wäre, die Teilnehmer wenigstens soweit zu bringen, dass sie es lernten, unter normalen Verhältnissen die Sonde in den Ureter selbständig einzuführen.

Natürlich giebt es Fälle, in denen auch der geübte grosse Schwierigkeiten hat, in der stark veränderten Blase die Ureterenmündungen aufzufinden. Das sind namentlich die Fälle von hochgradiger Schrumpfblase bei Nierentuberkulose, die den Katheterismus wie überhaupt die ganze Cystoskopie durch die Unmöglichkeit, die Blase durch entsprechende Füllung zur Entfaltung zu bringen, oder durch das in solchen Fällen meist vorhandene Schleimhautödem vollkommen unmöglich machen können.

In diesen glücklicherweise nicht allzu häufigen Fällen pflegen wir zunächst die Blase vorzubereiten durch entsprechende Spülungen und Diät. In neuerer Zeit haben wir auch von der Sauerstoffirrigation solcher Blasen sehr gute Erfolge gesehen. Die Irrigation wird in der Weise ausgeführt, dass nach einer voraufgehenden Ausspülung der Blase mit Borwasser durch einen doppelläufigen Katheter dieser an eine Sauerstoffbombe angeschlossen wird. Das Abflussrohr wird mit einem langen Gummischlauch versehen und dieser unter Wasser geleitet. Die Bombe wird nun so eingestellt, dass das Mannometer bei geöffnetem Schlauchhahn überhaupt keinen Druck anzeigt bei geschlossenem höchstens einen Druck von 15 bis 20 mm. Diese Einstellung wird lediglich mit dem Haupthahn der Bombe vorgenommen, was nach einiger Uebung leicht gelingt.

Die Einstellung mit dem Schlauchhahn vorzunehmen halten wir nicht für ratsam, weil dabei zu leicht Druckschwankungen während des Gebrauches stattfinden können, die dann leicht zu Verletzungen Veranlassung geben könnten; in der beschriebenen Weise vorgenommen halten wir nach unseren Erfahrungen den direkten Anschluss des Spülkatheters an eine Sauerstoffbombe für unbedenklich und andere Verfahren für entbehrlich.

Diese permanente Irrigationen werden ein- bis zweimal täglich und zwar je $^1/_4$—$^1/_2$ Stunde lang vorgenommen. Wir haben mit dieser Methode Fälle gesehen, in denen sich die Kapacität der schwer veränderten Schrumpfblase in wenigen Wochen von 30 bis 40 ccm auf 100 ccm und mehr hat steigern lassen.

Trotz aller dieser Vorbereitungen ist es uns schon vorgekommen, dass uns die Sondierung der Ureteren auf keine Weise gelingen wollte. Dann haben wir wohl versucht, uns durch Injektion von Indigocarminlösung nach dem Vorgange Völker's die Ureterenmündungen zu Gesicht zu bringen. Die Methode selbst werde ich weiter unten näher besprechen. Sie wurde von Völker angegeben, um sich Rechenschaft zu geben über die Arbeitsleistung der Nieren und hat die Eigentümlichkeit, dass das eingespritzte Indigocarmin bei Nierengesunden in Gestalt von tiefblauen Wolken im Urin ausgeschieden wird. Bei verschiedenen Erkrankungen der Nieren aber wird die blaue Farbe durch den eiterhaltigen Urin entfärbt. In den Fällen also, wo es sich um einen doppelseitigen Krankheitsprocess an den Nieren handelt, wird der Urin nur sehr schwach oder gar nicht gefärbt sein, je nach der Schwere der Erkrankung. In diesen Fällen aber wird uns die Methode auch keine grosse Hilfe gewähren bei der Auffindung der Ureterenmündungen, und gerade diese Fälle sind es ja leider, bei denen wir einer solchen bedürften.

Als ultimum refugium, um den Urin der Nieren getrennt untersuchen zu können, bleibt uns dann noch die Anwendung eines sogenannten Harnscheiders. Es sei jedoch gleich im voraus bemerkt, dass unserer Ansicht nach keines dieser Instrumente den Ureterenkatheterismus in vollem Umfange zu ersetzen vermag. Denn erstlich sind sie in ihrer Arbeitsleistung alle mehr oder weniger unsicher und zweitens, was die Hauptsache ist, liefern sie naturgemäss niemals reinen Nierenurin. Denn wenn auch der abfliessende Urin nicht mit der ganzen Blasenschleimhaut in Berührung kommt, sondern nur mit einem kleinen Teil derselben, so wird doch in den

Fällen von hochgradiger Veränderung der Blasenwand, und um die handelt es sich gerade, der Zweck der Untersuchung, reinen Nierenurin zu bekommen, ziemlich illusorisch sein.

Wir haben die verschiedenen angegebenen Instrumente von Neumann, Kathelin und Downes und Luys mehrfach probiert und halten das letztgenannte für das leistungsfähigste. Das Instrument ist gebaut wie ein mittelstarker Katheter mit halbkreisförmiger Krümmung. Am vorderen Ende befindet sich ein drehbarer Knopf, mit dem man eine für gewöhnlich zusammengelegte Gummischeidewand an einer Kettenführung in der Krümmung aufspannen kann, die dann die Blase in zwei Hälften teilt. In sitzender Stellung des Kranken wird dann der Katheter mit niedergelegter Scheidewand in die Blase eingeführt, dann wird er soweit zurückgezogen, bis man einen Widerstand fühlt. In dieser Lage soll die Krümmung sich dem Blasenboden anschmiegen. Jetzt wird die Scheidewand durch Drehen des Knopfes hochgeschraubt, worauf der Urin aus jeder Blasenhälfte getrennt aus den beiden Röhrchen ablaufen kann. Das gute Funktionieren dieses Separator wird natürlich in erster Linie davon abhängig sein, ob er gut dem Blasengrund anliegt. Die Kontrolle darüber ist aber leider nur sehr gering, sodass bei Blasen, die vielleicht durch irgend welche Umstände eine Lageverzerrung erlitten haben, es sehr wohl denkbar ist, dass die Trennung der beiden Blasenhälften unter diesen Umständen nur unvollkommen oder ganz illusorisch sein kann. Deshalb sind wir bei Anwendung des sonst sehr sinnreich gedachten Instrumentes ein gewisses Gefühl der Unsicherheit nicht los geworden. Die Handhabung und Einführung des Instrumentes bietet bei Beobachtung der erwähnten Mommente keine besonderen Schwierigkeiten.

Den in allerneuester Zeit von Heussner angegebenen umfangreichen Apparat, der dazu dient von aussen her die Ureteren einzeln zu komprimieren, hatten wir bisher zu erproben noch keine Gelegenheit. Selbstverständlich aber gilt für ihn dasselbe, wie für die anderen Harnscheider, nur dass er theoretisch den Vorzug hat, weniger von Lageveränderungen der Blase abhängig zu sein wie diese, da die Scheidung ja nicht in der Blase bewirkt wird, sondern vor der Einmündung der Ureteren in die Blase.

Sogenanntes Katheterfieber kommt natürlich wie bei jedem Katheterismus so auch bei der Einführung des Cystoskopes hie und da einmal zur Beobachtung. Im allgemeinen sind diese Fälle jedoch

ausserordentlich selten. Vielleicht auch ist das Auftreten des Katheterfiebers abhängig von der grösseren oder geringeren Genauigkeit, mit der die Asepsis bei der Ausübung der Cystoskopie oder des Katheterismus gehandhabt wird. Denn dass man bei einer derartigen Untersuchungsmethode die Regeln der Asepsis sehr strenge beobachten muss, bedarf eigentlich kaum der Erwähnung. Leider kann man allerdings die Cystoskope nicht sterilisieren. Sie werden mit Benzin ausgespritzt und auf einige Zeit in eine Lösung von 1 : 5000 Hydrarg. oxycyanatum eingelegt. Die Optik selbst aber darf in diese Lösung nicht eingelegt sondern nur abgerieben werden, da sonst die feine Kittung der Linsen Schaden leiden würde. Ebenso muss man die Optik davor bewahren, mit heissen Gegenständen in Berührung zu kommen, da sonst die Kittung der Linsen leidet; die Linsen sind mit einem ölhaltigen Kitt vereinigt, der in der Hitze kleinste Oelpartikelchen ausscheidet, die dann in der durch das Instrument entstehenden Vergrösserung so gross erscheinen, dass sie das ganze Gesichtsfeld einnehmen können.

Arbeitet man unter den genannten Kautelen, so wird auch der Ureterenkatheterismus in der Mehrzahl der Fälle sich als einfacher und gefahrloser erweisen, wie er heute noch oft angesehen wird. Jedenfalls aber scheint er uns einfacher und gefahrloser zu sein als die anderen Methoden, die noch angegeben worden sind, um sich vor der Operation oder während derselben ein Bild von der Arbeitsleistung beider Nieren machen zu können.

Diese Methoden, die darauf abzielen sich bei der Operation die andere Niere zu Gesicht zu bringen, sei es durch Laparotomie oder, wie Kocher empfiehlt, vom Lumbalschnitt durch Eröffnung des Peritoneums von der erkrankten Niere erscheinen uns nach unseren Erfahrungen mit der funktionellen Nierendiagnostik in der überwiegenden Mehrzahl der Fälle nicht nur überflüssig, sondern auch als eine nicht unwesentliche Komplikation der Nierenoperationen. Zudem ist auch der Erfolg der probeweisen Freilegung beider Nieren doch häufig recht unsicher. Handelt es sich nur darum festzustellen, ob überhaupt zwei Nieren vorhanden sind, dann wird gewiss die Freilegung auch der gesunden Niere mittels irgend eines der angegebenen Verfahren zum Ziele führen, wenn alle anderen Versuche gescheitert sind. Besser ist es aber doch wohl ohne Zweifel, wenn man ohne die explorative Methode auskommt.

Handelt es sich aber weiter darum, festzustellen, ob die supponiert gesunde Niere auch wirklich gesund ist, so wird uns auch

in vielen Fällen die Freilegung zu diagnostischen Zwecken nicht den gewünschten Aufschluss geben. Das wird uns jeder bestätigen können, der einmal bei der Operation einer beginnenden Nierentuberkulose das Organ, von dem er durch vorausgegangene exakte Untersuchung des katheterisierten Urines mit voller Bestimmtheit wusste, dass es krank ist, in der Hand gehalten hat, und dem dann trotzdem Zweifel aufgestiegen sind an der Richtigkeit seiner Diagnose, deren er so sicher zu sein glaubte, weil er äusserlich an dem Organ absolut keine krankhaften Veränderungen wahrzunehmen vermochte. Und doch hat ihm dann der zaghaft vorgenommene Sektionsschnitt durch Freilegung mehrerer tief versteckter Käseherde seine Diagnose bestätigt. Ehe man sich also entschliesst zur explorativen Freilegung beider Nieren, sollte man kein Mittel unversucht lassen, auf weniger gefährliche Weise Aufschluss über den Zustand beider Nieren zu erhalten.

So wurden denn schon häufig Vorschläge gemacht, die Gesamtarbeitsleistung der Nieren mit Hilfe chemischer oder physikalischer Reaktionen zu prüfen. Man hat für diese Methoden den Ausdruck funktionelle Nierendiagnostik im engeren Sinne geprägt, der uns jedoch nicht sehr glücklich gewählt scheint. Denn die Hauptsache zur Beurteilung der Funktionstüchtigkeit der Nieren scheint uns immer die exakte Untersuchung der getrennt aufgefangenen Nierenurine zu sein. So ist auch von unserer Seite schon häufig betont worden, dass wir die von uns speciell viel verwandte und verteidigte Methode der Kryoskopie als ein sehr wertvolles und wichtiges unterstützendes Moment bei der Beurteilung der durch den Ureterenkatheterismus gewonnenen Resultate betrachtet wissen wollen. Dass sie aber, wie wohl hier und da behauptet worden ist, für uns absolut ausschlaggebend und allein massgebend sein sollte bei der Entscheidung, ob eine Nephrektomie vorgenommen werden soll oder nicht, haben wir niemals behauptet und würde auch sich nicht mit unserem Vorgehen decken.

Wenn aber Israel behauptet, dass alle Methoden der funktionellen Nierendiagnostik einen Fehler hätten, dass sie nämlich die Arbeitsleistung des Organes mit der Funktionsfähigkeit verwechseln, so können wir den Gegensatz in diesen beiden Begriffen nicht so ganz einsehen.

Gewiss wäre es vorzuziehen, wenn wir den ganzen Verlauf des Sekretionsvorganges beobachten könnten, wenn wir im Stande wären, wenigstens über die Dauer von 24 Stunden die Thätigkeit

der Nieren bei maximaler Belastung zu erproben.

Und in der That ist es gerade diese Erwägung, die uns veranlasst die Kryoskopie allen anderen Verfahren für überlegen zu erachten, die den gleichen Zweck verfolgen. Denn vorausgesetzt, dass die theoretische Berechtigung der Kryoskopie zutrifft, woran heute nur mehr wenige zweifeln, ist es dies Verfahren, das uns ein Mittel an die Hand giebt, die Thätigkeit der Nieren während eines längeren Zeitraumes zu kontrollieren, indem wir durch die Bestimmung des Gefrierpunktes des Blutes nicht die Arbeitsleistung der Nieren selbst, sondern das Resultat ihrer Arbeit nämlich die physikalischen Eigenschaften des Blutes untersuchen, mit anderen Worten ihre Funktion prüfen. Durch hunderte von kryoskopischen Untersuchungen ist es sicher, dass die molekulare Koncentration des Blutes sich nicht innerhalb weniger Stunden ändert; dafür sind die Fälle von chronischer Urämie ein beredtes Beispiel, in denen wir ein ganz allmähliches Ansteigen der kryoskopischen Werte, das sich in manchen Fällen über Wochen und Monate hinauszog, beobachten konnten.

So hatten wir im letzten Jahre einen Fall zu beobachten Gelegenheit, bei dem die klinischen Erscheinungen der Urämie in Gestalt von Krämpfen, Kopfschmerz, Bewusstlosigkeit etc. einen baldigen Exitus mit Bestimmtheit erwarten liessen. Der Blutgefrierpunkt betrug 0,59. Unsere Prognose (der Fall lag auf der inneren Abteilung) lautete daher im Gegensatz zu der eben genannten nicht so ungünstig. Wir glaubten annehmen zu dürfen, dass sich der Process trotz der anscheinend schweren Symptome nur sehr schleichend entwickeln würde. Der Verlauf hat unsere Ansicht in vollem Umfange bestätigt. Der Zustand zog sich über fast drei Monate hin, bis die Kranke endlich ihrem Leiden erlag. Wir haben auch während des weiteren Verlaufes dieses Falles wiederholt die Bestimmung des Blutgefrierpunktes vorgenommen. Der Wert sank erst ganz allmählich vor dem Tode, während er sich vorher lange Zeit auf 0,59 konstant erhalten hatte.

Dass aber trotzdem die Reaktion einen feinen Ausschlag giebt, beweist ein anderer kürzlich von uns beobachteter Fall.

Ein alter Herr erkrankte plötzlich durch doppelseitige Nierensteine an totaler Anurie. Er kam in Begleitung seines Arztes von auswärts hierhergereist; die Zeit, die seit der vollkommenen Verhaltung des Urines verstrichen war, als er zu uns zur Untersuchung kam, betrug über 36 Stunden. Urämische Erscheinungen machten sich noch in keiner Weise bemerkbar, kaum dass der Kranke über ganz geringe Kopfschmerzen zu klagen hatte. Trotzdem machte sich bei der Bestimmung des Blutge-

frierpunktes bereits die Vergiftung des Blutes mit harnfähigen Stoffen bemerkbar.

Der Blutgefrierpunkt betrug in diesem Falle etwa 40 Stunden, seit dem der Pat. keinen Urin mehr gelassen hatte 0,62. Die Operation entfernte den abklemmenden Stein, worauf der Gefrierpunkt sofort sich wieder hob.

Der Gefrierpunkt des Blutes giebt uns auch lediglich Auskunft über das Resultat der von beiden Nieren zusammen geleisteten Arbeit. Es folgt daraus, dass an und für sich bei einem normalen Blutgefrierpunkt durchaus nicht beide Nieren gesund sein müssen, sondern lediglich, dass die in beiden Nieren (zusammengenommen) vorhandene funktionsfähige Nierensubstanz genügt, das Blut von den harnfähigen Substanzen zu reinigen; über die Verteilung dieser funktionsfähigen Partien von Nierensubstanz auf jede der beiden Nieren einzeln, kann uns der kryoskopische Wert niemals genügenden Aufschluss geben. Hierin muss das durch den Ureterenkatheterismus gewonnene Resultat der mikroskopischen und bakteriologischen Untersuchung der getrennt aufgefangenen Nierenurine das entscheidende Wort mitsprechen.

Unsere Technik bei der Bestimmung des Gefrierpunktes des Blutes ist schon so oft beschrieben worden, dass es eigentlich überflüssig erscheinen könnte sie hier noch einmal wiederzugeben. Allein erstlich würde diese Arbeit unvollständig sein, wollten wir die Besprechung unterlassen, dann aber sind wir immer und immer wieder von den verschiedenen Nachuntersuchern falsch verstanden worden, sodass wir eine nochmalige Besprechung für unerlässlich halten.

Der von uns zur Bestimmung des Gefrierpunktes des Blutes benutzte Apparat besteht aus folgendem Instrumentarium:

1) Ein Präparatenglas wie Fig. 3 zeigt.
2) Ein gewöhnlicher Badethermometer.
3) Ein starker zu einer Schlinge gebogener Eisendraht zum Rühren der Eismischung.
4) Ein feinerer aus Neusilber bestehender schlingenförmig gebogener Draht zum Rühren des Blutes.
5) Ein Beckmann'sches Thermometer mit fliegender Skala.
6) Ein cylindrisches Gefäss geaicht auf 20 ccm.

Den Hauptwert legen wir auf die Benutzung der fliegenden Beckmann'schen Skala, im Gegensatz zu einigen Autoren, die, wie zum Beispiel Kock, immer noch die feste Skala zu benutzen scheinen.

Ich kann mich jedoch in dieser kurzen Arbeit nicht auf theoretische Erörterungen einlassen; es ist hier lediglich meine Aufgabe unsere Methoden im Zusammenhang wiederzugeben; an anderer Stelle mehr.

Fig. 3.

Apparat zur Kryoskopie.

Wir gehen also, um eine Gefrierpunktsbestimmung zu machen, folgendermassen zu Werke:

A. Blutentnahme: Der Arm des zu Untersuchenden wird in der üblichen Weise desinficiert und ein Stück einer Gummibinde ein- oder zweimal um den Oberarm geschlungen, sodass eine venöse Stauung eintritt. Dann wird eine trocken sterilisierte Hohlnadel in eine durch die Stauung sichtbar gemachte Hautvene (Vena mediana) eingestochen selbstverständlich mit der Spitze dem Blutstrom entgegen. Das ausfliessende Blut wird in dem geaichten Cylinder (20 ccm) aufgefangen, während gleichzeitig ein Assistent mit dem Neusilberrührer ununterbrochen die aufgefangene Blutmasse rührt. Sind 20 ccm abgeflossen, so wird die Binde abgenommen und dann die Nadel erst entfernt, da sonst ein Hämatom entsteht. Die Punktionsstelle verschliesst ein Stück Zinkpflaster. Das Rühren der aufgefangenen Blutmasse, welches zugleich einen innigeren Connex des venösen Blutes mit dem Sauerstoff der Luft bewirkt, wird so lange fortgesetzt, bis sich das in der Blutmenge enthaltene Fibrin in Gestalt eines zähen Klumpens an dem Rührer abgesetzt hat. Dann wird der Rührer mit dem Fibrin entfernt und der Cylinder

mit einer Gummikappe bedeckt in den Eisschrank gestellt, woselbst er bis zu der Bestimmung verbleibt; dieselbe soll jedoch noch an demselben Tage vorgenommen werden.

B. Die Bestimmung des Blutgefrierpunktes: Das Präparatenglas wird mit klein gehacktem Eise gefüllt. Darüber werden 2—3 Esslöffel Kochsalz gegeben und dann Wasser aufgefüllt, damit das Eis im Wasser schwimmt. Bleibt Luft zwischen den Eisstückchen, so wird die Bestimmung ungenau. Dann wird die Mischung mit dem grossen Rührer gründlichst durchgerührt. Mit dem Badethermometer so lange die Temperatur kontrolliert, und durch Zufügung von Eis resp. Kochsalz modificiert bis die Mischung eine Temperatur von genau —4° Celsius erreicht hat. Rührt man dann wieder gründlich und anhaltend die Eismischung während einiger Minuten um, so wird man finden, dass die Temperatur der Mischung fast stets über die Dauer der Zeit, welche die Bestimmung des Gefrierpunktes des Wassers und des Blutes in Anspruch nimmt, konstant bleibt. Das im Eisschrank vorgekühlte Blut wird nun in die Eismischung gebracht, in demselben Gefäss, in dem es aufgefangen wurde, unter Beckmann'sche Thermometer aufgesetzt samt dem Nersilberrührer. Die linke Hand des Untersuchers fixiert die Beckmann'sche Skala, während die rechte ununterbrochen den Rührer gleichmässig auf- und abwärts bewegt, so zwar, dass alle Schichten des Blutes durchgerührt werden. Der Quecksilberfaden sinkt nun zunächst bis zu einem gewissen Punkte, um dann plötzlich wieder zu steigen und sich bei einem bestimmten Punkt zu fixieren. Die auf der Skala abgelesene Zahl wird notiert und nun in derselben Weise mit frischem destilliertem Wasser die Gefrierpunktsbestimmung vorgenommen. (Auch das Wasser war vorher im Eisschrank vorgekühlt.)

Die erhaltenen Zahlen werden von einander abgezogen und ergeben die Erniedrigung des Gefrierpunktes des untersuchten Blutes gegen den des untersuchten Wassers in 0,01 Grad.

Fehlerquellen: Das Wasser muss frisch bereitetes resp. frisch aufgekochtes destilliertes Wasser sein.

Die Eismischung muss genau 4 Grad halten.

Die Eismischung muss mit Wasser angesetzt sein.

Das Rühren der Blutmasse muss möglichst gleichmässig geschehen. Eine mechanische Rührvorrichtung benutzen wir nicht und halten die geäusserten Bedenken über mögliche Willkür des Untersuchers für übertrieben. Wir können uns nicht denken, dass ein Untersucher, dessen gespannte Aufmerksamkeit darauf gerichtet ist die Einstellung des Quecksilberfadens zu beobachten, während er zugleich das Thermometer der Kältemischung im Auge behalten muss, nebenher noch Zeit findet, im Kopfe auszurechnen, wie hoch das Quecksilber steigen muss, um die etwa von ihm erwartete oder gewünschte Höhe zu erreichen, um das Rührmanöver danach einrichten zu können.

Sämtliche zu der Bestimmung benutzte Gefässe und Instrumente müssen absolut rein sein, d. h. sie müssen mit destilliertem Wasser gut ausgespült werden und die Reste des Wassers werden über der Flamme verdunstet. Neudörfer hat in einer aus unserer Abteilung hervorgegangenen Arbeit darauf aufmerksam gemacht, dass man zur Reinigung dieser Gefässe keinen Alkohol oder Aether verwenden soll. Denn der Alkohol wird bekanntlich mit ausgeglühtem Kupfersulfat entwässert, von welcher Substanz Spuren in den Gefässen zurückbleiben und zu falschen Resultaten führen können.

Einen Luftmantel benutzen wir nicht. Eine gleichmässig durchgerührte und von allen Seiten gleichmässig den Glascylinder umschliessende Kältemischung, cf. oben, genügt nach unseren Erfahrungen vollkommen. Wir haben auch eine Zeitlang einen Luftmantel angewendet aber keinen Vorteil in Bezug auf die Genauigkeit dabei gefunden, wohl aber den Nachteil, dass die Bestimmungen bedeutend langsamer gingen.

Die Vorkühlung der Flüssigkeiten Wasser und Blut geschieht im Eisschrank.

Wir konstatieren gern, dass die von einigen anderen Autoren angewandten Methoden, speciell die Cohn's, erheblich wissenschaftlicher und theoretisch betrachtet genauer sein müssten als unsere durchaus einfache Methode. Für die klinische Praxis verwertbar aber ist sicher unsere Methode in hohem Masse, während die Cohn's klinisch unbrauchbar ist. Und uns dünkt, dass wenn uns jemand nachweisen will, dass diese einfache Methode deshalb klinisch unbrauchbar sein soll, weil sie keine genauen Resultate ergebe, dass es die erste und Hauptaufgabe eines Nachuntersuchers ist, die zu prüfende Methode genau so in einer grösseren Versuchsreihe nachzuprüfen, wie sie angegeben worden ist. Theoretische wenn auch noch so wissenschaftliche Erwägungen beweisen uns gar nichts gegen eine Methode, die in hunderten von Fällen praktisch erprobt ist. Fast alle unsere Gegner haben aber denselben Fehler gemacht, sie wollten zu gleicher Zeit Methode und Resultate nachprüfen und haben sich dabei des gröbsten Verstosses schuldig gemacht, den ein Nachuntersucher machen kann, sie haben von vornherein die Methode, weil sie ihnen zu unwissenschaftlich erschien „modificiert". Bei einer Nachuntersuchung kann man aber nur dann auf Anerkennung rechnen, wenn man sich bemüht bis in das Kleinste hinein die angegebene Vorschrift exakt zu befolgen.

So sind unseres Erachtens viele Irrtümer in diesen Fragen entstanden, die bisher verhindert haben, dieser, wie wir glauben, zur Zeit besten Methode der funktionellen Nierendiagnostik im engeren

Sinne zu allgemeiner Anerkennung zu verhelfen.

Die beiden anderen Hauptmethoden der funktionellen Nierendiagnostik, die sich im Gegensatz zu unserer mehr auf physikalischen Eigenschaften der Körperflüssigkeit beruhenden Methode auf chemische Vorgänge aufbauen, die sich bei der Ausscheidung von in den Körper gebrachten Reagentien durch die Nieren nachweisen lassen, sind die von Casper angegebene Phloridzinprobe und die Chromocystoskopie Völker's.

Wir haben beide Methoden wiederholt versucht und benutzen namentlich die Völker'sche sehr häufig in Fällen, in denen aus irgend einem Grunde der Ureterenkatheterismus auf ganz besondere Schwierigkeiten stösst. Der Nachteil der Phloridzinmethode ist ja bekannt; sie ist in ihrer Wirkung nicht zuverlässig genug, da es vorkommt, dass auch funktionell schwache Nieren die Zuckerreaktion geben, und man sich immer noch nicht einig ist, ob man den procentualen Zuckergehalt oder die Zeit des Eintritts der Zuckerreaktion als Prüfstein für die Nierenfunktion annehmen soll.

Die Chromocystoskopie führen wir genau nach der von Völker angegebenen Methode aus. Wir injicieren 20 ccm einer Lösung von 0,4 Carmin. caeruleum (Brückner, Lampe & Co.) in 100 ccm physiol. Kochsalzlösung in die erschlaffte Glutaeal-Muskulatur. Die Lösung darf nicht lange stehen, namentlich nicht, wenn sie sterilisiert ist, da sie sonst die Farbe verliert. Die Reaktion tritt rasch auf nach wenigen Minuten und hat bei intakten Nieren ihren Höhepunkt nach etwa 20 Minuten erreicht. Der intensive blaue Strahl, der aus der Ureterenmündung ausgestossen wird, erleichtert uns in schwierigen Fällen ganz bedeutend das Auffinden der Mündungen, eine Eigenschaft, die wir uns, zumal da die Injektion an und für sich kaum schmerzhaft ist, gerne zu Nutzen machen.

Die Bestimmung der Funktionsfähigkeit der Niere nach Massgabe der Entfärbung, die der Urin an Stelle der intensiv blauen Farbe bei Nierenkrankheiten zeigt, erscheint uns jedoch, weil auf colorimetrischer Schätzung beruhend, etwas unsicher; wie wir überhaupt das Gefühl der Unsicherheit haben bei einer Methode, die im Wesentlichen auch auf Farbenschätzung in schwer veränderten Blasen durch das Cystoskop aufgebaut ist. Wir geben jedoch gern zu, dass wir nicht genügend Erfahrung besitzen, um ein abschliessendes Urteil uns über den Wert dieser an sich sehr sinnreichen Methode bilden zu können. Immerhin bildet sie für uns ein wert-

volles unterstützendes Moment bei der Untersuchung schwieriger Fälle.

So möchten wir denn zum Schluss betonen, dass wir stets bestrebt gewesen sind, alle Errungenschaften der modernen Technik den Zwecken der Diagnose dienstbar zu machen, und dass wir durchaus nicht auf dem Standpunkt stehen, dass man die Untersuchung bei schwierigen Nierenerkrankungen alle nach dem starren Schema vornehmen soll.

Im Gegenteil glauben wir, dass gerade aus dem Zusammenwirken verschiedener Methoden erspriessliches für die Sicherung der Diagnose gewonnen werden kann, dass alle diese Untersuchungsmethoden gleichsam wie die Räder eines Uhrwerks ineinandergreifen müssen, wenn anders das ideale Ziel erreicht werden soll, das jedem Nierenoperateur vorschweben muss, nämlich die Wirkung einer Nephrektomie mit mathematischer Genauigkeit vorhersagen zu können. Dies Ziel in greifbare Nähe zu rücken, dürfen wir kein Mittel unversucht lassen; darf uns keine Mühe zu gross sein.

XIII.

AUS DEM

ALLGEMEINEN KRANKENHAUSE

ZU HAMBURG-EPPENDORF.

I. CHIRURG. ABTEILUNG: PROF. DR. KÜMMELL.

Das Operationsgebäude des Eppendorfer Krankenhauses nach seiner Neugestaltung.

Von

Prof. Dr. **Hermann Kümmell.**

(Mit 14 Abbildungen.)

Drei Jahre sind ungefähr vergangen, seitdem unser Operationshaus seine jetzige neue Gestalt erhalten hat. Viele Fachgenossen des In- und Auslandes haben uns während dieser Zeit durch ihren Besuch erfreut und ihr Interesse an unsern Einrichtungen bekundet. Der vielfach an mich ergangenen Aufforderung, eine nähere Mitteilung über unseren Neubau und seine innere Einrichtung erscheinen zu lassen, komme ich erst jetzt nach, da ich mir erst nach einer mehrjährigen Thätigkeit ein Urteil bilden wollte, ob das Geschaffene den an es gestellten Anforderungen voll und ganz genügte, und ob der ganze Betrieb auch auf die Dauer zweckentsprechend funktionierte.

Der nach den Ideen Schede's erbaute und mit der Gesamtanlage des grossen Eppendorfer Krankenhauses 1889 fertiggestellte Operationspavillon genügte im Laufe der Jahre den gesteigerten Anforderungen und den veränderten Bedürfnissen nicht mehr. Während anfangs nur ein grosser Operationssaal und ein zweiter ausschliesslich für Laparotomien bestimmter vorhanden war, wurde später

ein dritter Saal hinzugefügt, besonders als 1892 ein zweiter Chirurgischer Oberarzt gewählt wurde. Die zu Schede's Zeiten übliche Bestimmung dieser beiden Räume, von denen der eine nur für Operationen an Frauen und der andere nur für solche an Männern benutzt wurde, und in denen oft beide Chirurgen zugleich thätig waren, erwies sich auf die Dauer nicht als praktisch. Daher haben wir seit einer längeren Reihe von Jahren eine vollständige Trennung der Operationsräume und des Instrumentariums herbeigeführt. Die Zunahme der Operationen und die durch ärztliche und militärärztliche Fortbildungskurse veranlasste stärkere Inanspruchnahme der Räume liess den Bau eines grösseren und allen Anforderungen der Neuzeit entsprechenden Operations- und Hörsaals wünschenswert erscheinen.

Als ich im Herbst 1895 als Nachfolger meines hochverehrten Lehrers Schede die Leitung der chirurgischen Abteilung übernahm, belief sich die Zahl der in diesem Jahre ausgeführten Operationen auf 2600, darunter 145 Laparotomien bei einer Gesamtaufnahme von 8000 Kranken pro Jahr. Im Jahre 1900 war die Zahl der Operationen auf 3196, darunter 346 Laparotomien bei einer Gesamtaufnahme von 14828 gestiegen. Im letzten Jahr haben wir 3732 Operationen mit 609 Laparotomien bei einer Gesamtaufnahme von 17853 Kranken ausgeführt. Die zeitweise im Frühjahr und alljährlich im Herbst stattfindenden Kurse für hiesige und auswärtige Aerzte, sowie die für Dezember festgesetzten militärärztlichen Kurse konnten anfangs nur unter sehr beschränkten und unbequemen räumlichen Verhältnissen abgehalten werden. Auch war es kaum möglich, den uns besuchenden und in mehr oder weniger grösserer Zahl unseren Operationen beiwohnenden chirurgischen Gästen einen klaren und deutlichen Einblick in unsere operative Thätigkeit zu gewähren, ohne selbst durch die herumstehenden Zuschauer in unserm Handeln beengt und in unsern aseptischen Massnahmen gefährdet zu werden. Alle diese veränderten Verhältnisse machten es wünschenswert einen Operationsraum zu schaffen, welcher einer grösseren Zahl ärztlicher Zuschauer einen genügenden Einblick in die Details der einzelnen Operationen gewährte und gleichzeitig die Sicherheit der Operation gewährleistete.

Während unsere modernen Operationsräume jetzt bereits in grösserer Zahl so vollendet und in ihren Details so durchgearbeitet hergestellt sind, dass wesentliche Verbesserungen kaum noch erforderlich erscheinen, ist die Frage des Ausbaues eines Opera-

tionsraumes, der gleichzeitig als Lehrsaal dienen und einer grösseren Zahl von Studierenden oder Aerzten einen genauern Einblick in die Details der operativen Technik gestattet, noch nicht erledigt. Einige der an unseren Hochschulen lehrenden Chirurgen lassen bei grösseren Operationen, Laparotomien und andern eine peinliche Aseptik verlangenden Eingriffen nur eine beschränkte Anzahl Studierender hinzu, um jede Infektionsgefahr zu vermeiden, während sie nur einzelne typische Operationen vor einem grösseren Auditorium auszuführen pflegen. Ich habe niemals die Anwesenheit einer grösseren Zahl von Zuschauern gefürchtet und niemals bei den entsprechenden Kautelen den geringsten Nachteil davon gesehen. Ich bin wohl mit den meisten Chirurgen derselben Ansicht, dass der Zuschauer unsere Operationswunden nicht gefährdet, und dass ihr Schicksal nur von der Reinheit unserer Hände und von unseren direkten Massnahmen abhängt. Diese Ansicht hat die Erfahrung, welche wir in zehn Jahren bei unseren meist zahlreich besuchten Fortbildungskursen gesammelt haben, vollauf bestätigt. Auch hoffe ich, dass es uns gelungen ist, mit unserem Neubau einen Operationsraum herzustellen, welcher den eben geschilderten Anforderungen eines gefahrlosen, aseptischen Operierens vor einem grösseren ärztlichen Auditorium entspricht und diesem auch die einzelnen Operationsphasen genauer zu beobachten ermöglicht.

Bevor ich auf die nähere Beschreibung dieses Operationssaales eingehe, möchte ich die Anordnung der einzelnen Räume unseres Operationsgebäudes kurz anführen. Dem Pavillonsystem unseres Krankenhauses entsprechend, liegt auch das Operationshaus vollkommen frei, von breiten Strassen und freundlichen gärtnerischen Anlagen umgeben dem Haupteingang gegenüber, den Mittelpunkt bildend der nach links und rechts sich gruppierenden chirurgischen Pavillons, welche ca. 750 äusseren Kranken Aufnahme gewähren. Das äussere Bild des Operationshauses von vorn und von der Seite geben Fig. 1 u. 2 (S. 376) wieder. Eine ca. 5 Meter breite sehr allmählich ansteigende Rampe, welche sich an der rechten Seite des Neubaus zum Flur hinzieht, gestattet einen bequemen Transport der Kranken in verdeckten Wagen oder in den in einer praktischen fahrbaren Vorrichtung schwebenden Betten aus den Pavillons in das Operationshaus.

Das ganze Parterre des Gebäudes ist ausschliesslich durch die 4 aseptischen Operationssäle und die dazu ge-

Fig. 1. Operationsgebäude mit Rampe von der Nordseite.

Fig. 2. Operationshaus von vorn gesehen.

hörigen Narkosen- und Untersuchungsräume in Anspruch genommen. Durch den an der Vorderseite aufgeführten Erwei-

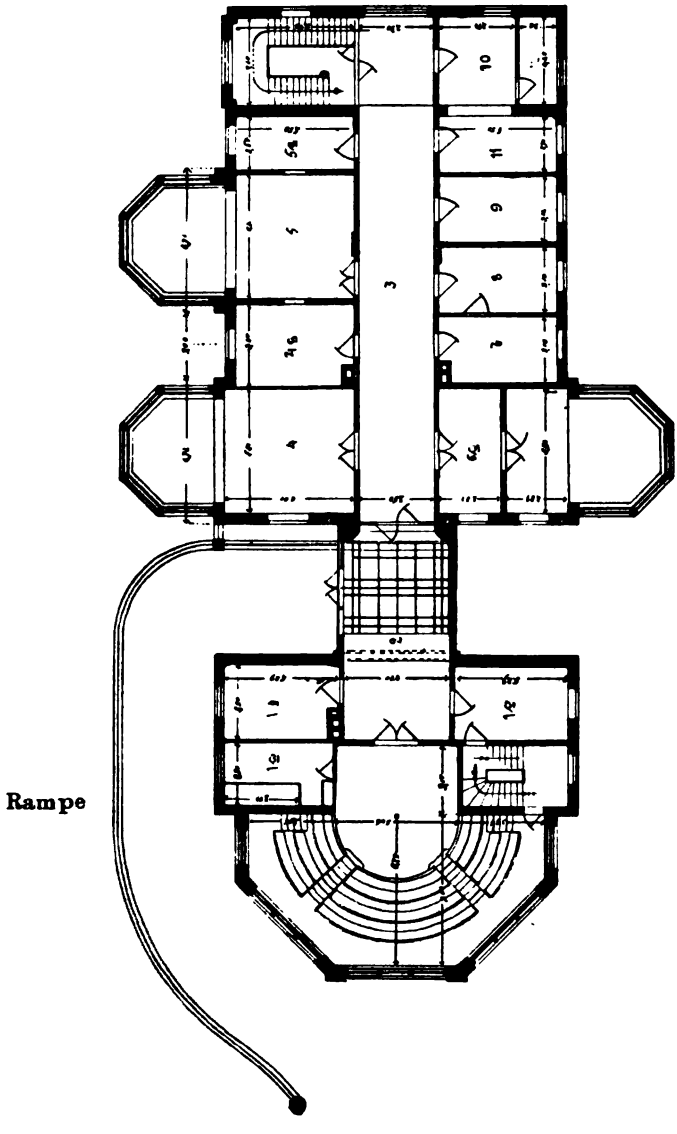

Fig. 3. Grundriss des Parterres.

terungsbau ist es möglich geworden, die Treppe und eine Bandagenausgabe nach ausserhalb zu legen, sodass jetzt, wie aus dem Grundriss (Fig. 3) zu ersehen, ein $3^1/_2$ Meter breiter heller Corridor das Parterre

des Gebäudes durchzieht (2—3) und in den neuen Hör- und Operationssaal (1) mündet (Fig. 4). Gegenüber dem Eingang in den Corridor

Fig. 4.

Corridor mit Blick in den grossen Operationssaal.

vom Treppenhaus aus befindet sich das Röntgeninstitut (9—11) mit dem dazu gehörigen Dunkelzimmer (12). Es folgen dann zu beiden

Seiten des Corridors zunächst rechts der vierte Operationssaal (5) mit Sterilisationsraum (5a) und dem dazu gehörigen Narkose- und Wartezimmer (7 u. 8) des zweiten chirurgischen Oberarztes. Weiterhin der dritte Operationssaal (4) mit Narkosenzimmer (4a). Ihm gegenüber der zweite Operationssaal (6) mit Narkosenzimmer (6a); dieser Raum wird ausschliesslich für Laparotomien benutzt, und endlich der neue Hör- und Operationssaal (1) mit dem Sterilisationsraum (1a) und den dazu gehörigen Narkosen-, Cystoskopier- und Wartezimmer (1b u. 1c). Sein Licht erhält der Flur durch ein an der Vorderseite befindliches 3 Meter breites Fenster und durch die an seinem Ende angebrachte 5□meter grosse Oberlichthalle (2). In diese mündet die breite Rampe und vermittelt so direkt die Verbindung zwischen dem Flur und dem neuen Operationssaal mit den zugehörigen Räumen.

In der ersten Etage, welche durch eine ausserhalb des Bereichs der Operationsräume belegene breite Treppe erreicht wird und also ein von diesen getrenntes in sich abgeschlossenes Ganzes darstellt, liegen wie aus dem Plan (Fig. 5) zu ersehen: der grosse Sammlungsraum für chirurgisch-anatomische Präparate in einer Länge von 17 Metern bei einer Breite von ca. 6 Metern (4), der Raum für Herstellung der Verbandstoffe, die Ausgabe der Bandagen für die einzelnen Pavillons, die ärztlichen Zimmer (8, 9, 10) und ein Schwesternzimmer (7). Oberhalb des Neubaus befindet sich ein grosser Oberlichtraum für Tageslicht und künstliche Beleuchtung (1) für den grossen Operationssaal, ferner Laboratorium, Mikroskopierraum und Sammlung der Röntgenplatten (2, 2a).

Im Souterrain befinden sich die Heizungsanlagen und Heisswasserbereiter, Wohnungen für das im Operationshaus thätige Wärterpersonal, sowie die Klosetträume.

Der Fussbodenbelag fast sämtlicher Parterreräume ist aus möglichst hellem Terrazzo hergestellt.

Die Heizung ist eine Niederdruckdampfheizung mit kontinuierlichem Betrieb und selbstthätiger Druckregulierung. Die Heizkörper, welche die unter dem Terrazzo befindliche Fussbodenheizung verstärken, sind durch weisslakierte unter den Fenstern befindliche Eisenbekleidung vollkommen verdeckt.

Der Wandbelag der Operationsräume besteht aus weissen Kacheln, in den drei älteren ist auch die Decke mit weissen Astern ausgelegt. Die Ecken sind abgerundet, die Ueber-

gänge der Wand zum Fussboden durch rinnenförmige Porzellanfliessen ausgeglichen.

Sämtliche Operationsräume haben einen weiten

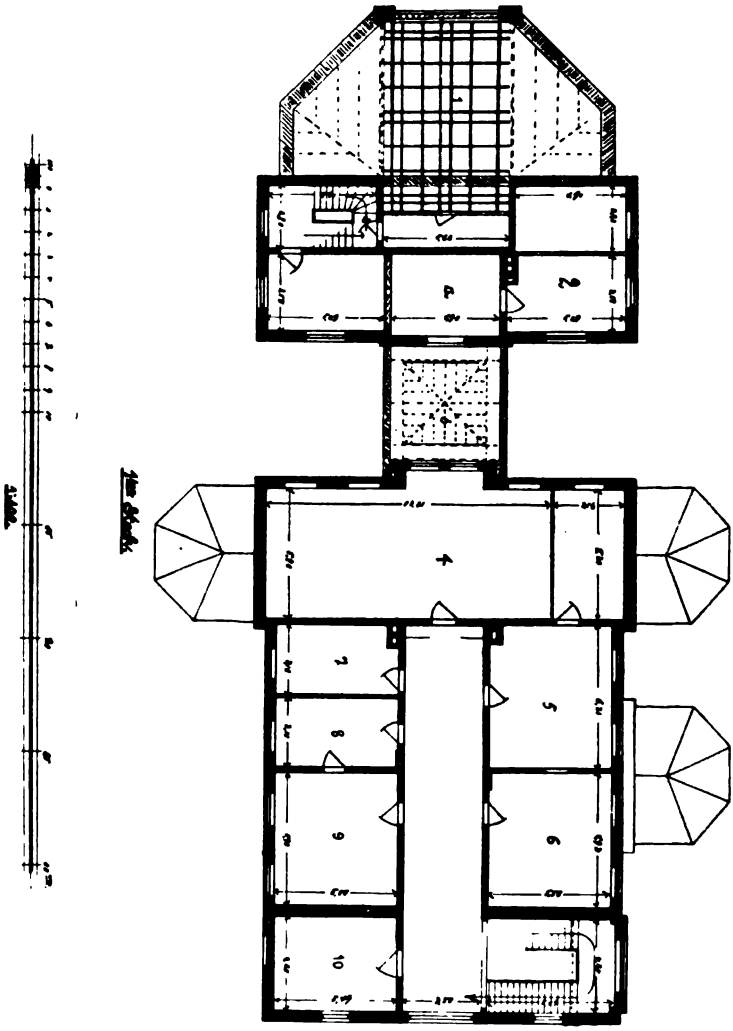

Fig. 5. Grundriss der ersten Etage.

aus Glas und Eisen hergestellten und reichlich Licht spendenden Vorbau mit grossem Oberlicht.

Die Beleuchtung der drei älteren Operationsräume wird durch grosse vernickelte Reflektoren mit Glühlampen,

welche in einiger Entfernung von der Decke sich befinden, hergestellt.

Die Instrumentenkocher sind doppelwandige vernickelte Gefässe, in denen die Sodalösung durch den zwischen den Metallwänden cirkulierenden Dampf rasch zum Kochen gebracht werden kann. Gleichzeitig besteht eine Vorrichtung, welche nach Abschluss des Dampfes das Durchströmen kalten Wassers und dadurch eine rasche Abkühlung der sterilisierten Instrumente ermöglicht.

Die Waschtische, welche nach unseren Angaben konstruiert sind, spenden auf den gewünschten Wärmegrad eingestelltes Wasser durch Druck auf ein mit dem Fuss zu regulierendes Pedal. Es sind grosse tiefe ovale Porzellanschalen mit einer Rückwand aus gleichem Material, welche aus einer glattwandigen Brause das Wasser spendet; dadurch ist jeder Hebel und jeder komplicierte Mechanismus vermieden, und wir sind in der Lage uns in fliessendem warmen Wasser zu waschen, dessen Zufluss durch den Druck mit dem Fuss reguliert wird (Fig. 6). In letzter Zeit haben wir angefangen die Porzellanwaschtische durch solche aus reinem Nickel zu ersetzen. Die anfänglich grössere Ausgabe wird durch die weitaus grössere Haltbarkeit reichlich aufgewogen. Der Mischapparat, durch welchen es möglich ist, das Wasser vorher auf eine konstantbleibende Temperatur einzustellen, befindet sich ausserhalb des Operationssaals, sodass die Anwendung warmen Wassers zum Reinigen der Hände stets gewährleistet wird.

Da wir für die Desinfektion der Hände immer noch dem warmen Wasser und der Seife einen möglichst hohen Wert beilegen, halten wir diese unsere Waschvorrichtung, die uns eine Reinigung in fliessendem warmen Wasser gestattet, für sehr einfach, praktisch und empfehlenswert. Der ganze Waschtisch (Fig. 6) besteht wie gesagt ausschliesslich aus Porzellan ohne jegliches Metall mit permanentem Abfluss und kann daher mühelos gründlich durch Abseifen gereinigt werden. Oberhalb des Waschtisches befindet sich ein grosser Glaskasten zur Aufnahme der Bürsten. Diesen sind wir auch heute noch treu geblieben und halten sie in Verbindung mit Marmorseife und warmem Wasser immer noch für das beste Mittel zur Reinigung unserer Hände. Die ausgekochten und in Sublimat aufbewahrten Bürsten werden stets nur zu einer Waschung benutzt, um dann von neuem wieder sterilisiert zu werden. Handschuhe wenden wir zum aseptischen Operieren nicht mehr an, ebenso nicht die unnötig die Vorbereitung zur Operation komplicierenden Gesichtsmasken, Bartbinden u. ä.

Ich halte es für einen Rückschritt der Chirurgie, sie mit derartigem unnützen Ballast zu beschweren und für gradezu gefährlich für den Unterricht der heranwachsenden medicinischen Jugend und der jungen Aerzte. Sie sollen lernen mit einfachen Mitteln unter den ungünstigsten Verhältnissen Operationen erfolgreich auszuführen, und das wird erreicht mit einer rein gewaschenen Hand. Mag in Fällen,

Fig. 6.

wo kein Wasser vorhanden ist, mit Seifenspiritus, Jodbenzin oder ähnlichen Mitteln eine genügende Reinigung der Hand erzielt werden, das Einfachste und Beste bleibt nach unseren Erfahrungen warmes Wasser, Seife und Bürste. Auch die verschiedenen Mittel, durch elastische Ueberzüge die Infektionsgefahr der Hand auf ein Minimum zu reducieren, halte ich für unsicher und kompliciert. Einen ausgedehnten Gebrauch machen wir von den Gummihandschuhen, welche ich als das einzig praktische Ergebnis der Dis-

kussion über die Frage des Werts oder Unwerts der Handschuhe bezeichnen möchte. Jede Untersuchung der Vagina und des Rectums, jede Operation eiternder oder inficierter Wunden wird mit langen dünnen Gummihandschuhen ausgeführt und dadurch Infektionsstoffe von der Hand fern gehalten. Alle aseptischen Operationen werden ohne Handschuhe ausgeführt. Was ich im Jahre 1885 als Resultat meiner experimentellen Untersuchungen und praktischen Erfahrungen in einer kleinen Arbeit „Wie soll der Arzt seine Hände reinigen" niedergelegt habe, bleibt auch heute noch bestehen, dass nämlich das Keimfreimachen unserer Hände im Vergleich zur Sterilisation der Verbandstoffe eine schwierige Aufgabe ist, dass sie jedoch richtig ausgeführt sehr wohl gelingt, um einen vollständigen aseptischen und einwandsfreien Wundverlauf zu ermöglichen. Die nun 20 Jahre dauernde Diskussion über die Desinfektion der Hände mit den zahlreichen experimentellen Arbeiten und den zahllosen verschiedenen Methoden der Händereinigung, welche seitdem angegeben sind, scheinen diese wichtige Frage noch nicht zum Abschluss gebracht zu haben. Wenn wir der gründlichen Reinigung der Hände mit Wasser und Seife noch ein Abreiben mit Aether und Alkohol folgen lassen, die wir jetzt in der bequemeren Form der Schumburg'schen Mischung (Alkohol, Aether, Salpetersäure) anwenden, und mit sterilem Wasser oder Sublimatlösung nachspülen, so haben wir unsere Hände in einen Zustand versetzt, der eine volle Sicherheit gewährleistet und Handschuhe und andere komplicierte Methoden überflüssig macht. Ein gründliches Waschen und ein schnelles Operieren scheinen mir die besten Mittel für eine glatte Wundheilung und für eine möglichst sichere Heilung der Kranken zu sein.

Nach dieser kurzen Abschweifung über die Desinfektion der Hände, die sich an die Beschreibung unserer Wascheinrichtung anschloss, kehre ich zu den Operationssälen zurück.

In jedem Operationssaal befindet sich ein Wäscheeinwurf. Eine mit einer Nickelthür versehene Oeffnung in der Wand, welche durch eine Hebelvorrichtung mit dem Fuss geöffnet und geschlossen werden kann, führt in einen mit weissen Kacheln ausgelegten Schacht. Dieser endet in einem ebenfalls ausgekachelten Raum, in dem sich ein mit Rädern versehener vernickelter Kasten zur Aufnahme der gebrauchten Wäschestücke befindet. Der Raum ist nach aussen mit einer Thür verschlossen. Nach Beendigung der Operationen wird der Kasten mit den Wäschestücken entfernt und der

Schacht mit Wasser und Seife gereinigt. Diese Vorrichtung hat sich als sehr praktisch erwiesen, indem es die bequeme Entfernung der gebrauchten Operationstücher, Mäntel, Handtücher und anderer Wäschestücke aus dem Operationssaal gestattet.

Die zu den Operationssälen gehörigen Nebenräume sind derartig angelegt, dass ausser den Wartezimmern jeder der 4 Operationssäle seinen Vorbereitungsraum resp. sein eigenes Narkosenzimmer besitzt. Diese Einrichtung hat sich für eine ruhige und gleichmässige Einleitung und Fortführung der Narkose sehr bewährt. Jeder Patient jenseits des 16. Lebensjahres bekommt eine Stunde vor Beginn der Narkose eine subkutane Injektion von Scopolamin. hydrobrom. 0,0005 und Morphium 0,01 : 1,0 Wasser, event. Abends zuvor zur Erzielung eines ruhigen Schlafs 1 gr. Veronal. Ueber diese Scopolamindosis sind wir in den letzten Jahren nicht hinausgegangen, eher haben wir bei schwächlichen Individuen die Dosis auf 3—4 Decimilligramm reduciert. Fast ausnahmslos ist die Scopolaminwirkung eine derartige, dass sich die Patienten in einem mehr oder weniger ausgiebigen Dämmerschlaf befinden. Der Transport vom Pavillon in den Narkoseraum in einer verdeckten Räderbahre, sowie der Beginn der Narkose wird kaum empfunden. Diese wird ausschliesslich mit dem Roth-Dräger'schen Apparat ausgeführt und im wesentlichen Aether verwandt. Im Narkosenraum herrscht absolute Ruhe, nur der Arzt und eine Schwester sind darin thätig, gesprochen wird kein Wort, nur das Klappen des Ventils und der Tropfenfall des Narkosenapparats ist zu hören und wirkt durch seinen monotonen Klang einschläfernd. Alle Patienten kommen narkotisiert in den Operationsraum. Durch diese Massnahmen sind unsere Narkosen sehr ruhig, Excitationsstadien die Ausnahme und der Verbrauch an Aether und Chloroform gering. Auch die Lumbalanästhesie, von welcher wir einen ausgedehnten Gebrauch machen, wird meistens vorher im Narkosenraum ausgeführt.

Den Mittelpunkt unserer chirurgischen Thätigkeit bildet der neue grosse Operationssaal. Seine Anlage und Einrichtung weicht in manchen Punkten von andern neuen, gleichen Zwecken dienenden Anlagen ab. Unser wesentlichstes Bestreben war bei der Ausführung, möglichst einfache, unkomplicierte Verhältnisse zu schaffen, welche ein gründliches Abwaschen und Abspritzen des ganzen Raumes, der gesamten Wände, Decken und der Sitzplätze jederzeit mit Leichtigkeit gestattet und, wie erwähnt, den Zuhörern eine genauere

Beobachtung der Details der Operationen gestattet.

Der Saal besteht in seinem vordern Teil aus dem eigentlichen Operationsraum, der Arena, und einem sich amphitheatralisch daran anschliessenden, durch eine ungefähr 1 Meter hohe Brüstung abgetrennten Auditorium.

Die Wände sind mit grösseren viereckigen Porzellanplatten und ebenso die Brüstung vor dem Auditorium innen und aussen mit Porzellan bekleidet, während die Sitzplätze nach Art der antiken Amphitheater angeordnet und aus möglichst hellem grau und weissem, Terrazzo, hergestellt sind. Der Fussbodenbelag ist ebenfalls Terrazzo. Fig. 7 (S. 386) veranschaulicht das Innere des Operationssaales mit dem Blick auf die Sitzreihen, Fig. 8 (S. 387) die andere Hälfte mit Schränken, Waschtischen und Sterilisationsvorrichtung. Das Amphitheater bietet ca. 100 Zuhörern hinreichende Sitzplätze. Diese werden von einem Umgang von oben durch zwei ebenfalls aus Terrazzo hergestellte Treppchen erreicht, nach der Arena hin sind diese für gewöhnlich abgeschlossen. Die Zuhörer legen in einer unterhalb der Sitzreihen befindlichen Garderobe mit eigenem Zugang von aussen ihre Kleider ab und versehen sich mit einem langen weissleinenen Rock, welcher täglich frisch gewaschen geliefert wird. Auf einer ebenfalls ausserhalb des ganzen Raumes gelegenen Treppe (1 d Fig. 3) gelangen sie durch eine eigene Thür 1 e in den Umgang und auf die einzelnen Sitzplätze. Die Arena hat eine Grösse von 5,66 zu 6,79 Meter und gestattet das Operieren an 2 Tischen. Gerade während der ärztlichen Kurse und zur schnellern Erledigung einer grösseren Zahl von Operationen pflegen wir oft nur den wesentlichsten Teil der Operation selbst auszuführen, während der Schluss der Wunden, die Anlegung des Verbandes u. a. von dem betr. Assistenzarzt vorgenommen wird, sodass dann sofort zur Operation des nächsten Falles, welcher inzwischen fertig vorbereitet ist, geschritten werden kann.

Die Heizung des Raumes wird ausser der auch in den andern Räumen angebrachten Fussbodenheizung durch 4 weisslakierte, auf dem Umgang zwischen den grossen Fenstern freistehende Heizkörper bewirkt (Fig. 7). Ausserdem liegen unterhalb der massiven Sitzplätze starke Heizschlangen, welche bei der Dicke der Steinschicht eine angenehme, niemals lästige Wärme producieren.

Die Tagesbeleuchtung wird dem Operationssaal durch einen grossen Glasausbau, welcher von der Nordseite das Amphitheater umschliesst und in ein grosses, fast die ganze Decke ein-

nehmendes Oberlicht übergeht, zugeführt. Bei dem durchschnittlich trüben Wetter Hamburgs ist eine sehr ausgiebige Lichtfläche notwendig und auch eine wirksame künstliche Beleuchtung an düstern

Fig. 7.

Grosser Operationssaal mit Amphitheater.

Herbst- und Wintertagen kaum zu entbehren.

Die Beleuchtung der Operationssäle bildet eine sehr wichtige Frage und hat zur Konstruktion der verschiedenartigsten

elektrischen Beleuchtungsvorrichtungen geführt. Lampen mit intensiven Lichtquellen und besonderem Mechanismus, welcher die verschiedensten Stellungen ermöglichte, wie sie König unter anderem

Fig. 8.

Grosser Operationssaal mit Arena.

angegeben hat, Reflektoren mit einer grössern Zahl von Glühlampen, abgeschlossen durch Glasplatten zur Verringerung der intensiven

Wärmewirkung u. a. m. sollten auch am Abend eine ausreichende Beleuchtung schaffen. Alle diese Beleuchtungsarten, welche wir in unsern ältern Operationssälen noch anwenden müssen, scheinen mir mehr oder weniger grosse Nachteile zu haben. Einmal wurde die erhebliche Wärmestrahlung der über den Köpfen der Operierenden angebrachten Reflektoren besonders bei länger dauernder Wirkung oft sehr lästig empfunden, dann stellte sich als wesentlichster Nachteil dieser Beleuchtungsart der starke Schlagschatten als Folge der an einer Stelle konzentrierten Lichtquelle heraus. Besonders bei operativen Eingriffen in Körperhöhlen machte sich dieses Moment störend bemerkbar und machte die Anwendung anderer Lichtquellen, Hand- oder Stehlampen oft notwendig.

Ich hatte in einem Sitzungssaal unseres neuen Rathauses eine Art Oberlichtbeleuchtung gesehen, bei welcher die Lichtquelle unsichtbar für den Beschauer vom Saal aus hinter der Glasfläche angebracht war. Die Beleuchtung in diesem Raum war allerdings etwas matt und für unsere Zwecke ungenügend, jedoch bildete sie den praktischen Grundgedanken, auf welchem weiter gearbeitet werden konnte. Dem Chef unseres Beleuchtungswesens, Herrn Baurat v. Geisberg, welcher sich mit grossem Interesse der Ausführung dieses Planes annahm, ist es gelungen, in unserem neuen Operationssaal eine Beleuchtung zu schaffen, wie wir sie wünschten und wie sie sich im Laufe der Jahre als geradezu ideal erwiesen hat. Der Umstand, dass schon in mehreren neuen Operationssälen unsere Beleuchtungsanlage nachgeahmt und angenommen ist, so in Bethanien und im Virchow-Krankenhaus Berlin, dass ferner zahlreiche Anfragen darüber bei Anlage neuer Operationssäle an uns ergingen, beweist uns, dass wir etwas Brauchbares in dieser Beziehung geschaffen haben.

Die Forderungen, welche wir an unsere neue Beleuchtungsanlage stellten, waren folgende:

1. Grosse Helligkeit.
2. Möglichst diffuses Licht.
3. Kaum strahlende Wärme.
4. Fehlen aller sichtbaren und eine gründliche Reinigung durch Abspritzen hindernder und Staubansammlung vermeidender Beleuchtungskörper.

Diese Anforderungen sind voll und ganz erfüllt. Die Beleuchtung an trüben Tagen und besonders bei Dunkelheit ist absolut frei von jeder Schattenbildung und heller als die Tageslichtbeleuchtung

bei klarem Wetter, ausserdem unsichtbar und nicht störend. Die Konstruktion der Beleuchtungsanlage ist aus den beiden beigefügten Skizzen zu ersehen (Fig. 9 u. 10 S. 390). Zwischen dem grossen Oberlicht und dem sog. Staublicht, einer gegen den Operationssaal mit mattem Glas belegten Fläche (a b c d Fig. 9 mit gestrichelten Linien eingezeichnet) befinden sich die Beleuchtungsanlagen. Durch sechs über dem Staublicht angebrachte Gleichstrom-Bogenlampen für 15 Amp., welche mit Hilfe ihrer Rollenaufhängungen und der mit denselben verbundenen Drahtseile auf schräg liegenden Laufschienen nach dem Bedienungsstand (Fig. 9) gezogen werden können, wird die künstliche Beleuchtung bewirkt. Bei den Versuchen hatte sich gezeigt, dass die günstigste Beleuchtung erreicht wird, wenn die Lampen offen, d. h. ohne Glocken, brennen. Alle durch diese, durch Ueberschirmung oder durch Aschenteller auf das Staublicht geworfenen Schatten werden dadurch vermieden. Die Lampen sind so eingerichtet, dass die unvermeidlichen Schattenstreifen der Kohlenhalter u. s. w. in der Richtung der Umrahmungen der Staublicht-Fenster fallen.

Die Stellen, an denen die Flächenhelligkeit in der Umgebung des Operationstisches durch die Sachverständigen in rund 1 m Höhe in der Horizontalebene gemessen wurde, sind in Fig. 10 (S. 390) mit Punkten und Zahlen, welche die Flächenhelligkeit in Meterkerzen (Lux) angeben, eingezeichnet. Obwohl die mit rund 90 Lux festgestellte Helligkeit diejenige in den älteren Operationssälen bei weitem nicht erreicht, so entspricht doch die hier mit diffusem Licht erzielte Beleuchtung den gestellten Anforderungen in vollem Masse und bestätigt die alte Erfahrung, dass eine gleichmässige Beleuchtung einer erheblich stärkeren aber ungleichmässigen weit überlegen ist.

Ein Tropfenfall vom Staublicht, über welchen wir in den älteren Operationssälen früher zu klagen hatten, ist bei der gleichmässigen Erneuerung des grossen Raumes und durch die geringere Feuchtigkeit in demselben niemals eingetreten. Ein weiteres Moment, wodurch das störende Herabfallen von Wassertropfen auf das Operationsgebiet vermieden wird, liegt in der möglichsten Fernhaltung feuchten Wasserdampfes vom Operationssaal.

Der Instrumentenkocher, sowie die im Nebenraum gelegene Sterilisationsanlage sind im abgeschlossenen Raum eingebaut und mit einem in den Schornstein mündenden Luftkanal mit Saugvorrichtung versehen. Dadurch wird die Uebersättigung des Operationssaales mit Wasserdampf, unter wel-

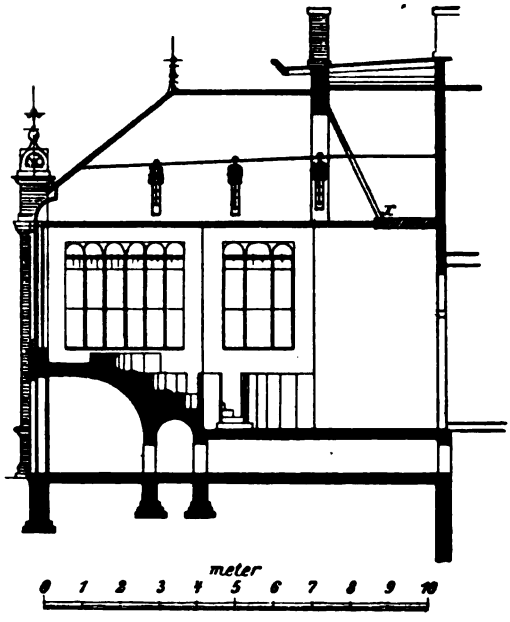

Fig. 9. Beleuchtungsraum oberhalb des Staublichts.

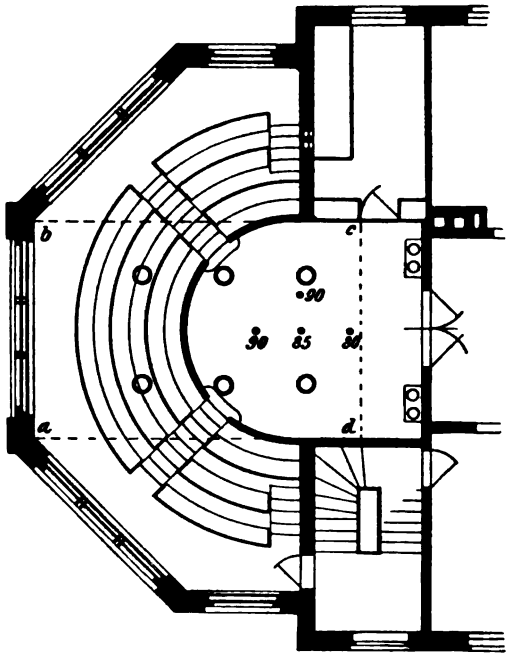

Fig. 10. Grundriss der Beleuchtungsanlage.

cher wir in den älteren Operationssälen bei längerer Thätigkeit sehr zu leiden hatten, vollkommen ausgeschaltet.



Fig. 11. Operationstisch zum Rollen und Feststellen.

Fig. 12. Operationstisch mit Vorrichtung zur Beckenhochlagerung.

Die ebenfalls in die Wand eingebauten und mit wasser- und staubdichten, mit dem Fuss zu öffnenden Thüren versehenen Instru-

mentenschränke, die zu beiden Seiten des Eingangs befindlichen, bereits näher beschriebenen Porzellanwaschtische, die glatte, mit keinem Beleuchtungskörper versehene Decke, die mit Porzellan bekleideten Wände und die steinernen Sitzbänke gestatten vor und nach jeder Operation ein leicht auszuführendes gründliches Abseifen und Abspritzen. Die wenigen im Operationssaal befindlichen Nickelgegenstände, der Operationstisch mit einfachem Beckenhochlagerungsapparat (Fig. 11 und 12 S. 391), die Instrumentenschalen und die

Fig. 13.

Träger für Cassetten.

in einem Träger untergebrachten Cassetten (Fig. 13) für sterile Operationsmäntel, Handtücher u. s. w. laufen auf Rollen und können schnell aus dem Saal entfernt werden.

Der Sterilisationsraum ist im Gegensatz zu den komplicierten Einrichtungen moderner Anlagen sehr einfach gestaltet. Ich habe bei dem Anblick der verschiedensten Desinfektionsapparate, des Kessels zur Sterilisation und Erwärmung der Kochsalzlösung auf eine

bestimmte Temperatur mit dem komplicierten Röhrensystem und den vielen Abstellhähnen, der Kathetersterilisatoren u. a. das Gefühl gehabt, als ob ich mich in der Maschinenanlage eines modernen Kriegsschiffes mit seinem komplicierten Mechanismus befände, sowie dass zur Bedienung eines solchen Getriebes ein eigener, sehr zuverlässiger, geschulter Angestellter erforderlich ist, und dass eine inkorrekte Hand-

Fig. 14.

Apparat zur Sterilisation von Wasser und Kochsalzlösung.

habung den grössten Nachteil bringen kann. Eine ähnliche Anlage, welche mit grossen Kosten und vieler Mühe und Sorgfalt bei uns zur Sterilisation des Wassers angelegt war, um in die einzelnen Operationssäle keimfreies gekochtes Wasser zu liefern, habe ich entfernen lassen. Obwohl das Röhrennetz täglich vor Eintreten des in Autoklaven ähnlichen Kupferkesseln sterilisierten Wassers mit Dampf desinficiert wurde und mit eigenartigen schützenden Abflussvorrich-

tungen versehen war, fanden wir doch öfter bei den Kontrollversuchen Bakterien.

Unser neuangelegter Sterilisationsraum, direkt neben dem grossen Operationssaal gelegen (1 d), ist ein aus Glaswänden und Glasthür bestehender 3,50 m langer Raum mit Abzugskanal, in welchem ein Lautenschläger'scher Sterilisator zur üblichen Desinfektion der Verbandstoffe, Instrumentenschalen u. dgl. steht. Daneben ist ein vernickelter Kessel (Fig. 14) zur Sterilisation von Wasser und Kochsalzlösung in 15—20 Liter-Flaschen, welche mit Gummistöpseln nach Art der Soxleth'schen bedeckt werden. Die gefüllten Flaschen werden in genügender Zahl durch Dampf im Wasserbad vorher durch gründliches Kochen sterilisiert, was sich durch das Einsinken der Gummistöpsel nach der Flasche hin dokumentiert. Bei einer Flasche, deren Inhalt ungenügend gekocht ist, tritt ein Einziehen des Gummis nicht ein. Vor Beginn der Operation werden eine genügende Zahl Flaschen auf die übliche Temperatur von ca. 40° in demselben auf diese Temperatur eingestellten Kessel erwärmt gehalten und sind jeder Zeit zum Gebrauch fertig.

Von den Räumen, welche wissenschaftlichen Untersuchungen dienen, erwähnte ich schon das Röntgeninstitut mit dem zugehörigen Dunkelzimmer und Arbeits- resp. Verbandraum, ausgerüstet mit allen notwendigen modernen Hilfsapparaten, Kompressionsblenden, Lichtkasten u. s. w. Zwei im Photographieren und Herstellen von Röntgenbildern ausgebildete Schwestern sind dauernd dort beschäftigt. Die Aufnahmen werden von zwei Assistenzärzten ausgeführt, welche sich eine grosse Erfahrung und Fertigkeit in der Herstellung guter Röntgenbilder erworben haben. Wir geben dieser Einrichtung den Vorzug vor der Anstellung eines sich nur der Radiographie widmenden Arztes. Die innere Abteilung besitzt ihr eigenes Röntgeninstitut.

Ein bakteriologisches und mikroskopisches Zimmer mit einer grossen Anzahl Arbeitsplätzen, ausgerüstet mit den erforderlichen Mikroskopen, Mikrotomen und Brutapparaten befindet sich in der ersten Etage des Neubaus. Wenn auch im pathologisch-anatomischen Institut mit seinem hervorragenden Leiter alle genauen pathologisch-anatomischen, bakteriologischen und chemischen Untersuchungen ausgeführt werden, so ist es doch erforderlich, auch eine eigene wissenschaftliche, räumlich bequem gelegene Arbeitsstätte zu haben, wo die verschiedensten Untersuchungen der durch die Operation gewonnenen Präparate, sowie wissenschaftliche Arbeiten aus-

geführt werden. Auch die ausgiebigen kryoskopischen Untersuchungen u. a. finden dort statt. Auch ist es im Interesse der Antisepsis nicht immer wünschenswert und zeitlich oft nicht möglich, dass die operativ thätigen Aerzte sich in den Räumen der Anatomie lange Zeit aufhalten.

Der Betrieb unseres Operationshauses gestaltet sich derart, dass unsere Gäste und Zuhörer sich in der unter der linken Seite der Sitzreihen gelegenen, mit eigenem Zugang versehenen Garderobe mit weissen Mänteln versehen, während die bei der Operation Beteiligten sich in einem eigenen, mit dem Operationssaal in Verbindung stehenden Raum mit einem sterilen Operationsmantel bekleiden. Die Patienten werden in der geschilderten Weise auf der breiten Rampe im Dämmerschlaf in die einzelnen Narkosenräume gefahren, dort narkotisiert und vorbereitet und alsdann auf den Operationstisch in dem betr. Operationsraum gerollt, wo nach nochmaliger gründlicher Desinfektion die Operation stattfindet. Baden des Kranken findet stets vorher auf dem Pavillon oder auf der Aufnahmeabteilung statt. Die im Parterreraum befindlichen Bäder sind für das im Operationshaus thätige Personal bestimmt.

Nach meiner Mitarbeiter und meiner dreijährigen Erfahrung hat sich unser Operationshaus in seiner jetzigen Gestalt nach jeder Richtung hin bewährt und hat uns in den Stand gesetzt, da in vier Operationssälen, wenn erforderlich, zu derselben Zeit gearbeitet werden kann, fast 4000 Operationen im letzten Jahr auszuführen und unseren Gästen und Zuhörern, wie ich hoffe, auch ein genaueres Beobachten der Einzelheiten der Operation zu ermöglichen.

XIV.

AUS DEM

ALLGEMEINEN KRANKENHAUSE

ZU HAMBURG-EPPENDORF.

I. CHIRURG. ABTEILUNG: PROF. DR. KÜMMELL.

Zur Bakteriologie der akuten und chronischen Appendicitis.

Von

Dr. Mannel,

Assistenzarzt.

Im Laufe des letzten Jahrzehntes hat die Frage der akuten Perityphlitis mehr und mehr im Vordergrunde des allgemeinen Interesses der modernen Chirurgie gestanden. Während man nun bezüglich der histologischen Befunde, des Zeitpunktes des chirurgischen Eingreifens bis zu einem gewissen Abschluss gelangt ist, stehen die Anschauungen über das ätiologische Moment der Appendicitis in weiten Kreisen als noch nicht völlig abgerundetes Ganze da.

Früher beschränkte man sich darauf, zwischen schweren, mittelschweren und leichten Fällen zu unterscheiden. Bald jedoch gelangte man auf Grund trüber Erfahrungen, die auf ein solches Schematisieren zurückzuführen waren, zur Einsicht, dass eine derartige Differenzierung praktisch nicht durchführbar war, weil das klinische Bild nur zu oft zu schweren Täuschungen Veranlassung gab. Man hat deshalb im Laufe allerjüngster Zeit einen Weg gesucht und gefunden, der für die wissenschaftliche Bearbeitung als einwandsfrei gelten muss: die bakteriologische Untersuchung.

Die Zahl der Arbeiten auf diesem Gebiete ist bereits zu einer nicht unbeträchtlichen Höhe angewachsen. Dabei möchte ich nur an die Namen Sonnenburg, Lanz und Tavel, Spieler, Krogius, Sutneff, Harbitz, Eckehorn, Monod und Macaigne, Achard und Broca, Barbacci, Balducci, Moty, Haim und andere mehr erinnern. Trotz alledem, trotz Aufwand von viel Arbeit und viel Ueberlegung, trotz Erreichung grosser Erfolge auf diesem Gebiet ist die Lage nicht als völlig geklärt zu betrachten.

Mehr oder minder beschäftigen sich diese Autoren lediglich mit der Feststellung der Erreger der akuten Appendicitis. Nur Haim geht weitere Schlüsse ein, indem er die Art des Krankheitseintrittes, die Schwere des Anfallsbeginnes oder sein Auftreten unter milderen Bedingungen mit der Art der ihn hervorrufenden Bakterien in Zusammenhang zu bringen sucht. Die Lösung dieser von Haim aufgeworfenen Frage (er spricht in seiner Arbeit gleiche Ansicht aus) in seinem Sinne würde folgerichtig mit einem Schlage sämtliche von den verschiedenen Autoren auf verschiedene Weise vertretene Ansichten bezüglich des frühen Eingreifens oder des Zuwartens bei akuter Appendicitis zu einem Ganzen formulieren können. Wie weit man indessen davon entfernt ist, beweisen die mannigfachen Ansichten vieler Chirurgen, die sich in der Indikationsstellung teilweise konträr gegenüberstehen.

Vorübergehend wurden bereits vor zwei Jahren auf der ersten chirurgischen Abteilung des Allgemeinen Krankenhauses Eppendorf auf Veranlassung von Herrn Prof. Dr. Kümmell bakteriologische Untersuchungen der meist im freien Intervall entfernten Appendices in einzelnen nicht weiter aufgezeichneten und festgelegten Fällen gemacht. Sie können somit in die vorliegende Untersuchungsreihe nicht mit aufgenommen werden. Seit Ende Januar 1907 jedoch wurden sie zum Prinzip erhoben und dabei nicht nur der bakteriologische Befund, sondern auch die anatomischen Veränderungen, die im pathologischen Institut des Krankenhauses festgestellt wurden, berücksichtigt.

Unsere Untersuchungsreihe schliesst vorläufig mit den letzten Tagen des Juli ab und behandelt unter etwa 120 während dieser Zeit bearbeiteten Fällen 37 Befunde über akute Appendicitis, während der Rest auf Wurmfortsätze entfällt, die im Intervall entfernt wurden. Eine grössere Zahl von letzteren und eine kleinere der akuten Perityphlitiden kam leider äusserer Gründe wegen nicht zur

Untersuchung. Ausdrücklich bemerken möchte ich noch, dass die vorliegende Arbeit sich einzig und allein auf unsere Erfahrungen an der Hand der 37 Fälle von akuter Perityphlitis beschränken soll. Was die chronischen Formen anbelangt, so werden ausser allgemeinen Gesichtspunkten, die sich bei der bakteriologischen Untersuchung ergeben haben, nur solche Befunde nebenher und am Schluss der Arbeit berücksichtigt, die ein weiteres klinisches Interesse in Anspruch nehmen können.

Ehe ich zur Mitteilung der Krankengeschichten schreite, möchte ich kurz auf die Art der Abimpfung eingehen, zumal ich sie in den Arbeiten anderer Untersucher nicht angegeben oder wenigstens nur flüchtig berührt fand. Zunächst habe ich, wo sich nur in der Appendixgegend ein kleineres oder grösseres seröses, serös-eitriges oder rein-eitriges Exsudat befand, direkt aus der Bauchhöhle abgeimpft. Die abgetragenen Appendices dagegen, die vorher bei der Operation distal von der Durchtrennungsfläche abgebunden waren, wurden zwischen zwei sterile Pinzetten gefasst, die dem Mesenteriolum abgekehrte Fläche der Serosa darauf mit einem glühenden Scalpell abgesengt und an dieser Stelle eine bis in das Lumen des Wurmfortsatzes reichende Incision ausgeführt. Mit der Platinöse konnte sodann ohne Mühe der Inhalt abgenommen und auf die Nährböden übertragen werden. War eine Perforationsöffnung in der Appendix vorhanden, so habe ich, um möglichst einwandsfrei arbeiten zu können, entweder distal oder proximal von ihr, je nach den günstigeren gebotenen Bedingungen, den Inhalt der Appendix zu entnehmen gesucht. Stellenweise habe ich auch, besonders wenn es sich um ganz frische Entzündungsformen ohne makroskopisch nachweisbares Ex- oder Transsudat handelte, die der Serosa der Appendix anhaftenden Fibrinfetzen zur bakteriologischen Untersuchung verwandt.

Die zur Identifizierung der Bakterien benutzten Nährböden bestanden in allen Fällen zunächst aus Bouillon und aus Lakmus-Nutrose-Agar nach Conradi-Drigalski in Platten gegossen. In einzelnen Fällen kam zur genaueren Differenzierung noch der Schottmüller'sche Blut-Agar in Betracht, vor allem da, wo es sich um die genaueren Unterscheidungsmerkmale zwischen Streptococcus pyogenes und viridans einerseits, und Diplococcus lanceolatus und Streptococcus viridans andererseits handelte. Bei Kulturen, die in die Reihe des Bacterium coli hereinzugehören schienen, wurden ständig sämtliche Nährböden, die zu ihrer Feststellung notwendig sind (Milch, Peptonwasser, Bouillon, Lakmus-Molke,

Glyzerin-Agar, Traubenzucker-Agar, Neutralrot Traubenzucker-Agar) zur Differenzialdiagnose herangezogen; ausserdem wurde regelmässig die Indolreaktion ausgeführt. Die Kulturen wurden tunlichst nach 12-, 18- und 24stündigem Aufenthalt im Brutschrank nachgesehen. Die gefundenen bakteriologischen Werte entsprechen durchgehends einem Befund, der nach 24 Stunden aufgezeichnet wurde, jedoch blieben zur Kontrolle die Platten prinzipiell 48 Stunden im Brutschrank stehen.

Die nun folgenden 37 Fälle von bakteriologischen Befunden bei akuter Appendicitis, die zum Gegenstande näherer Betrachtung ausersehen und gleichzeitig ihrem bakteriologischen Verhalten entsprechend in die einzelnen Monatsphasen eingeteilt sind, setzen sich aus folgenden Einzelgruppen zusammen:

Tabelle I.

Es wurde gefunden:	Im Jan.	Im Febr.	Im März	Im April	Im Mai	Im Juni	Im Juli	Im Ganzen
I Bact. coli allein:	1	2	8	3	1	4	1	20 = 54%
IIa Coli + Streptococc. pyogenes:			1				2	3 = 8,1%
IIb Coli + Streptococcus viridans:			1			1		2 = 5,4%
III Coli + Diplococcus lanceolat.:						1	2	3 = 8,1%
IV Diplococcus lanceolat. allein:			1	3	2		1	7 = 18,9%
V Coli + Staphylococcus pyog. aur.:						1	1	2 = 5,4%
Einzelsumme:	1	2 = 5,4%	11 = 20,7%	6 = 16,2%	3 = 8,1%	7 = 18,9%	7 = 18,9%	Gesamtsumme 37

Unter den nachstehenden Krankengeschichten verdanke ich in einem Falle nähere Angaben und den Untersuchungsbefund der Liebenswürdigkeit des Herrn Oberarzts Dr. Schottmüller (Fall Nr. 34). Einen anderen Fall (Nr. 38), der streng genommen nicht unter eine bakteriologische Untersuchungsreihe von akuten Appendicitiden gerechnet werden darf, möchte ich dennoch wegen seines für die Bakteriologie wertvollen ätiologischen Verhaltens mitteilen

und ihn zum Vergleiche heranziehen. Er wurde mir von Herrn Prosektor Dr. Fraenkel freundlichst überlassen. Leider liegt er schon Jahre zurück, die eingehenden Daten der Krankengeschichte sind mehr oder minder in Vergessenheit geraten. Infolgedessen macht sie keinen Anspruch auf Vollständigkeit. Sie steht nur in den gröberen Umrissen fest, so wie sie angegeben sind.

Sämtliche bakteriologischen Ergebnisse sind an der Hand einheitlichen Materials teils sofort bei der Operation (Abimpfung der Peritonealflüssigkeit, soweit solche vorhanden war) teils unmittelbar nach der Abimpfung aus den Appendices gewonnen worden. Die Zeitdauer, die zwischen Beginn der Krankheitserscheinungen und Appendektomie liegt, schwankt zwischen 3 bis 98 Stunden. Die grösste Mehrzahl jedoch umfasst einen Abschnitt, der sich innerhalb der Grenzen der Frühoperation κατ' ἐξοχήν (bis zu 48 Std. — in 29 Fällen) bewegt und die wenigen anderen Fälle (über 48 Stunden hinaus — 8 Fälle) wurden operiert, weil die momentanen Symptome (eingetretene Perforation, konsekutive Peritonitis u. s. w.) zu schnellem Eingreifen drängten.

I. Bacterium coli als kultureller Befund:

1. H. B., 14 J., Arbeiterssohn, Aufnahme am 28. I. 07. Operation am 28. I., 24 Stunden nach Beginn der Krankheitserscheinungen. Geheilt.

Am 27. I. erkrankt, mit Schmerzen im Unterleib, Erbrechen, Schüttelfrost und Durchfall. Vor zwei Monaten schwerer, gut überstandener Anfall. Mitte Februar Angina.

Status: Deutlicher Druckpunkt in der Ileocoecalgegend, Resistenz der Bauchdecken, belegte Zunge. Puls 130 voll, kräftig, Temperatur 39,9.

Operationsbefund: Kein Transsudat oder Exsudat. Geknickte, geschwollene und gerötete Appendix.

Anatomische Diagnose: Enteritis ulcerosa et necroticans.

Bakteriologische Diagnose: Bacterium coli in Reinkultur.

2. E. J., 21 J., Dienstmädchen, Aufnahme 16. II. 07. Operation am 16. II. 14 Stunden nach Beginn der Krankheitserscheinungen. Geheilt.

In der Nacht vom 15. auf 16. plötzlich starke Schmerzen in der rechten Unterleibsseite, häufiges Erbrechen. Früher häufiger schon an Schmerzanfällen und Erbrechen gelitten, nach wenigen Tagen jedoch stets Besserung.

Status: In mässigem Grade meteoristisch aufgetriebener Leib, Spannung der Bauchdecken. Druckempfindlichkeit in der Ileocoecalgegend. Keine deutliche Resistenz; belegte Zunge, Puls 100, mittel voll, mittel kräftig, Temperatur 38,8.

Operationsbefund: Verwachsene, geschwollene und gerötete Appendix ohne Auflagerungen. Kein Trans- oder Exsudat.

Anatom. Diagnose: Zahlreiche Adhäsionen an der Serosa, Schwellung der Schleimhaut.

Bakt. Diagnose: Bacterium coli commune in Reinkultur.

3. M. St., 19 J., Dienstmädchen, Aufnahme 13. II. 07. Operation 3 Stunden nach Krankheitsbeginn, am 20. II. 07. Geheilt.

War vom 28. VIII. 06 bis 26. XI. 06 hier wegen Salpingitis in Behandlung und wurde damals mit noch geringen Schmerzen, die sich vornehmlich in der Ileocoecalgegend lokalisierten, entlassen. Kommt jetzt wegen Vornahme der Appendektomie, die ihr empfohlen war. Wegen Eintritts der Menses Aufschub der Operation um 6 Tage. Am 20. II. plötzlich ausserordentlich heftige Schmerzen am Mac Burney'schen Punkt. Erbrechen, Schüttelfrost, kein Durchfall.

Status: Resistenz der Bauchdecken. Kein deutlich abgrenzbarer Tumor. Zunge fuliginös belegt. Puls 120, klein, weich. Temperatur 39,1.

Operationsbefund: Flächenhaft verwachsene, lebhaft gerötete, geschwollene Appendix mit kolbenartig aufgetriebener Spitze. Kein Trans- oder Exsudat.

Anatom. Diagnose: Zahlreiche Adhäsionen an der im Uebrigen an den freien Stellen getrübten Serosa, hochgradige Gefässinjektion, kein Schleimhautdefekt.

Bakt. Diagnose: Bact. coli comm. in Reinkultur.

4. S. J., 25 J., Dienstmädchen. Aufnahme 2. III. 07. Operation 52 Stunden nach Auftreten der stürmischen Erscheinungen am 2. III. 07. Geheilt.

Früher bereits ein Anfall. Seit 4 Wochen Schmerzen in der rechten Unterleibsseite. In den letzten Tagen Verschlimmerung derselben, die gestern gleichzeitig mit Erbrechen und Durchfall ihren Höhepunkt erreichten. Kein Schüttelfrost.

Status: Wenig gespannte Bauchdecken. Grosse Druckempfindlichkeit der Ileocoecalgegend, keine ausgesprochene Resistenz am Mac Burney'schen Punkt, Zunge belegt. Temperatur 37,8. Puls 92 voll, kräftig.

Operationsbefund: Kein Trans- oder Exsudat. Appendix sehr stark verwachsen, nach dem kleinen Becken hin abgeknickt, erigiert und im Ganzen geschwollen und gerötet. Serosa an den freien Stellen getrübt, keine Fibrinauflagerung.

Anatom. Diagnose: In der Schleimhaut keine ausgesprochen destruktiven Veränderungen mit Ausnahme starker Gefässinjektion und submuköser Blutungen.

Bakt. Diagnose: Bact. coli comm. in Reinkultur.

5. M. H., 25 J., Plätterin. Aufnahme 4. III. 07. Operation 36 Stunden nach Krankheitsbeginn am 4. III. 07.

Vor 2 Tagen plötzlich mit Schmerzen in der rechten Unterleibsseite, Durchfall, Erbrechen, Schüttelfrost erkrankt. Gestern heftige Schmerzen im ganzen Unterleib. Erneutes Erbrechen, angehaltener Stuhl, aufgetriebener Leib. Flatus gehen selten und nur unter grossen Schmerzen ab.

Status: Schwer kranke Pat., belegte trockene Zunge, Puls 112, klein, beschleunigt. Temperatur 36,2. Starker Meteorismus, enorme Schmerzhaftigkeit des gesamten Abdomens, besonders der Appendixgegend. Daselbst deutliche Resistenz.

Operationsbefund: Eitrig seröses, nicht abgekapseltes Exsudat im gesamten Unterbauche, vorab im kleinen Becken. Appendix teilweise gangränös mit fibrinösem Belag. Perforationsöffnung an der Spitze.

Anatom. Diagnose: Enteritis gangraenosa et perforativa processus vermiformis.

Bakt. Diagnose: Bact. coli comm. in Reinkultur, im Appendixinhalt und im Exsudat.

6. F. M., 7 J., Arztessohn, Aufnahme am 6. III. 07. Operation 20 Stunden nach Kankheitsbeginn am 6. III. 07. Geheilt.

In der Nacht vom 5. auf 6. plötzlich mit Schmerzen im Leib, Erbrechen, Fieber erkrankt. (Soll kollabiert sein.) Gegen Morgen Besserung. Heute, am 6. III. mittags erneute Schmerzen in der rechten Unterbauchseite, Durchfall.

Status: Belegte, trockene Zunge, weicher Leib, keine Bauchdeckenspannung, kein deutliches Resistenzgefühl. Heftiger Druckschmerz in der Ileocoecalgegend. Puls 130 klein, weich, Temperatur 36,9.

Operationsbefund: Geschwollener, erigierter, sonst wenig veränderter Wurmfortsatz. Kein Trans- oder Exsudat, keine Fibrinauflagerung.

Anatom. Diagnose: Schleimhautschwellung des Wurmfortsatzes, zahlreiche Blutextravasate im submukösen Gewebe.

Bakt. Diagnose: Bact. coli comm. in Reinkultur.

8. L. C., 37 J., Kaufmann, Aufnahme 11. III. 07. Operation 20 Stunden nach Krankheitsbeginn am 11. III. 07. Gestorben 20. III. 07.

Vor zwei Jahren akuter perityphlitischer Anfall, nach 14 Tagen vorübergehend. Jetziger Erkrankungsbeginn vor 20 Stunden mit allgemeiner Uebelkeit, Erbrechen, Schmerzen in der rechten Leibseite. Heute vormittag gegen 8 Uhr Schüttelfrost. Stuhl und Flatus sind noch in normaler Weise abgegangen. Bei der Aufnahme (ca. 11 Uhr vormittags) subjektives Befinden besser als in der Nacht.

Status: Sehr korpulenter, kollabiert aussehender Mann. Leichter Icterus. Unbedeutende Druckempfindlichkeit in der Ileocoecalgegend. Starke, diffuse Auftreibung des Leibes. Temperatur 38,7. Puls klein, weich, unregelmässig, 128. Belegte Zunge.

Operationsbefund: In der Peritonealhöhle, besonders im kleinen Becken grosse Mengen serös-eitriger Flüssigkeit. Serosa des Coecums

und der anliegenden Dünndarmschlingen trübe, dunkelrot injiciert und mit Fibrinauflagerungen bedeckt. Appendix kleinfingerdick, erigiert, blaurot mit fibrinösen Belägen. Am proximalen Ende Perforation von fast Linsengrösse.

Verlauf: Zunehmender Meteorismus und Herzschwäche. Exitus letalis.

Sektionsbefund: Peritonitis universalis purul. Ulcera necrotica et perforata coli transversi et descendentis. Bakteriämie durch Bact. coli.

Anatom. Diagnose: Enterit. necrot. et perforat. proc. vermif.

Bakt. Diagnose: Bact. coli comm. in Reinkultur im Appendixinhalt und im peritonealen Exsudat.

9. A. B., 19 J., Dienstmädchen, Aufnahme 17. III. 07. Operation 5 Stunden nach Beginn der Krankheitserscheinungen am 17. III. 07. Geheilt.

Früher 4 Anfälle angeblich durchgemacht. Heute nachmittag plötzlich erkrankt unter heftigen Leibschmerzen, hohem Fieber, Brechreiz. Kein Schüttelfrost, kein vollständiges Erbrechen.

Status: Gespannter Leib. Intensive Druckschmerzhaftigkeit in der Gegend des Mac Burney'schen Punktes. Keine deutliche Resistenz. Adnexe frei, Puls kräftig, voll, aber sehr beschleunigt, 124. Temperatur 39,1. Flatus gehen ab. Heute morgen zuerst geformter dann etwas dünner Stuhl. Belegte trockene Zunge.

Operationsbefund: Leichte Verwachsungen meist fibrösen Charakters, geringe Abknickung der Appendix nach der rechten Fossa iliaca hin. Appendix geschwollen, gerötet. Gefässe der Serosa stark injiciert. Geringes, trüb-seröses Transsudat.

Anatom. Diagnose: Keine Schleimhaut-Anomalien mit Ausnahme ausgedehnter Blutungen und starker follikulärer Schwellung in ihr. Geringe fibrinöse Auflagerungen auf der Serosa.

Bakt. Diagnose: Bact. coli comm. im Appendixinhalt in Reinkultur. Transsudat steril.

11. W. H., 20 J., Viehhändler, Aufnahme 18. III. 07. Operation 18 Stunden nach Beginn der Krankheitserscheinungen am 18. III. 07. Geheilt.

Vor 14 Tagen ein rasch vorübergehender Anfall. Vor 18 Stunden unter Fieber, Erbrechen, heftigsten Schmerzen in der Ileocoecalgegend erkrankt. Kein Schüttelfrost, kein Durchfall. Gestern und vorgestern angehaltener Stuhl.

Status: Sehr druckempfindliche Ileocoecalgegend. Kein Meteorismus. Keine deutlich abgrenzbare Resistenz. Temperatur 37,7, Puls 100, gut gefüllt und gespannt. Zunge belegt.

Operationsbefund: Fingerdicke Appendix von dunkelrot-blauer Farbe und mit dicken fibrinösen Fetzen belegt. Transsudat in geringem Masse.

Anatom. Diagnose: Enteritis gangraenosa proc. vermif.

Bakt. Diagnose: Im Appendixinhalt Bact. coli comm. in Reinkultur, Transsudat steril.

14. B. S., 24 J., Dienstmädchen, Aufnahme 28. III. 07. Operation 17 Stunden nach Beginn der Krankheitserscheinungen am 28. III. 07. Geheilt.

Erkrankte gestern nachmittag unter starken Schmerzen im Unterleib und heftigem Erbrechen. Kein Schüttelfrost. Zunehmende Schmerzen im Laufe der Nacht.

Status: Gespannter Leib. Druckempfindlichkeit am Mac Burney'schen Punkt. Parametrien und Adnexe frei. Zunge belegt. Temperatur 37,7, Puls kräftig, voll, 100 i. M.

Operationsbefund: Geschwollene lebhaft gerötete Appendix mit reichlichen Fibrinauflagerungen. In der Coecalgegend ca. 20 cbcm seröser, leicht trüber Flüssigkeit.

Anatom. Diagnose: Enterit. necrot. proc. vermif.

Bakt. Diagnose: Im Appendixinhalt Bact. coli comm. in Reinkultur, Transsudat steril.

18. F. H., 23 J., Landmann, Aufnahme 23. IV. 07. Operation ca. 22 Stunden nach Beginn der Krankheitserscheinungen am 23. IV. 07. Geheilt.

Gestern nachmittag plötzlich ohne Erbrechen zunehmende Schmerzen in der rechten Unterbauchseite. Fieber. Kein Schüttelfrost, kein Durchfall. Stuhl gestern noch normal.

Status: Heftiger Druckschmerz in der Gegend des Mac Burney'schen Punktes, unbestimmtes Resistenzgefühl daselbst. Kein Meteorismus. Zunge belegt. Temperatur 38,5, Puls 74, voll und kräftig.

Operationsbefund: Cirkumskripte sero-fibrinöse Peritonitis. Wenig verklebter, hochgradig geschwollener, spiralig gewundener, sehr stark geröteter und mit fibrinösen Auflagerungen bedeckter Wurmfortsatz, in dem deutlich ein verschiebliches, kleinbohnengrosses hartes Konkrement zu fühlen ist.

Anatom. Diagnose: Enterit. ulcerosa proc. vermif. Harter Kotstein.

Bakt. Diagnose: Im Appendixinhalt Bact. coli comm. in Reinkultur. Transsudat steril.

19. E. M., 18 J., Kontoristin, Aufnahme 23. IV. 07. Operation 24 Stunden nach Beginn der Krankheitserscheinungen am 23. IV. 07. Geheilt.

Im April 1906 erster, im September 1906 zweiter Anfall von Perityphlitis. Vor 24 Stunden plötzlicher neuer Anfall mit Schüttelfrost, Durchfall, Erbrechen.

Status: Meteorismus geringen Grades. Starke Bauchdeckenspannung und empfindlicher Druckschmerz in der Ileocoecalgegend. Belegte Zunge. Temperatur 38,5. Puls voll, kräftig, beschleunigt, 104 pro M.

Operationsbefund: Cirkumskripte frische fibrinöse Peritonitis, hochgradig geschwollener und geröteter Wurmfortsatz mit fibrinösen Auflagerungen. Sero-fibrinöses Transsudat.

Anatom. Diagnose: Enterit. necrot. proc. vermif. Keine Perforation.

Bakt. Diagnose: Bact. coli comm. in Reinkultur im Appendixinhalt. Transsudat steril.

20. C. H., 41 J., Klempnermeister, Aufnahme am 23. IV. 07. Operation 10 Stunden nach Beginn der Krankheitserscheinungen am 23. IV. 07. Geheilt.

Vor 10 Stunden plötzlich starke Schmerzen im Unterleib, Durchfall, Erbrechen, Fieber. Kein Schüttelfrost.

Status: Hochgradiger Druckschmerz in der Ileocoecalgegend. Kein Meteorismus. Schlaffe Bauchdecken. Keine deutliche Resistenz. Trockene, belegte Zunge. Temperatur 38,4. Puls 120 kräftig.

Operationsbefund: Wenig trüb-seröse Flüssigkeit in der Umgebung der Appendix. Keine Verwachsungen. Appendix geschwollen, erigiert, blaurot, fibrinös belegt; in der Nähe der Abgangsstelle der Appendix vom Coecum schwarzblau durchschimmernde Serosa, nahe vor der Perforation.

Anatom. Diagnose: Schwere hämorrhagische Entzündung des Wurmfortsatzes.

Bakt. Diagnose: Im Appendixinhalt Bact. coli comm. in Reinkultur, im Exsudat desgleichen Bact. coli comm. in Reinkultur.

22. B. D., 36 J., Cigarrenarbeiter. Aufnahme 19. V. 07. Operation 38 Stunden nach Beginn der Krankheitserscheinungen am 20. V. 07. Gestorben 24. V. 07.

Vor einem Jahr akute Blinddarmentzündung. Sonst stets gesund, die jetzige Erkrankung begann ganz akut am 17. V. mittags mit heftigen kolikartigen Schmerzen in der Blinddarmgegend und unstillbarem Erbrechen. Fieberanstieg unter Schüttelfrost. Am nächsten Tage Nachlassen der subjektiven Erscheinungen, dagegen zunehmende Auftreibung des Leibes und völliges Sistieren von Stuhl und Flatus.

Status: Kollabierter Mann. Enormer Meteorismus. Maximale Bauchdeckenspannung. Diffus druckempfindliches Abdomen, besonders in der Ileocoecalgegend. Daselbst undeutliches Resistenzgefühl. Dämpfung an den abhängigen Abdominalpartien. Icterus mässigen Grades. Temperatur 38,4. Puls klein, weich, unregelmässig, 112 pro Minute.

Operationsbefund: Nach Eröffnung der Bauchhöhle massenhaftes Ausfliessen kotig stinkenden braungelben Eiters. Die Därme der Umgebung mit Fibrinmassen bedeckt. Zwischen allen freilegbaren Darmabschnitten befinden sich reichliche Mengen Eiters. Die fingerdicke missfarbig blaurote Appendix ist mit Fibrinfetzen bedeckt und an der lateralen Bauchwand

adhärent. Unmittelbar an ihrem Ansatz am Coecum linsengrosse Perforationsöffnung.

Verlauf: Zunehmende peritonitische Erscheinungen, reichlich fäkulentes Erbrechen. Unter zunehmender Herzschwäche Exitus letalis.

Sektionsbefund: Peritonitis universalis. Status septicus. Bakteriämie durch Bact. coli.

Anatom. Diagnose: Enteritis ulcerosa, gangraenosa et perforativa proc. vermif.

Bakt. Diagnose: Im schwarzbraun-gelben Appendixinhalt Bact. coli comm. in Reinkultur, im Exsudat Bact. coli comm. in Reinkultur.

24. C. K., 17 J., Dienstmädchen. Aufnahme 4. VI. 07. Operation 16 Stunden nach Beginn der Krankheitserscheinungen am 14. VI. 07. Geheilt.

Früher häufiger Anfälle. In der Nacht vom 13. auf 14. VI. plötzliches heftiges Erbrechen und sehr starke Schmerzen in der rechten Bauchseite, Durchfall, Fieber. Kein Schüttelfrost.

Status: Typischer Druckschmerz am Mac Burney'schen Punkt. Kein deutliches Resistenzgefühl. Bauchdecken leicht gespannt. Belegte Zunge. Temperatur 38,6. Puls 112, voll und kräftig.

Operationsbefund: Mehrfach verwachsene geknickte, geschwollene und gerötete Appendix mit starker Gefässinjektion der getrübten, nicht spiegelnden Serosa. Keine Fibrinfetzen, keine Flüssigkeitsansammlung.

Anatom. Diagnose: Enteritis stricturans et ulcerosa proc. vermif.

Bakt. Diagnose: Im schwarzbraunen Appendixinhalt Bact. coli comm. in Reinkultur. Abstrich von der getrübten Serosa steril.

25. M. W., 29 J., Schreiber. Aufnahme 3. IV. 07. Operation 10 Stunden nach Beginn der Krankheitserscheinungen am 5. VI. 07. (War bis zu diesem Zeitpunkte wegen Halswirbelsäulenfraktur in Behandlung.) Geheilt.

Früher 3mal leichte Schmerzanfälle in der rechten Bauchseite. Ca. 8 Tage vor der Operation unbestimmte Leibschmerzen mit Druckgefühl in der Ileocoecalgegend. Am 10. VI. 07 akute Exacerbation, mit stärksten Schmerzen in der Appendixgegend, Fieber. Kein Schüttelfrost, kein Durchfall.

Status: Heftiger Druckschmerz am Mac Burney'schen Punkt, kein Resistenzgefühl. Reflektorische Bauchdeckenspannung, keine Dämpfung. Belegte Zunge. Temperatur 39,0, Puls 96 voll, kräftig.

Operationsbefund: Keine Flüssigkeitsansammlung im Abdomen. Appendix geschwollen, wenig erigiert, der ganzen Länge nach der Nabelgegend zu mit den umliegenden Därmen verwachsen.

Anatom. Diagnose: Enteritis strictur. proc. vermif. Disseminierte Blutungen in der Schleimhaut.

Bakt. Diagnose: Im dünnflüssigen dunkelrot-braunen Appendixinhalt Bact. coli comm. in Reinkultur.

27. A. P., 12 J., Kaufmannssohn. Beginn der Erkrankung am 22. VI. 07. Operation 30 Stunden nach Beginn der Krankheitserscheinungen am 23. VI. 07. Geheilt.

Am 22. VI. 07 abends plötzlich heftige Leibschmerzen, Erbrechen, wenig Fieber. Stuhl angehalten. In der Nacht Besserung der subjektiven Erscheinungen. Gegen 7 Uhr morgens akute Steigerung der Schmerzen und der Temperatur.

Status: Meteorismus, Spannung der Bauchdecken. Intensiver Druckschmerz in der Ileocoecalgegend. Unbestimmtes Resistenzgefühl daselbst. Belegte Zunge, kein Erbrechen mehr. Temperatur 38,5. Puls 120—150 klein, weich.

Operationsbefund: Fibrinös eitrige Flüssigkeit in der Coecalgegend, besonders im kleinen Becken. Keinerlei Verwachsung. Appendix leicht grünrot gefärbt, geschwollen, erigiert, mit Fibrinfetzen bedeckt. Umwickelung des Netzes um die Appendix.

Anatom. Diagnose: Enteritis gangraenosa et perforat. proc. vermif. Kotsteine.

Bakt. Diagnose: In dem schmutzig braun-roten, fäkulenten Appendixinhalt Bact. coli comm. in Reinkultur. Im Exsudat Bact. coli comm. in Reinkultur.

29. K. T., 65 J., Schneidersfrau. Aufnahme 28. VI. 07. Operation 96 Stunden nach Beginn der Krankheitserscheinungen am 28. VI. 07. Geheilt.

Früher nie Anfälle von Appendicitis. Am 24. VI. 07 nachmittags plötzlich Schmerzen in der Ileocoecalgegend, Fieber, Erbrechen, Durchfall. Am 27. VI. 07 gegen nachmittag Vermehrung der Schmerzen, die nun auf den ganzen Leib übergingen. Auftreibung des Leibes, der bretthart wurde. Kein Stuhl, keine Flatus. Am 28. VI. nachmittags eingeliefert.

Status: Kollabiert aussehende Frau. Maximale meteoristische Auftreibung des Leibes. Druckempfindlichkeit in hohem Masse des ganzen Abdomens. Keine deutliche Resistenz, geringe Dämpfung in der Ileocoecalgegend und an den abhängigen Leibespartien. Zunge trocken, fuliginös belegt. Temperatur 37,9, Puls klein, weich, sehr debil, 116 pro Minute.

Operationsbefund: Im Abdomen grosse Mengen indifferent fade riechenden, gelbbraun-schwarzen Eiters. Darmschlingen mit fibrinösen Fetzen bedeckt. In der Gegend des Coecums liegen frei drei bohnengrosse Kotsteine. Appendix hochgradig geschwollen, leicht nach der rechten Fossa iliaca hin geknickt, gerötet, mit Fibrinfetzen belegt. In ihrem mittleren Abschnitt erbsengrosse Perforationsstelle.

Anatom. Diagnose: Enterit. necrotic. et perforat. proc. vermif.

Bakt. Diagnose: Bact. coli comm. et Bact. faecal. alcaligenes im schwarzbraun-roten Appendixinhalt und im peritonealen Exsudat.

27. G. L., 15 J., Maurerlehrling. Aufnahme 30. VII. 07. Operation 32 Stunden nach Beginn der Krankheitserscheinungen am 30. VII. 07. Mit normalem Verlauf noch in Behandlung.

Kurz vor Weihnachten einmal plötzlich Leibschmerzen von eintägiger Dauer. Am 29. VII. morgens gegen 11 Uhr plötzlich kolikartige Schmerzen über den ganzen Leib, Fieber, Erbrechen. Kein Schüttelfrost. Durchfall gegen Abend. Im Laufe der Nacht und des heutigen Tages geringe subjektive Besserung.

Status: Kein Meteorismus, dagegen straff gespannte Bauchdecken, besonders im Gebiet des rechten Musculus rectus abdominis. Ausgesprochener Druckschmerz, kein deutliches Resistenzgefühl in der Ileocoecalgegend. Per rectum nihil. Trockene belegte Zunge. Temperatur 38,5. Puls 90—100 kräftig, regelmässig.

Operationsbefund: Nach Eröffnung der Bauchhöhle liegen die Darmschlingen unverklebt vor. Unter ihnen trüb-seröse Flüssigkeit besonders in der Ileocoecalgegend und im kleinen Becken. Appendix geschwollen, prall gefüllt, in seinem distalen Teil zwei kleine palpable Steine enthaltend, mit dem Coecum durch alte Adhäsionen verwachsen, blaurot gefärbt, stellenweise mit Fibrinfetzen belegt, nach der rechten Fossa iliaca zu im Bogen umgeschlagen und mehrfach um Längs- und Querachse gedreht. Nahe der Ansatzstelle am Coecum etwa 4 mm im Durchmesser fassende, blaurot durchschimmernde Serosastelle, die ihren Grund in einem bis auf die Muscularis vorgeschrittenen Geschwür hat.

Anatom. Diagnose: Enterit. necrotic. proc. vermif.

Bakt. Diagnose: Im braunschwarzen Appendixinhalt Bact. coli comm. in Reinkultur. Transsudat steril.

II. Bacterium coli + Streptokokken als kultureller Befund:

a) Bact. coli + Strept. pyogenes.

7. C. D., 25 J., Landwirt. Beginn der Erkrankung am 7. III. 07. Operation 15 Stunden nach Eintritt der Krankheitserscheinungen, ca. 6 Stunden nach der klinisch angenommenen Perforation am 7. III. 07. Geheilt.

Erster Anfall vor 1/4 Jahr von 14tägiger Dauer mit geringem Fieber, mässigen Schmerzen. Heute Morgen 5 Uhr intensive Schmerzen im Leib, kein Durchfall, kein Schüttelfrost. Steigende Temperatur bis 39,3, Puls 120—160 klein, weich. Belegte Zunge. Opium, das Pat. auswärts bekam, ohne Wirkung auf die Intensität der Schmerzen. 3 stündliche Bahnfahrt nach Hamburg unter furchtbaren Leiden.

Status: Mässiger Druckschmerz in der Ileocoecalgegend, geringe Bauchdeckenspannung, kein Meteorismus. Steigende Temperatur bis 39,3. Puls klein, weich, 120—160 pro Min. Kein verfallenes Aussehen.

Operationsbefund: Um 10 Uhr abends Operation. In der Appendixgegend, besonders aber im kleinen Becken trübes, eitriges Exsudat. Appendix kaum verklebt, stark infiltriert, blaurot, mit Fibrinfetzen bedeckt. Perforation am centralen Ende.

Anatom. Diagnose: Enterit. strict., ulceros. et perforativ. proc. vermif.

Bakt. Diagnose: Bact. coli comm. + Strept. pyog.

30. J. Z., 11 J., Kaufmannssohn. Aufnahme 1. VII. 07. Operation 84 Stunden nach Beginn der Krankheitserscheinungen am 1. VII. 07. Mit normalem Verlauf noch in Behandlung.

Seit einigen Wochen Leibschmerzen geringen Grades. Am 28. VI. plötzlich unter Fieber heftige Schmerzen im Leib in der Ileocoecalgegend, die bis zum 1. VII. 07 anhielten und abends sich zur Unerträglichkeit steigerten. Kein Erbrechen, kein Icterus, mehrfach Durchfall. Seit dem 29. VI. zu Bett.

Status: Leicht kollabiert. Meteorismus mässig, brettharter Leib. Leichte Dämpfung und stärkste Schmerzhaftigkeit in der Ileocoecalgegend. Indessen auch der übrige Leib druckempfindlich, Schallabschwächung an den abhängigen Partien. Puls klein, weich, schlecht gefüllt, frequent, 132 pro Min. Temperatur 37,3. Belegte trockene Zunge.

Operationsbefund: Fade riechendes, missfarbiges, eitriges Exsudat im ganzen Bauch in grosser Menge. Darm wenig verwachsen mit massenhaften fibrinösen Belegen bedeckt. Appendix verwachsen, erigiert, geschwollen. Am proximalen Ende kleinlinsengrosses, perforiertes Ulcus.

Anatom. Diagnose: Enterit. ulcerosa et perforativ. proc. vermif.

Bakt. Diagnose: Im graugelben Appendixinhalt Bact. coli comm. + Streptococc. pyog. Desgleichen im Exsudat.

31. K. M., 11 J., Kaufmannssohn. Beginn der Erkrankung 30. VI. 07. Operation 24 Stunden nach Beginn der Krankheitserscheinungen am 1. VII. Geheilt.

Vor 24 Stunden akut mit Leibschmerzen, Erbrechen, leichtem Schüttelfrost erkrankt. Kein Durchfall.

Status: Intensive Druckschmerzhaftigkeit der Ileocoecalgegend, leichte Spannung der Bauchdecken. Geringgradiger Meteorismus. Belegte Zunge. Temperatur 38,3. Puls kräftig, 116 pro Min.

Operationsbefund: Keine freie Abdominalflüssigkeit, Appendix tiefrot erigiert, geschwollen, prall gefüllt, mit Fibrinfetzen bedeckt.

Anatom. Diagnose: Enterit. ulceros. proc. vermif.

Bakt. Diagnose: Im braungelben Wurminhalt Bact. coli comm. + Strept. pyog. Fibrinöse Auflagerungen steril.

b) Bact. coli + Streptococc. viridans seu mitior (Schottmüller).

12. M. S., 27 J., Gemüsehändlersfrau. Aufnahme 20. III. 07. Operation 73 Stunden nach Beginn der Krankheitserscheinungen am 20. III. 07. Geheilt.

Vor 3 Tagen erkrankt mit heftigen Schmerzen im ganzen Unterleib, besonders in der Ileocoecalgegend. Kein Schüttelfrost, kein Erbrechen. Zu Hause mit Eis und Opium behandelt. Seit gestern Abend Schmerzen heftiger, kein Durchfall. Flatus gehen wenig und unter grossen Schmerzen ab.

Status: Leib meteoristisch aufgetrieben, prall gespannt. Sehr grosse Druckempfindlichkeit des Unterleibes, besonders der Ileocoecalgegend. Belegte trockene Zunge. Temp. 39,5. Puls klein, weich, frequent, 132 pro Min.

Operationsbefund: Entleerung grosser Mengen Eiters von indifferentem Geruch aus der Bauchhöhle. Appendix am proximalen Ende perforiert und in der ganzen Cirkumferenz nekrotisch, sodass sie sich von selbst abtrennt. Starke Schwellung der Appendix, dicke fibrinöse Auflagerungen.

Anatom. Diagnose: Wurmfortsatz mit Obliteration des distalen und Nekrose des proximalen Endes. Perforation, Kotstein.

Bakt. Diagnose: Bact. coli comm. + Strept. viridans. in dem Appendixinhalt und im peritonealen Exsudat.

28. G. L., 13 J., Brothändlerstochter. Aufnahme 25. VI. 07. Operation ca. 72 Stunden nach Beginn der Krankheitserscheinungen am 25. VI. 07. Geheilt.

Vor drei Tagen Beginn der plötzlichen Erkrankung mit Schmerzen in der rechten Bauchseite, Erbrechen, Fieber. Kein Durchfall, dagegen angehaltener Stuhl. Seit heute (25. VI. 07) Auftreibung des ganzen Leibes, Durchfall und Schmerzen heftigster Art im ganzen Abdomen.

Status: Kollabiert aussehendes Kind. Puls 108—124, sehr debil. Temperatur 38,3. Enorme Auftreibung des Bauches, brettharte Bauchdecken. Schmerzhaftigkeit des gesamten Abdomens, besonders der Ileocoecalgegend. Dämpfung an den abhängigen Leibespartien. Herpes labialis.

Operationsbefund: In der Bauchhöhle massenhaft fade riechender Eiter, Dünndarmschlingen ebenso wie die prall mit gleich aussehendem Eiter gefüllte, gerötete und geschwollene Appendix mit Fibrinfetzen bedeckt. Am mittleren Teile der Appendix Perforation von gut Stecknadelkopfgrösse.

Anatom. Diagnose: Enterit. strict., ulceros. et perforativ. proc. vermif.

Bakt. Diagnose: Im braungelben Appendixinhalt Bact. coli comm. + Strept. virid., desgleichen im Exsudat.

III. Bact. coli + Diplococc. lanceolat. (Pneumoniae).

26. L. H., 50 J., Kaufmannsfrau. Erkrankungsbeginn am 19. VI. Operation 24 Stunden nach Beginn der Krankheitserscheinungen am 20. VI. 07. Geheilt.

Vor einem Jahr wegen Uterusmyom laparotomiert. Am Morgen des 19. VI. akut mit kolikartigen Schmerzen in der rechten Leibseite, Fieber, Erbrechen erkrankt. Kein Durchfall, kein angehaltener Stuhl.

Status: Heftige Schmerzen bei Druck auf den Mac Burney'schen Punkt, schlaffe Bauchdecken, kein Meteorismus. Undeutliches Resistenzgefühl. Belegte Zunge. Temp. 39,1. Puls 110—116, voll, kräftig.

Operationsbefund: Trüb seröses Transsudat. Appendix erigiert, tiefdunkelrot, geschwollen. Keine Perforation, keine Verwachsung.

Anatom. Diagnose: Enterit. ulcerosa proc. vermif.

Bakt. Diagnose: Im gelb-graubraunen Appendixinhalt Bact. coli plus Diplococc. lanceolat. Transsudat steril.

32. H. W., 11 J., Tischlerssohn. Aufnahme 2. VII. 07. Operation 7½ Stunden nach Beginn der Krankheitserscheinungen am 2. VII. 07. Mit normalem Verlauf noch in Behandlung.

Früher häufiger kolikartige Leibschmerzen, die mit Durchfällen einhergingen. Am 2. VII. 07 nachmittags plötzlich erneuter heftiger Anfall, der mit Schüttelfrost, Erbrechen und ungeheuer starken Schmerzen in der Ileocoecalgegend einherging. Am 1. VII. 07 noch normaler Stuhl, am 2. VII. 07 nach Eintritt des Anfalls Durchfall.

Status: Am Mac Burney'schen Punkt sehr heftiger Druckschmerz, wo auch ein kleiner wurstförmiger Tumor (die geschwollene Appendix?) zu fühlen ist. Geringe Dämpfung in der Ileocoecalgegend. Kein Meteorismus, Bauchdecken schlaff. Belegte Zunge. Puls 96, äqual, voll und kräftig. Temp. 38,1.

Operationsbefund: Unförmig geschwollene Appendix an der Basis abgeschnürt, offenbar mit Eiter gefüllt. Cirkumskripte fibrinöse Peritonitis im Bereich der umliegenden Darmschlingen. Kleines, trüb-seröses Transsudat.

Anatom. Diagnose: Enterit. strict. et necroticans proc. vermif.

Bakt. Diagnose: Im gelb-graubraunen Appendixinhalt Bact. coli comm. plus Diplococc. lanceolat. Transsudat steril.

35. W. T., 12 J., Milchhändlerssohn. Aufnahme am 14. VII. 07. Operation 74½ Stunden nach Beginn der Krankheitserscheinungen, am 14. VII. 07. Mit unkompliciertem Verlauf noch in Behandlung.

Früher immer gesund. Am 11. VII. abends gegen 6 Uhr plötzlich mit starken Leibschmerzen, Durchfall, Fieber und Erbrechen erkrankt. Kein Schüttelfrost. Dann während des 12. und 13. VII. erneutes heftiges Erbrechen.

Status: Aufgetriebener Bauch, starke Spannung der Bauchdecken. Diffuse Schmerzhaftigkeit des Abdomens, am ausgesprochensten jedoch über einem Dämpfungsbezirk in der Ileocoecalgegend. Belegte trockene Zunge. Sehr ausgebreiteter Herpes labial. et nasal., es gehen sogar Bläschen auf das Zahnfleisch über. Temp. 38,2. Puls 100, voll und kräftig.

Operationsbefund: Eitrige Flüssigkeit in der Coecalgegend bis in das kleine Becken hinein. Partielle Verklebung des Coecums mit umliegenden Darmschlingen. Appendix stark geschwollen, geknickt, mit Fibrinfetzen bedeckt. An der Umknickungsstelle eine erbsengrosse Perforation, hinter der ein kleinbohnengrosser Kotstein gelegen ist.

Anatom. Diagnose: Enterit. gangraenosa et perforativ. proc. vermif.

Bakt. Diagnose: Im gelb-graubraunen Appendixinhalt Bact. coli comm. plus Diplococc. lanceolat. Im Exsudat desgl.

IV. Diplococcus lanceolat. als kultureller Befund.

13. C. H., 44 J., Rentier, Aufnahme 24. III. 07. Operation 13 Stunden nach Beginn der Krankheitserscheinungen, am 24. III. 07. Geheilt.

Im Mai und Oktober 1906 je einmal akut angeblich an Appendicitis erkrankt. Heute Morgen 10 Uhr erneuter Anfall unter heftigen Schmerzen in der Ileocoecalgegend, Erbrechen. Nach gestriger schwerer Defäkation heute morgen kurz nach Anfallbeginn Durchfall.

Status: Chronische Bronchitis, Asthma bronchiale. Heftiger, typischer Druckschmerz in der Ileocoecalgegend. Kein Meteorismus, keine deutliche Resistenz, Temp. 37,1. Puls voll und kräftig, 80 pro Min.

Operationsbefund: Nach Eröffnung der Bauchhöhle wenig trüb-seröse Flüssigkeit in der Coecalgegend. Appendix torquiert, stark fingerdick geschwollen, von blaurötlicher Farbe. Wenige Fibrinauflagerungen.

Anatom. Diagnose: Enterit. ulcerosa, partim necrotic. proc. vermif.

Bakt. Diagnose: Im gelbgrauen Appendixinhalt Diplococc. lanceolat. in Reinkultur. Transsudat steril.

15. L. K., 21 J., Dienstmädchen. Aufnahme 21. IV. 07. Operation 24 Stunden nach Beginn der Krankheitserscheinungen am 21. IV. 07. Geheilt.

Im Juli 1906 und Januar 1907 akute Anfälle von Appendicitis. Im Januar wurde hier von Herrn Prof. Dr. Lenhartz auf der inneren Abteilung ein perityphlitischer Abscess durch Punktion entleert und die Kranke als geheilt entlassen. Am 20. IV. mittags erneuter typischer Anfall, der mit sehr heftigen Schmerzen in der rechten Unterbauchgegend und Erbrechen seinen Anfang nahm. Am 19. IV. noch geformter Stuhl. Nach dem Anfall Durchfall.

Status: Temperatur 36,9. Puls voll, kräftig, 96 pro Min. Heftiger Druckschmerz am Mac Burney'schen Punkt. Belegte Zunge, kein Meteorismus, keine Resistenz in der Ileocoecalgegend.

Operationsbefund: Appendix stark geschwollen, gerötet, mit reichlichen Fibrinauflagerungen bedeckt und mit dem Netz verwachsen, in einer offenbar alten, von Eitermassen belegten Abscesshöhle liegend. Geringes eitriges Exsudat. Keine Perforationsöffnung, keine nachweisbare Narbe.

Anatom. Diagnose: Enterit. strict. et ulcerosa proc. vermif.

Bakt. Diagnose: Im gelbgrauen Appendixinhalt Diplococc. lanceolat. in Reinkultur. Im Exsudat und im Eiter der alten Abscesshöhle desgl.

16. H. R., 14 J., Kohlenhändlerssohn. Aufnahme 23. IV. 07. Operation 24 Stunden nach Beginn der Krankheitserscheinungen am 23. IV. Geheilt.

Im vorigen Jahre zum ersten Male an Appendicitis erkrankt. Seitdem mehrere Anfälle, zuletzt zwischen dem 10. bis 17. III. 07. Vor 24 Stunden plötzlich erneuter heftiger Anfall, der mit Erbrechen und starken Schmerzen in der rechten Bauchseite einherging. Kein Schüttelfrost, dagegen Fieber. Stuhl am Tage vor dem Anfall normal, am 23. IV. angehalten, kein Abgang von Flatus.

Status: Kollabiert aussehender Junge. Mässiger Meteorismus, gespannte Bauchdecken. Ausgesprochene Schmerzhaftigkeit des ganzen Abdomens, besonders in der Ileocoecalgegend. Undeutliches Resistenzgefühl daselbst. Trockene belegte Zunge. Temp. 38,4, Puls klein, weich, 120 pro Min.

Anatom. Diagnose: Enterit. ulceros. obliterans et perforativa proc. vermif.

Bakt. Diagnose: Im gelbrötlichen Appendixinhalt Diplococc. lanceolat., im Exsudat des Abdomens desgleichen.

17. F. C., 17 J., Kürschner. Aufnahme 22. IV. 07. Operation 22 Stunden nach dem Beginn der Krankheitserscheinungen am 22. IV. 07. Geheilt.

Im Laufe der letzten Jahre 2 Anfälle von Blinddarmentzündung. Gestern nachmittag erneut plötzlich erkrankt mit Leibschmerzen, Erbrechen und Fieber. Kein ausgesprochener Schüttelfrost. Etwas Durchfall, ca. 6 Stunden nach dem Anfall, vorher angehaltener Stuhl.

Status: Intensiver Druckschmerz in der Ileocoecalgegend. Geringer Meteorismus und Bauchdeckenspannung. Kein deutliches Resistenzgefühl. Zunge belegt. Puls 110, kräftig, voll. Temp. 38,2.

Operationsbefund: Trübe, seröse Flüssigkeit in der Ileocoecalgegend. Geschwollene, gerötete Appendix mit starker Gefässinjektion und reichlichem fibrinösem Belag.

Anatom. Diagnose: Enterit. ulceros. proc. vermif.

Bakt. Diagnose: Aus dem gelbrötlichen Appendixinhalt Diplococc. lanceolat. in Reinkultur. Transsudat steril.

21. E. S., 19 J., Kesselschmied. Aufnahme 9. V. 07. Operation 36 Stunden nach Beginn der Krankheitserscheinungen am 9. V. 07. Geheilt.

Früher mehrfach appendicitische Anfälle. Am Morgen des 8. V. 07 plötzlich erkrankt unter Husten, Schüttelfrost, Erbrechen, Schmerzen in der rechten Leibseite, Durchfall. Stuhl am 7. V. 07 angehalten.

Status: Ueber dem rechten Unterlappen katarrhalische Geräusche. Keine Dämpfung. In der Regio ileocoecalis heftiger Druckschmerz. Bauchdecken etwas gespannt. Undeutliches Resistenzgefühl in der Gegend des Mac Burney'schen Punktes. Zunge belegt. Puls voll, kräftig, wenig beschleunigt, 96 pro Min. Temp. 38,3.

Verlauf: Am 10. VI. 07 (1 Tag nach der Operation) über dem rechten Unterlappen satte Dämpfung, Bronchialatmen; rubiginöses Sputum. Temp. 39,8 (Pneumonie), Wunde völlig reaktionslos, Nähte am 8. Tage entfernt. Am 9. Tage kritischer Anfall des pneumonischen Fiebers.

Operationsverlauf: In der Coecalgegend ulceröses Exsudat mit Fibrinflocken vermischt. Appendix etwas abgeknickt, erigiert, stark gerötet und geschwollen, mit Fibrinauflagerungen bedeckt. Am proximalen Ende linsengross blauschwarz durchscheinende Serosa, die nahezu perforiert erscheint.

Anatom. Diagnose: Enterit. necrotic. proc. vermif.

Bakt. Diagnose: Im gelbgrauen Appendixinhalt Diplococc. lanceolat. in Reinkultur, im Exsudat und im Sputum desgleichen.

23. W. M., 23 J., Buchdrucker. Aufnahme 12. VI. 07. Operation 78 Stunden nach Beginn der Krankheitserscheinungen am 12. VI. 07. Geheilt.

1906 angeblich Blinddarmentzündung. Am Abend des 9. VI. 07 plötzlich Schmerzen in der rechten Unterleibsseite, Fieber, Erbrechen. Kein Durchfall.

Status: Belegte Zunge. Leib im Ganzen weich. Umschriebene Druckempfindlichkeit in der Regio ileocoecalis. Daselbst deutliches Resistenzgefühl und Schallverkürzung. Puls kräftig, regelmässig, 112 pro Min. Temp. 38,1.

Operationsbefund: Geschwollene erigierte, gerötete Appendix mit Fibrinauflagerungen auf der Serosa. Am proximalen Ende kleinhanfkorngross blau durchschimmerndes Peritoneum viscerale. Trübe, seröse Peritonealflüssigkeit.

Anatom. Diagnose: Enterit. ulceros., gangraenos. et fere perforat. proc. vermif.

Bakt. Diagnose: Im graurötlichgelben Appendixinhalt Diplococc. lanceolat. in Reinkultur, desgleichen in der Peritonealflüssigkeit.

36. F. S., 25 J., Heizer. Aufnahme 29. VII. 07. Operation 84 Stunden nach Beginn der Krankheitserscheinungen, am 29. VII. 07. Unkomplicierter Verlauf, noch in Behandlung.

Früher gesund. Am 26. VII. 07 früh plötzlich mit heftigen Leibschmerzen, Fieber, Uebelkeit erkrankt. Kein Erbrechen, kein Schüttelfrost. Seit dem 26. abends weder Abgang von Stuhl noch Flatus.

Status: Hochgradiger Meteorismus, Spannung der Bauchdecken. Diffuse Schmerzhaftigkeit des Abdomens, besonders der unteren Partien, ohne typische Lokalisation in der Ileocoecalgegend. Kein palpables Exsudat. Puls 85, voll, kräftig. Temp. 38,1. Trockene belegte Zunge.

Operationsbefund: Bei Eröffnung der Bauchhöhle Coecum mit benachbarten Dünndarmschlingen durch fibrinöse Beschläge verklebt. Appendix nach oben zurückgeschlagen. Hochgradig geschwollen, blaurot gefärbt, von Fibrinfetzen bedeckt. In der Ileocoecalgegend rötlich seröses, bis ins kleine Becken reichendes Exsudat. In der Mitte der Appendix zwei hanfkorngrosse Perforationsöffnungen. Inhalt serös, blutig eitrig.

Anatom. Diagnose: Enterit. strict. necrotic. et perfor. proc. vermif.

Bakt. Diagnose: Im Appendixinhalt Diplococc. lanceolat. in Reinkultur, desgleichen im Transsudat.

33. Fall von Dr. Fränkel. Etwa 10j. Mädchen. Operation am 25. II. 04 im freien Intervall. Geheilt.

Hatte in den letzten Monaten des Jahres 1903 eine schwere Pneumonie durchgemacht. Im Dezember 1903 akuter Anfall von Perityphlitis. Uebergang in Genesung. Im Januar 1904 erneuter Anfall. Nach Ablauf der akuten Erscheinungen und nach Schwinden aller Beschwerden Operation im freien Intervall. Appendix äusserlich makroskopisch unverändert, keine Zeichen vorhergegangener Entzündung. Inhalt: rötlichgelber Eiter, in dem Diplococc. lanceolat. in Reinkultur gefunden wurde. Die Appendixschleimhaut zeigt massenhafte Ulcera, die dicht nebeneinander liegen und ihr ein siebartiges Aussehen verleihen.

V. Bacterium coli + Staphylococc. pyogen. aureus als kultureller Befund.

33. (Fall Schottmüller), 13j. Kind. Operation 24 Stunden nach Beginn der Krankheitserscheinungen im Juni 1907. Geheilt.

Mit Schüttelfrost und absolut unbestimmten Symptomen in der Nacht erkrankt. Am nächsten Morgen Schmerzen im Leib ohne besondere Lokalisierbarkeit auf die Appendixgegend. Am nächsten Morgen Verschlimmerung der Schmerzen und geringer Druckschmerz in der Ileocoecalgegend.

Operationsbefund: Keine Flüssigkeitsansammlung im Abdomen. Appendix etwas geschwollen, wenig gerötet, zeigt keinerlei Fibrinauflagerungen. Inhalt der Appendix serös-eitrig.

Anatom. Diagnose: Enterit. ulceros. proc. vermif.

Bakt. Diagnose: Bact. coli comm. plus Staphylococc. pyog. aur.

34. G. W., 19 J., Kaufmannslehrling. Aufnahme 12. VII. 07. Operation 48 Stunden nach Beginn der stürmischen Krankheitserscheinungen,

am 12. VII. 07. Mit unkompliciertem Verlauf noch in Behandlung.

Seit 8 Tagen Schmerzen und Unbehagen im Leib. Pat. ging seinem Beruf trotzdem ungehindert nach. Früher war er stets gesund. In der Nacht vom 10. VII. auf 11. VII. plötzlich unerträgliche Schmerzen in der Ileocoecalgegend, Schüttelfrost. Angehaltener Stuhl. Kein Erbrechen.

Status: Hochgradiger Meteorismus, ausgesprochene Bauchdeckenspannung. Schmerzhaftigkeit des ganzen Abdomens, besonders der Ileocoecalgegend. Per rectum keine Vorwölbung zu fühlen, keine palpablen Exsudatmassen. Dämpfung an den abhängigen Bauchpartien. Temp. 39,8. Puls 128, mittelvoll, mittelkräftig.

Operationsbefund: Keine Verklebung der vorliegenden Darmabschnitte, von der Appendixgegend sich bis ins kleine Becken ausbreitendes, serös-eitriges bis rein eitriges Exsudat, das mit Fibrinfetzen vermischt ist. Appendix blaurot, von Fibrinfetzen bedeckt, hochgradig geschwollen. Nahe seiner Basis eine zackige, ca. 3 mm breite Perforationsöffnung.

Anatom. Diagnose: Enterit. necrotic. et perforativ. proc. vermif.

Bakt. Diagnose: In der Appendix Bact. coli comm. plus Staphylococc. pyogen. aur. in Reinkultur. Desgleichen im Exsudat.

Bei Durchsicht der Krankengeschichten fällt unter den bakteriologischen Befunden zunächst auf, dass bei weitem in der Mehrzahl der Fälle (30) teils das Bact. coli allein, teils dasselbe vergesellschaftet mit anderen Bakterien als Bewohner der akut veränderten Appendix erscheint. Diese Thatsache an sich allein ist selbstverständlich nichts weniger als bemerkenswert; denn es liegt ohne weiteres klar auf der Hand, dass das Bacterium coli natürlicher Weise genau ebenso sich in einem Anhängsel des Darmtractus vorfindet, als in diesem selbst. Schwieriger einzusehen ist auf der anderen Seite aber, wie ausserordentlich pathogen es werden kann und gerade in der Appendix einen Organteil findet, an dem es seinen malignen Eigenschaften, die ihm sonst als relativ harmlosem normalen Darmbewohner fehlen, in so enormem Masse entfalten kann. Es zeigt sich mindestens ebenso oft, wie als Erreger leichterer Entzündungen des Wurmfortsatzes, auch als Erreger von destruierenden Prozessen schwerer und schwerster Art.

Welche ursächlichen Momente damit in Verbindung zu bringen sind, dafür ist nicht ohne weiteres ein Beweis zu erbringen; offenbar aber bedarf es bei Entfaltung der Pathogenität einer Läsion, vielleicht mechanischen Charakters, die einen Angriffspunkt bietet. Wir neigen auf Grund langjähriger Erfahrung, die bei dem ausserordentlich grossen Material der hiesigen ersten chirurgischen Abteilung gesammelt sind, zu der Ansicht, dass die Kotsteine im

Laufe ihres längeren oder kürzeren Verweilens innerhalb des Schleimhautrohres der Appendix durch die dadurch entstehende Sekretstauung, durch sekundäre krampfhafte, reflektorisch sich auslösende Muskelkontraktionen zur Entfernung des Fremdkörpers den Grund für ulceröse und konsekutiv nekrotische Processe abgeben. Von den gangränescierenden Vorgängen bis zur Perforation mit ihren deletären Folgeerscheinungen ist nur ein Schritt, und das stürmische, mit Schüttelfrost, Erbrechen, Durchfall, Temperatur- und Pulssteigerung etc. einhergehende schwere Krankheitsbild lässt unserer Anschauung nach absolut nicht den Schluss zu, dass andere, für gewöhnlich als pathogener angesehene Bakterienarten (Streptokokken, Staphylokokken, Diploc. lanceolatus) unbedingt mit im Spiele sein müssen.

Hier sind dem klinischen Auge Schranken vorgeschoben, und die objektive bakteriologische Untersuchung im Verein mit dem makroskopischen und mikroskopischen Befund an der Appendix sprechen mehr als Mutmassungen durch die Bauchdecken hindurch. Haim spricht in seiner unlängst erschienenen Arbeit (Diese Beiträge, 82. Band, 2. Heft) von den Erregern der akuten Appendicitis als von „— specifischen Bakterien, welche ihre streng abgegrenzten, diagnosticierbaren, prognostisch von einander verschiedenen Krankheitsbilder erzeugen", und am Schluss der gleichen Arbeit: „dass dies (nämlich die Art der Krankheitsbilder aus den Symptomen zu erkennen) möglich ist, habe ich aus den eigenen Fällen ersehen, wo ich zum Beispiel die Streptokokkenappendicitis aus ihren Symptomen regelmässig vor der Operation habe diagnosticieren können".

Für unsere Beobachtungsreihe war uns das mit dem besten Willen nicht möglich; wir haben uns im Gegenteil häufig davon überzeugen können, dass in manchen schweren Fällen, wo wir auf eine Anwesenheit von Streptokokken, der allgemein gültigen Anschauung entsprechend, klinisch geschworen hätten, uns die kulturelle Untersuchung mehr als in einem Beispiele im Stich gelassen hat. Nicht nur die Kulturen auf der Platte bewiesen uns das, sondern auch diejenigen, die aus der Bouillon, sowohl im hängenden Tropfen als auch im gefärbten Ausstrichpräparate, einer eingehenden Untersuchung unterzogen wurden. Die Anwesenheit von anders gearteten Bakterien als nur dem Bacterium coli hätte uns unmöglich entgehen können. Ja selbst die Temperaturverhältnisse, Qualität der Pulswelle versagten oft in ihrer pathognomonischen Bedeutung.

Trotz alledem bleibt die Frage offen, ob nicht doch die geographische Lage in irgend welchen Zusammenhang mit den speziellen Erregern der akuten Appendicitis zu bringen ist. Besonders plausibel erscheint sie mir auch deshalb, weil in anderen Länderstrichen Europas von verschiedenen Untersuchern meist für diese Gegenden gleiche Resultate gefunden wurden: Im Norden Europas und in Italien fast immer Bacterium coli, in der Minderzahl der Fälle Streptokokken, Staphylokokken, Pneumokokken mit und ohne Coli (Ecketorn, Sudneff, Sonnenburg u. A.) in Frankreich und Oesterreich dagegen fast ausschliesslich Streptokokken, während dem Bacterium coli nur geringe Bedeutung zugemessen wird (Besnard, Moty, Haim, Clairmont und Ranzi u. A.). Jedenfalls geben unsere Krankengeschichten, die unter die Rubrik der durch Colibazillen hervorgerufenen Appendicitisfälle gehören, für unsere hiesigen Verhältnisse das vollgültige Argument dafür, dass durch das Bacterium coli schwere und leichte Formen der Perityphlitis entstehen können, und dass man mit Recht erstaunt darüber sein kann, in wie kurzer Zeit nach dem Apertwerden des Anfalles sich bereits so ungeheuerliche destruktive Veränderungen zeigen können, ohne dass besonders schwere klinische Allgemeinerscheinungen bestanden hätten. Oft stimmen schwere Allgemeinsymptome mit schweren pathologischen Veränderungen überein, häufig aber sind die subjektiven Beschwerden so gering, dass man annehmen muss, kaum einen ernsten Befund an der Appendix erheben zu können, und man ist überrascht, ihn trotzdem zu finden (vergl. dazu Gruppe I der Krankengeschichten).

Man kann also nach unserer Ueberzeugung auf Grund des klinischen Untersuchungsbefundes — cum grano salis genommen — ebensowenig einen Rückschluss auf die Schwere der Erkrankung machen, wie an der Hand von stürmischen oder ruhig verlaufenden Processen diese oder die andere Bakterienart als die dafür spezifische und allein die Schuld tragende verantwortlich machen. Wie kurz überdies oft die Zeitspanne zwischen Krankheitsbeginn und Eintritt foudroyanter Symptome an der Appendix ist, ersieht man aus dem Vergleich der Stundenzahlen zwischen Anfallsanfang und Stunde der Operation (vergl. Gruppe I der Krankengeschichten).

Erwähnt sei noch, dass gerade die beiden Todesfälle, die wir unter unseren 37 Patienten zu verzeichnen hatten, auf Grund einer Allgemeininfektion durch Bacterium coli verursacht waren.

In beiden Fällen bestand mehr oder minder ausgesprochener

Icterus, den wir als Folgezustand der Bacteriämie als solcher, nicht als specifische Folgeerscheinung einer bestimmten Bakterienart aufzufassen geneigt sind. Der Icterus tritt eben dann nicht selten ein, wenn überhaupt Bakterien, mögen sie heissen wie sie wollen, in der Blutbahn kreisen.

Diese 20 mitgeteilten und eben besprochenen Fälle von akuter Appendicitis hatten also als alleinige Erreger das Bacterium coli. Vergesellschaftet fanden wir es mit zwei Streptokokkenarten (Strept. pyog. und virid. seu mitior Schottmüller), dem Staphylococc. pyog. aur. und dem Diplococc. lanceolat.

Eine Beobachtung unter unserer Untersuchungsreihe über alleinige Streptokokken-Infektion steht uns nicht zur Verfügung. Wir haben sie allein nie gefunden. Dagegen traf ich in fünf Fällen Streptokokken, die mit Bact. coli zusammen vorkamen und zwar dreimal Streptococcus pyog. und zweimal Streptococc. virid. seu mitior. Eine vorausgegangene Angina fand ich in keiner der zugehörigen Anamnesen verzeichnet. Sämtliche Krankengeschichten weichen inhaltlich im wesentlichen nicht viel von einander ab; sie stellen alle die Beschreibungen ausserordentlich schwerer Krankheitserscheinungen und deren Folgen dar.

Hinweisen möchte ich noch kurz auf das Vorkommen des Streptococc. virid., der an der Hand des leider kleinen einschlägigen Materials allerdings keine grossen Schlüsse zulässt. Trotzdem möchte ich auf die Schwere der durch ihn hervorgerufenen Symptome aufmerksam machen. Er unterscheidet sich dabei in nichts von dem Streptococc. pyog., bedingt genau so wie er ulceröse nekrotisch-phlegmonöse und perforative Processe, andererseits liefern die Krankengeschichten für unser Material den Beweis, dass die durch Streptococc. und Bacterium coli zusammen hervorgerufenen, akuten Apendicitiden keine schlechtere Prognose abgeben (allerdings auch keine bessere) als ein grosser Teil der auf Bact. coli allein basierenden. Hier wie da gibt es schwere und leichte Formen (vergleiche dabei Fall Nr. 31 und 7 der Gruppe I der Krankengeschichten), der pathologische Befund bleibt der gleiche. Nur fiel mir auf, dass der Appendix-Inhalt mehr einen gelb-grau-braunen Farbenton gegen einen fast immer grauschwarzen bei Anwesenheit von Bact. coli allein, gegen einen gelbbraunen bei Diplococc. lanceolat. mit und ohne Bact. coli aufwies; indessen das sind Beobachtungen, die gewiss je nach dem Grad der Zerstörung von Schleimhaut, je nach Alter des Processes, je nach Beimengungen grösserer oder geringerer

Quantitäten von Kot variieren.

Auch bei den Untersuchungen von gleichzeitigem Vorkommen des Bact. coli mit dem Diplococcus lanceolat. scheinen nach unseren Aufzeichnungen keine wesentlichen Verschiedenheiten gegenüber den bereits besprochenen Variationen der Bakterienflora in der Appendix zu bestehen. Nur beobachtete ich hier zweimal (vergl. Fall 28 und 35 der Gruppe III der Krankengeschichten) Auftreten von Herpes: bei Fall 28 breitete er sich sogar in ganz ungeheurer Ausdehnung von der Oberlippe aus bis in die Nase und ihre Schleimhaut einerseits, bis auf das Zahnfleisch des Oberkiefers andererseits in zahllosen Bläschen aus. Der gleiche Patient beherbergte ausserdem in seinem Wurmfortsatz einen Kotstein, der unmittelbar hinter der Perforationsöffnung belegen war.

Aetiologisches für die Eingangspforte der Pneumokokken konnte nicht immer eruiert werden, dagegen fand ich in der nun folgenden Untersuchungsreihe, die die bakteriologisch streng umgrenzte Lanceolatusform der akuten Appendicitis behandelt, interessante und deshalb erwähnenswerte Punkte in der Anamnese (vergl. Nr. 13, Nr. 21 und 38 der Gruppe IV der Krankengeschichten).

Im Fall 13 litt der Patient an chronischer Bronchitis. Im Falle 21 entwickelte sich eine Pneumonie am Tage der Operation; dabei war im Sputum Diplococc. lanceolat. in Reinkultur nachzuweisen, leider gelang der Nachweis der Pneumokokken im Sputum in ersterem Falle auf Grund inzwischen eingetretener Schwierigkeiten äusserer Art nicht, immerhin aber wäre doch ihre Anwesenheit als Möglichkeit anzunehmen gewesen. Unter diese Reihe möchte ich den mir von Herrn Prosektor Dr. Fraenkel überlassenen Fall (Nr. 38) rechnen. Fall 13 könnte mit ihm unter Umständen in direkte Parallele gezogen werden, wenn für ersteren unumgänglich der Nachweis der specifischen Erreger in seinem meist gelbgefärbtem Sputum zu erbringen gewesen wäre. Nach Ansicht von Fraenkel hat in seinem Falle (Nr. 38) unter allen Umständen relativ lange Zeit, bevor es zu Symptomen kam, die durch eine Appendicitis bedingt wurden, jedenfalls aber vor Einsetzen des zweiten Anfalles ein destruierender Process nach Einwanderung von Diplococc. lanceolat. in der Appendix bestanden. Ob die Art und Weise ihrer Ansiedelung im Wurmfortsatze auf dem Wege durch den Darmtractus sich vollzogen hat dadurch, dass die Kokken im verschluckten Sputum mit Kot in die Appendix eingewandert sind, oder ob auf dem Wege der Blutbahn sie an eine für ihre Entwicklung günstige

Stelle gelangt sind, steht dahin. Für Fall 13 könnte man sich den zuerst geschilderten Modus ganz gut erklären. Im Falle 21 dagegen, wo der perityphlitische Anfall zugleich mit einer Pneumonie, in deren Beginn und Verlauf nach bakteriologisch dafür positiven hiesigen Erfahrungen fast ausnahmslos die specifischen Erreger (Lanceolatus, Bacillus pneumoniae Friedländer, Streptococcus mucosus etc.), im Blut kreisen, einsetzte, ist wahrscheinlicher, dass die Entstehungsursache der akuten Appendicitis in der Verschleppung der Kokken auf hämatogenem Wege an die Stelle ihrer zerstörenden Wirksamkeit im Wurmfortsatz zu suchen ist. — Die übrigen Fälle vervollständigen nur das komplicierte, wechselvolle Bild der akuten Appendicitis mit ihren Ueberraschungen.

Auch die fünfte Gruppe der Krankengeschichten (Bact. coli plus Staphylococcus pyog. aur., Fall 33 und 34) illustriert einen klinisch und pathologisch gutartigen und einen bösartigen Befund. Nr. 34 ist allerdings dadurch in der Beurteilung schwieriger, weil die ersten Anfallssymptome bereits etwa 8 Tage zurückliegen. Nach der Anamnese fällt der Eintritt der „unerträglichen Schmerzen" offenbar mit dem Moment der Perforation der Appendix unmittelbar zusammen; es müssen also mit hoher Wahrscheinlichkeit schon vorher mehr oder weniger latente, akute Entzündungsprocesse eine Rolle gespielt haben, die den Durchbruch des Appendixinhaltes vorbereiteten und dadurch zu schwerer, ausgebreiteter Peritonitis führten. Einen gemeinsamen Berührungspunkt hingegen haben beide Fälle, so verschieden sie sonst von einander sind, in der Anamnese, nämlich den schleichenden, wenig charakteristischen Beginn, der sich in einem Fall über fast 8 Tage, im andern über 24 Stunden hinzieht, bis genau lokalisierbare, beziehungsweise intensivere Beschwerden auftraten. Jedoch scheint es uns bei dem geringen Material vorteilhaft, auch hieraus keine weiteren Schlüsse zu ziehen, wenn schon ein derartiger Befund kaum oder höchst selten bei den Krankheitsbildern der anderen durch die erwähnten Bakterien und ihre Trabanten hervorgerufenen Appendicitiden vorkommen.

Einige Worte möchte ich noch über das bakteriologische Verhalten der Flüssigkeit, die sich bei akuter Appendicitis so häufig mehr oder weniger abgekapselt, klar-serös, trüb-serös oder eitrig im Peritonealraum befindet, und über die entsprechenden Veränderungen der erkrankten Appendix sagen.

Je schwerer offenbar die destruktiven Veränderungen am Wurmfortsatz sind, je grösser die Pathogenität der beihelfenden Bakte-

rien ist, und je plötzlicher die Zerstörung in der Appendixwand Platz greift, um so schneller tritt eine Flüssigkeitsabscheidung in der coecalen Umgebung ein. Es wäre wenigstens sonst nicht einzusehen, dass bei zweifellos ausgesprochenen klinischen Symptomen in den einen Fällen z. B. nach langer Zeit keine Flüssigkeitsausscheidung, in den anderen Fällen eine solche bereits kaum einige Stunden nach Beginn der Krankheitssymptome vor sich gegangen ist. Es handelt sich nun darum, wann soll man die Flüssigkeit in der Appendixgegend als Exsudat, wann sie als Transsudat auffassen.

Unsere Untersuchungsbefunde geben darüber, wie mir scheint, einen sicheren Aufschluss. Ist eine Perforation der gesamten Appendixwandung vorhanden, so kann man natürlicherweise ohne Weiteres die Flüssigkeitsmenge als Exsudat auffassen, und zwar als ein solches, das stets in sich die gleiche Bakterienflora einschliesst wie die Appendix selbst. Das ist ohne Weiteres einleuchtend. Ein Transsudat besteht nur dann, wenn ein grosser Teil der Appendixwandung völlig intakt ist. (Es wurde dementsprechend in unseren Fällen stets als steril befunden.) Dazu gehört aber nicht allein der absolut unversehrte Serosaüberzug, vielmehr ist es notwendig, dass die Muscularis des Wurmfortsatzes, ohne Kontinuitätstrennung noch als festes, zusammenhängendes Ganze in ihren peripheren Teilen besteht, ohne eine Rücksicht auf eine bestehende, ausgebreitete Zerstörung der Mucosa. Sind indessen bereits pathologische Veränderungen an der Muscularis aufgetreten, sind periphere Teile von ihr in erheblicherem Masse geschädigt, ist gar die ganze Muskelwand bereits eingeschmolzen, und hat der peritoneale Ueberzug der Appendix eine schwarz bis schwarzblau durchschimmernde Farbe, so schützt der durchlässige Serosaüberzug mit seinen zahllosen offenen Lymphräumen und Spalten nicht mehr vor einer Passierung der in der Appendix sich aufhaltenden Bakterien nach der Bauchhöhle hin. Die Grenzen zwischen (sterilem) Transsudat und (inficiertem) Exsudat sind also häufig sehr verwaschen. Ein praktisches Interesse beansprucht diese Frage deshalb, weil die therapeutische Handlungsweise, Tamponade oder völlige primäre Vernähung, eventuell vom makroskopischen Befunde schon abhängig und danach eingerichtet werden kann.

Die Verteilung der Krankheitsfälle auf die Monate des ersten Halbjahres 1907 geht bereits aus der Eingangs angeführten Tabelle I hervor. Danach steht der Monat März mit der Höchstzahl von 11 Fällen (29%) obenan. Es folgen dann Juni und Juli mit

je 7 Fällen (je 18,9%) und erst an vierter Stelle der April mit 6 Fällen (16,2%) an letzter Stelle schreiten Mai, Februar und Januar (8,1, 5,4 und 1%). Durchschnittlich fällt für unsere Untersuchungsbefunde und unsere Gegend das Bact. coli als hauptsächlichster Erreger in die Wagschale, in zweiter Linie kommt Diplococcus lanceolatus, an dritter Coli mit Streptococcus pyogenes und Coli mit Diplococcus lanceolatus, an vierter Coli mit Streptococcus viridans und Coli mit Staphylococcus pyogenes aureus (vgl. Tabelle I). Hiernach scheinen Bacterium coli hauptsächlich in den Wintermonaten, Diplococcus lanceolatus mehr im Frühjahr ihre Hauptwirksamkeit zu enthalten.

Was die Verteilung der Zahlen von akuter Appendicitis auf die verschiedenen Lebensalter anbelangt, so sehen wir aus der nachstehenden Tabelle II, dass sie weitaus am häufigsten, sogar in fast der Hälfte aller Fälle zwischen das 16. und 25. Jahr (17 Fälle = 46%) fällt. Gleich hinterher schreitet die Gruppe der Patienten bis zu 15 Jahre, die mit 11 Fällen = 29,7% vertreten ist. Es folgen darauf 4 Fälle = 10,8% für 36—45, 3 Fälle = 8,1% für 26—35 und zum Schlusse 2 Fälle = 5,4% für 46—65 Jahre alte Kranke. Bei uns scheint also das Jünglings- und angehende Mannesalter für das Auftreten von akuter Blinddarmentzündung prädisponiert zu sein, während das Kindesalter an zweiter Stelle steht. Auffällig und bemerkenswert ist die Thatsache, dass in letzterem sämtliche von uns gefundenen Bakteriengruppen anzutreffen waren, obwohl auch hier wieder dem Bacterium coli der erste Platz gebührt. Wesentlich anders in dieser Hinsicht präsentiert sich die Lebensphase zwischen 16—25 Jahren, wo neben dem Bacterium coli der Diplococc. lanceolat. zu seinem Recht kommt. Von da ab bis zum 45. Jahre scheinen die Verhältniszahlen annähernd gleiche zu sein, für das spätere Alter indessen treten sie ganz wesentlich in den Hintergrund. Näher auf die einzelnen Begebenheiten einzugehen, Rückschlüsse auf die vorherrschenden Bakterienarten und Kombinationen, die sie mit anderen zusammengehen lassen, behalte ich mir für später vor, wenn mir ein grösseres, sich über einen längeren Zeitabschnitt erstreckendes Material zur Verfügung steht.

(Siehe Tabelle II S. 424.)

In aller Kürze möchte ich noch die Zahl derjenigen Fälle von akuter Appendicitis, bei denen es früh oder spät zu einer Perforation gekommen war, einer oberflächlichen Durchsicht unterziehen.

Sie machen fast die Hälfte (unter 37 Einzelbeobachtungen 15) nämlich 40,5% aus, und zwar finden wir unter ihnen alle Bakteriengruppen vertreten. Eine kleine Tabelle III mag hierzu zur Orientierung dienen.

Tabelle II.

Es erkrankten an akuter Appendicitis:	Im Ganzen:	I durch Bact. coli allein:	IIa durch Bact. coli + Streptococc. pyog.:	IIb durch Bact. coli + Streptococc. virid.:	III durch Bact. coli + Diplococc. lanceolat.:	IV durch Diplococc. lanceolat. allein:	V durch Bact. coli + Staphylococc. pyog. aur.:	Summe:
Bis zu 15 Jahren:	11	4	2	1	2	1	1	11 = 29,7%
Vom 16. bis zum 25. Jahre:	17	10	1			5	1	17 = 46 %
Vom 26. bis zum 35. Jahre:	3	2		1				3 = 8,1%
Vom 36. bis zum 45. Jahre:	4	3				1		4 = 10,8%
Vom 46. bis zum 65. Jahre:	2	1			1			2 = 5,4%
	37	20	3	2	3	7	2	37

Tabelle III.

Perforationen wurden hervorgerufen durch:

I	Bact. coli allein	unter	20	Fällen	6 mal
IIa	Bact. coli + Streptoc. pyogen.	„	3	„	2 „
IIb	Bact. coli + Streptoc. virid.	„	2	„	2 „
III	Bact. coli + Diplococc. lanceolat.	„	3	„	1 „
IV	Diplococcus lanceolat.	„	7	„	3 „
V	Bact. col. + Staphyloc. pyog. aur.	„	2	„	1 „
	Summe:	unter	37	Fällen	15 mal = 40,5%.

Ehe ich die Resultate meiner Untersuchungen noch einmal in knapper Form zusammenfasse, seien mir noch wenige Bemerkungen über die Ergebnisse des bakteriologischen Verhaltens der im freien Intervall operierten (87) Fälle gestattet. Ich fand überall da, wo die Appendix vom proximalen bis zum distalen Ende als Cylinder mit passierbarem Rohr sich zeigte, immer eine Anwesenheit von Bakterien sowohl in dem meist kotigen Inhalt als auch auf der makroskopisch von Fäces freien Schleimhaut. Es handelte sich stets um das Bacterium coli, das nur in 6 Fällen noch einen Begleiter, den Bacillus faecalis alcaligenes hatte.

Eine völlige oder teilweise Sterilität der Appendix beobachtete

ich nur dann, wenn, mehr oder weniger proximal vom Ansatz des Wurmfortsatzes an das Coecum eine impermeable Striktur (partielle Obliteration) sich befand. In zwei Fällen hatte ich auch Gelegenheit, Abimpfungen bei Hydrops des Processus vermiformis vorzunehmen, der nach seinem Verhalten als Folgezustand eines völligen Abschlusses vom Coecum aufzufassen ist. Dabei zeigte sich ebenfalls die meist flockige, leicht hellgelbe Flüssigkeit, die im ersten Moment ihres Aussehens wegen absolut den Eindruck von Eiter machte, steril.

Die Endergebnisse meiner Untersuchungen, die also den Arbeiten aus den Gegenden Norddeutschlands, bezw. Nordeuropas an die Seite zu stellen wären, sind Folgende:

1) Die akute Appendicitis befällt meist Individuen in den ersten drei Decennien ihres Lebens.

2) Das Bacterium coli commune allein, oder vergesellschaftet mit anderen Bakterienarten (vornehmlich Kokken) bildet das Hauptkontingent der Appendicitiserreger.

3) Ein schwerer oder leichter Anfallsbeginn lässt keinen definitiven klinischen Schluss auf die Art der Krankheitserreger zu. Einen Anhalt dafür bieten jedoch kürzere Zeit vorher überstandene Infektionskrankheiten.

4) Die im freien Intervall operierte und dem Normalzustand gewöhnlich am nächsten kommende Appendix ist nie steril. Sie enthält hauptsächlich das Bacterium coli commune, in der Mehrzahl der Fälle sogar in Reinkultur.

Sie zeichnet sich jedoch durch Sterilität dann aus, wenn längere Zeit vor der Abimpfung bereits verschliessende Processe eingetreten waren.

XV.

AUS DER

CHIRURGISCHEN KLINIK ZU HEIDELBERG.

DIREKTOR: GEH. HOFRAT PROF. DR. NARATH.

Ueber die Nervenpfropfung im Gebiete des Nervus facialis.

Von

Dr. **Arnold Davidson.**

Im Jahre 1873 stellte Létiévant in seinem bekannten Werke „Traité des sections nerveuses" den Begriff der Nervenpfropfung auf. Er verstand darunter die Einpflanzung des distalen Endes eines verletzten Nerven in einen benachbarten unverletzten.

Der erste, der diese Operation am Menschen ausführte, war Desprès, welcher das periphere Ende des N. medianus zwischen die Fasern des N. ulnaris mit funktionellem Erfolge vernähte.

Eine gute Uebersicht über die bisher an den Extremitäten ausgeführten Nervenpfropfungen giebt J. Sherren. Unter den 25 von ihm berichteten Fällen sind 2 nahezu vollkommene Heilungen, 9 gute Besserungen, 7 ohne Erfolg nach 4 Monaten und weitere 7 ohne nähere Angaben, bezw. zu früh berichtet.

Besonders interessant erscheint mir der erste in Deutschland operierte Fall von Sick und Sänger, weil bei ihm durch eine genaue Untersuchung festgestellt wurde, dass die Heilung nicht durch das Auswachsen des centralen Endes des geschädigten Nerven hervorgebracht wurde. Es war bei dem Patienten ein grosses Stück des N. radialis durch ein Trauma herausgerissen. Da eine Vereinigung der Enden unmöglich schien, wurde im Juli 1893 aus dem

N. medianus eine „Nervenbrücke“ nach dem distalen Ende des N. radialis geschlagen. Im Jahre 1895 war die Radialislähmung fast ganz geheilt. Vom Oberarm aus war der Nerv nicht faradisch zu erregen, wohl aber trat bei Reizung von der Nervenbrücke aus Extension der Finger auf.

Von ganz besonderem Interesse ist die Operation für den N. facialis geworden.

Nach der Angabe Sherren's hat Drobnik im Jahre 1879 als erster die Pfropfung des Gesichtsnerven auf den N. accessorius ausgeführt. Ich habe jedoch in der von Sherren citierten Litteratur und auch sonst keine Angaben über diesen lange Zeit verborgen gebliebenen Fall gefunden.

Jedenfalls unabhängig von ihm, sowie von einander haben in England 1895 C. A. Ballance und in Frankreich Faure 1898 dieselbe Operation ausgeführt und empfohlen, während in Deutschland Gluck über den ersten Fall verfügt. Ballance war auch der erste, der den N. hypoglossus statt des N. accessoruis verwandte, was auch Körte, ohne davon Kenntnis zu haben, 1903 ausführte.

Seit dem Anfang dieses Jahrhunderts, angeregt durch die Publikation von Faure und Furet, ist eine grosse Litteratur über diesen Gegenstand erschienen. Ich darf mich wohl beschränken, kurz auf die im Jahre 1906 erschienenen zusammenfassenden Arbeiten von Bernhard in Berlin und Sherren in London einzugehen, da ich unten noch Gelegenheit haben werde, auch der übrigen zu gedenken.

Bernhard fügt den 26 Fällen, über welche Césas im Jahre 1904 berichten konnte, 7 weitere, vom neurologischen Standpunkte gut beobachtete Fälle hinzu, wäherend er über die Fälle von Gluck und Körte genaue Nachträge liefert.

Zur Erklärung der Thatsache, dass die Operierten allmählich wieder dazu kommen, die gelähmt gewesene Gesichtshälfte zu bewegen, hat man den Begriff des Umlernens aufgestellt. „Der Kranke sieht oder merkt bald, dass mit der Anastomose gewisse Bewegungen in den gelähmt gewesenen Muskeln auftreten. Er weiss weiter, dass keine Bewegungen auftreten, wenn er die Muskeln des zur Pfropfung benützten Nerven nicht bewegt. In dem Augenblicke also, wo man dem Betreffenden angiebt, die gelähmt gewesene Gesichtshälfte zu bewegen, innerviert er tatsächlich diejenigen Muskeln, von deren Bewegung er auch die seiner paralysierten Gesichtshälfte abhängig weiss“.

Die Resultate der Pfropfung sind zunächst eine Besserung oder

Heilung der Asymmetrie in der Ruhe. „Zweifellos ist zweitens, dass aktive Bewegungen in der lange Zeit vollkommen gelähmt gewesenen Gesichtshälfte wiederkehren können, fraglich aber, ob diese Fähigkeit, aktiv die gelähmt gewesenen Gesichtsmuskeln einer Seite — und von diesen durchaus nicht immer alle — wiederzubewegen, dem Patienten von solchem Vorteil ist, dass man ihm deswegen raten könnte, sich einer Operation zu unterziehen".

Zweierlei führt Bernhard ausserdem gegen die Operation ins Feld: einmal das Auftreten sehr lästiger Mitbewegungen und zweitens die Erfahrung, dass die bisher erzielten Ausdrucksbewegungen recht unvollkommen waren. Sodann bespricht er eingehend den bekannten Unterschied zwischen willkürlicher und mimischer Bewegungen auf Grund ihrer verschiedenen Zentren im Gehirn. Die Schlussworte lauten: „Wenn nach monatelangen fortgesetzten Bemühungen mittelst innerer Therapie oder elektrischer Massnahmen gar keine Besserung aufgetreten ist, kann man daran denken, zu der betreffenden Operation der Nervenpfropfung zu schreiten".

Dieser wenig sanguinischen Ansicht des Neurologen steht die hoffnungs- und thatenfrohere des Chirurgen Sherren gegenüber. Dieser ist der Ansicht, das bei der Facialis-Accessoriusanastomose nach 5—6 Jahren dissociirte mimische Bewegungen auftreten. Die Resultate nach der Hypoglossuspfropfung nennt er ausserordentlich gute. Die halbseitige Zungenlähmung sei ohne ernstlichen Schaden, doch sei auch dieser zu vermeiden, wenn man nach Taylor's Vorschlage das periphere Ende des durchschnittenen N. hypoglossus auf einen Cervicalnerven pfropft.

Er berichtet einen Fall von Cheatle, bei dem zunächst das periphere Facialisende auf das centrale Hypoglossusende gepfropft wurde, sodann das periphere Hypoglossusende vermittelst eines Stückes vom Auricularis magnus an den N. accessorius geheftet wurde.

Sherren hat im ganzen 39 Fälle von Facialispfropfung zusammengestellt. Er unterscheidet streng zwischen der Kreuzung i. e. endständiger Vereinigung der Nerven nach ihrer völligen Durchschneidung und der „Anastomose" i. e. seitlichem Annähen des peripheren Endes an den nicht durchschnittenen Pfropfnerven. Die Kreuzung hält er für die theoretisch bessere Methode. Die günstigste Prognose geben die traumatischen Fälle. Betreffs der Frage, wann die Operation auszuführen ist, sagt Sherren über die Fälle nach Mastoideusoperation: „Wenn während der folgenden 14 Tage die Entartungsreaktion

sich entwickelt, so soll die Operation je eher um so besser ausgeführt werden". „Nach einer Neuritis mag man 6 Monate warten".

Nach der Operation pflegt für 4 oder 5 Monate keine Veränderung aufzutreten. Dann wird bemerkt, dass das Gesicht in der Ruhe symmetrisch wird. Ein oder zwei Monate später beginnen die Willkürbewegungen zurückzukehren". „Später, zu einer Zeit, die mit dem Alter des Patienten, sicher mit dem verwandten Nerven, mit der Operationsart und der Nachbehandlung wechselt, wird die willkürliche dissociirte Bewegung wiederhergestellt und schliesslich die Ausdrucksbewegung". —

Ehe ich nun auf die Mitteilung neuer und alter Fälle, sowie deren kritische Besprechung eingehe, will ich das Nötigste von den anatomischen und physiologischen Grundlagen berichten.

An einem anatomischen Beweise für das Gelingen der Pfropfung am Menschen fehlt es bei der Jugend der Operation noch. Aber an zahlreichen Tierversuchen ist der klinische und anatomische Beweis erbracht worden. Seit den berühmten Versuchen von Flourens im Jahre 1842 über die Kreuzung der Nerven der oberen Extremität beim Huhn haben eine grosse Zahl von Experimentatoren es mit voller Gewissheit bewiesen, dass eine Kreuzung zweier Nerven auch bei Säugetieren möglich ist. Eine schöne Uebersicht über diese Experimente giebt Kennedy 1901 in seiner Arbeit: „On the restauration of coordinated movement after nervecrossing with interchange of function of the cerebral cortical centres". Nach ihm wird von allen Forschern angegeben, dass die gekreuzten Nerven ihre Leitungsfähigkeit für den elektrischen Strom und den Willensimpuls nach einer gewissen Zeit wiedergewonnen haben, während die Angaben der Autoren verschieden über den Punkt lauten, ob diese Bewegungen coordiniert sind oder nicht. Auf Grund seiner eigenen sehr sorgfältig am Vorderbeine von Hunden ausgeführten Versuche kommt Kennedy zu dem Resultat, dass „die Wiederherstellung der Funktion eine durchaus vollständige ist". „Denn es scheint nicht nur, dass willkürliche Bewegungen, sondern dass coordinierte Willkürbewegungen in den beiden Muskelgruppen hervorgebracht werden können, so dass die vollkommen normale Coordination wiederhergestellt wird".

Kennedy und unabhängig von ihm Forsmann verglichen die natürliche Vereinigung der durchschnittenen Extremitätennerven mit der kreuzweisen und kamen beide zu dem Schluss, dass kein Unterschied in der Zeit noch in der Vollkommenheit der Funktion be-

stünde. Forsmann fand weiter, dass nach Fortnahme eines grossen Stückes des N. tibialis beim Kaninchen und nach darauffolgender Durchschneidung des N. peroneus bei entsprechender Lagerung beide peripheren Stümpfe in gleicher Weise vom centralen Peroneusstumpf „neurotisiert" werden. Ungefähr gleichzeitig wurden die interessanten Versuche von Barrago-Ciarella und Manasse über die Facialispfropfung bei Hunden veröffentlicht. Barrago-Ciarella schliesst seine Mitteilung mit folgenden Worten: „Nei cani la sutura del moncone centrale dell' accessorio o del vago previamente resecati col moncone periferico del facciale alla sua volta reciso, è suscettibile, se immediamente eseguita, di ripristinare la funzione nei muscoli dallo stesso facciale innervati".

Von noch grösserem Werte sind uns die Versuche Manasse's, der die bisher fehlende genauere histologische Untersuchung brachte. Er fand, dass die Nervenfasern direkt von dem centralen Accessoriusstumpf in das periphere Ende des N. facialis übergehen. Für unsere späteren Erörterungen von Interesse ist, dass viele Experimentatoren von der enormen Neigung des centralen Endes, das eigene periphere wiederzuerreichen, berichten. So sagt Manasse: „Leider zeigte sich diese erstaunliche Regenerationskraft des Nerven auch auf der rechten Seite. Hier hätte man annehmen können, dass der im Canalis Fallopiae zurückgebliebene Stamm des N. facialis bei etwaiger Regeneration nicht leicht die mit dem N. accessorius seitlich verschobenen Endäste des Facialis erreichen würde. Trotzdem war dieses unerwünschte Ereignis in Fall 1 und 33 eingetreten.

So sagt auch Kölliker: „Die Regeneration tritt nicht nur dann ein, wenn man durch geeignete Behandlung, wie die Nervennaht, dieselbe anstrebt, sondern nicht selten dann, wenn man mit Absicht die Wiedervereinigung zu hindern sucht."

Schiff sah sogar nach Ausziehen eines $2^1/_2$ cm langen Stückes des N. facialis aus dem Canalis Fallopiae in einer Anzahl der Fälle die Regeneration eintreten.

Diese Erfahrungen über die spontane Regeneration — die freilich beim menschlichen Nerven weit geringer ist — wurden bisher bei der Kritik der Nervenpfropfung nicht recht gewürdigt.

Von den feineren histologischen Vorgängen bei der Verbindung der gepfropften Nerven miteinander weiss man genau so wenig wie von den Vorgängen des Zusammenheilens von Nerven überhaupt. Wer sich über diese Streitfragen unterrichten will, der lese die Schriften von Bethe, Ziegler, Münzer u. A. Für uns genügt

die Feststellung der Thatsache, dass ein vom Centralorgan dauernd getrennter Nerv und seine Muskeln für gewöhnlich völlig degenerieren. Die sogenannte „autogene Regeneration", die zuerst von Philippaux und Vulpian 1859 gefunden und später von Bethe ausführlich berichtet wurde, beruht nach neueren Untersuchungen von Münzer und Fischer, Langley u. A. auf einem Irrtum. Aber auch Bethe selber sagt, dass die autogene Regeneration bei erwachsenen Tieren auf halbem Wege stehen bleibe und ohne Hilfe des Centralnervensystems nicht zu Ende kommen könne.

In vielen Fällen — vielleicht in allen —, wo nach dauernder Durchtrennung eines Nerven die Degeneration ausbleibt, handelt es sich um Anastomosenbildungen aus benachbarten Nervengebieten nach Art der Collateralenbildung bei Kreislaufstörungen.

Es giebt auch noch andere Beobachtungen, die die Verhältnisse komplicieren. So hat Vulpian das Motorischwerden des N. lingualis durch Chordafasern nach Durchschneidung des N. hypoglossus beobachtet. Besonders interessant sind aber die Berichte von Schiff über das Motorischwerden des N. trigeminus nach der Resection des N. facialis bei Hunden. Von der 11. bis 16. Woche nach der Lähmung sah er fascikuläre Zuckungen im Facialisgebiet auftreten. „Dieselben treten in den nicht kontrakturierten einzelnen Teilen und zuerst zwischen Auge und Mund, anfangs wie zufällig auf. Später werden sie kräftiger — Zuckungen in der Oberlippe, welche dieselbe schief emporheben, im Mundwinkel, welcher nach hinten gezogen wird, in den Augenlidern, die sich einander bis zu einer engen Spalte nähern, begleiten fast jede kräftige Bewegung des Tieres". — „Die Induktionsströme, durch Platinnadeln den Gesichtsmuskeln zugeleitet, hatten jetzt wieder einen grösseren Einfluss gewonnen als früher." „Die meisten Kollegen, die solche Hunde 6—14 Monate nach der Resektion des Facialis sahen, konnten sich schwer überzeugen, dass hier eine Lähmung des N. facialis vorlag".

Ob diese merkwürdigen Beobachtungen auch für den Menschen von Bedeutung sind, kann ich nicht sagen. Die reflektorischen Bewegungen im Gesicht, die bei jeder stärkeren Bewegung auftraten, erinnern ausserordentlich an die Mitbewegungen, die ich bei zwei Patienten nach der Nervenpfropfung beobachtete.

Zuletzt sei noch kurz der degenerativen Veränderungen im Centralorgan und am centralen Nervenstumpf nach der Durchschneidung gedacht. Sie haben bis jetzt keine praktische Bedeutung für unser vorliegendes Thema gewonnen, so dass ein Hinweis auf das Kapitel XI

in Bethe's interessantem Buche genügen mag.

Es seien nun zunächst 3 neue in der Heidelberger chirurgischen Klinik im Jahre 1904 operierte Fälle berichtet, deren Ergebnisse uns dazu zwingen, bei der Indikationsstellung der Operation die grösste Kritik anzuwenden. Zunächst möchte ich einen bis jetzt nahezu erfolglosen Fall erzählen:

1. A. W., 21 J. altes Mädchen aus der Pfalz, hat mit $^3/_4$ Jahren eine Ohreiterung im Anschluss an die „Röteln" bekommen. Seit dieser Zeit besteht eine totale Lähmung der rechten Gesichtshälfte, ohne dass besondere Beschwerden, wie Augenentzündung, Epiphora, Speichelstörungen etc. beobachtet sind. Eine Behandlung ist nie erfolgt.

Status am 2. II. 04: Es besteht das typische Bild der vollkommenen peripheren Facialislähmung rechts aller Aeste. Stirnfalten verstrichen, Runzeln ist unmöglich, es besteht rechtsseitiger Lagophthalmus mit mässigem Exophthalmus. Die Gesichtshälfte ist völlig glatt, die Nasenhälfte nach der gesunden Seite hin abgewichen. Der rechte Mundwinkel hängt schlaff herab, es besteht keine Gaumenlähmung.

Die elektrische Untersuchung ergiebt: Faradische und galvanische direkte Reizbarkeit ist völlig erloschen in allen Muskelgebieten; die faradische und galvanische indirekte Reizbarkeit ist völlig erloschen in allen Nervenästen. Die Intaktheit des Gaumensegels spricht für einen Sitz unterhalb des Abganges der Chorda. Der Ohrenbefund macht es wahrscheinlich, dass früher einmal eine Antrumaufmeisselung stattgefunden hat.

Am 9. I. 04, über 20 Jahre nach dem Eintritt der Lähmung, wurde von Herrn Prof. Petersen in Chloroformnarkose die Facialis-Accessoriuspfropfung ausgeführt. Der Hautschnitt am vorderen Rande des Kopfnickers vom Ohrläppchen beginnend 10 cm lang. Der N. accessorius lässt sich an seiner Eintrittsstelle in den M. sternocleidomastoideus leicht freilegen und wird nach oben hin ca. 6 cm weit isoliert. Es folgt ein bogenförmiger Schnitt parallel zum Ohrläppchen einige cm lang, in dessen Mitte die oberste Spitze des ersten Schnittes liegt. Die Glandula parotis wird nach vorne gezogen und der Stamm des N. facialis ca. 3 cm freigelegt. Es wird das zwischen den beiden Nerven liegende Bindegewebe und der hintere Bauch des M. digastricus quer gespalten. Jetzt wird der N. accessorius von seinem Eintritt in den Muskel beginnend etwa 4 cm weit nach oben hin halbiert, die eine Hälfte wird unten durchschnitten, nach oben geklappt und in einen Längsschlitz des N. facialis gezogen und mit 3 Catgutnähten festgeheftet. Der M. biventer wird mit 2 Catgutnähten zusammengenäht und die Hautwunde geschlossen. Die Operationsdauer betrug $^3/_4$ h, die Heilung erfolgte per primam intentionem.

Die Pat. hat sich der Nachbehandlung und weiteren Vorstellung bis

zum 15. I. 07, i. e. 3 Jahre lang entzogen. Der Status ist nach dieser Zeit genau derselbe wie vor der Pfropfung. Nur am Kinn ist rechts eine geringe Willkürbewegung auszulösen. Die faradische Erregbarkeit im Unterkieferast des N. facialis ist rechts bei 110, links bei 150 mm Rollenabstand nachzuweisen. In der Oberlippe und den oberen Aesten ist nicht die geringste Reaktion nachzuweisen. Vom Facialispunkt aus erfolgt nur am Kinn bei 125 mm Rollenabstand schwache Zuckung. Im Gebiete des N. accessorius ist nicht die geringste pathologische Veränderung bemerkbar, noch weiss Pat. darüber anamnestisch etwas anzugeben.

Der zweite und dritte Fall sind von zufriedenstellendem Erfolge begleitet.

2. Bei dem 30j. Finanzassessor B. wurde am 17. X. 03 in der chirurgischen Ambulanz ein nussgrosser Tumor der rechten Glandula parotis in Lokalanästhesie exstirpiert. Der Tumor erwies sich histologisch als Mischzellensarkom. Um ihn völlig zu exstirpieren, musste der N. facialis ganz durchschnitten werden, sodass eine totale Paralyse mit Entartungsreaktion sich entwickelte.

Am 28. III. 04, also 5½ Monate später ergab die Untersuchung noch eine totale rechtsseitige Gesichtslähmung mit schwerster Entartungsreaktion. Ein Tumorrecidiv war nicht nachzuweisen.

Die Pfropfung wurde von Herrn Prof. Völker am 13. IV. 04, ein halbes Jahr nach dem Eintritt der Lähmung, genau in derselben Weise wie im vorigen Falle ausgeführt. Das periphere Ende des N. facialis wurde mit einiger Mühe im Narbengewebe gefunden und sah dünn und grau aus. Es liegt keine Angabe vor, wie weit die beiden Enden von einander getrennt waren. — Die Heilung der Wunde erfolgte per primam intentionem.

Am 15. VI. 04, 2 Monate post operationem war die Wirkung im Facialisgebiete gleich null. Es bestand totale Paralyse mit Entartungsreaktion fort. Auch der Ast des N. accessorius für den M. cucullaris schien degeneriert. Im Gebiete des M. cucullaris bestand Entartungsreaktion, während einzelne Bündel im Kopfnicker erhalten waren und normal reagierten. Der Pat. konnte trotz der Lähmung des M. trapezius den Arm bis zur Horizontalen heben.

Fachmännische Aufzeichnungen fehlen für die folgende Zeit, jedoch macht der gebildete Pat. ziemlich exakte Angaben. Ungefähr 1 Jahr nach der Pfropfung habe sich die Schwäche in der Schulter verloren. Zugleich bemerkte er, wie sein Gesicht in der Ruhe symmetrischer wurde und dass er das Auge besser schliessen konnte. Die Besserung ist bis in die letzte Zeit allmählich fortgeschritten. Im Jahre 1905 beobachtete er zuweilen Zuckungen in seinem Gesicht, es ist ihm jedoch nie aufgefallen, ob diese von der Bewegung der Schulter abhängig waren.

Am 20. I. 07, 2 Jahre 10 Monate p. op. ergiebt sich folgender Status: In der Narbe ist nichts von einem Tumorrecidiv wahrzunehmen. Das Gesicht ist annähernd in der Ruhe symmetrisch. Die rechte Stirnhälfte ist noch glatter als die linke, die rechte Nasolabialfalte etwas flacher, die rechte Augenspalte wenig weiter als links. Der reflektorische Lidschlag erfolgt beiderseits prompt. Die rechte Fossa supraclavicularis ist vertieft, der claviculare Teil des M. traperius ist etwas geschwunden, der Kopfnicker ist völlig restituiert. Die Funktion der vom N. accessorius versorgten Muskeln ist beiderseits gleich gut. Das Schliessen des Auges auf Befehl geht zuweilen sehr mangelhaft, meistens bleibt eine schmale Spalte von 1—2 mm. Einige Male hat Pat. sein Auge ganz geschlossen. Bei allen diesen Versuchen rollt der Bulbus nach oben. (Bell'sches Phänomen.) Beim Lachen wird der rechte Mundwinkel weniger gehoben und der Mund im Ganzen nach links gezogen. Das Pfeifen geht gut, beim Aufblasen der Backen besteht keine Differenz und kein Entweichen der Luft. In der Ruhe ist das kosmetische Resultat ein befriedigendes, die Bewegungen und das Minenspiel sind unvollkommen, jedoch bedeuten sie einen grossen Vorteil gegen eine völlige Gesichtslähmung. Sehr auffällig ist beim Erheben des rechten Armes eine Bewegung im Facialisgebiet. Die Nasolabialfalte vertieft sich und es entstehen zwei Grübchen im Kinn, Veränderungen, die so lange bestehen bleiben, wie der Arm erhoben bleibt. Es stellt sich jedoch die merkwürdige — bis jetzt meines Wissens nicht beobachtete — Thatsache heraus, dass bei jeder anstrengenden Innervation irgend eines beliebigen Muskelgebietes, z. B. beim festen Händedruck, dieselben Bewegungen im Gebiete des rechten N. facialis auftreten.

Bei aktiven Bewegungen des Gesichtes ist keine Mitbewegung in der Schulter und im Kopfnicker zu bemerken. Die faradische Untersuchung des N. facialis ergab:

Es zuckt der	obere	Ast	rechts	bei	120,	links	bei	130 R.A.
„ „ „	mittlere	„	„	„	120,	„	„	125 R.A.
„ „ „	untere	„	„	„	120,	„	„	135 R.A.

Von einem Punkte aus, unter welchem vermutlich die Anastomose zwischen beiden Nerven bezw. der nach oben geschlagene Lappen des Accessorius sich befinden, 2—5 cm unter dem Ansatze des Ohrläppchens ist der Kopfnicker, das Platysma und die Kinnmuskeln bei 115 Rollenabstand zu erregen. Am überraschendsten ist aber, dass vom typischen Facialispunkt — innerhalb oder hinter dem äusseren Gehörgang — prompte Zuckungen in allen Facialisästen bei 105 mm Rollenabstand erfolgen. Der M. cucullaris ist beiderseits bei 120 R.A. zu erregen, nirgends ist noch Entartungsreaktion nachweisbar.

Der Pat. ist mit seinem Zustand bis auf leichte Parästhesien in der rechten Gesichtshälfte durchaus zufrieden.

Der dritte Fall hat mit dem soeben mitgeteilten sehr viele Aehnlichkeiten.

3. Die 18j. E. E. hatte sich als 12j. Mädchen eine Verletzung dicht unter der linken Auricula durch Fall auf eine Glasscherbe zugezogen. Im Februar 1903 soll eine Schwellung dicht unter dem linken Ohre aufgetreten sein, die von anderer Seite incidiert wurde. Die Incision verursachte eine Speichelfistel, die nach einem Dreivierteljahre von selbst heilte, und eine totale Facialislähmung. Die Untersuchung am 10. V. 04 ergab eine komplete Entartungsreaktion. Am 20. IX. 04 lautet der Bericht: Auf der linken Seite eine 5 cm lange, vor dem Ohre senkrecht herabziehende Narbe. Es besteht eine totale Paralyse des linken N. facialis. Stirnerunzeln und Augenschluss sind unmöglich. Der Mund ist nach rechts verschoben und hängt links herunter, das Pfeifen ist nicht möglich. Das Platysma ist funktionsfähig.

Am 22. IX. 04, also 1 Jahr und 7 Monate nach dem Auftreten der Lähmung, wurde von Herrn Prof. Völker die Anastomose zwischen dem N. facialis und N. accessorius gemacht. Es wurde die erwähnte Narbe in ihrer ganzen Länge gespalten und an ihrem oberen Ende ein Querschnitt angefügt. Dann wurde die schwartig verdickte Fascia parotideo-masseterica gespalten, die ebenfalls narbige und stark blutende Glandula parotis incidiert und in ihr nach einiger Mühe der Hauptast des N. facialis gefunden; er endete an der Narbe vor dem Ohre. Dann wurde der Kopfnicker an seinem vorderen Rande freigelegt. Der N. accessorius wurde erst gefunden, nachdem man ein taubeneigrosses Drüsenpacket exstirpiert hatte. Es wurden zwei Drittel von ihm abgespalten und unten losgelöst. Der übrige Teil der Operation ist genau wie im Falle 1.

Bei ihrer Entlassung war der Zustand der Gesichtslähmung unverändert. Die Pat. hat sich bis zum Januar 1907 nicht vorgestellt. Sie giebt an, ein halbes Jahr nach der Pfropfung Zuckungen im linken Gesicht gehabt zu haben. Seit derselben Zeit sei das Gesicht nach und nach weniger schief geworden. Niemals ist ihr aufgefallen, dass bei Gesichtsbewegungen die Schulter gezuckt hat oder umgekehrt. Die leichte Schwäche in der linken Schulter hat sie kaum beachtet, jedoch hat sie zuweilen Schmerzen in der Schulter.

Der Status am 1. II. 07, 2 Jahre und 3 Monate p. op. lautet: Das Gesicht ist in der Ruhe nur wenig unsymmetrisch. Die Stirne ist links glatter, der Mund wenig nach rechts gezogen. Der Trapezius ist in seiner claviculären Partie stark geschwunden, seine vordersten Bündel zeigen fibrilläre Zuckungen; der Kopfnicker ist nur wenig schwächer als auf der rechten Seite. Die rechte Scapula steht in Schaukelstellung, die rechte Supraclaviculargrube ist stark eingesunken. Die Bewegungen im M. frontalis sind gleich Null. Das linke Auge kann bis auf einen 2 mm

breiten Spalt geschlossen werden, wobei der Bulbus nach oben rollt. Der reflektorische Lidschlag erfolgt prompt, ein abnormer Reizzustand des Auges besteht nicht. Fordert man die Pat. auf zu lachen, so vertieft sich links die Nasolabialfalte, während der Mundwinkel nur in sehr geringem Masse bewegt wird. Die Unterlippe hängt links etwas und wird nur matt bewegt. Das Rümpfen der Nase ist mangelhaft.

Beim Heben des linken Armes, beim Drehen des Kopfes nach rechts gegen einen Widerstand, aber auch bei jeder anderen anstrengenden Bewegung vertieft sich die linke Nasolabialfalte und Muskeln des Kinnes kontrahieren sich. Beim Versuche das Gesicht zu bewegen scheinen die fibrillären Zuckungen im M. trapezius lebhafter zu werden. Die elektrische Untersuchung ergiebt: Der Stirnast ist unerregbar. Der Oberkieferast ist bei 140 R. A. zu erregen, der Unterkieferast bei 110 R. A.

An der Stelle über der Pfropfung 3—5 cm unterhalb und vor dem Ohrläppchen erfolgt auf faradischen Reiz Zuckung im Kopfnicker, im Trapezius und im Platysma. Vom typischen Facialispunkt aus erfolgt Zuckung im ganzen unteren und mittleren Facialisgebiet. Galvanisch zeigen die Zuckungen in allen erregbaren Muskeln noch einen trägen Charakter.

Auch diese Pat. empfindet den jetzigen Zustand als bedeutende Besserung und hat sogar vor einem halben Jahre geheiratet.

Um Wiederholungen zu vermeiden, bespreche ich die 3 mitgeteilten Fälle bei der Kritik der Gesamtresultate. Ich lasse zunächst alle in der Litteratur auffindbaren Fälle in nachfolgender Uebersicht folgen. Der grössere Teil ist zwar schon in den verschiedenen Arbeiten referiert, aber es fehlt noch an einer übersichtlichen[1]), den neueren Erfahrungen gerechtwerdenden Darstellung. In englischer Sprache sind 39 Fälle von Sherren gut referiert. Ich habe im ganzen 51 Fälle zusammengestellt; von diesen sollen zuerst 30 Accessoriuspfropfungen und hierauf 21 Hypoglossuspfropfungen mitgeteilt werden.

Accessorius-Pfropfungen.

1. Drobnik 1899. (Chipault, L'état actuel de la chirurgie nerveuse.)

Lähmung infolge von Eiterung des Felsenbeines. — „Le résultat n'a pas été très satisfaisant".

2. Ballance. (Brit. med. Journ. 1903. May 2.)

11 Jahre alter Knabe, Lähmung nach Mastoid-Operation. — Operation 6 Monate nach Beginn der Lähmung. Die Scheide des Accessorius wird längs geschlitzt und das distale Facialisende seitlich eingenäht. — Nach 7 Jahren noch Facialislähmung. Die Muskeln reagieren exakt auf den Strom. Keine dissociierte Bewegung, nur wenn das Gebiet des Ac-

1) Leider musste mit Rücksicht auf den Druck die Tabellenform aufgegeben werden.

cessorius innerviert wird erfolgt Kontraktion der Gesichtsmuskeln. Geringer Erfolg.

3. Ballance. (Ebenda.)

23jährige Frau. Alte Otorrhoe mit häufigen Anfällen von Facialislähmung. Lähmung mit E. A. — Operation 8 Monate nach Beginn der Lähmung, wie in Fall 2. — Vorübergehende Schwäche im Accessoriusgebiet. Nach 9 Monaten erste Bewegung im Gesicht. Tonus der Gesichtsmuskeln gebessert. Beim Erheben der Schulter Mitbewegungen im Gesicht. Geringer Erfolg.

4. Ballance. (Ebenda.)

33jährige Frau. Lähmung nach Mastoid-Operation mit Muskelschwund und Verlust der elektrischen Erregbarkeit. — Operation 6 Monate nach Beginn der Lähmung, wie in Fall 2. Auf einen starken Strom reagieren alle vom Facialis versorgten Muskeln, auch vom Stamme aus. — Nach 3 Monaten geringe Beweglichkeit in dem unteren Ast. Nach 8 Monaten Willkürbewegungen besser, jedoch keine Ausdrucksbewegungen. Mitbewegungen sehr stark. Nach 10½ Monaten lassen diese Mitbewegungen nach und die Willkürbewegungen werden besser, jedoch nicht im Stirnast. Mittlerer Erfolg.

5. Ballance. (Ebenda.)

36jährige Frau. Lähmung durch Mastoid-Operation mit E. A. und leichter Kontraktur. — Operation 4½ Monate nach Beginn der Lähmung, wie in Fall 2. In Narkose keine faradische Erregbarkeit der Muskeln, jedoch Erregbarkeit der freigelegten Nerven. — 3 Monate bestehende Lähmung des Accessorius. Nach 4½ Monaten erste Bewegung im Gesicht. Nach 7 Monaten Gesicht symmetrisch. Nach 9 Monaten sind die Muskeln faradisch erregbar. Es erfolgt keine willkürliche Bewegung ohne Bewegung der Schulter. Mittlerer Erfolg.

6. Ballance. (Ebenda.)

15jähriges Mädchen. Totale Lähmung infolge von Schädelbruch mit E. A. — Operation 2 Jahr und 11 Monate nach Beginn der Lähmung, wie in Fall 2. Direkte Reizung vom Nervenstamme aus erzeugt schwache Kontraktion im Orbicularis oris und oculi. — 2 Monate dauernde Lähmung des Accessorius. Nach 5 Monaten erste Bewegung; wenn die Schulter gegen einen Widerstand bewegt wird, erfolgt Augenschluss. Keine Wiederkehr des Geschmackes. Mittlerer Erfolg.

7. Ballance. (Ebenda.)

18jähriges Mädchen. Lähmung nach Ohroperation. — Operation 6 Monate nach Beginn der Lähmung, wie in Fall 2. — Nach 4½ Monaten noch keine Veränderung. Misserfolg.

8. Kennedy. (Philos. transact. Soc. of London 1901. Brit. med. Journ. 1903 May und June.)

46jährige Frau. Seit 10 Jahren Krämpfe im Facialisgebiet. — Ope-

ration unmittelbar nach Beginn der Lähmung. Der durchschnittene Facialis wird nach unten gezogen und in den Accessorius genäht, der bis auf das mediale Perineurium durchschnitten ist. — Nach 3 Monaten erste Bewegung im oberen Augenlid. Nach 5 Monaten Gesicht symmetrisch, der Mundwinkel kann bewegt werden. Völlige Herstellung im Accessoriusgebiet. Beim Achselzucken bewegen sich alle Gesichtsmuskeln. Nach 8½ Monaten ist die elektrische Erregbarkeit beiderseits gleich; der motorische Punkt liegt auf der kranken Seite über der Pfropfstelle. Nach 4 Jahren bewegt Pat. ihr Gesicht unabhängig von den Schultermuskeln, jedoch tritt noch Zuckung im Gesicht bei plötzlichem Erheben des Armes ein. Guter Erfolg.

9. Faure. (Gazet. hebd. de méd. et de chir. 1898. p. 135. Bull. et mém. Soc. de chirurgie 1903. p. 839.)

38jähriger Mann. Lähmung durch einen Revolverschuss entstanden. — Operation 18 Monate nach Beginn der Lähmung. Facialis mit dem Ast für den Trapezius vereinigt. — 4½ Jahre nach der Operation Gesicht noch asymmetrisch. Keine dissociierten Bewegungen, jedoch kontrahieren sich die Gesichtsmuskeln beim Erheben des Armes. Nach 5½ Jahren keine Veränderung mehr. Geringer Erfolg.

10. Faure. (Bull. et mém. Soc. de Chirurgie 1903.)

24jährige Frau. Lähmung nach Radikaloperation. — Operation 1 Jahr nach Beginn der Lähmung, wie in Fall 9. — Nach 18 Monaten Gesichtsasymmeterie etwas gebessert, Reaktion auf den faradischen Strom. Keine dissociierte, nur associierte Bewegungen möglich. Mässiger Erfolg.

11. Morestin. (Ebenda.)

Weib, Lähmung nach Basisbruch. — Operation 1½ Jahre nach Beginn der Lähmung, wie in Fall 9. — Keine Aenderung für 3 Monate. Nach 8 Monaten Gesicht symmetrisch in der Ruhe. Nach 1 Jahr Rückkehr freiwilliger Bewegungen unabhängig von der Schulter. Angeblich völlige Heilung.

12. Seteynora. (Chipault. L'état actuel de la chir. nerveuse. p. 186.)

Traumatische Zerreissung des Facialis. — Keine weiteren Angaben. — „Avec succès".

13. Kern. Journ. of nerv. and mental disease 1903.)

Lähmung durch Trauma. — Operation 6 Wochen nach Beginn der Lähmung. Facialis endständig mit dem Ast für den Kopfnicker vereinigt. — Keine Veränderung in 3 Monaten.

14. Cushing. (Annals of Surgery 1903.)

30jähriger Mann. Lähmung mit Entartungsreaktion durch einen Schuss durch den Warzenfortsatz. „Es war klar, dass der Facialis eine unheilbare Verletzung erhalten hatte." — Operation 6 Wochen nach Be-

ginn der Lähmung. End-to-end. — Nach 13 Tagen Lidspalte enger, Asymmetrie geringer. Nach 81 Tagen Asymmetrie kaum bemerkbar, geringe Beweglichkeit. Nach 127 Tagen ist die Gesichtsbewegung völlig abhängig von der Bewegung der Schulter. Völlige Lähmung des Accessorius mit E. A. Vom Punkte der Pfropfung prompte Reaktion aller Gesichtsmuskeln auf den Strom. Nach 207 Tagen sind die Bewegungen unabhängiger von der Schulterbewegung. Lidreflex beiderseits. Nach 287 Tagen normaler elektrischer Befund. Leichte Bewegungen im Gesicht sind frei von Mitbewegungen. Das Auge kann spontan fast ganz, bei Erheben der Schulter ganz geschlossen werden. Die Ausdruckbewegungen sind noch ungleich. Erfolg gut.

15. Villar. (Gaz. hedb. de Soc. méd. de Bordeaux 1904. p. 66.)

29jährige Frau. Lähmung nach Ohroperation mit Entsartungsreaktion. — Operation wie in Fall 9. — Zu früh berichtet.

16. Mintz. (Centralbl. f. Chir. 1904. S. 684.)

30jährige Frau. Lähmung nach Radikaloperation. — Operation 4 Monate nach Beginn der Lähmung. End-to-end. — Nach 2 Monaten Schlussfähigkeit der Lidspalte, später bessere Beweglichkeit im Facialisgebiet. Beim Augenschluss arbeiten die übrigen Gesichtsmuskeln mit, jedoch nicht das Accessoriusgebiet. Nach 6 Monaten noch leichte Parese. Bestehen der associierten Bewegung beim Lidschluss im Gesicht. Im Facialisgebiete keine E. A. mehr. Vom typischen Facialispunkt aus sind alle Muskeln erregbar. Erfolg gut.

17. Scyner. (Fortschritte der Med. und Chir. 1903.)

20jähriges Mädchen. Totale Paralyse infolge einer Schusswunde. — Operation 3 Monate nach Beginn der Lähmung. Ein Lappen aus dem Accessorius wird an das periphere Facialisende genäht. — Erst 3 Monate später erste Bewegung im Orbicularis oculi und palpebrarum. Heben des Mundwinkels. Pat. kann das Auge schliessen und pfeifen. Guter Erfolg.

18. Löhlein. (Césas, Fortschritte der Med. und Chir. 1904 Nr. 25.)

Junger Mann. Lähmung nach Radikaloperation. — Keine näheren Angaben. — „Die Facialisanastomose hatte in diesem Falle einen ausgezeichneten Erfolg gehabt.“ Associationsbewegungen waren nicht zu konstatieren.

19. Hackenbruch. (Arch. f. klin. Chir. Bd. 11. S. 631.)

8jähriges Mädchen. Facialislähmung mit unbestimmtem Charakter. Lidreflex und elektrische Reaktion erhalten. — Operation $7^3/_4$ Jahre nach Beginn der Lähmung. Der Facialisrand geschlitzt und $^2/_3$ vom längsgespaltenen Accessorius zwischen die Fasern gelegt. Facialis zuckt bei Berührung. — Nach $4^1/_2$ Monaten kann man in der Ruhe kaum noch etwas bemerken. Nach 7 Monaten erste Bewegung im Mundwinkel, wobei sich die Schulter hebt und der Kopfnicker anspannt. Elektrische

Erregbarkeit gut. In letzter Zeit lassen die Mitbewegungen der Schulter nach.

20. Steiner. (Bernhard, Mitteil. aus den Grenzgeb. der Med. und Chir. 1906.)

22jähriges Mädchen. Lähmung infolge eines von Jugend auf bestehenden Ohrleidens. — Operation 3 Jahre nach Beginn der Lähmung. End-to-end. — Nach 5 Monaten Asymmeterie gebessert. Bei Ruhighalten des Armes keine Gesichtsbewegung. Beginnende Rückkehr der galvanischen Erregbarkeit. Bei Bewegung von Schulter und Kopf Grübchenbildung und Vertiefung der Nasolabialfalte. Totale Lähmung im Accessoriusgebiet mit starker Entstellung. Nach 6 Monaten keine Entartungsreaktion mehr.

21. Gluck. (Wie 20. Berlin 1901. Gesellsch.-Sitzung vom 10. März 1903.

Knabe. Nach ausgiebiger Resektion des Felsenbeins Lähmung. — Operation 5 Jahre nach Beginn der Lähmung. Ast für den Kopfnicker mit dem Facialis vereinigt. — Ungefähr 1 Jahr nach der Pfropfung reagiert das gesamte Facialisgebiet faradisch vom Pes anserinus und der Greffe nerveuse aus. 5 Jahre nach der Operation bemerkt man noch die Folgen der Accessoriusparese auch im Trapezius. Noch geringe Asymmetrie in der Ruhe, Mitbewegungen vice-versa. Das Lachen gleicht einem Grinsen, das Pfeifen ist nicht möglich. Die Bissen werden mit Hilfe der Zunge fortgeschafft. Die faradische Erregbarkeit ist noch herabgesetzt.

22. Elsberg. (Citiert nach Taylor. Newyork. med. Journ. 1906.)

Weib. — Operation 29½ Jahre nach Beginn der Lähmung. — „There was some return of power.“ Es fehlten associative Schulterbewegungen.

23. Pflaumer. (Centralbl. f. Chir. 1906.)

Knabe nach Radikaloperation komplete Lähmung. — Nach 3 Monaten erste Zuckung bei Galvanisierung, bald darauf konnte Pat. pfeifen. Nach 18 Monaten ist das Gesicht fast symmetrisch. Mitbewegungen vice-versa.

24. Sick. (Deutsche med. Wochenschr. 1905. S. 1652.

23jähriger Mann nach Radikaloperation. — Operation 5 Monate nach Beginn der Lähmung. Der grau gefärbte dünne Facialis wird mit dem nach oben geschlagenen Accessorius vernäht. — Nach 6 Monaten Wiederkehr der ersten Funktion. Nach 1½ Jehren ist der mimische und kosmetische Erfolg ein fast vollständiger. Nach 2 Jahren in der Ruhe keine Störung, bei mimischer Bewegung noch geringe Schwäche. Mit starken Strömen vom gemeinsamen Ast in allen Gebieten Reaktion. Guter Erfolg.

25. Peugnier. (Münchner med. Wochenschr. 1905. S. 2254.)

„Operateur hat mit Erfolg die spinofaciale Anastomose gemacht, wo-

durch im Gegensatz zu den bisherigen Methoden die Entstellung des Gesichtes auch bei Bewegung, nicht nur in der Ruhe beseitig wird."

26. Alexander. (Wien. med. Wochenschr. Gesellsch. der Aerzte in Wien. 16. Febr. 1906.)

Otogene Lähmung. — „Es wurde die Facialisaccessoriuspfropfung mit zufriedenstellendem Erfolge gemacht."

27. Hartley. (Sherren. Edinburgh med. Journ. 1906.)

Keine näheren Angaben.

28. Petersen. (Nicht früher berichtet.)

21jähriges Mädchen. Otogene Lähmung mit Entartungsreaktion. — Operation 20 Jahre nach Beginn der Lähmung. Die Hälfte des längsgespaltenen Accessorius durch einen Schlitz des Facialis gezogen. — 3 Jahre nach der Operation besteht die Lähmung unverändert. Nur im Kinn und Platysma Rückkehr der faradische Erregbarkeit und schwacher Willkürbewegung. Accessoriusgebiet völlig intakt.

29. Völcker. (Nicht früher berichtet.)

30jähriger Mann. Totale Lähmung mit Entartungsreaktion nach Exstirpation eines Parotistumors. — Operation 6 Monate nach Lähmung, wie in Fall 28. — Etwa nach einem Jahre beginnende zunehmende Besserung. Nach 2 Jahren 10 Monaten in der Ruhe nur noch geringe Entstellung. Das Auge kann nicht immer ganz geschlossen werden, Pfeifen möglich. Die elektrische Erregbarkeit in allen Aesten noch etwas herabgesetzt. Vom motorischen Facialispunkt Zuckung in allen Aesten. Keine Mitbewegungen, jedoch eigenartige reflektorische Bewegungen im Gesicht bei jeder Anstrengung. Noch kosmetische Entstellung durch die Residuen der Accessoriuslähmung.

30. Völcker.

18jähriges Mädchen. Totale Lähmung mit Entartungsreaktion nach Abscessincision. — Operation 1 Jahr und 7 Monate nach Beginn der Lähmung, wie in Fall 28. — Etwa nach 1/2 Jahr beginnende zunehmende Besserung. Nach 2 Jahren und 3 Monaten nur leichte Asymmetrie in der Ruhe. Augenschluss nicht ganz möglich, Willkürbewegungen mangelhaft, im Stirnast gleich Null. Elektrische Erregbarkeit im mittleren und unteren Ast noch herabgesetzt, galvanisch noch träge Zuckung. Vom motorischen Facialispunkt aus sind die Muskelgebiete des unteren und mittleren Astes erregbar. Die vorderen Bündel des Cucullaris sind atrophisch. Dieselben reflektorischen Bewegungen wie im Fall 29.

Hypoglossus-Pfropfungen.

31. Ballance. (Brit. med. Journ. 1903.)

44jährige Frau. Bei Exstirpation eines Unterkiefertumors Durch-

schneidung des Facialis. — Sofortiger Eingriff nach Beginn der Lähmung. End-to-side. — Nach 4 Monaten noch keine Besserung.

32. Körte. (Deutsche med. Wochenschr. 1903. Nr. 17. — Bernhard. Mitteil. aus den Grenzgeb. etc.)

38jährige Frau. Der Facialis bei der Radikaloperation durchtrennt. Die Felsenbeinpyramide wird bis nahe an den Canalis caroticus abgemeisselt. — Sofortiger Eingriff nach Beginn der Lähmung. End-to-side ohne Anfrischung des Hypoglossus. — Nach 6 Monaten Spuren von Beweglichkeit. Deutliche Mitbewegungen der Zunge und umgekehrt. Nach 2 Jahren 7 Monaten noch quantitative Veränderung der elektrischen Erregbarkeit. Die linke Zungenhälfte ist schmäler. Nach 4 Jahren noch Parese, immerhin ist in der Ruhe die Asymmetrie des Gesichtes nicht so zu bemerken. Das Auge kann nicht geschlossen, die Stirne nicht gerunzelt werden. Das Gesicht kann nach links bewegt werden, dabei Mitbewegung der Zunge. Gute elektrische Erregbarkeit. Die Sprache ist leidlich gut.

33. Nicol. (Lancet 1903. S. 956.)

30jährige Frau, wegen schwerem Tic faciale. — Sofortiger Eingriff nach Beginn der Lähmung. End-to-end. — Nach 2 Monaten noch Lähmung der Zunge und des Gesichtes.

34. Frazier und Spiller. (Centralbl. f. Chir. 1904. Nr. 5.)

Lähmung durch Schussverletzung. — Keine weiteren Angaben.

35. Ballance. (Brain 1904.)

7jähriger Pat. Von Jugend auf komplete Lähmung. Der Facialis war durch eine alte Eiterung völlig gelähmt. — Operation viele Jahre nach Beginn der Lähmung. Es wurde eine Facialis-hypoglossus- und eine Hypoglossus-glossopharyngeuspfropfung gemacht. — Am Tage post operationem waren bestimmte Bewegungen im l. Mundwinkel vorhanden, die bald wieder verschwanden. Nach 14 Tage komplete Atrophie der l. Zungenhälfte. Nach 4 Monaten beginnende Bewegung im Mundwinkel. Die linke Zungenhälfte ist viel weniger atrophisch.

36. Bardenheuer. (Münch. med. Wochenschr. 1904. — Festschrift zur Eröffnung der Akademie für prakt. Med. Cöln.)

28jähriges Weib. Lähmung nach ausgedehnter Operation wegen Phlegmone der l. Halsseite. — Operation 16 Jahre nach Beginn der Lähmung. Durchschneidung des Hypoglossus und endständige Vereinigung. Der Defekt im Facialis war ein sehr grosser. Bei elektrischer Reizung im Narbengewebe zuckt die Oberlippe. — Bereits am 5. Tage leichte Bewegung am Mundwinkel. Nach 6 Wochen sehr guter Erfolg. Gesichtshälfte symmetrisch in der Ruhe. Das Auge kann bis auf eine schmale Spalte geschlossen werden; Pat. kann willkürlich die Nase rümpfen, die Oberlippe heben und das Kinn nach links ziehen. Beim Lachen

kann er die Entstellung sehr verringern. Der Ausfall im Hypoglossusgebiet fiel kaum auf. Mitbewegungen der Zunge fehlen.

37. Bardenheuer. (Ebenda.)

37jähriger Mann. Lähmung nach Ohroperation mit Entartungsreaktion im ganzen Muskelgebiet des Facialis. — Operation 2 Jahre nach Beginn der Lähmung. End-to-end. Das periphere Facialisende wird mit Hilfe des elektrischen Stromes gefunden. — Sehr guter Erfolg. Nach $2^1/_2$ Wochen Gesicht in der Ruhe symmetrisch. Aktive Bewegungen möglich. Keine Atrophie und Mitbewegungen der Zunge. Alle Muskeln reagieren prompt auf den faradischen Strom.

38. Alexander. (Wien. med. Wochenschr. 1904. Arch. für Ohrenheilkunde. Bd. 62.)

Vor 5 Jahren durch Ohreiterung entstandene Lähmung. Facialis und sein Kanal völlig fehlend. — Operation 5 Jahre nach Beginn der Lähmung. Das periphere dünne Facialisende seitlich an den Hypoglossus genäht, dessen Neurilemm seitlich abgetragen. — Schon nach 14 Tagen keine Zungenparese mehr. Zu früh berichtet.

39. Cheatle-Stewart. (Brain 1904. S. 437.)

26jähriges Mädchen nach Radikaloperation. — Operation 14 Tage nach Beginn der Lähmung. End-to-end. — Nach 4 Monaten beginnende Willkürbewegung und Besserung in der Ruhe. Bei Bewegung der Zunge Mitbewegung der kranken Seite. Nach $5^1/_2$ Monaten dissociierte und emotionelle Bewegung im Mundwinkel. Das Auge kann noch nicht geschlossen werden.

40. Taylor and Clark. (Med. Record 1904 Feb. 27. — Journ. of the Amer. med. Assoc. 1906. March. 24[1]).)

6jähriger Knabe nach Radikaloperation. — Operation $3^1/_2$ Monate nach Beginn der Lähmung. Peripheres Facialisende in einen Schlitz des Hypoglossus gepflanzt. — Paralyse der vom Hypoglossus versorgten Muskeln für einige Wochen. Nach 4 Monaten Gesicht in der Ruhe symmetrisch. Freiwillige Bewegung im Mundwinkel nach 8 Monaten. Nach 25 Monaten willkürliche und emotionelle Bewegung, auch Stirne beweglich.

41. Taylor and Clark. (Ebenda.)

45jähriger Pat. nach Mittelohrerkrankung. — Operation 3 Monate nach Beginn der Lähmung, wie in Fall 40. — Hypoglossuslähmung für 6 Wochen. Nach 4 Monaten fast Symmetrie in der Ruhe. Nach 6 Monaten Willkürbewegung im Mundwinkel.

42. Weir. (Ebenda.)

26jähriges Mädchen nach Radikaloperation. — Operation 18 Monate

1) Das Journal of the Amer. med. Assoc. war leider nicht zugänglich. Es wurden die Referate von Sherren benützt.

nach Beginn der Lähmung, wie in Fall 40. — Hypoglossuslähmung für einige Wochen. Nach 13 Monaten Symmetrie in der Ruhe. Alle Muskeln willkürlich beweglich, aber das Schlucken ist auf der kranken Seite von einer Grimasse begleitet.

43. Taylor und Clark. (Ebenda. — Newyork med. Journ. 1906.)
Mädchen mit „Bell's Palsy". Die Muskeln waren zur Zeit der Operation völlig degeneriert. — Operation 12 Jahre nach Beginn der Lähmung, wie in Fall 40. — Nach 5 Monaten geringe Bewegung im Auge, das stark an Conjunctivitis gelitten hatte. Geringe Bewegung der Kinnmuskeln auf den Strom und eine Spur von Willkürbewegung. Nach 10 Monaten noch Lagophthalmus und Athrophie der Gesichtsmuskeln.

44. Cleatle-Stewart. (Brain 1904. S. 437.)
19jähriger Mann nach Mastoideusoperation. — Operation 5½ Monate nach Beginn der Lähmung, wie in Fall 40. — Keine Hypoglossuslähmung. 12 Monate nach der Operation Willkürbewegung im Kinn und Mundwinkel. Geringer Erfolg.

45. Cheatle-Stewart. (Ebenda.)
28jähriger Mann nach Mastoideusoperation. — Operation 10 Monate nach Beginn der Lähmung, wie in Fall 40. — Keine Hypoglossuslähmung. Zu früh berichtet.

46. Cheatle. (Sherren Endingburgh Med. Journ. 1906.)
27jährige Frau nach Mastoideusoperation. — Operation 7 Jahre nach Beginn der Lähmung. Das periphere Hypoglossusende ist mit dem Accessorius vereinigt durch eine Portion vom Auricularis magnus. — Nach 7 Wochen schwache Spur von Bewegung im Mundwinkel. Nach 4½ Monaten dissociierte Bewegung im Mundast, aber noch Zuckung bei Bewegung der Zunge. Willkürbewegung der Stirnmuskeln.

47. Tubby. (Brit. Med. Journ. 1906 März 3.)
19jähriger Mann traumatische Paralyse. — Operation 6 Monate nach Beginn der Lähmung. Seitliche Einpflanzung mit tiefer Anfrischung. Das periphere Facialisende war ½ Zoll fortgezogen. — 1 Woche nach der Operation Lidspalte in der Ruhe kleiner und kann zuweilen geschlossen werden. Nach 14 Tagen Mundbewegung, nach 3 Monaten gute Besserung. Geringe Störung durch Hypoglossuslähmung. Keine Mitbewegung der Zunge.

48. Sherren. (Edinbourgh Med. Journ. 1906.)
10jähriges Mädchen nach Mastoidoperation. — Operation 4 Monate nach Beginn der Lähmung. Eine Hälfte des Hypoglossus abgespalten und mit dem Facialis end-to-end vereinigt. 4 Wochen lang Zungenlähmung. Nach 4 Monaten noch Lähmung der kranken Seite. Keine faradische Reaktion, aber gute Reaktion auf galvanischen Strom bei 2. M. Amp. Zungenhälfte leicht atrophisch aber nicht gelähmt.

49. Tillmann. (Deutsche Med. Wochenschr. 1906. S. 404.)

11jähriger Knabe komplete Paralyse nach Ohroperation. — End-to-end. — Nach 6 Monaten kehrt die Spannung im Gesicht wieder. Nach 8 Monaten erste Bewegungen. „An dem Kranken ist bei ruhigem Verhalten der Gesichtsmuskeln nichts zu sehen. Aufgefordert, sein Gesicht zu verziehen, ist Pat. dazu links nicht im Stande. Er kann sein Auge nicht schliessen, beim Lachen bleibt der Mundwinkel stehen. Fordert man ihn dagegen auf, den Hypoglossus zu innervieren, indem man ihn schlucken lässt oder ihn auffordert, die Zunge zu bewegen, dann treten deutliche Bewegungen im Facialisgebiete ein. Der Mundwinkel hebt sich mit Deutlichwerden der Nasolabialfalte, die Augenspalte schliesst sich."

50. Alt. (Wien. med. Wochenschr. 1906.)

6jähriges Mädchen, hat leichte Facialisparese infolge Ohreiterung. Bei der Radikaloperation wird ein grosser Labyrinthsequester entfernt. Danach völlige Paralyse. — Operation 6 Wochen nach Beginn der Lähmung. Facialis am For. stylomastoideum durchtrennt und seitlich an den zur Hälfte eingeschnittenen Hypoglossus genäht. Damals war die elektrische Erregbarkeit erloschen. — Nur wenige Tage Schluckbeschwerden. Nach 23 Tagen schwache K.-S.-Zuckung im Mundast. Nach $2^1/_2$ Monaten Asymmetrie in der Ruhe fast ganz ausgeglichen. Die rechte Lidspalte bis auf einen schmalen Spalt zu schliessen, unmittelbar nach Massage kann sie ganz geschlossen werden. Geringe Atrophie der rechten Zungenhälfte. Nach $3^1/_2$ Monaten noch keine faradische Erregbarkeit. K.-S.-Zuckung im Mundfacialis.

51. Lafite-Dupont. (Ref. Centralbl. f. Ohrenheilkunde 1906.)

Knopfloch im Hypoglossus. Es werden 2 Fäden durch den Facialis und das Knopfloch gezogen. Es bleibt je eine Hälfte des Nerven dadurch intakt. Nach 5 Monaten erste Bewegung. Nach 10 Monaten vollständige Bewegungsfähigkeit auch synergisch mit der andern Seite.

Wenn wir nun zu der Kritik der Erfolge der Greffe nerveuse schreiten, so dürfen wir unsere Erwartungen nicht zu hoch stellen. Der Neurologe wird schwerlich einen Fall finden, den er als geheilt bezeichnen wird, wohl aber ist oft der Operateur und, was mehr bedeutet, der Patient mit dem Erfolge zufrieden gewesen. Wer die Arbeiten über die Nervennaht genauer liest, wird auch finden, dass eine völlige Heilung kaum je erzielt wurde. So sagt Kramer, der die Fälle der Heidelberger Klinik einer gründlichen Prüfung unterzogen hat, am Schlusse seiner Arbeit: „Die Verminderung der Muskelkraft ist eine Störung, die so allgemein sich verbreitet zeigt, dass es sich verlohnt, diejenigen Fälle herauszuheben, wo dieselbe etwa nicht beobachtet wurde. Ich finde keinen der Fälle, wo diese Stö-

rung nicht wenigstens in einem der gelähmt gewesenen Muskeln erkennbar ist". „Beachten wir nun die Leistungsfähigkeit für feinere Arbeit, so finden wir, dass dieselbe in allen Fällen in verschiedenem Grade herabgesetzt ist".

Um wie viel weniger dürfen wir bei der äusserst komplicierten Funktion der Gesichtsmuskeln eine völlige Heilung erwarten. Aber eine Besserung des schwer entstellenden und für das Auge gefährlichen Zustandes bedeutet schon viel. Vorahnend hat Faure bereits 1898 gesagt: „mais ce serait dejà beaucoup que de corriger à l'état de repos l'asymmetrie faciale et de rendre aux muscles paralysés leur tonicité perdue".

Trotz der relativ grossen Zahl der Pfropfungen sind die statistischen Schlüsse wegen der ungenauen Angaben der Autoren recht unsichere.

Wer in Zukunft diese Operation auszuführen und zu veröffentlichen gedenkt, nehme sich die klassisch beobachteten und beschriebenen Fälle von Kennedy und Cushing zum Vorbild.

Betreffs des Erfolges scheiden zunächst 9 Fälle aus, die zu früh berichtet oder ohne nähere Angaben sind. Von den 42 Fällen, die über 4 Monate beobachtet wurden, sind nur 3 ohne jeden Erfolg (Fälle 7, 28, 31). In 7 weiteren Fällen ist der Erfolg so gering, dass er praktisch belanglos ist (2, 3, 9, 22, 35, 43, 48). In diesen Fällen ist entweder nur die elektrische Erregbarkeit gebessert, oder es sind schwache Willkürbewegungen in einem oder anderem Muskel wiedergekehrt, oder die Asymmetrie hat ein wenig nachgelassen. Es muss hervorgehoben werden, dass das Nachlassen der Asymmetrie auf einer einfachen Kontraktur beruhen kann, wie sie häufig auch bei schwerer traumatischer Facialislähmung auftreten und Laien wie weniger Geübten als Besserung imponieren kann.

Auch einzelne schwache Bewegungen können durch die Augenmuskeln — wie Létiévant beobachtete —, durch den Masseter und das übergreifende Platysma der anderen Seite mitgeteilt werden.

Das sicherste Kriterium bleibt die elektrische Erregbarkeit. Ich will hervorheben, dass diese in den eben erwähnten Fällen von Hypoglossuspfropfung 35 und 48 gebessert war, und dass diese Fälle höchst wahrscheinlich zu den guten Erfolgen zählen würden, wären sie länger als 4 Monate beobachtet.

Eine grosse Anzahl zeigt einen mittleren Erfolg, der als eigentliche Durchschnittsleistung der Accessoriuspfropfung gelten kann.

(Fälle 4, 5, 6, 10, 19, 20, 21, 23, 25, 26, 29, 30, 32, 39, 44, 49). Es ist meistens in diesen Fällen die Symmetrie in der Ruhe ziemlich gut nach 4 bis 7 Monaten wieder hergestellt, sodass die Entstellung in der Ruhe bedeutend gemindert wird. Bald darauf wird eine Wiederkehr der elektrischen Erregbarkeit konstatiert, zunächst quantitativ und qualitativ verändert. Aber im Laufe von Monaten oder selbst einigen Jahren kehrt ein annähernd normales elektrisches Verhalten zurück. Nach durchschnittlich 6 Monaten wird die erste Bewegung konstatiert, die in der Regel mit den Bewegungen der Muskeln des Pfropfnerven associiert sind. Die Bewegungen bestanden in teilweisem oder völligem Augenschluss und geringer Bewegung im Mundwinkel oder dem übrigen Facialisgebiet. Das Platysma wird sehr häufig, die Stirnmuskulatur — wie Bernhard genau beschreibt — ziemlich selten beweglich. Die Ausdrucksbewegungen blieben in diesen Fällen sehr mangelhaft.

Bei den folgenden 16 Patienten dürfen wir von einem guten Erfolge sprechen (8, 11, 13, 16, 17, 18, 24, 36, 37, 40, 41, 46, 47, 50, 51).

In diesen Fällen ist durchschnittlich die Besserung der Asymmetrie oder die ersten Bewegungen nach 2—4 Monaten aufgetreten. Bei dem Patienten Tubby's konnte schon nach einer Woche die Lidspalte zeitweilig geschlossen werden, nachdem 6 Monate lang eine völlige Durchtrennung der Enden des N. facialis mit einer Diastase von $^1/_2$ Zoll bestanden hatte. Bei den beiden Patienten Bardenheuer's traten nach 5 Tagen respektive $2^1/_2$ Wochen Willkürbewegungen auf. Das sind jedoch Ausnahmen, wie sie ähnlich z. B. von Bardenheuer selbst nach direkter Nervennaht beobachtet wurden, und welche zum Begriff der „Prima Reunio" der Nerven geführt haben.

Nur in wenigen und zwar nicht genau beschriebenen Fällen wird von einer völligen Heilung gesprochen. In diesen haben die Operateure ihren Erfolg überschätzt. So nennt Gluck beispielsweise seinen Erfolg 1904 einen positiven und einwandsfreien, während er nach der genauen späteren Beschreibung von Bernhard nur mässig ist.

Trotz dieser in die Augen springenden Erfolge giebt es noch Neurologen, die den Beweis für das Gelingen der Pfropfung für noch nicht erbracht halten. Ich gestehe, dass die 3 von mir berichteten Fälle nicht beweisend sind.

Beim Tiere stellt Manasse als Beweis für die gelungene „Greffe

nerveuse" folgende Forderungen auf:

1) Klinische Wiederherstellung der Funktion,

2) Wiederkehr der elektrischen Erregbarkeit,

3) Anatomische Verbindung der beiden Nerven.

4) Histologischer Nachweis, dass an der Stelle der Pfropfung die Nervenfasern aus dem Stamm des einen Nerven direkt in das periphere Ende des andern übergehen. Auf die Punkte 3 und 4 müssen wir beim Menschen vorderhand verzichten. Dafür stellen wir als weitere Forderung den Nachweis auf, dass die Wiederkehr der elektrischen Erregbarkeit nicht durch das Auswachsen des centralen Facialisstumpfes, sondern eben durch die Pfropfung erfolgt ist. Das ist in der übergrossen Mehrzahl der Fälle — auch bei sonst gut beobachteten — vernachlässigt.

Von Kennedy's Fall sagt schon Faure, dass er die Beweiskraft eines Experimentes habe. Kennedy sagt: „Der motorische Punkt (für den Facialis) lag links unmittelbar unter dem Ohrläppchen, aber auf der rechten Seite ca. 2 cm weiter nach abwärts an einem Punkte entsprechend der Vereinigung zwischen Facialis und Hypoglossus".

Aehnlich berichtet Cushing am 127. Tage nach der Operation: „Ueber der Narbe an der rechten Seite $2^1/_2$ cm unterhalb des Processus mastoideus giebt galvanische Reizung mit einem mässig starken Strom eine kräftige, wirklich prompte Reaktion aller Gesichtsmuskeln, löst jedoch keine Antwort im Kopfnicker und Trapecius aus. Reizung auf der anderen Seite giebt kurze Zuckung in letzteren Muskeln". Leider betont Cushing nicht, ob auch oberhalb des angegebenen Punktes auf der rechten Seite der N. facialis erregbar ist oder nicht. Dieselbe Auslassung begeht Bernhard im Falle Gluck. „Es reagiert das gesamte Facialisgebiet auf den faradischen Strom, sowohl vom Pes anserinus als auch von der Gegend der Greffe nerveuse".

Im Falle Mintz (16) wird gesagt: „Reizt man den N. facialis vom üblichen Punkt, d. h. von der Ohrmuschel, so werden auf der kranken Seite Kontraktionen der Gesichtsmuskeln ausgelöst, wenngleich erst bei grösserer Stromstärke als auf der gesunden Seite.

Die Konsequenzen dieses Befundes hat weder Mintz noch ein späterer Berichterstatter gezogen. In den beiden von mir beobachteten Fällen 29 und 30 hat sich ergeben, dass die elektrische Erregbarkeit prompt vom typischen Facialispunkt in oder hinter dem Gehörgang erfolgt, dagegen nicht von der Stelle der Pfropfung

respektive der nach oben geschlagenen Hälfte des N. accessorius aus. Von diesem Punkte $2^1/_2$ bis $4^1/_2$ cm unterhalb des Ohrläppchens erfolgte nur Reaktion im Accessoriusgebiet, im Platysma und den untersten Kinnmuskeln, welche direkte Fortsetzungen des Platysma sind. Ich bin daher gezwungen, diese beiden Fälle, sowie den Fall Mintz so aufzufassen, dass die Restitution im Wesentlichen durch nachträgliche Wiedervereinigung der beiden Enden des N. facialis erfolgt ist. Obwohl in einem Falle 18 Monate, in den anderen 6 resp. 4 Monate Lähmung bestanden hat, ist an dieser Auffassung festzuhalten. Herr Prof. Hofmann, der so liebenswürdig war, die Fälle zu untersuchen, hat eben diese Ansicht. Es ist nicht auszuschliessen, dass die Pfropfung auf irgend eine uns noch nicht bekannte Weise den Erfolg mit beeinflusst hat. Nach den oben besprochenen Tierversuchen kann uns dieses nachträgliche Zusammenheilen der beiden Enden des N. facialis nicht wundern.

Wir haben gesehen, dass also streng genommen für die Ueberzahl der Fälle der exakte Beweis nicht geführt ist, dass die Besserung überhaupt durch die Pfropfung erfolgt ist. Inwieweit die höchst merkwürdigen Mitbewegungen den Erfolg beweisen, werden wir später noch erörtern.

Aber ist nicht überhaupt die Thatsache der Heilung einer lange Zeit bestehenden Lähmung Beweis genug für das Gelingen der Greffe nerveuse?

Da müssen wir zuerst uns fragen, welche Prognose geben denn schwere traumatische Lähmungen des N. facialis ohne die Pfropfung. Es zeigt sich nun, dass die Ansichten der Autoren über diesen so grundlegenden Punkt ausserordentlich differieren. So sagen Faure und Furet: „La paralysie consécutive à la résection ou à la destruction du facial dans sa portion intrarocheuse a été jusqu'ici considerée comme incurable". Aehnlich äussert sich Ballance: „Während in sogenannten rheumatischen Fällen die Heilungsaussichten gute sind, kann doch in anderen Fällen, besonders solchen, die durch ein Trauma oder eine Zerstörung des Canal. Fallopiae durch eine eitrige Otitis media verursacht sind, die Heilung nicht erfolgen, und der Patient ist zu lebenslänglicher Entstellung verdammt.

Bei der Diskussion der Gesellschaft der Aerzte in Wien äusserte sich Alexander über diesen Punkt: „Die Spontankorrektur anlangend, können wir für die Fälle mit abnehmender oder negativer galvanischer Erregbarkeit die günstigen Erfolge der Regeneration nicht bestätigen".

Dem gegenüber schreibt Alt: „Der infolge einer chronischen eitrigen Mittelohrentzündung oder im Anschluss an eine Radikaloperation des Mittelohres gelähmte N. facialis zeichnet sich durch seine ausserordentliche Regenerationsfähigkeit aus. Nahezu $^7/_8$ aller Fälle gehen auf Massage, faradische und galvanische Behandlung nach Wochen, Monaten und selbst nach einem Zeitraum von über einem Jahre gänzlich zurück".

Herzfeld äusserte sich in der Berliner otologischen Gesellschaft (Sitzung v. 10. März 1903): „Gerade bei Lähmungen, die innerhalb des Kanals eintreten, sei es, dass nur der Kanal eröffnet wird, sei es, dass der Nerv selbst verletzt oder gar völlig durchschnitten wird, wissen wir, dass bisweilen erst nach Jahren eine vollständige Regeneration eintritt". Nach Vohsen erstreckt sich die Regenerationsfähigkeit des N. facialis noch weit über ein Jahr.

Bei diesem Widerstreit der Ansichten wäre es eine dankenswerte Aufgabe, die Resultate unbehandelter völliger Gesichtslähmungen zusammenzustellen. Leider fand sich das Material der Heidelberger Klinik wenig geeignet für diese Aufgabe. Die wenigen totalen Lähmungen, die verzeichnet wurden, waren fast immer bei malignen Tumoren.

Der Freundlichkeit von Herrn Prof. Kümmel verdanke ich 2 Fälle, bei denen lange Zeit Facialisparalyse mit völliger Entartungsreaktion bestand. Sie seien kurz mitgeteilt:

Anna Pf., 37 J. alt, stürzte am 13. III. 03 mehrere Meter tief durch ein Glasdach und wurde bewusstlos der chirurgischen Klinik überbracht. Aus dem rechten Ohr und der rechten Nase floss reichlich Blut, die Bewusstlosigkeit hielt 12 Tage an. Sie erwachte mit totaler rechtsseitiger Facialisparalyse und Abducensparese. Die Gesichtslähmung war mit völliger Entartungsreaktion verbunden. Da sie den Vorschlag einer Pfropfung ablehnte, wurde sie auf die medicinische Abteilung am 29. IV. verlegt. Die Lähmung des Facialis war unverändert. Der Bericht von der Ohrenklinik lautet: „Leichte Hörstörung infolge einer Fraktur der Pars epitympanica mit leichter Dislokation des Hammers. Offenbar Bruch des Fallop'schen Kanals in der Narbenmasse des ovalen Fensters mit Dislokation der Bruchstücke".

Am 6. V. 03 wurde bei der klinischen Vorstellung noch vollkommene Facialisparalyse mit Entartungsreaktion und Beteiligung des Geschmackes, aber ohne Gaumensegelpause festgestellt. Pat. wurde noch kurze Zeit in der Klinik und dann ambulatorisch mit dem Strom behandelt. — Vom 9. III. 04, also etwa 1 Jahr nach dem Eintritt der Lähmung, lautet die Aufzeichnung der Nervenambulanz: „Facialislähmung geheilt mit leichter

Kontraktur in der rechten Gesichtshälfte. Herabsetzung der elektrischen Erregbarkeit". Am 28. II. 07 stellte sich die Pat. wieder vor, also nahezu 4 Jahre nach dem Unfall. Das Gesicht ist in der Ruhe symmetrisch, nur ist das rechte Auge etwas enger als auf der gesunden Seite. Stirnerunzeln, Augenschluss, Blinzeln, Pfeifen und Zähnezeigen gehen sehr gut. Beim Lachen, das nicht ganz symmetrisch ist, wird das rechte Auge ganz klein und die Nasolabialfalte vertieft. Der Geschmack ist noch für alle Qualitäten in den vorderen zwei Dritteln der rechten Seite herabgesetzt. Im Ganzen ist die Heilung eine so gute, wie sie schwerlich durch die vorgeschlagene Pfropfung erreicht wäre.

Der zweite Pat. Ph. K., 53j. Landwirt, wurde wegen Otitis media acuta am 8. VII. 05 in der Ohrenklinik aufgenommen. Da ausgiebige Paracentese nicht zur Heilung führte, wurde am 20. VII. die Warzenfortsatzaufmeisselung vorgenommen. „Um die mehr nach vorne gelegenen Zellen auszuräumen, ist man gezwungen, sehr weit nach medial in die Tiefe zu gehen. Dabei wird der N. facialis in geringer Ausdehnung (3 mm) freigelegt und mit der Zwickzange ziemlich stark gedehnt, sodass heftige Zuckung der Gesichtsmuskulatur entsteht". Der Pat. erwachte aus der Narkose mit völliger Facialislähmung.

Wenige Tage darauf trat völlige Reaktionslosigkeit auf den faradischen Strom ein. Am 5. VIII. hält die Facialislähmung an trotz des Galvanisierens. Bei K. S. wurde eine deutliche Zuckung der gelähmten Muskeln bemerkt. Am 11. IX. 05 besteht die Facialislähmung noch fort.

Am 28. II. 07, etwa 19 Monate nach dem Eintritt der Lähmung, fand sich folgender Status: Hinter dem rechten Ohre eine völlig vernarbte tiefe Höhle. Der Ohrenspiegelbefund ist ein nahezu normaler, Flüstersprache wird auf 3 m (l. 4 m) gehört. Die rechte Stirnhälfte ist in der Ruhe noch etwas glatter als links, die rechte Nasolabialfalte ist dagegen etwas tiefer als auf der gesunden Seite. Das Stirnerunzeln geht rechts mangelhaft, der Augenschluss ist vollkommen, doch nicht so fest als links; der Blinzelreflex ist mangelhaft. Das Pfeifen ist nicht möglich, beim Lichtanblasen entweicht die Luft nach rechts. Das Zeigen der Zähne geht gleichmässig, beim Lachen bewegt sich fast nur die gesunde Mundseite. Dabei schliesst sich zugleich das rechte Auge und die Nasolabialfalte vertieft sich. Die elektrische Erregbarkeit ist nicht mehr qualitativ verändert, jedoch in allen Aesten herabgesetzt.

Einen sehr interessanten Fall erwähnt Gregor. Bei einem 14jährigen Mädchen bestand seit 3 Jahren infolge von eitriger Mittelohrentzündung eine vollständige Facialislähmung. Nach der Radikaloperation verschwand die Lähmung in einem Monat völlig.

Auf dem Otologenkongress in Karlsbad 1902 wurde ein Fall von Betzold erwähnt, der trotzdem keine dauernde Facialislähmung

behielt, obwohl ein grosser Labyrinthsequester ausgestossen wurde, der einen grossen Teil des Canalis Fallopiae enthielt. Vohsen berichtet über einen Patienten, bei welchem eine nach einem Eingriff entstandene, 7 Jahre bestehende völlige Gesichtslähmung noch von selbst verschwunden ist.

In der Sitzung der Berliner otologischen Gesellschaft vom 10. März 1903 berichtet Stacke über einen sehr interessanten Fall: Er sagt: „Ich habe den Facialis mit dem scharfen Löffel völlig durchtrennt, aus dem Fallopischen Kanal herausgeklopft und ihn nach seiner Säuberung von Granulations- und Narbengewebe wieder zurück in den alten Kanal — gewissermassen wie in eine natürliche Schiene hineingelegt; und auch in diesem Falle hat der Facialis nach fast 2 Jahren wieder angefangen, funktionstüchtig zu werden".

Von einer peripheren, in den Weichteilen erfolgten Lähmung, finde ich in der Litteratur leider keinen Fall. Herr Geheimrat Narath teilt mir mit, dass er in Utrecht nach ausgiebiger Resektion des Facialisstammes nach Extirpation eines malignen Tumors der Parotis ein völliges Verschwinden der eingetretenen Lähmung beobachtet habe.

Ich weiss wohl, dass diese angeführten Thatsachen nicht genügen, um über die Prognose der traumatischen und otitischen Facialislähmung einen exakten Ausspruch zu thun. Soviel ist aber bewiesen, dass ein guter Teil auch nach länger bestehender Lähmung mit Entartungsreaktion — in einem Falle 7 Jahre — noch spontan heilen können. Nach dieser Erfahrung haben die beiden von mir berichteten Fälle und der Fall Mintz ihre Erklärung gefunden.

Noch zurückhaltender werden wir gegenüber der Nervenpfropfung sein, wenn wir nun die durch die Operation gesetzten Schäden betrachten.

In fast allen genauer beobachteten Fällen von Facialis-Accessoriusanastomose wird berichtet, dass beim Erheben der Schulter oder beim Drehen des Kopfes nach der gesunden Seite eigentümliche Mitbewegungen im Gesichte auftreten, Vertiefung der Nasenlippenfalte, Grübchenbildung, Heben des Mundes und seltener Augenschluss. In einem Teil der Fälle wurde konstatiert, dass umgekehrt, bei Versuchen, das Gesicht zu bewegen, Mitbewegungen im Gebiete des N. accessorius auftraten. Sehr instruktive Photographien geben Kennedy, Ballance und Cushing zu ihren Beschreibungen.

Diese Mitbewegungen sind in vielen Fällen anfangs die einzigen Bewegungen, die ausgeführt werden können, so in allen von Bern-

hard beschriebenen Fällen. Von intelligenteren Patienten werden sie selbst bemerkt. So schrieb der Kranke 127 Tage nach der Pfropfung an Cushing: „Wehn I whish to laugh straight, I can help it out with my shoulder".

Die Mitbewegungen erreichen oft eine excessive Höhe. Eine Patientin von Ballance (5) konnte den Schirm nicht in der rechten Hand tragen, weil sonst derartige Grimassen auftraten, dass dieses zu unliebsamen Missverständnissen führte. Die Patientin (4) musste 8 Monate nach der Operation die rechte Hand mit der andern krampfhaft festhalten, um beim Sprechen die Schulterbewegungen weniger auffällig zu machen.

Es ist leicht einzusehen, dass derartige Zustände unleidlich sind. Bei der Sitzung der Gesellschaft für Chirurgie am 11. Mai 1903 äusserte schon Rothmann in der Diskussion über den Fall von Gluck: „Die unwillkürlichen Bewegungen der Gesichtsmuskeln bei der Schulterbewegung bedeutet sogar eine schwere Schädigung und keine Besserung gegenüber einer totalen Facialislähmung, ganz abgesehen von der unvermeidlichen Schädigung einzelner normal funktionierender Muskeln".

In anderen Fällen sind die Mitbewegungen so wenig auffällig, dass sie von den Patienten selbst nicht eher bemerkt werden, bis der Arzt sie darauf aufmerksam gemacht hat. So war es auch bei den von mir beschriebenen Fällen 29 und 30. Die Grübchenbildung im Kinn und die Vertiefung der Nasenlippenfalte hielt so lange an, wie der Arm der afficierten Seite erhoben wurde. Bisher nicht beobachtet ist die von mir gefundene Thatsache, dass diese Bewegungen auch reflektorisch bei irgend einer anstrengenden Bewegung in irgend einem Muskelgebiet auftraten.

Eine Erklärung für diesen Befund kann ich nicht geben. Er erinnert lebhaft an die reflektorischen Bewegungen, welche von Schiff an Hunden nach Resektion des Facialisstammes beobachtet wurden, wie ich oben näher beschrieben habe. Sie erinnern ferner an die Mitbewegungen, die nach schweren rheumatischen und traumatischen Lähmungen des Facialis bei Innervationsversuchen des N. facialis selbst entstehen. Gute Beispiele hiefür sind die beiden nichtgepfropften Fälle Klein und Pfister, sowie ferner der Fall Mintz. Dieser Autor berichtet von seinem Patienten nach 2 Monaten: „Wenn der Patient sein linkes Auge schliesst, so arbeitet gleichzeitig das ganze vom linken Facialis versorgte Muskelgebiet mit, Platysma mit einbegriffen. Der Musculus cucullaris kontrahiert

sich nicht; es scheint also in dieser Richtung vollkommene Dissociation eingetreten zu sein". Dieser Befund stimmt gut zu unserer obigen Annahme, dass im Falle Mintz die Heilung durch Vereinigung der beiden Stümpfe des N. facialis erfolgt sei.

Ueber diese Mitbewegungen nach einfacher Facialislähmung sagt Erb: „Beim Versuche, das Auge zu schliessen, wird gleichzeitig der Mundwinkel nach aussen und in die Höhe gezogen, beim Stirnerunzeln kontrahieren sich die Zygomatici, beim Versuche, den Mundwinkel nach der Seite zu ziehen, verkleinert sich die Lidspalte etc. Bei Innervation der Kaumuskeln oder der Armmuskeln treten jedoch solche Bewegungen nicht auf. So dunkel auch diese Zustände in ihrer Pathogenese noch sein mögen, so charakteristisch sind sie als Ausgang schwerer rheumatischer und traumatischer Paralysen des Facialis".

Ebenso unklar ist natürlich auch die Pathogenese der Mitbewegungen nach der Pfropfung. Faure, Gluck, Tilmann, Cushing, Bernhard u. A. haben sie zu erklären versucht. Es ist nach ihrer Ansicht gewissermassen physiologisch oder besser pathognomisch für die Pfropfung, dass die Impulse anfangs associiert sein müssen. Es ist erst Sache der für den Patienten und Arzt gleich anstrengenden Uebung, die Dissociation der Bewegungen herbeizuführen. Dieses ist theoretisch auf 2 Arten möglich. Entweder werden die Rindencentren des N. accessorius selbst so weit gebracht, dass sie schliesslich koordinierte Impulse in das Facialisgebiet entsenden können, oder die höheren Centren der Gesichts- und Ausdrucksbewegungen gewinnen durch Associationsfasern Einfluss auf die höheren Neurone des N. accessorius. Doch das sind Hypothesen. Thatsache ist nur, dass es nach einiger Zeit und Uebung gelingt, die Gesichtsbewegungen von den Schulterbewegungen zu emancipieren. So berichtet Kennedy 1903 ausdrücklich, dass nunmehr nach mehreren Jahren Bewegungen bei seinem Patienten möglich sind, die unabhängig von der Schulter sind. Er glaubt, dass diejenigen Fälle noch nicht das Ende ihrer Besserung erreicht haben, die noch keine dissociierte Bewegung zeigen. Cushing sagt 287 Tage nach der Operation: „The individual coordinate movements are under much greater control than at the last examination".

Hackenbruch schreibt: „In letzter Zeit konnte ich aber die bestimmte Beobachtung machen, dass das Emporheben der rechten Schulter beim willkürlichen Vorziehen des Mundwinkels nicht mehr so stark ist wie früher." Nach dem Berichte Sherren's äusserte

Stewart, als er nach Jahren die Patienten von C. A. Ballance wiedersah: „Die Patienten sind nun alle im Stande, ausdrucksvoll zu lächeln und das Gesicht unabhängig vom Trapezius zu bewegen". Es scheint also, dass nach einigen Jahren die Nachteile der Mitbewegungen auch bei den schweren Fällen verschwinden. In 4 Fällen von Accessoriuspfropfung (Löhlein, Elsberg, Mintz und Morestin) wird das Fehlen von Mitbewegungen von vorneherein betont.

Weit günstiger betreffs der Mitbewegungen sind Erfahrungen bei der Hypoglossuspfropfung. Nur in 4 Fällen wird überhaupt von diesen gesprochen. Tilmann sagt von seinem Patienten: „Fordert man ihn dagegen auf, den N. hypoglossus zu innervieren, indem man ihn schlucken lässt oder indem man ihn auffordert, die Zunge zu bewegen, dann treten deutliche Bewegungen im Facialisgebiete ein. Der Mundwinkel hebt sich mit Deutlichwerden der Nasolabialfalte." In den Fällen Weir und Cheatle-Stewart sind die Mitbewegungen etwas geringer. Von der Patientin Körte's betont Bernhard, dass sie gar nicht wusste, dass sie ihre Zunge mitbewegte, bevor er sie darauf aufmerksam gemacht habe. Bei dem ganzen Rest der Hypoglossuspfropfungen wurden die Mitbewegungen entweder gar nicht bemerkt, oder sie waren nicht vorhanden, was praktisch auf dasselbe hinausläuft.

Bardenheuer betont von seinen beiden Patienten ausdrücklich, dass Mitbewegungen der Zunge fehlten. Er glaubt dieses dadurch erreicht zu haben, dass er beide Male den Hypoglossus völlig durchtrennt hat. Doch — wie schon Bernhard hervorhebt — hat sich diese Ansicht nicht durch die anderen Erfahrungen bestätigen lassen. Zwar hat auch Mintz, der den Accessorius völlig durchschnitt und Morestin, der den Ast für den Trapezius endständig mit dem peripheren Facialisstumpf vernähte, das Fehlen der Mitbewegungen festgestellt. Doch sprechen hiergegen die Beobachtungen Cushing's, Steiner's und Tilmann's, die trotz völliger Durchschneidung und End-to-endvereinigung sehr deutliche Mitbewegungen fanden. Es ist uns also noch keine Methode bekannt, durch die sich mit Sicherheit die Associationsbewegungen vermeiden lassen. Bei der Verwendung des Hypoglossus sind sie jedoch seltener und weniger störend.

Auch hierfür sind verschiedene theoretische Erklärungsversuche gegeben. Schon Ballance schlägt den N. hypoglossus deshalb vor, weil die Rindencentren sowohl wie die Bulbärkerne inniger mit den Facialiscentren zusammenhängen als die Centren des Accessorius.

Weiter haben Taylor und Bernhard diese Ansicht ausgesprochen. Letzterer hebt hervor, dass nach den Untersuchungen von Gowers, Tooth, Turner u. A. es wahrscheinlich sei, dass die für den Schliessmuskel des Mundes bestimmten Facialisfasern oft aus dem Hypoglossuskern ihren Ursprung nehmen.

Es genüge nur auf diese Fragen hingewiesen zu haben. Wichtiger ist es, dass die Erfahrung uns lehrt, dass die Erfolge bei der Verwendung des N. hypoglossus schnellere, vollkommenere und von Mitbewegungen weniger gestörte sind.

Ueber den Grad, bis zu welchem die Heilung erfolgen kann, äussert sich Bernhard sehr skeptisch: „Wenn es nun einzusehen ist, dass aktive einseitige Bewegung nach der Nervenpfropfung wieder zu Stande kommen kann, so ist andererseits klar, dass die unwillkürlichen, durch psychische Einflüsse oder beim Sprechen entstehenden, stets doppelseitig auszuführenden Bewegungen, bei ihrem Zustandekommen Schaden erleiden müssen und nur unvollkommen oder gar nicht ausgeführt werden können.“ Die neuesten Mitteilungen von Alt, Lafite-Dupont, Kennedy und Taylor und Clark scheinen doch zu etwas besseren Hoffnungen zu berechtigen.

Noch ein zweiter Faktor kommt neben den Mitbewegungen in Frage, der den Wert der Pfropfung herabsetzt: Das sind die Lähmungen durch die Verletzung des Stammnerven. Von früheren Autoren Faure, Césas, Körte u. A. wurde angenommen, dass diese im Gebiete des Hypoglossus beträchtlicher und schädlicher sein müssten, als im Accessoriusgebiete. Dem widersprechen jedoch die thatsächlichen Erfahrungen durchaus. In fast allen Fällen wird betont, dass die Lähmung im Gebiete der Zunge eine schnell vorübergehende sei. Meistens verschwanden die Schluckbeschwerden und geringen Sprachstörungen im Verlaufe von 6 Wochen, während nur eine leichte Atrophie der Zungenseite zurückbleibt, die keine besonderen Symptome zu machen scheint. Wie zu erwarten, zeigt es sich, dass im allgemeinen die Störungen im Gebiete des Hypoglossus bei seitlicher Anfrischung geringer sind, als nach völliger Durchschneidung desselben. So ist im Falle Alexander, bei dem der N. hypoglossus möglichst geschont wurde, die Parese in 14 Tagen völlig verschwunden. Im Falle Alt war der Hypoglossus zur Hälfte eingeschnitten. Auch in diesem Falle bestanden Beschwerden nur für wenige Tage.

Einige Ausnahmen sind sehr merkwürdig und sollen extra hervorgehoben werden. Das sind wieder die merkwürdigen Fälle

Bardenheuer's. Es heisst: Der Ausfall der vom N. hypoglossus versorgten Muskeln fiel kaum nennenswert auf. Anfänglich, in den ersten 5 Tagen, konnte Patientin die Zungenlaute L, N, K, S etc. „nicht ordentlich aussprechen, doch glich sich dieser Defekt bald aus". Und weiter: „Alle Ausfallserscheinungen bezüglich des Sprechens und des Schluckens waren jedoch nach 4 Wochen geschwunden". Ganz ähnlich wird vom zweiten Falle berichtet. Demgegenüber steht der Patient Körte's, bei dem der N. hypoglossus gar nicht angefrischt wurde. Dieser scheint von allen die schwersten Störungen behalten zu haben. Noch nach 2 Jahren und 7 Monaten fand Bernhard: „Beim Essen bleiben die Bissen in der linken Wangentasche zurück" und ferner „Die Sprache ist in Anbetracht der linksseitigen Zungenlähmung und der mangelhaften Beweglichkeit der linken Gesichtshälfte eine leidlich gute"

Bedeutungsvoller für den Patienten ist dagegen die Lähmung im Accessoriusgebiet. Zwar kann der Arm gleich nach der Durchschneidung noch bis zur Horizontalen gehoben werden, aber die Schwäche und kosmetische Entstellung durch die Atrophie ist doch in vielen Fällen eine dauernde geblieben. Die Atrophie des Kopfnickers, das steile Abfallen der Schulternackenlinie und das tiefe Einsinken der Supraclavikulargrube durch das Nachvornesinken des Schultergürtels bedeuten besonders für Frauen eine beträchtliche Entstellung.

Wie a priori zu erwarten, ist die völlige Durchschneidung von beträchtlicherer und dauernderer Lähmung gefolgt, als bei seitlicher Anastomose oder Bildung eines Lappens, oder auch der Verwendung nur eines Muskelastes des N. accessorius. Im Falle Steiner und Cushing sind nach völliger Durchschneidung bedenkliche Defekte geblieben. Bei der Patientin Kennedy's ist trotz völliger Durchschneidung nach 470 Tagen eine perfekte Wiederherstellung erfolgt. Im Falle von Gluck, bei dem nur der Ast für den Kopfnicker durchschnitten wurde, fand Bernhard seltsamer Weise einen Ausfall im Trapezius. Bei den 3 von mir beobachteten Fällen 28, 29 und 30 mit Lappenbildung aus dem Accessorius ist die Kraft nach einigen Jahren völlig restituiert. In einem Falle ist nicht der geringste Rest einer Lähmung geblieben, während in den beiden anderen die beschriebene Vertiefung der Oberschlüsselbeingrube und eine Asymmetrie der Stellung der Schulterblätter geblieben ist.

Durch unsere Betrachtungen haben wir uns schon für den N.

hypoglossus als den geeigneteren — wie alle neueren Autoren — entschieden.

Der von englischer Seite vorgeschlagene N. glossopharyngeus ist wegen seiner versteckteren Lage und seines geringen Kalibers abzulehnen. Die Stärke und die leichte Auffindbarkeit haben Accessorius und Hypoglossus gemeinsam.

Dagegen ist es nicht möglich, nach den bisherigen Erfahrungen sich für eine bestimmte Methode zu entscheiden. Für durchaus überflüssig halte ich die Vorschläge Niccol's und Taylor's, das periphere Ende des durchtrennten Hypoglossus auf den Hypoglossus der anderen Seite oder auf einen Cervikalnerven zu pfropfen. Ich schliesse mich dem Vorschlage Sherren's an, der rät, den N. hypoglossus tief anzufrischen und das periphere Facialisende seitlich einzunähen. Auf diese Weise wird eine genügende Anzahl Achsencylindern zur Neurotisation freigelegt, und der Ausfall im Zungengebiet ist ein bald vorübergehender. Auf diese Weise sind die schönen Erfolge von Alt und Tubby erzielt.

Andrerseits scheint mir durch das Abspalten eines Lappens vom N. hypoglossus, der nach oben geschlagen wird, eine eventuelle spätere Wiedervereinigung der beiden Enden des N. facialis durch die geringere Dislokation des peripheren Stumpfes erleichtert. Praktische Erfahrungen liegen für den N. hypoglossus nicht vor.

Von ganz besonderer Wichtigkeit und Schwierigkeit ist die Frage, wann, d. h. in welchen Fällen und zu welcher Zeit operiert werden soll.

Es zeigt sich ohne Zweifel und ist schon von Anderen hervorgehoben, dass die günstigeren Erfolge recht oft dann erreicht sind, wenn sehr bald nach dem Eintritt der Lähmung operiert wurde. In dem erfolgreichen Falle 8 wurde unmittelbar, im Falle 13 und 40 nach 6 Wochen, in 17, 50 und 51 3 Monate nach eingetretener Lähmung operiert.

Doch stehen dieser Erfahrung die wichtigen Bedenken gegenüber, dass ein guter Teil der Fälle, wie ich gezeigt habe, spontan heilt. Ganz in diesem Sinne sagt schon Kennedy: „If undertaken too early, then it migth be an unnecessary operation, as many of the paralytic cases spontaneously recover".

Energisch widersprechen muss ich den Vorschlägen Taylor's und Sherren's über die nach Radikaloperation auftretenden Lähmungen: „Wenn in den folgenden 14 Tagen sich die Entartungsreaktion einstellt, soll um so lieber, je früher operiert werden".

Es muss vielmehr in weitgehender Weise individualisiert werden. Nur in solchen Fällen, wo nach ausgiebiger Sequestrierung des Labyrinthes oder völliger Zerstörung des Canalis Fallopiae, ferner nach Ausfall eines mehrere Centimeter langen Stückes aus dem Nervenstamm eine Hoffnung auf Spontanwiederherstellung auszuschliessen ist, soll man gleich operieren, sobald die Eiterung vorbei ist. In Fällen dagegen, wo nur eine einfache Quetschung, Durchschneidung, Neuritis oder eine Lähmung unbestimmter Art vorliegt, soll man möglichst lange warten. Alt hält die Operation für indiciert, „sobald die Lähmung durch 6 Monate bestanden hat und eine Wiederkehr der elektrischen Erregbarkeit als Zeichen einer beginnenden Restitution nicht nachzuweisen ist".

Es lässt sich deshalb keine exakte Zeitangabe machen, weil wir nicht wissen, wie lange die Muskeln durch die Pfropfung nach vollkommener Abtrennung vom Centralorgan überhaupt restitutionsfähig sind. Eine grössere Zahl von Fällen wird berichtet, wo nach Jahren und Jahrzehnten die Operation von Erfolgen gekrönt war. Das könnte zu der irrtümlichen Ansicht verleiten, die Pfropfung sei stets auch noch nach Jahren erfolgreich. Wenn man sich jedoch die Fälle genauer ansieht, so haben sie doch alle ihre Eigentümlichkeiten.

Zunächst sei des Falles 28 gedacht, bei dem eine 20jährige völlige Lähmung bestand und bei dem vermutlich aus der eben erwähnten irrtümlichen Auffassung die Operation unternommen wurde. Es konnte keine Besserung erfolgen, weil keine Muskelfasern mehr da waren. Im Falle 36 hat sich nach 16jähriger Lähmung bereits 5 Tage nach der Pfropfung eine Besserung gezeigt, die weiter gute Fortschritte machte. Der Vater des Patienten war Arzt und hatte seinen Sohn 6 Jahre lang elektrisch behandelt. Es zeigte sich bei der Operation ein grosser Defekt im Nerven und trotzdem zuckt bei dem Operieren im Narbengewebe die Oberlippe. Daraus muss ich nach dem heutigen Stande unserer Kenntnisse schliessen, dass der periphere Stumpf doch irgend einen Zusammenhang mit dem Centralorgan hatte. Es ist nicht anzunehmen, dass die 6jährige elektrische Behandlung den peripheren Nervenstumpf mit seinen Muskeln zu neuem Leben erweckt und am Leben erhalten habe. Nach Bethe degeneriert ein vom Centrum abgeschnittener Nerv sogar früher, wenn er elektrisch gereizt wird, als wenn man ihn in Ruhe lässt.

Der zweite Bardenheuer'sche Fall zeigt einen ähnlichen Befund.

Im Falle 43 hat eine 12jährige Lähmung bestanden. „Die Muskeln waren zu der Zeit völlig degeneriert". Der Erfolg bei diesem Patienten muss doch sehr zweifelhaft gewesen sein. Nach seiner Vorstellung in der neurologischen Gesellschaft im März 1906 in New-York sagt Lescynsky: „Der Patient hat noch den Lagophthalmus und offenbare Atrophie der Muskeln". Die geringen Bewegungen um den Mund seien durch den M. masseter mitgeteilt. Bei Hackenbruch's Patientin bestand seit $7^3/_4$ Jahren eine Facialisparalyse mit unbestimmtem Charakter. Die Muskeln reagierten direkt wie indirekt. Das sagt uns genügend.

Im Falle Ballance 6 hatte bei einer 2 Jahre 11 Monate bestehenden Lähmung infolge Schädelbruches die Pfropfung noch leidlichen Erfolg. Auch in diesem Falle gab die Reizung des Nerven direkt in Narkose eine „faint contraction" in einigen Muskeln, und ein Stück des excidierten Nerven zeigte histologisch junge regenerierte Fasern.

Ueber den Fall Elsberg liegt mir kein näherer Bericht vor.

Wir sehen also, dass man nicht kritiklos nach unbegrenzter Zeit operieren darf. Bei veralteten Fällen rate ich deshalb, eventuell in Narkose und subkutan mit starken Strömen zu versuchen, ob noch irgend eine Reaktion in den Muskelfasern vorhanden ist, damit man die Operation nicht umsonst mache.

Betreffs der frischen, traumatischen Fälle im weitesten Sinne stimme ich Alt zu, dass man 6 Monate wenigstens warten soll. Unsere Kasuistik zeigt, dass die Operation nach 6 Monaten noch gute Erfolge zeigt. Natürlich ist bis dahin die übliche interne Behandlung indiciert. Sind nach dieser Zeit noch keine Spuren von Wiederherstellung der Motilität und keine Besserung der elektrischen Reaktion erfolgt, so mag man zu der Operation schreiten. Ist aber nach dieser Zeit die Erregbarkeit der Muskeln erloschen oder nimmt sie ab, so mag man sich mit der Pfropfung beeilen.

Nimmt die elektrische Erregbarkeit zu oder kehren gar Spuren von Beweglichkeit zurück, so darf man noch weitere Monate auf die spontane Wiederherstellung warten, ohne einen eventuellen Misserfolg der Pfropfung befürchten zu müssen.

So äussert sich schon Ballance: „In einem unserer Fälle hat die Paralyse fast 3 Jahre bestanden, und doch folgte alsbald Regeneration. Wir sehen keinen Grund ein, warum diese Grenze nicht überschritten werden sollte, immer vorausgesetzt, dass noch

Muskelfasern da sind, die von dem wiederherzustellenden Nerven innerviert werden können".

Es scheint die Zahl der Fälle nicht gering zu sein, wo der N. facialis nicht mehr die Macht gewinnt, Willensimpulse in sein Muskelgebiet zu senden, wo sein Einfluss oder auch derjenige von Anastomosen aus anderen Nervengebieten aber hinreicht, die völlige Degeneration der Muskeln zu verbinden. Für diese Fälle stimme ich Ballance zu.

Zweimal wurde die Pfropfung wegen schwerer Krampfzustände gemacht. Im Falle Niccol liegt kein weiterer Bericht vor, im Falle Kennedy war die Patientin zufrieden. Der Krampf kehrte nicht wieder. —

Betreffs der chirurgisch technischen Fragen wird von allen Seiten betont, dass die Heilung per primam intentionem erfolgte.

Der Hautschnitt verläuft bogenförmig etwa 6 cm lang in der Kieferwinkelgegend vom Ohrläppchen bis zum Zungenbein. Der N. hypoglossus wird leicht gefunden an seiner Kreuzungsstelle mit dem hinteren Bauche des Diagastricus. Dieser Muskel kann ohne Schaden durchschnitten werden, wenn die nachfolgende Nervennaht es erfordert.

Der schwerste Teil ist das Auffinden des atrophischen N. facialis zwischen Foramen stylomastoideum und der Glandula parotis. Einige Autoren haben sich der Hilfe des Stromes zum Auffinden bedient. Ueber die Methoden der Pfropfung soll nur nachgetragen werden, dass jede Spannung und unzarte Behandlung vermieden werden muss.

Bevor ich diese Arbeit abschliesse, will ich noch bemerken, dass man in manchen Fällen auch an Ersatzoperationen für die Pfropfung denken kann.

Zunächst versteht es sich von selbst, dass nach einfacher Durchschneidung des Facialisstammes die direkte Nervennaht als der viel natürlichere Vorgang auch der gebotenere ist.

Bedeutungsvoll für die nach der Radikaloperation erfolgten Lähmungen sind jedenfalls die Vorschläge von Kümmel auf der Versammlung Deutscher Naturforscher und Aerzte im Jahre 1902. Er erklärt das Zustandekommen der Lähmungen so, dass die Wand des Facialiskanals beim Meisseln in einer seinem Verlaufe annähernd senkrechten Richtung etwa keilförmig einbricht oder in den Kanal hineingeknickt werde, und zwar gleichzeitig mit der Durchtrennung des Facialis.

„Heilt das Fragment in dieser Richtung fest, bildet sich wohl noch eine starke Callusbildung, so liegt ein absolutes Hindernis für die Nervenstümpfe vor". In Fällen dauernder Lähmung schlägt Kümmel deshalb vor, den Facialis möglichst weit unten freizulegen und anzufrischen und die ganze dazwischen liegende Knochenmasse gründlich zu entfernen. So erleichtere man, besonders, wenn man noch eine Rinne für den Nerven herstellt, den durchschnittenen Enden des Nerven die Möglichkeit einer Wiederherstellung." Nach den günstigen Erfahrungen über die Neurolyse am N. radialis und ulnaris und auch nach den oben erwähnten Fällen[1]) von Stacke und Gregor scheinen diese Vorschläge sehr vielversprechend. —

Fassen wir nun unsere Resultate zusammen, so sehen wir, dass wir der schweren Facialislähmung durchaus nicht machtlos gegenüberstehen. Die Pfropfung des N. facialis auf den N. hypoglossus hat im Ganzen gute Erfolge zu verzeichnen. Eine völlige Heilung darf man nicht erwarten, wohl aber nach einigen Monaten die Herstellung der Symmetrie in der Ruhe, die Schlussfähigkeit von Auge und Mund sowie gewisse Willkürbewegungen. Die Ausdrucksbewegungen kehren erst nach längerer Zeit zurück, wenn sie sich überhaupt wieder einstellen. Bis jetzt blieben sie in allen gut beobachteten Fällen mangelhaft. In etwa 20 % der Fälle wurden störende Mitbewegungen der Zunge und umgekehrt beim Schlucken Bewegungen der kranken Gesichtshälfte beobachtet, während die Schädigung durch die einseitige Zungenparese eine sehr unbedeutende und meistens in wenigen Wochen vorübergehende war.

Von besonderer Wichtigkeit ist die Indikationsstellung der Operation. Gleich zu operieren sind die Fälle, deren anatomische Verhältnisse eine Spontanregeneration, die direkte Nervennaht oder die Neurolyse möglich machen.

Fälle, bei welchen die Lähmung über ein Jahr bestanden hat, sind nur dann operabel, wenn noch Muskelsubstanz nachweisbar vorhanden ist. Eine zeitliche Begrenzung findet dann nicht statt.

Lähmungen, die nach Trauma, Operation oder Otitis media erfolgt sind, soll man 6 Monate lang intern behandeln. Verschlechtert sich nach dieser Zeit die elektrische Erregbarkeit der Muskeln,

1) Ein weiterer sehr interessanter Fall wird von Hammond berichtet, wo eine schwere otitische Lähmung nach Radikaloperation mit Säuberung des Canal. Fallopiae von Granulationen und Blutmassen nach 12 Stunden verschwand.

oder ist sie erloschen, so muss die Pfropfung bald gemacht werden. Verschlechtert sich nach 6 Monaten die Erregbarkeit, oder kehren Spuren von Motilität zurück, so soll noch mehrere Monate auf die Spontanregeneration gewartet werden.

Litteratur.

1) Hammond, On the possibility of operative relief of certain forms of facial paralysis. Annals of surgery 1903. — 2) Bernhard, Zur Pathologie veralteter Facialislähmungen. Berl. klin. Wochenschr. 1903. Nr. 19. — 3) Kölliker, Die chirurgischen Erkrankungen der peripheren Nerven. Deutsche Chirurgie 1890. Bd. 24b. — 4) Ziegler, Untersuchungen über die Regeneration des Achsencylinders. Langenbeck's Archiv. 1896. Bd. LI. — 5) Gluck, Neuroplastik auf dem Wege der Transplantation. Ebenda 1880. Bd. XXV. — 6) Tillmanns, Ueber Nervenverletzungen und Nervennaht. Ebenda 1882. Bd. XXVII. — 7) Sick und Saenger, Heilung einer infolge eines traumatischen Defektes bedingten Lähmung des Radialis etc. Ebenda 1897. Bd. LIV. — 8) Manasse, Ueber Vereinigung des N. facialis mit dem N. accessorius durch Nervenpfropfung. Ebenda 1900. Bd. LXII. — 9) Bethe, Anatomie und Physiologie des Nervensystems. 1904. — 10) Münzer und Fischer, Giebt es eine autogene Regeneration der Nervenfasern. Neurologisches Centralblatt 1906. — 11) Erb, Zur Pathologie und pathol. Anatomie peripherer Paralysen. Arch. f. klin. Med. Bd. 68. — 12) Ders., Krankheiten der peripheren cerebrospinalen Nerven, in Ziemssen, Pathologie und Therapie. 1876. — 13) Schiff, Ueber Lähmung des N. facialis bei Hunden. Centralbl. f. Physiologie. 1892. — 14) Sternberg, Cerebrale Lokalisation der Mimik. Zeitschr. f. klin. Med. 1904. — 15) Létiévant, Traité des sections nerveuses. 1893. — 16) Kramer, Zur Neurolyse und Nervennaht. Diese Beiträge. 1900. Bd. 28. — 17) Forsmann, Zur Kenntnis des Neurotropismus. Ziegler's Beiträge. 1900. Bd. 27. — Die weitere Litteratur ist oben im Text angegeben.

— — —

XVI.

AUS DER

CHIRURGISCHEN KLINIK ZU BRESLAU.

DIREKTOR: GEH. MED. RAT PROF. DR. GARRÈ.

Zur Technik der Schädelplastik *).

Von

Dr. **Oscar Sohr.**

(Hierzu Taf. VII—VIII.)

In seinem Werk über Hirnchirurgie führt Kocher aus, dass nicht so sehr die Eröffnung des Schädels als der Schluss desselben bedenklich sei. Selbst bei sehr weitgehenden Operationsdefekten des knöchernen Schädeldaches habe er niemals den geringsten Nachteil als Folge davon eintreten sehen. Er hält es sogar für sehr nützlich, dass der Mensch in diesem Defekt ein „Ventil" besitze, durch das Hirndruckschwankungen leichter ausgeglichen würden.

Gegenüber diesen Ausführungen ist zunächst zu berücksichtigen, das Knochendefekte des Schädeldaches sich gelegentlich spontan

*) In der vorliegenden Arbeit wird ein neues Verfahren der Schädelplastik beschrieben, das ich im Jahre 1895 zuerst angewandt habe. Eine fast gleiche Methode hat v. Hacker viele Jahre später (1903) publiciert, was Durante (Rom) veranlasst hat, seine wieder etwas andere, seit 1884 geübte Methode in der deutschen medicinischen Litteratur bekannt zu geben. In andern Publikationen über diesen Gegenstand haben sich unrichtige Anschauungen über die von den genannten Autoren geübte Technik eingeschlichen. Die vorliegende Arbeit giebt hierüber die nötige Klarstellung und teilt zugleich zum ersten Male genauer die von mir geübte Technik mit, die sich, wie die Krankengeschichten beweisen, im Laufe der Jahre erprobt hat.
Bonn, im Juni 1907. Garrè.

verkleinern und bei intakter Dura mit der Zeit völlig schliessen können. Auf diese Weise würde so wie so die Funktion des „Ventils“ sehr bald aufhören, wenn man angesichts der straffen bindegewebigen Narbe, die den Knochendefekt zu füllen pflegt, überhaupt von einem solchen sprechen will.

Dann aber darf man auch nicht die Gefahren übersehen, die einem solchen „offenen Kopfe“ drohen. Jedes Trauma, das den Schädel trifft, würde an einer Stelle, an der das Hirn nur durch die weichen Schädeldecken geschützt wäre, sehr leicht eine Hirnverletzung zur Folge haben, die ihrerseits wieder je nach dem Sitze zu Ausfallserscheinungen ja zum Tode führen kann. Zwar könnte ein solcher Schädeldefekt leicht durch eine Schutzkappe vor Insulten bewahrt werden, doch abgesehen von der Unbequemlichkeit, die das dauernde Tragen eines solchen Apparates mit sich bringt, schützt sie auch nicht vor anderen Folgen einer solchen Lücke. Bei der Heilung jedes Defektes, der nicht plastisch gedeckt ist, besteht, namentlich wenn auch die Dura mater verletzt war, die Gefahr einer Verwachsung der äusseren Narbe mit der Hirnoberfläche. Infolgedessen haben sich in vielen Fällen Reizungen der Hirnrinde gefunden, die sich in epileptischen Erscheinungen bemerkbar machten. Da vielfach solche Störungen durch Operation geheilt sind, so ist wohl die grosse Mehrzahl der Chirurgen heutzutage darin einig, dass im Falle eines Schädeldefektes, wenn irgend angängig, eine Plastik vorzunehmen sei.

Die ersten Versuche einer Schädelplastik sollen nach Wolff bis in das letzte Drittel des 17. Jahrhunderts zurückreichen. Während die Litteratur des 18. Jahrhunderts nichts über osteoplastische Operationen enthält, wurden im 19. Jahrhundert zahlreiche Versuche einer Knochendefektdeckung überhaupt und auch speciell am Schädel angestellt. Vielfach begnügte man sich damit, den Defekt einfach mechanisch zu schliessen, indem man versuchte, anorganisches Material an der Defektstelle zur Einheilung zu bringen. So verwandte man Gummi, Elfenbein, Metall, Gips, Celluloid etc., das in manchen Fällen, namentlich bei der fortschreitenden Vervollkommnung der Asepsis, einheilte. Doch konnte man auch vielfach bei diesen Fällen keinen Dauererfolg verzeichnen, denn die eingelegten Stücke waren und blieben Fremdkörper und bildeten als solche ein Punctum minoris resistentiae, an dem zufällig im Blute kreisende Bakterien Gelegenheit zur Ansiedelung fanden. Daher war auch eine sekundäre Eiterung und Elimination des Fremd-

körpers niemals ausgeschlossen. Zudem entspricht dieser rein mechanische Verschluss eines Schädeldefektes in keiner Weise den Anforderungen der modernen Chirurgie, die die möglichste Restitutio in integrum erstreben muss, nämlich den knöchernen Verschluss. Es kann daher die Heteroplastik nur dann als zulässig erachtet werden, wenn bei der Notwendigkeit des Verschlusses der Schädelkapsel dem Patienten eine tiefer eingreifende und mit grossem Blutverlust verbundene Operation nicht zugemutet werden kann.

Um den Anforderungen der Wissenschaft nachzukommen, sind dann Versuche gemacht worden, einen knöchernen Schädelverschluss herbeizuführen. Man griff zu Knochenmaterial, das auf irgend eine Weise präpariert war, und erhoffte damit den gewünschten Erfolg zu erzielen. So versuchte auf Senn's Vorschlag Kümmell decalcinierte Knochenstückchen in Defekte einzuheilen. In mehreren Fällen ist ihm dies gelungen, doch glaubt er selbst annehmen zu müssen, das diese Stückchen nur als Fremdkörper zur Einheilung gelangen.

Mertens, der auf Veranlassung v. Eiselsberg's diese Versuche nachprüfte, berichtet, dass zunächst v. Frey an der Hand einer Krankengeschichte nachgewiesen hat, dass der implantierte, decalcinierte Knochen zwar resorbiert, aber nicht durch neugebildeten ersetzt würde. Mertens hat dann selbst an Tierversuchen gezeigt, dass die durch die Implantation entkalkten Knochens erzielte Knochenneubildung nicht nur mangelhaft ist, sondern sogar hinter der im ungedeckten Defekt auftretenden zurückbleibt. Er erklärt dies dadurch, dass durch die schnelle Resorption des Implantatum der zur Knochenneubildung anregende Reiz zu früh erlischt, und führt diesen Misserfolg ferner auf den vollständigen Mangel an Kalksalzen zurück.

Bessere Erfolge haben dann Barth und Landerer mit ausgeglühtem Knochen erzielt. Es erfolgte infolge des Widerstandes gegen die Resorption und der Anwesenheit von Kalksalzen eine rege Knochenneubildung, die zu vollkommenem knöchernen Verschluss führte. Doch erwies sich der geglühte Knochen als zu brüchig, so dass der betreffende Patient noch sehr lange Zeit einer Schutzkappe bedurfte.

Die von einem guten Deckmaterial zu fordernden Eigenschaften, sichere Sterilisierbarkeit, Kalkgehalt und Widerstandsfähigkeit gegen mechanische Insulte wurden von Westermann im gekochten Knochen gefunden. Das Material kann unter Berücksichtigung der Wöl-

bung des zu ersetzenden Schädelstückes jeder beliebigen Leiche entnommen werden. Besonderen Wert legt Mertens aber darauf, dass die gekochte Knochenplatte möglichst fest eingefügt wird und der Kontakt möglichst eng an den Stellen des Defektrandes ist, an denen die Diploe den grössten Blutgehalt besitzt, so dass eine reichliche Blutzufuhr nach Lage der Gefässe garantiert ist. Denn eine schnelle „Verwachsung" von Fragment und Defektrand findet nur da statt, wo beide fest an einander liegen.

Inzwischen hatte man sich auch bemüht lebendes Knochengewebe in Schädeldefekte einzubringen und hatte dabei verschiedene Wege benutzt. Im Anschluss an die Reimplantation austrepanierter Knochenstücke wurde versucht, lebenden, frisch von anderen Körperstellen oder von Tieren entnommenen Knochen mit seinem Periost zur Defektdeckung zu verwenden. Doch sind von letzterem nur vereinzelte Fälle bekannt geworden, während man schon häufiger Periostknochenmaterial von anderen Körperstellen des Patienten selbst benutzte und zur Entnahme die Innenfläche der Tibia bevorzugte.

Neben dieser Einpflanzung von Tibiastücken, gekochten Knochensplittern und der Methode von Müller-König wurde, wie Franke mitteilt und auch Stieda bestätigt, mehrfach auch eine neue mit Erfolg angewandt. Es wurden beim Debridement völlig losgelöste Knochensplitter zunächst in warmer Borwasserlösung aufgehoben und später in den Defekt reimplantiert, wobei auch die innige Berührung oder Anpassung der implantierten Stücke mit dem Knochenwundrand als wichtig anerkannt wurde. Hierbei machte es keinen Unterschied, ob die Knochenstücke der Tabula interna oder externa angehörten. Die glatte Fläche der Plättchen kam auf die Dura zu liegen. Jede Blutung musste sorgfältig gestillt werden, damit die Knochenteilchen nicht aus ihrer Lage gerückt werden konnten. Ueber den eingepflanzten Knochenstückchen wurde die Haut vernäht. War eine genügende Deckung nicht zu erzielen, so mussten seitliche Entspannungsschnitte angelegt oder eine Plastik vorgenommen werden. Waren die entfernten Knochenstückchen zu sehr zertrümmert, so dass sie zur Bedeckung der Knochenlücke nicht ausreichten, so wurde an einem Knochenrande das Periost in grösserer Ausdehnung abgelöst und hierauf von der Tabula externa des unverletzten Knochenteiles flache Knochenplättchen mit dem Meissel abgehoben und diese in die Knochenlücke eingelagert.

Zwei Jahre später veröffentlichte Hoffmann im Princip ge-

genau dieselbe Methode, die er unabhängig von der Bramann'schen Klinik erfolgreich angewandt hatte. Er trägt vom Rande des Defektes nach Zurückschieben der weichen Teile inklusive des Periostes 1—4 qcm grosse streifenförmige Knochenplättchen mit dem geraden Meissel ab und tapeziert mit ihnen die früher aussen liegenden etwas konkaven Flächen nach innen legend den Defekt aus. Die Blutstillung braucht bei dem Verfahren im Gegensatz zur Bramann'schen Klinik keine ängstlich genaue zu sein, da das Blut zwischen den Lücken der Knochenplättchen herausdringen kann und ein Ausfüllen der Lücken mit demselben ja erwünscht ist. Ueber den implantierten Stückchen werden die Weichteile vorsichtig, damit die Plättchen sich nicht verschieben, herübergelagert und exakt vernäht.

Im Gegensatz zu diesen Einpflanzungen von Knochenstücken, die aus ihren bisherigen Verbindungen vollständig gelöst waren, versuchte man weiter lebenden Knochen einzuheilen, der durch Brücken mit lebendem Gewebe in Verbindung blieb.

Im Anschluss an die von Müller modificierte Methode der temporären Schädelresektion nach Wagner und Wolff benutzte König einen Müller'schen Lappen durch Verschiebung zur Deckung eines Knochendefektes. Der Lappen, der aus Haut, Periost und Tabula externa besteht, wird der Umgebung des Defektes entnommen und nach Drehung des Lappenstieles in den Defekt gebracht. Dieser kann unter Anfrischung der Knochenränder durch Bildung eines anderen gestielten Lappens freigelegt werden, der auf die nunmehr blossgelegte Diploe verlagert wird, so dass eine Lappenauswechselung erfolgt. Die Gründe zu den weiter gehenden Verbesserungsversuchen dieser Plastik liegen anscheinend in der ziemlich schwierigen Technik. Zunächst retrahieren sich bei der Bildung des Hautlappens die Weichteile so stark, dass die dazugehörige Knochenlamelle notgedrungen zu klein ausfällt und den entsprechenden Defekt nicht vollkommen verschliesst. Es wird dadurch entweder die Bildung eines weiteren Lappens notwendig oder der Schädelverschluss bleibt mangelhaft, was sich späterhin an der Stelle durch mehr oder minder ausgedehnte Pulsation verrät. Man ist daher gezwungen den Hautlappen mit Rücksicht auf die Weichteilretraktion stets grösser zu bilden als es der nebenan befindliche Defekt erfordern würde. Dies hat schon König bei der Angabe der Methode anerkannt. Ferner hat der Operateur infolge der dicken Weichteilbedeckung beim Abmeisseln keine Uebersicht über

den Ausfall der Stärke der Knochenlamelle. Bei besonders dünnen z. B. kindlichen Schädeln ist es infolge dessen nicht ausgeschlossen, dass er das ganze Schädeldach perforiert und so neue Defekte setzt.

Den Nachteil der geringen Uebersicht teilt diese Methode mit der von Wolff angegebenen, der sich folgendermassen äussert:

Es handelt sich darum, vollständig aus allen ihren knöchernen Verbindungen abgetrennte, aber breit am Periost und der Haut adhärent gebliebene Knochenstücke in der lockeren Verbindung zwischen Periost und Haut derart zu verschieben, dass das Knochenstück nebst seinem Periost zur Ausfüllung eines nahe benachbarten Knochendefektes benützt wird, während die Haut ganz oder nahezu ganz an ihrer ursprünglichen Stelle verbleibt. Es findet somit eine Knochentransplantation statt, ohne dass zugleich ein König'scher, ebenfalls zu transplantierender Hautlappen gebildet zu werden braucht. Diese Methode ist, abgesehen von der schon oben erwähnten geringen Uebersicht über das Operationsfeld, nur zur Deckung ganz geringer Defekte geeignet, da die Verschieblichkeit zwischen dem Knochen und den ihn bedeckenden Weichteilen doch eine äusserst begrenzte ist.

Sehr ähnlich der von Müller angegebenen Methode zur temporären Schädelresektion, die später zur Defektdeckung verwendet wurde, stellt sich die von Durante geübte Lappenbildung dar. Biagi beschreibt sie folgendermassen: Die Durchschneidung der weichen Teile wird entweder halbkreisförmig mit der Basis unten ausgeführt oder vermittelst eines längeren Hautschnittes und zweier kürzerer perpendikulärer, die mit ihrem Mittelpunkte auf den Enden des ersteren stehen, so dass zwei rechtwinklige Lappen gebildet werden. Diese Schnitte dringen überall bis auf den Knochen. Nachdem so der Lappen vorgezeichnet und für die Blutstillung gesorgt ist, wird der Knochen vermittelst eines Raspatoriums bis zu einem gewissen Grade von den ihn umgebenden weichen Teilen befreit und darauf mit einem feinen Hohlmeissel die Linie der Knochensektion gezogen, parallel mit dem Rande der weichen Teile. Nach Vollendung dieses ersten Operationsaktes befreit man mit einem gewöhnlichen Mac-Ewen'schen Meissel einen kleinen am Periost hängenden Knochensplitter der äusseren Hüllenschicht. Es ist von Bedeutung, den Meissel so zu halten, dass er soweit als möglich die Richtung einer Tangente zur Oberfläche nimmt, indem man so oberflächlich als möglich kleine Schläge ausführt und zugleich den Meissel nach jedem Schlage leise aufhebt. So erhält man einen

Lappen so gross man will, der sehr beweglich und leicht verschiebbar ist. Ist man an diesem Punkte angelangt, so handelt es sich nur darum, den Schädeldefekt so weit und gross wie den Lappen der weichen Teile zu machen, was auf einmal entweder mit dem Hohlmeissel oder mit der Zange von Montenovesi ausgeführt wird.

Durante legt, wie Biagi hervorhebt, nur auf das Reizungsvermögen des Knochens und seine Funktion als einfaches Modell für die künftige Knochenneubildung Gewicht, so dass es sich schliesslich nur um passive, zur Absorption bestimmte Modelle handelt.

Aus der Schilderung der Technik geht ferner deutlich hervor, dass Durante's Lappen aus Haut und Periost mit daranhängenden Teilen der Tabula externa besteht, und nicht, wie von Sultan und Borchard angenommen wurde, nur aus Periost und Externasplittern.

Zum Vergleich sei die von Sultan angewandte Plastik hier wiedergegeben: Es handelt sich um einen von der Eisenbahn überfahrenen Bahnarbeiter, der u. a. eine grosse Schädelwunde aufweist. Nach Umschneidung der Schädelwunde wird die Impression ausgiebig freigelegt durch einen senkrecht auf die Mitte der Wunde gesetzten Querschnitt. Es erfolgt Debridement, und dann wird zur primären Deckung geschritten. Deshalb wird links neben dem Defekt ein nach unten gestielter Periostknochenlappen, der nur die Tabula externa enthält, gebildet und über den Defekt geschoben. Die Knochenlamelle war nur ein bis zwei mm dick und brach an mehreren Stellen ein, behielt aber überall ihren Zusammenhang am Periost. Fixierung über dem Defekt durch einige Periost-Catgutnähte. Vollständige Naht der Schädelhaut darüber.

Es fällt auf, dass Sultan angiebt, nach der Durante'schen Methode operiert zu haben. Denn einmal hätte er die Arbeit Bunge's kennen müssen, die bereits 2 Jahre vor seiner erschienen war, und in der dieser die von Herrn Geheimrat Garrè angewandte Methode klargelegt hat. Weiter dürfte sie ihm auch nicht ganz unbekannt gewesen sein, da er ca. ein Jahr lang Assistenzarzt an der Garrè'schen Klinik war. Ich komme auf diese Methode noch näher zurück.

Wesentlich vereinfacht wird die Technik der Schädelplastik, wenn man nach Zurückpräparieren der Haut mit der Aponeurose die Lappenbildung auf Periost und Tabula externa beschränkt, wie es v. Hacker vorgeschlagen und Lyssenkow noch früher bereits versucht hat. Dieser meisselte zum Verschlusse der Glabellaröffnung einer sincipitalen Encephalocele das dazu erforderliche Knochenstück

aus dem seitlichen äusseren Abschnitte des Frontale, da wo der Margo supraorbitalis in den Processus jugalis übergeht, ab, liess es mit einem schmalen, bis an den zu deckenden Defekt reichenden Perioststreifen, an dessen distalem Ende es sass, in Verbindung und klappte das Periost so um, dass die Wundfläche des Knochenstückchens nach aussen gerichtet war, dergestalt es in das Loch der Glabella bringend.

v. Bergmann hält das Verfahren für zu kompliciert und die Gefahr der Nekrose des nur von einem schmalen und noch dazu geknickten Periostbande ernährten Knochenfragmentes für zu gross. v. Hacker schlug neben diesem Verfahren, das er selbst auch praktisch mit Erfolg ausführte, weiter vor, von einem gestielten Periostknochenlappen die mitgenommene Knochenschale mittelst der Periostbrücke seitlich zu verschieben, wie es bei der Müller-König'schen Methode mit dem Hautperiostknochenlappen geschieht.

In dieser Weise hat Borchard nach dem v. Hacker'schen Vorschlage in 12 Fällen operiert und einen vollen Erfolg erzielt. Doch schon vor v. Hacker's Veröffentlichung hat Herr Geheimrat Garrè diese Methode selbständig ausgeführt und seitdem mehrfach wiederholt, so dass jetzt die Resultate einer Reihe von Jahren vorliegen.

Zur Klarlegung der Technik lasse ich zunächst die Krankengeschichten folgen.

1. Aus der Rostocker Klinik (G. R. Garrè).

14j. Schüler, aufgen. am 19. VII. 94. Pat. fiel vom Boden der Scheune ins Fach mit dem Kopf voran auf einen eisernen Haken. Nach Anlegung des ersten Verbandes der Klinik überwiesen, daselbst Debridement. Ueberhäutung der Wunde. — Am 13. V. 95 Wiederaufnahme zur Deckung des knöchernen Defektes. Derselbe hat eine Ausdehnung von 2,2—2,5 cm.

20. V. Schädelplastik in Narkose: Die alte Narbe wird in ganzer Ausdehnung gespalten bis auf die dem Periost entsprechende lockere Schicht, welche die Dura überzieht, und von dem Schnitt an durch seitliche Unterminierung die Haut zurückgeschoben, soweit über die Grenzen des Defektes hinaus, als jeder Hälfte desselben entspricht. Alsdann wird der Defekt umschnitten und durch Abmeisseln seines Randes mit dem Hohlmeissel angefrischt. Er ist völlig rund. Alsdann wird beiderseits mit flachen, in der Diploe geführten Meisselschlägen nach entsprechender Umschneidung ein Periostknochenläppchen abgelöst, länglich mit oberer Basis. Die Ablösung gelingt nicht überall vollkommen, indem mehrere Knochenplättchen einbrechen, andere sich ganz ablösen. Besonders ist

das rechts der Fall. Die Läppchen werden über den Defekt gelegt und mit einigen Catgutnähten fixiert. Beim Meisseln wird links direkt in der Mittellinie ein ziemlich grosses Emissarium eröffnet. Die Blutung ist stark, wird gestillt, indem ein aus einem der gelösten Knochenstückchen geschnittener Zapfen eingehämmert wird. Ein Knochenplättchen von fast 1 qcm wird lose auf den Defekt (linker Rand) resp. unter das Periost gelegt. Die Haut wird mit Seide vernäht. Druckverband.

22. V. Augenlider ödematös, etwas Schmerzen in der Stirn. Kein Fieber. Die Wunde wird im unteren Teil etwas geöffnet und wenig blutiges Serum fliesst aus. Feuchter Verband. — 24. V. Schwellung verschwunden. Fäden entfernt. Wunde p. pr. verheilt. — 30. V. An Stelle des Knochendefektes fühlt man jetzt eine leichte Verdickung, die nur in ihrer Mitte auf einem Raum, welchen die Fingerkuppe gerade einnimmt, weich ist und pulsiert. Pat. entlassen. — 6. VI. Pat. stellt sich vor. Der ganze Defekt ist mit einer leicht federnden, verschieden dicken, harten Platte bedeckt. Keine Pulsation. Eine weiche Stelle nur noch am unteren Rande ca. erbsengross.

2. Aus der Privatklinik des Herrn Geheimrat Garrè-Königsberg.

24j. Leutnant. Am 2. III. 01 Schuss mit dem Pfropfen einer Patrone aus einem Jagdgewehr aus ca. $1^1/_2$ m Entfernung gegen die linke Stirnseite. Bei aseptischem Verband 3 Wochen lang Wohlbefinden. Dann Fieber und Bewusstseinsstörungen, sowie Entleerung von Eiter aus der Wunde. Debridement. Heilung der Wunde per granulationem. Defekt etwa 1 Markstück gross.

12. V. 03. Deckung des Defektes durch einen subaponeurotisch verschobenen Periostknochenlappen vom Stirnbein. Excision der Narbe, Emporheben der Haut und Galea nach Anlegen zweier nach der Haargrenze zu divergierender Schnitte. Anfrischen der Defektränder. Dura verdickt. Beim Anfrischen der Defektränder mit Raspatorium und Meissel wird die Dura in Ausdehnung von etwa 1 mm eröffnet, es entleert sich pulsatorisch etwas Liquor cerebrospinalis. Entnahme des Periostknochenlappens vom äusseren oberen Teile des Stirnbeines. Exakte Periostnaht an den Rändern des verschobenen Lappens. Vollständige Bedeckung desselben durch Verschiebung der durch die Hilfshautschnitte gebildeten Hautlappen.

Reaktionsloser Verlauf. Am 2. Tage Entleerung eines kleinen unter dem Lappen angesammelten Hämatoms. Lappen hebt sich nach 6 Tagen nicht mehr pulsatorisch.

3. Aus der Kgl. chirurg. Klinik zu Königsberg (G. R. Garrè).

Gustav V., 4 J. Der Knabe ist beim Spielen gefallen und hat sich dabei eine Kopfverletzung zugezogen. Am 16. XI. 01 Debridement. Heilung der Wunde per granulationem. In etwa Thalergrösse sieht und fühlt man deutliche Pulsationen. Allgemeinbefinden dauernd gut. Nach

Vernarbung der Wunde Deckung des Knochendefektes.

2. XII. 01 Operation (G. R. Garrè): Uebliche Vorbereitung. Narkose mit B.M. Es wird ein breitbasiger Lappenschnitt durch die Kopfschwarte in der Weise angelegt, dass in die Basis desselben der Defekt zu liegen kommt, der nach Zurückpräparieren des Lappens zu Tage tritt. Der Defekt ist annähernd kreisrund, der Rand ist scharf und dünn. Nun wird oberhalb des Defektes ein gestielter Lappen mit dem Meissel gebildet, der aus Periost und oberflächlicher Knochenlage besteht; derselbe kann so verschoben werden, dass der Defekt durch ihn gedeckt wird. Der Rand des Defektes wird vorher mit dem Meissel angefrischt. Nach Verschiebung des Periostknochenlappens über den Defekt und Fixation desselben durch eine Periostnaht wird der Hautlappen zurückgelegt und die Hautwunde durch Seidenknopfnähte geschlossen. Verband mit Schutzkappe.

Reaktionsloser Verlauf bis auf eine geringe Temperatursteigerung infolge Varizellen. Bei der Entlassung des Pat. aus der Klinik ist die Hautnarbe fest, nicht druckempfindlich. Der Knochenlappen völlig eingeheilt, und der Defekt dadurch vollständig gedeckt. Pulsation ist nicht zu sehen noch zu fühlen. — Nachuntersuchung am 6. IX. 05. Ziemlich blasse Narbe. Pulsation weder sicht- noch fühlbar. Kein tastbarer Defekt im Knochen. Der Rand des Ersatzlappens ist durch deutlich fühlbare periostale Wucherung kenntlich. Die Hautnarbe zeigt mässige Verschieblichkeit. Das kosmetische Resultat ist sehr gut.

4. Aus der Kgl. chirurg. Klinik zu Königsberg (G. R. Garrè).

Isaak H., 13 J. Pat. wurde im Alter von 9 Monaten von seiner Mutter auf die Erde fallen gelassen. Er fiel dabei auf den Hinterkopf. Seit der Zeit liess sich an der betreffenden Stelle ein Loch im Schädel fühlen, das nicht wieder geheilt ist. Die Untersuchung des intelligenten, kräftig entwickelten Knaben ergiebt unterhalb der Schädelhöhe einen etwas auf das linke Scheitelbein übergreifenden Defekt des oberen Teiles des Hinterhauptbeines. Der quergestellte Defekt hat eine Länge von 10 cm, eine Breite von 4 cm. Die Ränder des Defektes sind glatt und abgerundet, der Defektboden ist weich, pulsiert deutlich. Druck auf den Defektboden ist nicht schmerzhaft.

21. IV. 02 Operation: Nach Rasieren des Kopfes gründlichste Desinfektion. Operation in halber Bauchlage mit auf die Brust gebeugtem Kopf. Bildung eines Hautlappens mit der Basis nach dem Nacken zu. Hufeisenförmige Umschneidung und Abpräparierung desselben, was über dem Defekt stumpf geschieht. Nach Freilegung der Ränder des Defektes erweist sich dieser von der Grösse 4 : 10 cm. Durch die Dura, die an den Rändern mit dem äusseren Schädelperiost verwachsen ist, deutliche Pulsation. Die Ränder werden so weit als möglich nach innen zu frei gemacht. Dann mit feinem Meissel Anfrischung längs des Defektrandes,

wobei sich an der unteren Cirkumferenz eine zweimalige Perforation nicht vermeiden lässt. Ausfliessen einer geringen Menge Liquor cerebrospinalis. Tamponade der angefrischten Partien und an der den Liquor entleerenden Perforationsstellen. Genau passend wird die Defektgrösse in einer Kautschukplatte nachgeschnitten. Um an dem links neben dem Defekt gelegenen Knochen Material zum Lappen zu gewinnen, muss der Hautschnitt nach links verlängert werden. Es wird nach dem Gummimodell die Grösse des Lappens vorgeschnitten, der Stiel nach rechts oben gelegt. Mit flachem gradem Meissel wird die oberste Lamelle mit Periost zusammenhängend abgeschlagen. Die abgestemmte Knochenplatte hat eine Dicke von 1—2 mm. Die Blutung von der Diploe ist mässig, steht auf Tamponade. Beim Drehen des Lappens knickt er etwas ein im unteren Teil. Nach Hinüberlegen auf den Defekt wird der Rand des Periosts mit einigen Seidenknopfnähten mit der Umgebung befestigt. Hautnaht Drain, Verband.

Fieberfreie Heilung der Wunde, Narbe vollkommen fest und trocken, Knochendeckel fest, noch gerade etwas eindrückbar. Pat. vollkommen fieberfrei.

Wiederaufgenommen 16. XI. 05.

Nach der Entlassung aus der Klinik war Pat. 2½ Jahre ohne Beschwerden. Er besuchte regelmässig die Schule, lernte gut, las sehr viel, ohne je Kopfschmerzen oder Krämpfe zu bekommen. August dieses Jahres (vor 2½ Monaten) kam Pat. nach Orel auf das Gymnasium. Als er zwei Wochen später nach einem Besuche bei seinen Eltern zurückkehrte, bekam er im Wagen einen epileptischen Anfall, den ersten nach der Operation. 5 Tage darauf Anfall in der Schule zwischen zwei Unterrichtsstunden. Pat. wird nach dem Anfall nach Hause gebracht, wo er nach ca. 4 Tagen einen 3. Anfall im Bett bekam. 4. Anfall nach einer Woche, als Pat. zu Stuhl ging. Pat. kehrte darauf zu seinen Eltern zurück, wo er sehr vorsichtig war und 1½ Monate anfallsfrei blieb. 5. und letzter Anfall vor 9 Tagen, als Pat., nachdem er kurz vorher eine schwere Kiste getragen hatte, lesend am Tische sass.

Die Anfälle sind angeblich gleichartig, nicht wesentlich verschieden von den früheren grossen. Eingeleitet werden sie dadurch, dass das linke Auge und der linke Mundwinkel nach links gezogen werden, dann dreht sich der Kopf nach links hinüber unter auffallend starker Rötung des ganzen Gesichtes, dann verliert Pat. das Bewusstsein und fällt zu Boden. Es treten Schüttelkrämpfe in beiden Armen und Beinen auf, auf beiden Seiten gleichmässig. Während der Krämpfe ist das Gesicht stark gerötet, auf den Lippen steht Schaum, die Atmung ist tief, röchelnd, die Augen sind geschlossen. Ob die Hände geballt sind, ist nicht beobachtet worden. Kein Abgang von Stuhl und Urin, nie Erbrechen. Einmal schlug Pat. beim Zusammenstürzen mit dem Kinn auf eine Tischkante, wobei er sich die Zunge mit den Zähnen verletzte. Dauer der

Anfälle 2 Minuten, dann fällt Pat. ohne die Augen wieder zu öffnen in tiefen Schlaf von 4—5 Stunden Dauer. Wird er geweckt, so ist er völlig bei Bewusstsein. Er klagt über Kopfschmerzen und wirres Gefühl im Kopfe, erinnert sich zunächst nicht an die Zeit unmittelbar vor dem Anfall. Einige Male fehlte ihm auch die Erinnerung an Ereignisse des vorhergehenden Tages. Nach dem 1. Anfall wurde vom Arzt Brom verordnet, das Pat. seither genommen hat.

Status: Grosser, sehr kräftig gebauter Pat. mit gut entwickelter Muskulatur und mässigem Fettpolster. Guter Ernährungszustand. Im Gesicht, auf Brust, Rücken und Oberarmen zahlreiche Aknepusteln und vereinzelte Furunkel, solche auch am Hinterkopf. Am rechten Hinterkopf eine bogenförmige Narbe, mit der noch eine nach links gehende Narbe zusammenhängt. In dem von dieser Narbe begrenzten Gebiete zahlreiche Unebenheiten der Schädeloberfläche. An zwei Stellen, zu beiden Seiten der Narbe, etwas lateral von der Mittellinie, besteht ziemlich starke Druckempfindlichkeit. Bei der Palpation fühlt man an der Stelle einen kleinen Defekt im Knochen. Keine Pulsation fühlbar. Drucksymptome nicht auslösbar.

Lungen o. B. Puls regelmässig, mässig voll, Frequenz im Liegen mit etwas erhöhtem Kopf 58, in Rückenlage 60, im Sitzen 64, im Stehen 80. — Urin ohne Eiweiss und Zucker. Sensorium frei, Intelligenz gut, Sprache o. B. Augenhintergrund beiderseits normal. Gesichtsfeld rechts im Ganzen für Weiss sehr wenig eingeengt, für Farben starke nasale Einengung. Centrales Scotom für Rot 20° horizontal, 10° vertikal. Durchmesser für Weiss ca. 8° × 8°. Pat. fixiert ca. 10 nasalwärts von der Augenachse (Dr. Pick). Pupillenreaktion prompt, keinerlei sonstige Störungen seitens der Hirnnerven. Motilität überall normal. Kein Romberg, keine Ataxie, keine Sensibilitätsstörung. Reflexe lebhaft, Patellarreflexe gesteigert. Keine Blasen- und Mastdarmstörungen.

18. XI. Verlegung in die medicinische Klinik zur Beobachtung.

24. XI. Wiederaufnahme. Pat. hat gestern Abend um 10 Uhr einen Anfall gehabt, der im Krankenblatt der medicinischen Klinik folgendermassen beschrieben ist: Sein Beobachter erwachte von einem trommelartigen Geräusch und sah den Pat. neben dem Bette liegen. Pat. schlug mit den Fäusten auf den Boden, atmete schwer und tief und hatte Schaum vor dem Munde. Nach ca. 1 Minute war der Anfall vorüber. Pat. lag ruhig mit geschlossenen Augen da und wurde in sein Bett gelegt, wo er weiter schlief. Während des Anfalles reagierten die Pupillen. Pat. hat von dem Anfall nichts gemerkt. Heute früh war am Pat. nichts Auffallendes zu finden. Grössere Kontusionsverletzungen sind nicht vorhanden. Sensibilität und Reflexe unverändert, keine Motilitätsstörung. — 29. XI. Am Vormittag ganz kurzdauernder epileptischer Anfall, der nicht beobachtet ist.

Operation (Dr. Bunge): Ruhige Billroth-Narkose. Schnitt in der

alten Narbe. Der Hautlappen wird nach unten gestielt gebildet. Um an den Defekt gut heranzukommen, muss der äussere Schnitt aussenseits nach unten verlängert werden. Es findet sich jetzt eine gut Markstück grosse Lücke im Knochen, die mit derbem Gewebe ausgefüllt ist. Die Ränder werden mit dem Meissel angefrischt, ein Periostknochenlappen (Tabula externa) von entsprechender Grösse lateral oben vom Defekt abgemeisselt, durch einen Perioststiel im Zusammenhang mit dem übrigen gelassen und nach unten medial auf den Defekt gebracht. Es entsteht jedoch hierbei an der lateralen Grenze der Entnahmestelle ein kleiner Knochendefekt (Grenze des früheren Knochenlappens), aus dem etwas Liquor cerebrospinalis fliesst. Dieser kleine Spalt ist mit einem oberhalb geschnittenen, nach unten gedrehten Perioststreifen gedeckt, der Periostknochenlappen auf dem Defekt durch Seidennähte fixiert. Blutstillung. Hautnaht. Verband mit Pappdeckel und Stärkebinde.

12. XII. Absolut reaktionsloser Verlauf. Keine Anfälle seit der Operation. I. Verbandwechsel. Wunde p. pr. intent. Entfernung der Nähte. — 18. XII. Knochen fest, nirgends noch eine Lücke fühlbar. Keine Pulsation. Beklopfen des Operationsterrains nicht schmerzhaft. Pat. verlässt das Bett. — 21. XII. Keine Anfälle. Wohlbefinden. Wunde fest vernarbt. Geheilt entlassen.

5. Aus der Kgl. chirurg. Klinik zu Königsberg (G. R. Garrè).

Ida M., 10 J. Wurf mit einem Eisstück aus 3—4 m Entfernung gegen die rechte Stirngegend. An der rechten Frontalgegend befindet sich eine etwa 2 cm lange klaffende Quetschwunde, in deren Tiefe man den Schädelknochen sieht. Derselbe zeigt mehrere radienförmig nach einem Punkte hinziehende Sprünge. Die dadurch gebildeten Knochenfragmente sind in die Tiefe gedrückt, wodurch in der Mitte ein etwa 1 cm im Durchmesser haltender Knochendefekt entstanden ist. 10. XII. 02. Debridement. Tamponade. 16. XII. 02. Die aufbewahrten ausgekochten Knochenstücke werden in den pulsierenden Schädeldefekt gelegt und hierauf die Haut mit den bei der Operation provisorisch angelegten Nähten darüber geschlossen. Schutzkappe. — Die Knochenstücke müssen nach wenigen Tagen wegen starker Sekretion entfernt werden. Heilung der Wunde per granulationem. — 24. VI. 03. Pat. kommt zur Deckung des Defektes.

3. VII. 03. Operation (G. R. Prof. Garrè): Asepsis, Chloroformnarkose. Spalten der alten Narbe; im unteren Wundwinkel wird ein neuer nach links im Winkel von 65° abgehender zweiter Schnitt durch die weiche Schädeldecke geführt. Die Länge dieses Schnittes beträgt 3 cm. Freilegung des knöchernen Defektes. Derselbe hat ungefähr die Grösse eines Markstückes und besitzt eine länglich unregelmässige Form; die Ausdehnung beträgt ungefähr $12^1/_2$ u. $1^3/_4$ cm. Der Knochenrand ist glatt, keine Zacken an ihm. Die zu Tage liegende Dura ist verdickt,

medial fest, lateral lockerer mit dem Knochen verbunden. Anfrischung des Defektes mit schmalem Hohlmeissel. Umschneidung eines gleichgrossen Stückes in der Nähe (Schädelperiost), Abhebelung desselben mitsamt einer sehr dünnen, nur die Corticalis externa enthaltenden Knochenlamelle. Das Periost sitzt jedoch so locker auf, dass es nicht gelingt, den Zusammenhang mit der darunter liegenden Tubula externa zu wahren. Geringe Blutung aus der Diploe, die auf Tamponade steht. Herüberlegen des Lappens, der einen Stiel nach oben zu hatte, auf den Defekt; Herüberziehen des gelockerten Periostes auf den nunmehr knöchern gedeckten Defekt; 5 Nähte, die das herübergezogene Periost mit dem in der Nachbarschaft vereinigen. Stillung der Blutung aus den weichen Schädeldecken. Hautknopfnähte mit Seide. Verband mit Schutzkappe.

Reaktionslose Heilung. Defekt völlig gedeckt. Keine Pulsation mehr, keine Schmerzen. Sehr geringe periostale Wucherung. — 25. IX. 1905: Nachuntersuchung: Blasse Hautnarbe. Nirgends Pulsation. Geringe periostale Wucherung. An der Stelle des ehemaligen Defektes fühlt man eine geringe Abflachung gegenüber der Umgebung. Gutes kosmetisches Resultat.

In Folgendem teile ich einen Fall mit, bei dem dieselbe Methode der Schädeldeckung projektiert war. Beim Meisseln löste sich jedoch die Lamelle vom Periost ab und krümmte sich. Die Modifikation der Methode hat sich infolge dieser kleinen Komplikation von selbst ergeben.

6. Aus der Kgl. chirurg. Klinik zu Königsberg (G. R. Garrè).

Fritz J., 5 J. Kopfverletzung durch Hufschlag. 7. IX. 03 Debridement. Heilung per granulationem.

Wiederaufnahme zur Deckung des Knochendefektes am 3. VI. 04. In der Gegend des linken Tuber parietale eine kreuzförmige breite Narbe, die deutlich pulsiert. Sie verläuft der Länge nach vom Tuber abwärts bis fast an die obere Begrenzung des Processus mastoideus, in der Breite ist sie von geringerer Ausdehnung. Ihr entspricht ein tastbarer Knochendefekt von annähernd ovaler Gestalt, dessen Längendurchmesser $4^1/_2$ cm, dessen Querdurchmesser 3 cm beträgt.

16. VI. 04 Operation (G. R. Garrè): Ruhige Chloroformnarkose. Halbkreisförmiger Lappenschnitt von etwa 12 cm Durchmesser wird in der Weise um den Defekt geführt, dass der Schnitt vorn kaum 1 cm, hinten fast 3 Querfinger breit vom Defektrande entfernt ist. Der hierdurch umschnittene Lappen, dessen Basis unten parallel der Schädelbasis liegt, wird exakt von Periost und von der Schwiele im Bereich des Defektes abpräpariert. Hierbei wird eine etwa linsengrosse Stelle der Dura eröffnet, und es entleert sich klarer Liquor in mässiger Menge. Der Lappen wird nach unten geschlagen. Bei dieser Präparation fällt auf,

dass der Defekt heute auffallend gespannt und stark vorgewölbt ist, ebenso ist die Blutung auffällig diffus und stark, sodass Pat. ziemlich viel Blut verliert. Am Defektrande werden die Narbenmassen in der ganzen Ausdehnung des Defektes durch einen seichten Schnitt von Knochen abgelöst. Ein Raspatorium kann überall unter den Knochenrand geschoben werden, Anfrischung des Knochens durch Abtragung eines millimeterbreiten Randes. Eine spritzende Knochenarterie im vorderen Teile wird durch Kompression gestillt. Hierauf wird zur plastischen Deckung des Defektes geschritten, und es wird zunächst ein 5 cm langer, 4 cm breiter Periostlappen mit hinterem unteren Stiel umschnitten. Es wird der Versuch gemacht, mit feinem schneidenden Meissel die Tabula externa im Zusammenhang mit dem Periost abzutragen. Trotz grösster Vorsicht löst sich das ganz locker haftende Periost von den Knochen in ganzer Ausdehnung ab, so dass gesondert erhalten werden: ein 4:5 cm grosser Periostlappen und eine ebenso grosse, aus der Tabula externa bestehende Knochenplatte, letztere in zwei Stücken. Die Knochenplatte hat sich flach muldenförmig gekrümmt, die Meisselfläche nach der konvexen Seite. Sie wird gedreht, mit der Aussenfläche nach innen auf den Defekt gelegt, weil sie sich so am exaktesten der Durakonvexität anpasst, und an einigen Stellen unter die Knochenränder gefalzt. Der Periostlappen wird darüber genäht, die Nähte sind befestigt z. T. an dem gesunden Periost am unteren Rande des Defektes, z. T. an der Dura im Defekt. Der Periostlappen hat nicht genügt, um den ganzen Defekt und das ganze Knochenstück zu überdecken. Es müssen daher noch zwei kleinere Periostlappen von je 1 cm Breite und 2 cm Länge gebildet werden, die ebenfalls über den Knochen genäht werden. Hautnaht im hinteren Teile distanciert. Komprimierender Verband.

Glatte Wundheilung. Allgemeinbefinden sehr gut. Der transplantierte Knochen hebt sich in toto noch etwas. Pat. wird mit Stärkeverband entlassen und zwar zunächst in ambulante Behandlung.

9. IX. 05 Nachuntersuchung: Strahlige Narbe mit sehr geringer Verschieblichkeit auf der Unterlage. Keine Periostwucherung. Senkrecht über dem Processus mastoid. in der Höhe des oberen Ohrmuschelrandes fühlt man eine Grube im Knochen, in die die Fingerkuppe knapp eindringen kann. Der Boden der Grube ist nicht fühlbar. Nirgends Pulsation. Ein Defekt scheint demnach nicht vorhanden zu sein. Der Junge ist gesund und munter, hat keine Beschwerden.

7. Aus der Breslauer chirurg. Klinik.

August L., 27 J., Wirtschaftsbeamter. Aufgenommen 25. V. 06. Am 20. V. Hufschlag vor die Stirn; sofort bewusstlos. Bewusstsein kam am nächsten Tage wieder. Am 3. Tage nach der Verletzung Nasenbluten. Vom Arzt wird die Wunde gereinigt und verbunden. Pat. wird heute zur Operation hier eingeliefert.

Status: Junger Mann mit gerötetem Gesicht in starken Delirien. Keine Lähmungen, Hirnnerven anscheinend o. B. Augenuntersuchung nicht möglich wegen Irritationen. Keine Blutung aus Ohr, Nase, Mund. Temp. 39. Kein Druckpuls (96). Respiration nicht beschleunigt. Klagen über Schmerzen im Nacken, vielleicht geringe Nackensteifigkeit. Eine ca. 6 cm lange tiefe Quetschwunde an der Stirn mit schmierig belegten Rändern. Nasenwurzel, Glabella, überhaupt die ganzen um die Verletzung liegenden Stirnteile tief imprimiert. Leichte Vorwölbung und Auseinandertreibung der Bulbi. Leichtes Hämatom der Lider. In der klaffenden Stirnwunde Knochenfragment sichtbar. Im Urin kein Albumen, kein Saccharium.

Gleich nach der Aufnahme in die Klinik Trepanation und Entfernung der Knochenfragmente. Tamponade. Allmählicher Rückgang der meningitischen Symptome. Die Wunde heilt per granulationem.

23. VII. Plastische Knochendeckung (G. R. Garrè): Abkratzung der dünnen Epitheldecke der Narbe. Mobilisierung der Haut an den Rändern des Knochendefektes mit geringer Unterminierung überall peripherwärts. Darauf sagittaler Längsschnitt durch die Kopfhaut von der Mitte des hinteren Knochenrandes nach hinten zu ca. 5 cm lang; von hier aus nach beiden Seiten Bildung zweier Hautklappen. Sodann Umschneidung zweier symmetrischer dünner Periostknochenlappen lateral und vorn breitgestielt, mit flachen Meisselschlägen werden sie von der Unterlage mobilisiert, dann um ca. 90° in der Fläche gedreht, in den Defekt eingeklappt und die Periosträndер mit wenigen feinen Seidennähten aneinander und dem Periost der vorderen Kante des Defektes fixiert. Dabei splittern einige Lamellenteile ab und werden peripher zur Deckung verwandt. Darauf Vernähung der Hautlappen mit der mobilisierten Haut an der Stirn- und der Nasenwurzel.

25. VII. Verlauf fieberfrei und ohne Komplikationen. Mächtiges postoperatives Hämatom der beiden Oberlider und der Nasenwurzelgegend. Verband trocken. — 30. VII. An einer Stelle der Naht kommt wenig serosanguinolente Flüssigkeit heraus. — 31. VII. Nähte entfernt. Prima intentio. — 31. VIII. Plastik vom 12. VII. verheilt bis auf eine wenig secernierende Fistel über der Nasenwurzel in der Mitte der ursprünglichen Naht. Von hier fühlt man lose rauhe Knochensplitter (wohl die periostlosen Knochenlamellen bei der Plastik!). Sonst ist der plastische Verschluss tadellos; die transplantierten Lamellen sind fest und unnachgiebig angewachsen. — 16. VIII. Unter Cocain-Adrenalin-Anästhesie Erweiterung der Fistel und Extraktion des Knochenstückchens. Kleiner Tampon. Vernähung der Hautränder mit 3 Broncesituationsnähten. — 20. VIII. Tampon fortgelassen. — 23. VIII. Wunde geschlossen bis auf die kleine Fistelöffnung; heute noch zwei kleine Knochensplitterchen entfernt. Schutzverband und Entlassung im besten Wohlsein. Nervenstatus o. B.

Die Erfolge, die mit dieser Art der Schädelplastik erzielt wurden, sind in jeder Beziehung zufriedenstellend. Leider hatte ich nur Gelegenheit, in einer beschränkten Anzahl der Fälle Nachuntersuchungen anzustellen. Die Dauererfolge erstrecken sich demnach über Zeiträume von $3^3/_4$ Jahren (Fall 3), $2^1/_4$ Jahren (Fall 5) und $1^1/_4$ Jahren (Fall 6). Einen relativen Misserfolg stellt eigentlich nur Fall 4 dar. Es war hier allerdings ein besonders grosser Defekt von 4—10 cm zu decken. Vielleicht hätte es sich empfohlen, an Stelle des einen Decklappens zwei oder drei kleinere zu bilden und mit diesen den Defekt zu schliessen. Es ist allerdings auch nicht ausgeschlossen, dass der neue Defekt sich unter den Verhältnissen des besonders starken Wachstums seines Trägers ausgebildet hat. Erfahrungen hierüber habe ich in der Litteratur nicht gefunden. —

Die geschilderte Technik der Schädelplastik ist von Herrn Geheimrat Garrè, wie aus den Krankengeschichten hervorgeht, zum ersten Male bereits im Jahre 1895 praktisch durchgeführt worden, also lange bevor v. Hacker seinen diesbezüglichen Vorschlag machte. Zudem ist bereits von Bunge kurz auf diese Garrè'sche Schädelplastik hingewiesen worden. Die Verbesserungen gegenüber den anderen Methoden stellen sich kurz zusammengefasst wie folgt dar:

Das von Herrn Geheimrat Garrè angewandte Verfahren, das sich von vornherein vor anderen durch seine Einfachheit auszeichnet, gestattet:

1. durch das Zurückpräparieren der Kopfschwarte und Freilegen des Periosts eine genaue Uebersicht über das Operationsfeld,

2. eine scharfe Kontrolle des vordringenden Meissels bei der Ablösung der Knochenlamelle,

3. eine leicht ausführbare exakte Anpassung des Deckungslappens an die Grösse und Form des Defektes event. an der Hand eines Modells (vgl. Fall 4).

4. Ferner ist infolge der seitlichen Verschiebung des Periostknochenlappens die Gefahr seiner Nekrose ausgeschlossen.

5. Das Verfahren erzielt einen festen, durchweg knöchernen Verschluss des Defektes.

6. Die Resultate sind in kosmetischer Hinsicht sehr befriedigend. Da meist nur wenig mehr als die alte Narbe eröffnet wird (vgl. Fall 1 und 2), ist die Methode namentlich zur Plastik an der Stirn zu empfehlen.

Im Anschluss hieran will ich noch auf einen Punkt aufmerksam machen, der von Fränkel gegen die Anwendung der Autoplastik angeführt wurde. Es handelt sich um die bei dem Abmeisseln der Knochenlamelle häufig aus der Diploe auftretenden starken Blutungen, die, wie v. Eiselsberg berichtet, sogar einmal den Tod des Patienten zur Folge hatten.

Gewöhnlich genügt ja zur Stillung derselben die Kompression, oft ist auch erfolgreich die Glühhitze angewandt. Doch kommt es vor, dass bei Eröffnung grösserer Emissarien eine so starke Blutung auftritt, dass das Leben des Patienten gefährdet erscheint. Hier verweise ich auf ein Verfahren, das Herr Geheimrat Garrè im Falle 1 bei einer starken Blutung anwandte. Er schnitt ein Knochenstückchen so zurecht, dass es in das das Blut entleerende Loch passte und hämmerte es daselbst ein. Die Blutung war sogleich gestillt. Gegebenen Falles dürfte es für den Operateur von Vorteil sein, sich dieses kleinen Hilfsmittels zur Blutstillung in der Diploe zu erinnern.

Litteratur.

Adamkiewicz, Ueber Knochentransplantation. Centralbl. f. Chir. 1889. Nr. 15. — Barth, Histologische Untersuchungen über Knochenimplantationen. Centralbl. f. Chir. 1895. Nr. 26. — Borchard, Ueber die osteoplastische Deckung von Schädeldefekten nach Durante-v. Hacker. Centralbl. f. Chir. 1906. — Brentano, Ueber traumatische Schädeldefekte und ihre Deckung. Deutsche med. Wochenschr. 1894. 17. 18. 20. — Bunge. Ueber die Bedeutung traumatischer Schädeldefekte und deren Deckung. Langenbeck's Arch. 71. XXXVI. — Codivilla, Dei mezzi di riparazione delle scontinita craniche. Centralbl. f. Chir. 1892. Nr. 29. — Durante cit. nach Biagi, Ueber die Reparationsprocesse der Schädelknochen mit Bezug auf die gewöhnlich angewandten Methoden der Cranioresektion. Deutsche Zeitschr. f. Chir. Bd. 65. XI. — v. Eiselsberg, Zur Behandlung von erworbenen Schädelknochendefekten. Deutsche Gesellschaft f. Chir. XXIV. Kongress II. XXXV. — Franke, Ueber die Behandlung komplicierter Frakturen. Langenbeck's Arch. Bd. 50. XVII. — v. Hacker, Ersatz von Schädeldefekten durch unter der Kopfschwarte verschobene oder umgeklappte Periostknochenlappen, bezw. Periostlappen. Diese Beiträge Bd. 37. XII. — Hoffmann, Ueber den Verschluss von Defekten am knöchernen Schädel durch der Nachbarschaft entnommene Knochenplättchen. Deutsche med. Wochenschr. 1902. Nr. 33. — Kocher, Ueber einige Bedingungen operativer Heilung der Epilepsie. Centralbl. f. Chir. 1899. — Ders., Hirnerschütterung, Hirndruck und chirurgische Eingriffe bei Hirnkrankheiten. Spec. Pathol. u. Therap. von Nothnagel. S. 435 ff. Wien 1901. — König,

Der knöcherne Verschluss grosser Schädeldefekte. Centralbl. f. Chir. 1890. Nr. 27. — Kümmell, Ueber Knochenimplantation. Deutsche med. Wochenschr. 1891. Nr. 11. — Landerer, Ueber Osteoplastik. Centralbl. f. Chir. 1895. Nr. 42. — Lyssenkow cit. nach v. Bergmann, Handbuch der prakt. Chirurgie. 2. Aufl. Bd. I. S. 160. — Mertens, Zur Frage der knöchernen Deckung von Schädeldefekten. Deutsche Zeitschr. f. Chir. Bd. 57. XXIV. — Müller, Zur Frage der temporären Schädelresektion an Stelle der Trepanation. Centralbl. f. Chir. 1890. Nr. 4. — A. Stieda, Beitrag zur Frage des Verschlusses traumatischer Schädeldefekte. Langenbeck's Arch. 77. XXIX. — Sultan, Zur Technik der Osteoplastik am Schädel. Deutsche Zeitschr. f. Chir. 80. XVIII. — Tietze, Vorstellung von zwei Patienten mit osteoplastischem Verschluss von Schädeldefekten. Deutsche Gesellschaft für Chirurgie. XXI. S. 30. — Wolff, Osteoplastische Operationen mittelst Verschiebung von Knochenstücken. Berl. klin. Wochenschr. 1894. Nr. 6. — Ders., Zur temporären Resektion des Schädeldaches. Centralbl. f. Chir. 1890. Nr. 1.

XVII.

AUS DER

CHIRURGISCHEN KLINIK ZU BRESLAU.

DIREKTOR: GEH. MED. RAT PROF. DR. GARRÈ.

Ueber das Verhalten der serösen Körperhöhlen gegenüber im Blute kreisenden Bakterien.

Von

Dr. Alfred Peiser,
Assistent der Klinik.

Die folgenden Ausführungen beschäftigen sich mit dem Verhalten der serösen Körperhöhlen gegenüber im Blute kreisenden Bakterien. Wir können zu den serösen Häuten im Körper rechnen Peritoneum, Pleura, Pericard und die Meningen, schliesslich auch die Synovialmembran der Gelenke. Für die ersteren beiden bringe ich experimentelle Beiträge, während ich für Pericard und Meningen kurz auf bereits vorliegende experimentelle und klinische Ergebnisse verweisen werde. Die Untersuchungen über die Gelenke habe ich noch nicht zum Abschluss gebracht.

Soweit ich die grosse Litteratur, die sich mit Sepsis, Pyämie, Bakteriämie etc. beschäftigt, übersehen konnte, liegen, von den Gelenken abgesehen, eingehende Untersuchungen über das Verhalten der serösen Körperhöhlen im normalen bezw. veränderten Zustand gegenüber im Blute kreisenden Bakterien nicht vor. Kahlden[1]) meint, die Eiterungen der serösen Häuten werden wohl meist durch subendotheliale Kokkenembolien oder kleine Abscesse, die nach der

1) v. Kahlden, Ueber Septikämie und Pyämie. Centralbl. f. allgem. Pathologie und pathol. Anatomie. XIII. 18. 19.

Oberfläche durchbrechen, bewirkt. Ob auch eine Art Ausscheidung der Bakterien an die Oberfläche vorkommt, lässt sich einstweilen nicht entscheiden. Weigert[1]) vertritt in seiner Arbeit „Die Wege des Tuberkelgiftes zu den serösen Häuten" die Ansicht, dass nur ausnahmsweise, wenn überhaupt, das Gift aus dem allgemeinen Blutstrom direkt in die serösen Höhlen abgesetzt wird, und dass diese Absetzung von Gift aus dem Blute nur dann erfolgen wird, wenn ganz grosse Quantitäten desselben im Kreislaufe vorhanden sind, d. h. wenn alle übrigen, in erster Linie geeigneten Organe mitbefallen sind, oder wenn noch durch besondere hinzutretende Momente, z. B. Traumen, die Verhältnisse zum Nachteile der serösen Häute verändert werden. Die Ansichten, die hier Weigert für die Tuberkulose vertritt, sind im allgemeinen für die Entzündungen der serösen Häute überhaupt massgebend geworden. Man nimmt an, dass die meisten Entzündungen der serösen Häute sekundärer Art sind, gewöhnlich fortgeleitet von entzündlichen Processen benachbarter Organe (Magen, Darm, Lunge, Lymphdrüsen etc.). In der Mehrzahl der Fälle gelingt es auch, die Eingangspforte der Krankheitserreger nachzuweisen. Die sogenannte idiopathische Entzündung (Peritonitis, Pleuritis etc.), bei der dies nicht gelingt, ist ausserordentlich selten.

Somit scheint das Verhalten der serösen Häute gegenüber im Blute kreisenden Bakterien geklärt, zumal uns entgegen früheren Anschauungen die Untersuchungen der letzten Jahre gezeigt haben, wie ausserordentlich häufig Bakterien in das Blut eindringen und auch dort nachweisbar sind.

Und doch, glaube ich, sind meine Untersuchungen nicht ohne Wert, weil wir wissen, dass Invasion von Bakterien noch nicht gleichbedeutend ist mit Infektion, ja, dass Invasion im Gegenteil eine Art Immunisierung herbeizuführen vermag, besonders wenn nur kleine Mengen von Bakterien eindringen. Und das trifft für die serösen Häute zu. Die experimentellen Untersuchungen über das Schicksal im Blute kreisender Bakterien [Wyssokowitsch[2]), Pawlowsky[3]) u. A.] haben ergeben, dass diese sehr rasch in den

1) Weigert, Die Wege des Tuberkelgiftes zu den serösen Häuten. Deutsche med. Wochenschr. 1883. Nr. 31. 32.

2) Wyssokowitsch, Ueber das Schicksal der ins Blut injicierten Mikroorganismen etc. Zeitschr. f. Hygiene. 1886. I.

3) Pawlowsky, Zur Frage der Infektion etc. Zeitschr. f. Hygiene. XXIII. 2.

Organen mit verlangsamter Blutcirkulation (Milz, Leber, Knochenmark) abgelagert werden. Dass die gleichen Verhältnisse auch beim Menschen vorliegen, zeigt uns die Miliartuberkulose, bei welcher, wie Weigert hervorhebt, die gleichen Organe in erster Linie befallen werden. Die serösen Häute gehören nicht in diese Kategorie.

Meine Fragestellung betraf demnach, ohne Rücksicht auf die wirkliche Infektion der serösen Häute, die hämatogene Invasion von Bakterien in die serösen Höhlen überhaupt. Sie lautete: Wie verhalten sich die serösen Körperhöhlen in unversehrtem und wie in gereiztem Zustande gegenüber im Blute kreisenden Bakterien?

Ich habe mich bei meinen Versuchen des Bacillus pyocyaneus bedient. Es kommt zwar für die Art der Lokalisation der Bakterien diesen selbst eine gewisse Bedeutung zu. So haben z. B. die Pneumokokken zweifellos eine gewisse Prädilektion für seröse Häute. Aber es wäre weit über den Rahmen meiner Arbeit hinausgegangen, wenn ich das Verhalten der einzelnen Bakterienarten noch hätte prüfen wollen. Ich habe mich des Bacillus pyocyaneus bedient, weil er für Kaninchen, die ich als Versuchstiere benutzte, sicher pathogen ist und durch seine Farbstoffbildung in den meisten Fällen eine besondere Identificierung erspart. Die Kultur stammte aus einem gangränösen Appendix. Ich erhielt sie auf möglichst gleicher Virulenzhöhe dadurch, dass ich sie nach mehrmaliger Weiterimpfung stets neu aus dem Blute der Versuchstiere züchtete.

Ich injicierte Kaninchen in einem Abstand von 20 Minuten je 0,5 ccm einer Bouillonaufschwemmung einer 24—48 Stunden alten Agarkultur von Bacillus pyocyaneus in die Ohrvene. Nach einiger Zeit, frühestens nach 20 Minuten, wurden die Tiere durch einen kräftigen Nackenschlag betäubt und aus den durchschnittenen, grossen Halsgefässen entblutet, um bei der späteren Abimpfung die Gefahr einer accidentellen Infektion von Seiten der mit inficiertem Blut gefüllten Gefässe noch weiter zu verringern. Dann wurde mit dem Paquelin'schen Thermokauter langsam jede Schicht der Bauchdecken einzeln durchtrennt und mit Eröffnung des Peritoneums sofort die Peritonealränder mit Mikulicz'schen Klemmen nach aussen umgelegt. Darauf wurden mit 2 sterilen Pincetten die Därme mit 2 Zügen eventriert, so dass im Augenblick die hintere Bauchwand freilag. Jetzt erfolgte die Abimpfung in zweierlei Weise, erstens durch Abstrich mit der Platinöse, zweitens durch Abimpfung von einigen Kubikcentimetern steriler, körperwarmer Bouillon, die in die

Bauchhöhle gegossen und im gleichen Augenblick wieder mit steriler Spritze aufgesaugt wurde. Die Methode der Abimpfung mit der Platinöse habe ich bald wieder verlassen, da ihr schliesslich trotz schonendster Anwendung der Vorwurf der Verletzung des Peritonealendothels hätte gemacht werden können. Die zweite Methode dagegen war zweifellos schonend und zugleich sicherer, da die etwa vorhandenen Bakterien durch die eingegossene Bouillon gewissermassen von der Peritonealwand abgeschwemmt wurden.

Eine besondere Methode erforderte die Abimpfung aus der Pleura. Mit dem Thermokauter wurde die Thoraxmuskulatur vom Sternum aus nach den Seiten hin abgelöst und einer der jetzt freiliegenden Intercostalräume auf 1—1½ cm Länge wiederum mit dem Thermokauter eröffnet. Im gleichen Augenblick kollabiert die Lunge. Jetzt wurde die Kanüle einer mit ca. 10 ccm steriler Bouillon gefüllten Spritze durch die Pleurawunde eingeführt, die Bouillon dann in die Pleurahöhle entleert und sofort wieder, ohne die Kanüle aus der Pleurahöhle zu entfernen, mit der Spritze aufgesaugt. In gleicher Weise erfolgte die Abimpfung aus dem Pericard, nachdem die Herzspitze mit steriler Pincette emporgehalten worden war.

Ich brauche nicht hervorzuheben, dass ich streng aseptisch arbeitete und mit äusserster Sorgfalt jede accidentelle Infektion vermied.

1. Kaninchen, 1900 gr Gewicht, erhält 2^{30} Uhr nachmittags 0,5 ccm einer Pyocyaneusaufschwemmung in die Ohrvene, 2^{50} Uhr die gleiche Menge. 3^{10} Uhr — also nach 20 Minuten — getötet und abgeimpft. Ergebnis: Peritoneum 0[1]), Pleura 0, Pericard 0, Blut +.

2. Kaninchen, 2100 gr Gewicht. Versuch wie oben. Nach 1 Stunde getötet und abgeimpft. Ergebnis wie oben.

3. Kaninchen, 1900 gr Gewicht. Versuch wie oben. Nach 4 Stunden getötet und abgeimpft. Ergebnis wie oben.

4. Kaninchen, 2000 gr Gewicht. Versuch wie oben. Nach 18 Stunden, Tier sitzt krank da, wird getötet und abgeimpft. Ergebnis wie oben.

5. Kaninchen, 2300 gr Gewicht, erhält 0,5 ccm der Pyocyaneusaufschwemmung in die Ohrvene, erkrankt deutlich, aber nicht so schwer. Wird nach 8 Tagen getötet und abgeimpft. Ergebnis wie oben.

6. Kaninchen, 2100 gr Gewicht. Versuch wie 1—4. Nach 17 Stunden liegt das Tier schwer krank auf der Seite, kann sich nicht aufrichten, jagende Atmung. Wird getötet und abgeimpft. Ergebnis: Peritoneum +, Pleura +, Pericard +, Blut +.

1) 0 = kein Pyocyaneus. + = Pyocyaneus.

7. Kaninchen, 1960 gr Gewicht. Versuch wie 1—4. Nach 18½ Stunden liegt das Tier schwer krank auf der Seite, jagende Atmung, macht moribunden Eindruck. Wird getötet und abgeimpft. Ergebnis: Peritoneum +, Pleura +, Pericard +, Blut +.

In kurzen Worten zeigen diese Versuche, dass die serösen Häute, so lange sie unversehrt sind, für im Blute kreisende Bakterien nicht durchgängig sind. Eine Invasion aus dem Blute findet erst statt, wenn im schwer septischen, moribunden Zustande die in vollster Wucherung befindlichen Bakterien in alle Organe des besiegten Organismus eindringen.

Zur Beantwortung der zweiten Frage war es notwendig, die serösen Häute in einen Reizzustand zu versetzen, jedoch ohne wesentliche Läsion derselben, d. h. möglichst ohne Verletzung von Blutgefässen. Der Reiz selbst durfte nicht zu intensiv, z. B. nicht von stark ätzender Wirkung sein. Ich bediente mich als Reizmittel steriler, körperwarmer Bouillon, in einigen Fällen auch physiologischer Kochsalzlösung und mit Rücksicht auf die von Mikulicz inaugurierte Methode der Nucleinsäureinjektion zur Erzeugung künstlicher Leukocytose (Myiake, Renner) des Phagocytins[1]), eines Nucleinsäurepräparates.

Es wurden nach Desinfektion der rasierten Haut mit feinster Kanüle in der bei Kaninchen gut fühlbaren Linea alba 10—12 ccm steriler Bouillon in das Peritoneum injiciert, in die Pleura 1 ccm durch einen Intercostalraum hindurch. Nach 20 Minuten erhielten die Tiere 0,5 ccm der Pyocyaneusaufschwemmung in die Ohrvene injiciert, nach weiteren 20 Minuten die gleiche Menge. Bereits 20 Minuten später bezw. nach der bei den einzelnen Versuchen angegebenen Zeit wurden die Tiere getötet, aus den Halsgefässen entblutet und in oben beschriebener Weise abgeimpft.

Um von vornherein dem Einwande zu begegnen, es könnten an der Stelle des Einstiches der Kanüle, an der schliesslich eine wenn auch kleine Verletzung gesetzt wird, Bakterien aus der Blutbahn eindringen, habe ich zwei Kontrollversuche gemacht, bei denen ich mit der Kanüle nicht nur in der Linea alba, sondern noch je ein Mal seitlich durch die Bauchmuskulatur hindurch eingestochen habe, ohne Bouilloninjektion.

8. Kaninchen 1800 gr. 7 Uhr früh 3 Einstiche mit der Kanüle. 7^{20} Uhr 0,5 ccm Pyocyaneusaufschwemmung in die Ohrvene, 7^{40} Uhr die

1) Von der Firma H. Rosenberg, Berlin W. 50, in den Handel gebracht.

gleiche Menge. Nach 20 Minuten getötet und abgeimpft. Ergebnis: Peritoneum 0, Pleura 0, Pericard 0, Blut +.

9. Kaninchen 1560 gr. Versuch wie 8. Nach 1 Stunde getötet und abgeimpft. Ergebnis wie 8.

10. Kaninchen 1500 gr. 3^{5} Uhr nachm. 10 ccm Bouillon intraperitoneal. 3^{25} Uhr 0,5 ccm Pyocyaneusaufschwemmung in die Ohrvene, 3^{45} Uhr die gleiche Menge. Nach 20 Minuten getötet und abgeimpft. Ergebnis: Peritoneum +, Pleura 0, Pericard 0.

11. Kaninchen 2050 gr. Versuch wie oben. Ergebnis: Peritoneum +, Pleura 0, Pericard 0.

12. Kaninchen 1900 gr. Versuch wie oben. Ergebnis: Peritoneum +, Pleura 0, Pericard 0.

13. Kaninchen 1300 gr. Versuch wie oben. Ergebnis: Peritoneum +, Pleura 0, Pericard 0.

14. Kaninchen 1900 gr. Versuch wie oben. Ergebnis: Peritoneum +, Pleura 0, Pericard 0.

15. Kaninchen 1800 gr. Versuch wie oben. Ergebnis: Peritoneum +, Pleura 0, Pericard 0.

16. Kaninchen 1100 gr. Versuch wie oben. Ergebnis: Peritoneum +, Pleura 0, Pericard 0.

17. Kaninchen 2500 gr. 3^{25} Uhr nachm. 1 Phiole Phagocytin (ca. $^{3}/_{4}$ ccm Flüssigkeit) intraperitoneal. 3^{45} und 4^{5} je 0,5 ccm Pyocyaneusaufschwemmung intravenös. 4^{25} Uhr getötet und abgeimpft, also nach 20 Minuten. Ergebnis: Peritoneum 0, Pleura 0, Pericard 0.

18. Kaninchen 1400 gr. 4 Uhr nachm. 1 Phiole Phagocytin intraperitoneal. 4^{20} und 4^{40} Uhr je 0,5 ccm Pyocyaneusaufschwemmung intravenös. 5^{15} Uhr — also nach 35 Minuten — getötet und abgeimpft. Ergebnis: Peritoneum +, Pleura 0, Pericard 0.

19. Kaninchen 1600 gr. 4^{35} Uhr nachm. 1 Phiole Phagocytin intraperitoneal. 4^{55} und 5^{15} Uhr je 0,5 ccm Pyocyaneusaufschwemmung intravenös. 6^{15} Uhr — also nach 1 Stunde — getötet und abgeimpft. Ergebnis: Peritoneum +, Pleura 0, Pericard 0.

20. Kaninchen 1100 gr. 3^{55} Uhr nachm. 15 ccm physiologischer Kochsalzlösung intraperitoneal. 4^{15} und 4^{35} Uhr je 0,5 ccm Pyocyaneusaufschwemmung. 5^{20} Uhr — also nach 45 Minuten — getötet und abgeimpft. Ergebnis: Peritoneum 0, Pleura 0, Pericard 0.

21. Kaninchen 1400 gr. Versuch wie 20. Nach 1 Stunde getötet und abgeimpft. Ergebnis: Peritoneum +, Pleura 0, Pericard 0.

22. Kaninchen 1700 gr. Versuch wie 21. Ergebnis: Peritoneum 0, Pleura 0, Pericard 0.

Diese Versuche zeigen also, dass im Blute kreisende Bakterien in das Peritoneum übertreten, wenn dasselbe sich in einem Reizzustand befindet. Es genügt schon ein geringer Reiz (Versuch 21 sogar physiologische Kochsalzlösung), um diese Invasion von Bakterien herbeizuführen. Die Invasion erfolgt sehr rasch (etwa 30 Minuten nach der Blutinfektion).

Was die Art des Uebertrittes der Bakterien aus der Blutbahn in das Peritoneum anlangt, so möchte ich glauben, dass die Bakterien ihren Weg zwischen den Endothelzellen hindurch nehmen, der ihnen offenbar von den durchwandernden Leukocyten gebahnt ist.

Die Folgen der Invasion werden abhängig sein von Menge und Virulenz der Bakterien. Die Menge ist bei den serösen Häuten, worauf ich schon oben hingewiesen habe, nicht gross. Dies konnte ich auch bei meinen Versuchen sehen, bei denen die Abimpfung mit der Platinöse häufig steril blieb, während die Bouillonabimpfung, die grössere Wandflächen des Peritoneums abschwemmte, das positive Resultat ergab. Es kommt also hauptsächlich die Virulenz der Bakterien in Frage, die jedoch ein durchaus relativer Begriff ist, relativ gegenüber der Widerstandsfähigkeit des Organismus. Fehlt dem Exsudat, mit dem der Organismus auf die Invasion der Bakterien, wie auf jeden anderen Reiz hin, reagiert, die nötige baktericide Kraft, so werden die Bakterien im Exsudat einen Nährboden finden, sie vermehren sich und werden zur Gefahr für den Körper. Darauf deuten auch die Versuche hin, die ich anstellte.

23. Kaninchen a, 2300 gr Gewicht, erhält 2^{40} Uhr nachmittags 10 ccm Bouillon intraperitoneal, 3 und 3^{20} Uhr je 0,5 ccm Pyocyaneusaufschwemmung intravenös.

Kaninchen b, 2250 gr Gewicht, erhält 2^{45} und 3^{5} Uhr nur je 0,5 ccm der gleichen Aufschwemmung intravenös. a ist nach 12 Stunden tot, b lebt noch nach 17 Stunden und wird zwecks Abimpfung getötet.

24. Kaninchen a, 1530 gr Gewicht, erhält 8^{40} Uhr abends 12 ccm Bouillon intraperitoneal, 9 und 9^{20} Uhr je 0,5 ccm einer Pyocyaneusaufschwemmung intravenös.

Kaninchen b, 1450 gr Gewicht, erhält 9^{25} und 9^{45} Uhr nur je 0,5 ccm der gleichen Aufschwemmung. a tot nach 8 Stunden, b tot nach 33 Stunden.

25. Kaninchen a, 1130 gr Gewicht, b 1160 gr Gewicht. Der gleiche Versuch wie 23 und 24. a nach 8 Stunden tot aufgefunden, b lebt noch nach 16 Stunden, ist schwerkrank, wird zwecks Abimpfung getötet.

Wir sehen in diesen Versuchen, um wie viel rascher die Tiere mit intraperitonealer Bouilloninjektion zu Grunde gehen als die anderen bei gleicher Giftdosis. Die Bouillon bietet eben den aus der Blutbahn in das Peritoneum übertretenden Bakterien den ausgezeichnetsten Nährboden.

Die Bakterieninvasion könnte aber, wie ich hier rein theoretisch erörtern möchte, auch in gerade umgekehrter Richtung wirksam sein. Die Immunitätforschung hat uns gelehrt, dass durch Injektion verschiedenster Substanzen (Blutserum, Bouillon, Nucleinsäure, Harn, Tuberkulin, sogar physiologischer Kochsalzlösung) bei Tieren ein vorübergehender, nicht specifischer Schutz gegen verschiedene Bakterien erzeugt werden kann. Pfeiffer sprach von dieser Erhöhung der Resistenz als von einer Pseudoimmunität und meint, dass sie auf einem starken, durch den Reiz bedingten Zustrom von Körpersäften und somit von Schutzstoffen beruht. Man beobachtet bei diesem Vorgang eine starke Leukocytose. Dieser Pseudoimmunität steht die künstliche specifische Immunisierung gegenüber, die durch Injektion von kleinen Mengen von Bakterien und ihren Produkten erzeugt wird.

Wenn ich nun der von mir experimentell nachgewiesenen Bakterieninvasion in die Peritonealhöhle in der Richtung etwaiger Immunisierung eine Bedeutung beimessen will, so erhebt sich die Frage, ob denn beim Menschen häufig Bakterien im Blute kreisen. Die Blutuntersuchungen der letzten Jahre haben uns gezeigt, wie ungeahnt oft wir mit dieser Thatsache rechnen müssen.

Nachdem zunächst Rosenbach[1]) bei einem Falle von Wundinfektion im Blute des Lebenden Streptokokken und Staphylokokken gefunden hatte, war Garrè[2]) der erste, der bei der Osteomyelitis den Staphylococcus aureus im Blute der Kranken nachwies. Diese Befunde wurden dann in zahlreichen weiteren Untersuchungen bestätigt. In einer grossen Zahl septischer Erkrankungen sind Eiterkokken aus dem Blute des Lebenden gezüchtet worden (Lenharz, Canon, Bertelsmann u. A.), bei Infektion der Harnwege wurde das B. coli gefunden. Beim Typhus gelingt es jetzt unter Anwendung der neueren Untersuchungsmethoden in der Mehrzahl der Fälle, die Erreger im Blute nachzuweisen, ebenso bei der Pest. Oft sind weiterhin die Pneumokokken, dann auch die Gonokokken bei gonorrhoi-

1) Rosenbach cit. nach Canon, Bakteriologie des Blutes. Fischer, Jena 1906.

2) Garrè, Fortschritte der Medicin 1885.

scher Arthritis und Endocarditis aus dem Blute während des Lebens gezüchtet worden. Für die Häufigkeit des Kreisens der Bakterien im Blute spricht auch die Häufigkeit der Krankheiten, die fast nur auf hämatogenem Wege entstanden sein können, wie die Osteomyelitis, die gonorrhoische Arthritis, dann die metastatische Thyreoiditis und Strumitis mit den Befunden von Bact. coli u. a.

Wenn wir nicht in allen, vielleicht auch nicht in der Mehrzahl der Fälle die Krankheitserreger im Blute des Lebenden nachweisen können, so spricht das natürlich noch nicht gegen das Vorhandensein derselben. Besonders schwer ist der Nachweis in den Anfangsstadien der Krankheit wegen der baktericiden Kraft des Blutes. Mit weiterer Ausbildung der Untersuchungsmethoden ist er in den letzten Jahren immer häufiger geführt worden, so dass Canon[1]) in seinem ausgezeichneten Buche: „Die Bakteriologie des Blutes bei Infektionskrankheiten" schreiben konnte: „Bei den verschiedensten, geringfügigen Anlässen treten pathogene Keime ins Blut über... Wenn wir auch daran festhalten, dass bei völlig normalem Körperzustande keine Bakterien ins Blut übertreten, so müssen wir doch annehmen, dass die geringste auf Infektion beruhende Indisposition des Körpers, welche zu lokalen Ansammlungen pathogener Bakterien führt, den letzteren Gelegenheit zum Uebertritt ins Blut giebt, und dass es auch sehr häufig, wahrscheinlich sogar immer, bei solchen Gelegenheiten zu einem derartigen Uebertritt kommt."

Wenn wir also, etwa bei ulcerierenden Processen im Magen- und Darmkanal, mit dem Uebertritt von Bakterien in das Blut rechnen dürfen, wissen wir andrerseits, wie ausserordentlich rasch eine Beteiligung des Peritonealüberzuges (Hyperämie, Gefässinjektion etc.) sich geltend macht, ja wie oft sich die Zeichen der diffusen peritonealen Reizung einstellen. Ich möchte dem Gedanken Raum geben, dass wir möglicherweise in solchen Fällen klinisch mit ähnlichen pathologisch-anatomischen Verhältnissen rechnen können, wie ich sie im Experiment erzeugte: Reizung des Peritoneums, Bakteriämie, Bakterieninvasion. Vielleicht findet unter solchen Verhältnissen eine Art von Immunisierung des Peritoneums statt, die uns die oft auffallende Resistenz desselben erklärt. Inwiefern dies bei der Appendicitis in Frage kommen könnte, habe ich an anderer Stelle[2]) kurz erörtert.

1) Verlag Fischer, Jena 1906.

2) Peiser, Zur Pathologie des Frühstadiums der Appendicitis. Münch. med. Wochenschr. 1907.

Ich habe dann die gleichen Versuche wie am Peritoneum an der Pleura angestellt.

26. Kaninchen, 1450 gr Gewicht, erhält 6^{40} Uhr früh 1 ccm Bouillon intrapleural injiciert. 7 und 7^{20} Uhr je 0,5 ccm einer Pyocyaneusaufschwemmung intravenös. 8^{20} Uhr — also nach 1 Stunde — getötet und abgeimpft in der auf S. 487 beschriebenen Weise. Ergebnis: Pleura +, Peritoneum 0, Blut +.

27. Kaninchen, 1700 gr Gewicht, erhält 2^{50} Uhr nachm. 1 ccm Bouillon intrapleural injiciert. 3^{10} und 3^{30} Uhr je 0,5 ccm einer Pyocyaneusaufschwemmung intravenös. 4^{15} Uhr — also nach 45 Minuten — getötet und abgeimpft. Ergebnis: Pleura +, Peritoneum 0, Blut +.

28. Kaninchen, 1100 gr Gewicht. Versuch wie vorher. Nach 30 Minuten getötet und abgeimpft. Ergebnis: Pleura +, Peritoneum 0, Blut +.

29. Kaninchen, 1900 gr Gewicht. Versuch wie vorher. Nach 20 Minuten getötet und abgeimpft. Ergebnis: Pleura +, Peritoneum 0, Blut +.

30. Kaninchen, 1400 gr Gewicht. Versuch wie vorher. Nach 20 Minuten getötet und abgeimpft. Ergebnis: Pleura 0, Peritoneum 0, Blut +.

31. Kaninchen, 1500 gr Gewicht, erhält 6^{25} Uhr früh 1 Phiole (ca. $^3/_4$ ccm Flüssigkeit) Phagocytin intrapleural. 6^{45} und 7^{5} Uhr je 0,5 ccm Pyocyaneusaufschwemmung intravenös. 7^{35} Uhr — also nach 30 Minuten — getötet und abgeimpft. Ergebnis: Pleura +, Peritoneum 0, Blut +.

32. Kaninchen, 1900 gr Gewicht, erhält 3^{30} Uhr nachm. 1 ccm physiologischer Kochsalzlösung intrapleural injiciert. 3^{50} und 4^{10} Uhr je 0,5 ccm Pyocyaneusaufschwemmung intravenös. 4^{45} Uhr — also nach 35 Minuten — getötet und abgeimpft. Ergebnis: Pleura 0, Peritoneum 0, Blut +.

33. Kaninchen, 970 gr Gewicht. Versuch wie vorher. Nach 1 Stunde getötet und abgeimpft. Ergebnis: Pleura 0, Peritoneum 0, Blut +.

Diese Versuche an der Pleura haben also im Ganzen das gleiche Resultat ergeben, wie die am Peritoneum, ein nicht überraschendes Resultat, da es sich um anatomisch wie entwicklungsgeschichtlich gleichwertige Organe handelt. Während die Versuche mit Bouillon (mit Ausnahme von Versuch 30) und mit Nucleinsäure ein positives Resultat ergaben, blieben beide Versuche mit Kochsalzlösung negativ.

Am Pericard habe ich keine eigenen Versuche angestellt, da

die Methode der Bouilloninjektion nicht mit einiger Sicherheit bei den kleinen Verhältnissen, die die Kaninchen bieten, anzuwenden war. Doch fand ich in der Litteratur Versuche von Banti[1]), der hämatogene Pericarditis derart erzeugte, dass er zunächst das Pericard beim Kaninchen freilegte, in dasselbe 1 Tropfen Terpentinöl injicierte und dann die Wunde schloss. Nach 2 Tagen brachte er den Tieren „einige Fragmente von Agar mit zweitägigen Kulturen von Diplococcus pneumoniae" unter die Haut. Tod nach 3 Tagen, Obduktion ergiebt fibrinöse Pericarditis mit Reinkultur von Diplokokken. Diese Versuche sind in etwas gröberer Form angeordnet, doch entspricht das Resultat durchaus meinen Ergebnissen.

Was schliesslich die Meningen anlangt, so liegen aus der Litteratur klinische Erfahrungen vor, die die vorliegenden Fragen klar beleuchten und meine experimentellen Ergebnisse bestätigen. In seinem Bericht über die Anwendung der Rückenmarksanästhesie mittels Stovain hatte Sonnenburg[2]) unter 56 Fällen eine Infektion aufzuweisen. Es handelte sich um einen Fall von perforiertem Gallenblasenempyem mit abgesacktem Abscess. Operation in Lumbalanästhesie. Nach 8 Tagen Temperatursteigerung, Benommenheit, krampfartige Zuckungen in den Händen und Armen, Exitus. Die Obduktion ergab eine aufsteigende, eitrige Meningitis, ausserdem noch einen zweiten abgekapselten Abscess in der Bauchhöhle. Sonnenburg neigt der Ansicht zu, dass es sich um eine hämatogene Infektion an dem durch die Injektion geschaffenen Locus minoris resistentiae in den Rückenmarkshäuten gehandelt hat. Aehnliche Erfahrungen scheint auch Kocher[3]) gemacht zu haben; denn er schreibt in der neuesten Auflage seiner Operationslehre: „Ich halte die Bier'sche Spinalanalgesie für tuberkulöse Individuen für ungeeignet, weil ich 2mal tuberkulöse Meningitis danach habe eintreten sehen. Man muss bei diesen Individuen jede Reizung der Meningen vermeiden".

Ich fasse die objektiven Ergebnisse meiner Untersuchungen dahin zusammen:

Im Blute kreisende Bakterien gehen in die serösen Häute, solange diese unversehrt sind, nicht über. Eine

1) Banti, Ueber die Aetiologie der Pericarditis. Deutsche med. Wochenschr. 1888. Nr. 44.

2) Sonnenburg, Lumbalanästhesie mittels Stovain. Deutsche med. Wochenschr. 1905. Nr. 9.

3) Kocher, Chirurgische Operationslehre. 5. Auflage. 1907.

Invasion findet erst statt mit dem Eintritt der Sepsis.

Befinden sich die serösen Häute in einem, wenn auch nur geringen Reizzustande, so treten im Blute kreisende Bakterien sehr rasch in diese über. Es hängt von der Virulenz bezw. der Widerstandskraft des Organismus ab, welche Folgen die Bakterieninvasion hat.

Meinem Chef, Herrn Geh. Rat Garrè, möchte ich für das freundliche Interesse, das er meiner Arbeit entgegenbrachte, auch an dieser Stelle meinen Dank zum Ausdruck bringen.

XVIII.

AUS DER

CHIRURGISCHEN KLINIK ZU LEIPZIG.

DIREKTOR: GEH. RAT PROF. DR. TRENDELENBURG.

Zur Kenntnis der subkutanen Muskelrupturen und ihrer operativen Behandlung.

Von

Dr. W. Wolf,
K. S. Oberarzt, kommandiert zur Klinik.

(Mit 3 Abbildungen.)

Ein jüngst in der Leipziger chirurgischen Klinik operativ behandelter Fall von subkutaner Bicepszerreissung gab die Veranlassung zu nachfolgender Mitteilung, die gleichzeitig noch drei weitere im Lauf der letzten 7 Jahre hier beobachtete Fälle berücksichtigen soll.

1. Max B., Bahnarbeiter, 23 J., kam am 20. IV. 07 beim Rangieren unter eine Lowry zu liegen, wobei ihm ein Rad über den rechten Oberschenkel und den rechten Oberarm ging. Er wird sofort ins Krankenhaus eingeliefert.

Status: Sehr muskulöser Mann. Im Bereich der Beugefläche des rechten Oberarmes und der inneren Seite des oberen Drittels des rechten Oberschenkels sind die Weichteile sehr stark geschwollen und äusserst druckempfindlich, die Haut ist entsprechend blutig suffundiert, eine äussere Wunde besteht nicht. Die Diagnose lautet zunächst auf starke Weichteilkontusion, die Behandlung besteht in Bettruhe und feuchten Verbänden.

Je mehr sich der Bluterguss im Bereich des rechten Oberarmes verzieht, um so deutlicher sichtbar wird eine quer über dessen Volarfläche,

ungefähr der Mitte des Humerus entsprechend, verlaufende Delle, in die sich bequem ein Finger hineinlegen lässt. Proximal- und distalwärts von der Delle ist schon bei gestrecktem Arm je eine deutliche flachere Anschwellung bemerkbar, die beim aktiven Beugen des Vorderarmes, namentlich unter Widerstand, sich stärker vorwölbt und eine mehr kuglige Form annimmt. Die Klagen des Pat. über Kraftlosigkeit in dem befallenen Arm, verbunden mit Schmerzhaftigkeit bei Beugung des Vorderarmes, besonders aber bei Pro- und Supinationsbewegungen desselben, werden durch den Befund, der auf eine Bicepsruptur hinweist, leicht verständlich.

Am 11. V., also 3 Wochen nach der Verletzung, wurde von einer Längsincision aus die Stelle der Ruptur freigelegt. Es fand sich eine quere, ziemlich scharfrandige Durchtrennung des Bicepsbauches im Bereich beider Köpfe, die Fascie war in den Seitenteilen erhalten und verhinderte ein weiteres Auseinanderweichen der beiden Muskelstümpfe. Der cystenartige Raum zwischen diesen war mit einer reichlichen Menge, z. T. noch flüssigen Blutes angefüllt. In der Tiefe der Wunde waren die Fasern des Musculus brachialis sichtbar. Anfrischung und Vereinigung der Muskelstümpfe durch Catgutnähte. Hautnaht. Fixierender Verband in Beugestellung des Armes. Die Heilung erfolgte primär. Nach 3 Wochen passive, nach 4 Wochen aktive Bewegungsübungen verbunden mit Massage und Elektrisieren. Nach 6 Wochen ist zwar der rechte Biceps noch etwas schlaffer und weniger voluminös als der linke, doch giebt Pat. selbst an, dass die frühere Kraft fast ganz zurückgekehrt sei. Als Beweis hierfür erzählt Pat., dass er bereits wieder im Stande sei sich mit den Armen am Querbaum emporzuziehen.

2. Joseph H., Steinschleifer, 38 J., giebt bei der Aufnahme im Krankenhaus am 4. XII. 01 an, er habe vor 1/2 Jahr einen schweren Stein gehoben und dabei einen heftigen Riss im rechten Oberarm verspürt. Klagt seitdem über Schmerzen und Kraftverlust im rechten Oberarm.

Status (4. XII. 01): Grosser kräftiger Mann. Schultergelenk vollkommen frei beweglich. Bei Beugung des Unterarmes gegen den Oberarm spannt sich der Muskelbauch des Biceps, der in Streckstellung eine länglichrunde nach oben ziemlich scharf abgesetzte Geschwulst bildet (Fig. 1), in abnormer Weise an, und zwar wölbt sich der distale Teil der lateralen Partie des Muskelbauches in Form einer kugligen, prallen Geschwulst empor (Fig. 2). Es scheint, als ob die sehnige Verbindung dieses Teiles nach der Bicepssehne hin durchtrennt ist. Bei fester Kontraktion des Muskels fühlt sich sein lateraler Teil weniger fest an als der mediale. Sensibilität nicht gestört. Mobilität überall erhalten. Erregbarkeit für alle Muskeln in normaler Weise vorhanden.

Die Diagnose lautet: Ruptur des langen Bicepskopfes an der Ueber-

Fig. 1.

Fig. 2.

gangsstelle des Muskels in die Sehne. Operation wird verweigert. Die Behandlung besteht in Schienenverband in Flexionsstellung des Vorderarmes und Massage. Nach 10 Tagen auf Wunsch Entlassung in die Poliklinik, aus der er sehr bald wegbleibt. Funktionelles Resultat konnte nicht festgestellt werden.

3. Bernhard G., Arbeiter, 52 J., fiel am 7. III. 07 von dem Perron der elektrischen Strassenbahn herunter, hielt sich noch mit dem linken Arm fest und wurde angeblich ein Stück mit fortgeschleift.

Status (8. III. 07): Entsprechend der Mitte des linken Oberarmes von der Aussenseite nach vorn innen um die Beugeseite herum bis an den Sulcus bicipitalis internus verlaufend eine rinnenförmige, fingertiefe Einziehung der Haut. Oberhalb und unterhalb der Rinne eine starke Anschwellung der Muskulatur, offenbar bedingt durch den zerrissenen Musculus biceps. Entsprechend der Rinne ist die Hautoberfläche abgeschürft. Unter der Haut fibrilläre Muskelzuckungen zu sehen. Die Beugefähigkeit des Armes im Ellbogengelenk ist etwas herabgesetzt, aber bis an 100° möglich. Die Behandlung besteht in Ruhigstellung des Armes im Desault'schen Verband, später in Massage. Die Muskelnaht, von der zunächst wegen der bestehenden Hautverletzungen abgesehen wird, wird später von dem Pat. verweigert.

Auf seinen Wunsch wird er am 17. IV. 07 in poliklinische Behandlung entlassen. Bei der Entlassung ist die Vertiefung am Arm nahezu vollständig geschwunden. Der Arm kann annnähernd normal gebeugt werden, doch ist die rohe Kraft herabgesetzt.

Eine Nachuntersuchung am 26. V. 07 ergiebt eine beträchtliche Atrophie des Biceps mit starker Funktionsbeeinträchtigung. Die Stelle der Rinne zwischen den Muskelstümpfen ist durch eine etwas eingezogene pigmentierte Narbe markiert.

4. Wilhelm M., Erdarbeiter, 31 J., verunglückte am 30. VIII. 06 dadurch, dass ihm eine mit Erde beladene Lowry auf das rechte Bein fiel. Pat. wurde mit einer rechtsseitigen Unterschenkelfraktur ins Krankenhaus eingeliefert, die in der üblichen Weise mit Gipsverbänden behandelt wurde. Erst im Laufe der Behandlung stellte sich folgender Befund am rechten Oberschenkel heraus, der bei der Aufnahme offenbar durch den bestehenden Bluterguss verdeckt worden war:

Status (11. II. 07): Bei Anspannung der Streckmuskulatur wölbt sich in der Mitte des Oberschenkels ein nach unten scharfrandig abgesetzter, dicker Muskelbauch vor. Unterhalb desselben entsteht zwischen den beiden seitlichen Köpfen des Quadriceps eine tiefe Delle (Fig. 3). Die rohe Kraft der „Streckung" ist verringert. Ein brauner Pigmentstreifen läuft quer über den Quadriceps (Rest der Kontusion).

Am 18. II. 07, also nahezu 1/2 Jahr nach dem Unfall, wird die diagnosticierte Querruptur des Musc. rectus femoris operativ in Angriff

genommen. Hierbei zeigte sich, dass der Muskel wenig oberhalb seines Ansatzes an die gemeinsame Quadricepssehne gerissen und dass seitliche Fasern des Rectus noch erhalten geblieben sind. Eine zwischen den beiden durchrissenen Muskelwülsten bestehende schmale narbige Brücke wird durchtrennt, diese werden unter sich und mit den beiden seitlichen Muskelstreifen durch Catgutnähte vereinigt. Hautnaht. Volkmann'sche Schiene. Nach 4 Wochen Gehversuche, nach 5 Wochen läuft Pat. gut und vermag den Oberschenkel bei gestrecktem Unterschenkel zu heben, was ihm vor der Operation unmöglich war.

Fig. 3.

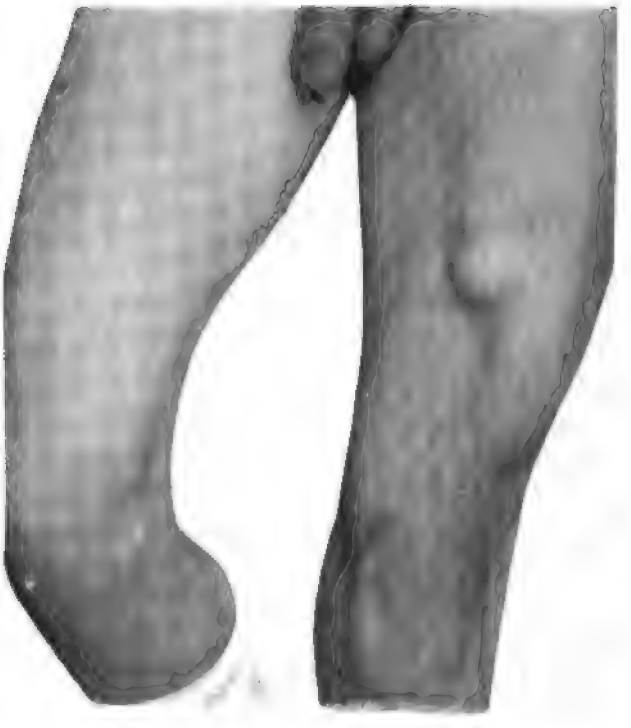

Von den 4 Fällen betreffen 3 den Biceps brachii, einer den Quadriceps femoris. In ätiologischer Beziehung gehören 2 von den Bicepsrupturen zu den indirekten, eine (Fall 1) zu den direkten Rupturen. Nach Loos[1]) sind die durch indirekte Gewalt entstehenden Rupturen bei weitem die häufigeren. Er weiss ausser einem eigenen nur noch über 2 Fälle unter 66 Bicepsrupturen aus der Litteratur zu berichten, in denen eine direkte Gewalt die Ursache

1) Ueber subkutane Bicepsrupturen. Diese Beiträge 1901.

der Ruptur war, auch in der seit seiner Arbeit erschienenen Litteratur, soweit sie mir zugänglich ist, findet sich unter 8 Fällen von subkutaner Bicepsruptur nur ein direkter (Fall 8). Die gewöhnliche Ursache einer Bicepsruptur ist die, dass eine Kraft dem kontrahierten Muskel entgegenwirkt, der er nicht gewachsen ist, wobei das Verhältnis zwischen Kraft und Widerstand sich für ihn besonders ungünstig gestaltet durch den langen, vom Vorderarm gebildeten Hebelarm (Loos). So führt in Fall 2 der Patient sein Leiden auf das Heben eines schweren Steines zurück, der dritte unserer Patienten (Bernhard G.) giebt an, dass er sich noch mit dem linken Arm an dem Strassenbahnwagen festgehalten habe, offenbar in der Absicht, womöglich wieder aufzuspringen. Die Angst mag dabei eine besondere Kraftleistung von dem Biceps verlangt haben, der er nicht gewachsen war. Der als Hebelarm wirkende Unterarm wurde durch die Hand krampfhaft am Wagen festgehalten, die Kraft des nachschleifenden Körpers zerriss den Muskel.

Das Hauptkontingent für Bicepsrupturen stellen muskulöse Männer. Unser Fall 1 bietet hierfür ein weiteres Beispiel. Schon der Umstand, dass trotz der enormen Gewalteinwirkung durch eine viele Centner schwere Lowry es nur zu einer Muskelverletzung kam, während der Knochen unverletzt blieb, lässt uns auf die athletisch entwickelte Muskulatur des Mannes schliessen. Sie muss wie ein dickes elastisches Polster schützend über dem Knochen gelegen haben. Charcot und Couillant[1]) weisen auf die Häufigkeit der Muskelrupturen beim Militär, also bei vorwiegend gesunden, kräftigen jungen Männern hin, wobei wiederum am meisten die Rekruten befallen werden, was durch die ungewohnte intensive Anstrengung bestimmter Muskelgruppen erklärt wird. Fast gar keine Bicepsrupturen sind bei Frauen beobachtet. Loos berichtet z. B. unter seinen zahlreichen Fällen von Bicepsruptur nur über 2 bei Frauen beobachtete, bei denen die Verletzung noch dazu unter ganz aussergewöhnlichen Umständen auftrat. Bei der einen war früher ein Tumor des Oberarmes exstirpiert worden, die andere erlitt die Ruptur, als ihr beim scherzweisen Ringen der Arm nach hinten gedrückt wurde. Eine Prädisposition für Muskelrupturen wird geschaffen durch schwer fieberhafte Infektionskrankheiten, wie Abdominaltyphus, Variola, Scarlatina, akute Miliartuberkulose, Puerperalfieber etc., ferner durch Lues und Alkoholismus. Bei unseren Fällen

1) Étude clinique sur les ruptures musculaires chez les cavaliers. Ref. Chir. Centralbl. 1888.

kommt keines dieser schädigenden Momente in Betracht.

Für die Rupturen im Gebiet des Quadriceps gilt in Bezug auf die Aetiologie ebenfalls der Erfahrungssatz, dass die direkten Rupturen von den indirekten überwogen werden. Maydl[1]) hat unter 61 in der Litteratur verzeichneten Fällen, von denen 50 genaue Angaben bezüglich des Verletzungsvorganges aufweisen, nur 4 durch direkte Gewalteinwirkung entstandene gefunden. Unter den nach dem Erscheinen seiner Arbeit in der Litteratur verzeichneten 20 Fällen von Ruptur im Gebiet des Quadriceps befinden sich sicher 2 durch direkte Gewalt entstandene, während bei 2 Fällen in suspenso bleiben muss, ob direkte oder indirekte Gewalt vorliegt. Die Hauptursache für die Zerreissungen im Quadricepsgebiet geben nach Maydl ab die Schutzbewegungen des Körpers durch Zurückbiegen des Rumpfes, um sich vor drohendem Falle zu bewahren, so in den Fällen 7. 8. 10 des unten beigefügten Litteraturverzeichnisses. Dabei zeigt sich bei den Quadricepsrupturen eine starke Prädisposition der höheren Altersklassen, ein Umstand, der nach Maydl analog dem gehäufteren Vorkommen der Schenkelhalsfraktur im höheren Alter zu beurteilen ist.

Die Diagnose der Muskelrupturen wird in den Fällen, bei denen kein grösserer Bluterguss vorhanden ist, nicht auf Schwierigkeiten stossen. Neben der Funktionsstörung, die aber übrigens bei Bicepsrupturen nicht sehr bedeutend zu sein braucht, da einmal andere Muskeln die Funktion des Biceps zu übernehmen im Stande sind und zweitens oft resistierende Fascienstränge und Muskelbündel, wie in unserm Fall 1, eine vollständige Kontinuitätstrennung des Muskels verhüten (Hahn), werden bei Durchtrennung im Bereich des Muskelbauches die beiden Muskelstümpfe, zumal im Kontraktionszustand, mehr oder weniger deutlich vorspringen und zwischen sich eine abnorme Delle erkennen lassen, bei Durchtrennung im Gebiet der Sehne dagegen oder an der Uebergangsstelle vom Muskel zur Sehne wird der abgetrennte Muskel sich in Form einer annähernd kugligen Geschwulst retrahieren. Dagegen wird die Diagnose erschwert sein in den Fällen, wo nach einer starken Weichteilquetschung, wie in unsern Fällen 1 und 4, sich ein grosser subkutaner Bluterguss gebildet hat, der über die veränderten Muskelkonturen hinwegzutäuschen vermag. Gar zu leicht wird dann eine einfache Kontusion angenommen.

1) Ueber subkutane Muskel- und Sehnenzerreissungen etc. Deutsche Zeitschr. f. Chir. Bd. 17.

Im Fall 1 befand sich die Stelle der Ruptur etwa in der Mitte des gemeinsamen Bicepsbauches und hatte hier beide Köpfe des zweiköpfigen Muskels durchtrennt. Auch im Fall Bernhard G. lag eine Querruptur beider Köpfe vor. Es ist dies besonders bemerkenswert, weil bei weitem am häufigsten der lange Kopf des Biceps allein von der Ruptur betroffen wird, eine Beobachtung, die man durch den eigenartigen anatomischen Verlauf der langen Bicepssehne über den Oberarmkopf hinweg zum oberen Rand der Schulterpfanne erklärt hat. Zu diesen sozusagen typischen Fällen von Bicepsruptur gehört unser Fall 2 (Joseph H.). Hier wölbte sich bei der Kontraktion der distale Teil der lateralen Partie des Bicepsbauches in Form einer kugligen festen Geschwulst, die proximalwärts von einer Delle begrenzt war, ausserdem aber noch eine quere, auf der Abbildung gut sichtbare Einsenkung aufwies an der Grenze zwischen dem distalen gemeinsamen Teil des Bicepsbauches und der proximalen, nur zum langen Kopf des Muskels gehörigen Partie, die infolge des durch den Sehnenabriss verlorenen Haltes nach oben distalwärts geschnurrt war. Der laterale Abschnitt des Muskelbauches (Caput longum) fühlte sich dabei weniger fest an als der mediale (Caput breve).

Der Sitz der Ruptur im Fall 4 war der Muskelbauch des Rectus femoris „wenig oberhalb" seines Ansatzes an die gemeinsame Quadricepssehne. Auch dieser Sitz ist nicht der gewöhnliche. Maydl fand unter 61 Rupturen im Quadricepsgebiet nur 8 reine Muskelrupturen, 4 an der Uebergangsstelle des Muskels in die Sehne, dagegen 34 reine Sehnenrisse, zumeist knapp über der Patella oder genau an ihrer Verbindung mit der Quadricepssehne. Unter den am Schluss dieser Mitteilung zitierten 20 Fällen findet sich nur einer (Fall 1) als „unzweifelhafter Muskelriss" des Quadriceps in der Mitte verzeichnet, alle übrigen stellen Risse dar im Gebiet der Sehne.

Nun noch einige Worte über die Behandlung der Muskelrupturen. Diese war bisher bei denen des Biceps vorwiegend eine konservative. Sie bestand einmal in Fixation des Armes in Beugestellung unter gleichzeitigem Versuch, die Muskelfragmente durch Bindentouren (Achtertouren) und Heftpflasterstreifen (Loos) einander zu nähern, und dann zur Unterstützung in Anwendung von Massage, Elektrizität sowie passiven und aktiven Bewegungsübungen, dagegen trat die operative Behandlung ganz wesentlich zurück.

Hahn[1]) fand in der Litteratur im Ganzen nur 3 Fälle operativer Eingriffe bei Bicepsruptur. Seine beiden Fälle (6 und 7) und den Fall von Wiesmann (8) hinzugerechnet ist zur Zeit überhaupt nur 6mal operativ bei Bicepsruptur vorgegangen worden. Hahn selbst tritt warm für die operative Therapie ein und präzisiert seinen Standpunkt dahin, dass sich für die unblutige Behandlung nur frische Fälle von inkompleten Muskelzerreissungen eignen, im übrigen aber der Vereinigung der Fragmente durch Naht der Vorzug zu geben ist.

Anders liegen die Verhältnisse bei den Rupturen im Quadricepsgebiet. Hier scheinen die meisten Chirurgen gegenwärtig die Vereinigung des gerissenen Streckapparates durch Naht zu bevorzugen. Unter 20 unten citierten Fällen finden sich 13 operativ behandelte vor, die sämtlich mit gutem funktionellem Resultat geheilt sind.

Von unseren 4 Fällen von Muskelruptur sind 2 (Fall 1 und 4) operativ, 2 (Fall 2 und 3) dagegen konservativ behandelt worden, und zwar ist in beiden letzteren Fällen eine Operation verweigert worden. Leider ist der Fall 2 aus den Augen verloren worden, der Patient ist nicht mehr zu erreichen, dagegen ist das Heilungsresultat des nicht operierten Falles 3 ein recht unbefriedigendes, indem eine ziemlich bedeutende Atrophie des Biceps mit wesentlicher Funktionsbeschränkung zurückgeblieben ist. Demgegenüber ist das funktionelle Resultat in den beiden operierten Fällen 1 und 4 ein sehr gutes. Es dürfte daher wohl der Standpunkt der richtige sein, den auch Hahn vertritt, dass in unserem Zeitalter der Asepsis in allen Fällen einer beträchtlicheren Ruptur im Gebiet des Muskel-Sehnenapparates die Vereinigung der Fragmente durch Naht zu versuchen ist.

Uebersicht über die Kasuistik der Bicepsrupturen seit der Zusammenstellung von Loos.

1. Dreyzehner (Arch. f. klin. Chir. Bd. 65).

61j. Arbeiter fühlte beim Versuch einen 40—50 Pfund schweren Posten Tuch auf die rechte Schulter zu heben ein „knatterndes Geräusch" und einen Schmerz in der Nähe der rechten Schulter. Primäre Fixation der hoch oben abgerissenen Sehne des Caput longum in ihrer Scheide, da die direkte Vernähung der Sehnenenden nicht möglich. Funktion des

1) Zwei Fälle von subkutaner Zerreissung des Musc. biceps brachii. Wien. klin. Wochenschr. 1904.

Armes war bei einer später (nach 3 Monaten) vorgenommenen Untersuchung gerade so gut wie vor der Verletzung.

2. Stieda (Deutsche Zeitschr. f. Chir. Bd. 65).

40j. Mann verspürte beim Niedersetzen einer über 1 Centner schweren Last im rechten Oberarm einen plötzlichen Schmerz, der von der Schulter bis in den Ellenbogen fuhr. Ruptur des langen Kopfes nahe der Verbindung zwischen Sehne und Muskelbauch.

3. Stieda (ibidem).

49j. Maschinenwärter spürte, als er einen 3 Centner schweren Kohlenkarren über eine Schiene schob, eine für ihn ungewohnte Beschäftigung, plötzlich einen Stich in der rechten Schulter. Ruptur der langen Bicepssehne.

4. Stieda (ibidem).

53j. Arbeiter kippte, auf einer Lowry sitzend, mit dieser um, zog sich dabei eine Ausrenkung des rechten Daumens zu und bemerkte ausserdem beim Fall einen Ruck im rechten Arm und darnach Schmerzen. Ruptur des langen Bicepsbauches am Uebergang zur Sehne.

5. Stieda (ibidem).

Ein Kutscher erlitt dadurch einen Unfall, dass er beim Halten des Hinterfusses eines Pferdes, als dieses sich beim Beschlagen losriss, ca. 5 Schritte weit nach vorn geschleudert wurde. Er fühlte sofort Schmerzen im linken Ellbogen und Oberarm. Klagt seitdem über leichtes Ermüden des Armes und „Taubwerden“ beim Herunterhängen desselben. Unvollständige Zerreissung im Bereich des unteren Bicepsabschnittes.

6. Hahn (Wien. klin. Wochenschr. 1904).

57j. Mann trug mit einem zweiten Arbeiter einen schweren Wasserkübel. Unmittelbar vor Entleerung desselben in einen grossen Bottich liess der eine Arbeiter früher aus und Pat. versuchte mit der rechten Hand den hinabrutschenden Kübel allein zu erhalten. Empfand dabei heftigen Schmerz im rechten Oberarm. Ruptur der Sehne des langen Bicepskopfes am Muskelansatz. 6 Monate nach der Verletzung zur Operation gekommen.

7. Hahn (ibidem).

61j. sehr muskulöser Mann empfand beim Heben eines schweren Sackes Schmerz im linken Biceps. Ruptur des Muskels am unteren Ende. Operativ behandelt.

8. Wiesmann (Diese Beiträge Bd. 49).

43j. muskulöser Mann zog sich durch Heben einer Last eine linksseitige und 7 Jahre später durch direktes Aufschlagen des Muskelbauches des Biceps gegen eine vorstehende Schraube bei einem Fall eine rechtsseitige Zerreissung der Bicepssehne dicht oberhalb des Ansatzes am Radius zu. Der alte Bicepsriss, der konservativ behandelt worden war,

hatte zu erheblicher Schwäche, besonders der Beugung, geführt. Der neue wurde operativ behandelt. Der Arm erlangte seine volle Kraft wieder.

Uebersicht über die Kasuistik der Rupturen im Gebiet des Quadriceps seit der Zusammenstellung von **Maydl**.

1. Weinlechner (Wien. med. Blätter 1881/82. Ref. Chir. Centralbl. 1882).

Ein unzweifelhafter Muskelriss des Quadriceps in der Mitte: Streckung schwer und unvollkommen, zitronengrosse Geschwulst. Kompression. Nach 3 Monaten Geschwulst kleiner, Unsicherheit beim Abwärtsgehen.

2—4. Weinlechner (ibidem).

3 Sehnenrisse am Quadriceps nahe der Insertion. Therapie: Immobilisierung des gestreckten Kniegelenks bei hochlagernder Extremität. Nach 6—8 Wochen Unterstützungsapparat, der 3—4 Monate getragen wird.

5. Debougnie (Arch. méd. Belges 1895. Ref. Chir. Centralbl. 1895).

Ein Soldat glitt beim Wassertragen aus und kam zu Fall; das rechte Kniegelenk war dabei ad maximum gebeugt; er fühlte und hörte ein Krachen am Gelenk und konnte nicht aufstehen, kam ins Hospital, wo man eine Zerreissung der Sehne des Quadriceps femoris dicht oberhalb der Patella fand. Therapie: Umschläge, einige Tage später Extensionsstellung und fester Verband. Nach einigen Monaten Heilung, aber Gang hinkend.

6. Wunsch (Deutsche Zeitschr. f. Chir. Bd. 43).

55j. Arbeiter, eine schwer beladene Handkarre schiebend, glitt aus, schlug mit der Aussenseite des linken Knies gegen eine steinerne Schwellenkante auf. Darnach heftige Schmerzen und starke Knieschwellung. 9 Wochen lang resultatlose Behandlung mit Eis und fixierenden Verbänden. Nach 9 Wochen in die Greifswalder Klinik eingeliefert. Hier wird die abgerissene Quadricepssehne mittels Silberdraht an die Patella angenäht. Sehr gute Heilung mit befriedigender Kniefunktion.

7. 8. Klingner („Ueber Muskelzerreissung" Dissert. Leipzig 1897. Ref. Hildebrand's Fortschritte 1897).

2 Fälle von Querruptur des Quadriceps cruris bezw. der Sehne des Quadriceps am oberen Patellarrande. In beiden Fällen war die Zerreissung eine subkutane und bedingt durch eine aktive starke Kontraktion des Muskels, die einen Fall nach vorn verhüten sollte. Durch eine unblutige Behandlung ist in beiden Fällen ein zufriedenstellendes Resultat erzielt worden.

9. Walther (Bull. et mém. de la Soc. de Chir. de Paris 1897. Ref. Hildebrand's Fortschritte 1897).

W. hat im Jahre 1891 wegen einer Abreissung der Quadricepssehne hart an ihrem Ansatz an der Patella eine Drahtsutur der Sehne an die Kniescheibe erfolgreich ausgeführt. Noch 6 Jahre nach der Naht besteht das gleiche günstige Resultat.

10. Lejars (Bull. et mém. de la Soc. de Chir. 1899. Ref. Hildebrand's Fortschritte 1899).

48j., sehr korpulenter Pat. Ruptur der Quadricepssehne infolge Fehltritts beim Hinabsteigen einer Treppe. Um nicht vornüber zu stürzen, hatte Patient bei dem Fehltritt eine brüske Rückwärtsbewegung mit dem Oberkörper gemacht, in diesem Augenblick einen heftigen Schmerz am rechten Knie verspürt und war auf den Rücken gefallen. Er konnte das rechte Bein zum Gehen nicht mehr gebrauchen. Untersuchung ergiebt Querriss der Sehne fingerbreit über dem oberen Rande der Patella, nicht die geringste Streckbewegung ausführbar. Naht der Sehne. Immobilisierender Gipsverband. 23 Tage Bettruhe. 8 Tage vor dem Aufstehen Massage und Bewegungen. Entlassung nach 35 Tagen. Voller funktioneller Erfolg.

11. Vulpius (Münch. med. Wochenschr. 1900).

Eine subkutane Ruptur der Quadricepssehne bei einem 66j. Fuhrwerksbesitzer. In einem Zwischenraum von 5 Jahren doppelseitig entstanden ohne erhebliches Trauma. Wegen erheblicher Funktionsstörung im zweiten Fall Sehnennaht mit Catgut. Bleibender guter Erfolg, trotzdem bei der Operation fettige Degeneration der Sehne konstatiert wurde.

12. Körte (Hildebrand's Fortschritte 1901).

Ein Fall von Abriss der Quadricepssehne von der Patella. 54j. Kutscher wurde beim Besteigen des Bockes von seinem Pferde gegen das Kniegelenk geschlagen. Oberhalb der Patella tiefe Einsenkung. Catgutnaht. Es wurde gute Beweglichkeit erzielt. Körte nimmt an, dass der Hufschlag die Sehne traf, als sie durch Beugung des Kniegelenks angestreckt war.

13. Rilgneri (Hildebr. Fortschr. 1901).

Ein Fall von Ruptur des Quadriceps einige Centimeter oberhalb der Patella, die bei einem 54j. Mann durch Fall auf den Boden entstanden war. Bei der Operation zeigte sich die Oberschenkelfascie intakt, die Quadricepssehne 2 cm über ihrem Ansatz an der Kniescheibe völlig durchrissen. Naht ohne Drainage. Gutes Resultat.

14. A. Borchard (Ref. Chir. Centralbl. 1904).

Ein Fall von querer Zerreissung der Sehne des Musc. rectus femoris 3 Querfinger oberhalb der Kniescheibe. Operation. Pat., ein Diabetiker, starb plötzlich an einer Lungenembolie.

15. Norris (Univ. of Pennsylvania med. bull. 1903. Ref. Chir. Centralbl. 1904).

Bei einem 48j. Mann schwoll nach einem Fall auf das Knie dasselbe stark an, Gehen war noch mit Mühe möglich. 2½ Monate später ging Pat. hinkend mit steifem Knie; Streckung unmöglich; 1 cm oberhalb der Kniescheibe quere Vertiefung. Bei der Operation fand sich eine fast vollständige Zerreissung der Quadricepssehne mit etwa 2 cm Zwischenraum, Kniegelenk eröffnet. Naht der angefrischten Sehnenenden mit Formolcatgut, nach 2 Wochen Massage und Bewegungen, eine Woche später vollkommene Extension möglich.

16. Koch (Münch. med. Wochenschr. 1904).

Ein Fall subkutaner Zerreissung der Quadricepssehne. Naht. Heilung.

17. Marcius (Monatsschr. f. Unfallheilkunde 1903. Ref. Hildebrand's Fortschritte 1904).

Ein Fall von vollständigem Abriss des Vastus internus, einem teilweisen des bereits mit dem Cruralis verbundenen Rectus, während der Vastus externus vollständig erhalten war. Das relativ gute funktionelle Resultat wird zurückgeführt auf ein teilweises Intaktsein des mittleren Streckapparates.

18. Wharton (Annals of surgery 1904. Ref. Hildebr. Fortschr. 1904).

Ruptur der Quadricepssehne neben einer Zerreissung des vorderen Ueberzuges der Patella. Trotzdem schon Wochen seit der Verletzung vergangen, durch Naht günstiges Resultat.

19. Guillaume-Louis (Arch. gén. de méd. 1905. Ref. Hildebrand's Fortschr. 1905).

46j. Mann. Quadricepssehnenruptur mit Erfolg durch Naht behandelt.

20. Axhausen (Deutsche Zeitschr. f. Chir. Bd. 82).

68j. Arbeiter erleidet beim Stolpern auf der Treppe einen Abriss der Quadricepssehne von der Kniescheibe. Bei der Operation zeigte sich das Vorhandensein eines Knorpel-Knochenkörpers am unteren Ende der Sehne, der offenbar zur Zerreissung der Sehne prädisponierte.

XIX.

AUS DER

CHIRURGISCHEN KLINIK ZU BASEL.

DIREKTOR: PROF. DR. ENDERLEN.

Die Ursachen des Thymustodes.

Von

Dr. Gerhard Hotz,
Assistenzarzt.

(Hierzu 4 Abbildungen und Taf. IX.)

Die glücklichen Erfolge des chirurgischen Eingreifens beim Asthma thymicum rechtfertigen von Neuem eine Diskussion über dieses vielumstrittene Krankheitsbild. König (39), Rehn (61), Purrucker (57), Ehrhardt (17) haben durch die teilweise oder gänzliche Entfernung der Thymus bei Kindern die lebensbedrohenden Erstickungsanfälle endgiltig beseitigt und durch dieses Experiment zugleich bewiesen, dass selbst die gänzliche Ausschaltung des Organes vom Menschen ohne nachweisbare Störung, ohne spätere Ausfallserscheinungen ertragen wird. Damit ist die Hoffnung geweckt, dass bei den Fällen von Thymushypertrophie, die sich vor ihrem traurigen Abschluss dem Arzt zu erkennen geben, durch frühzeitige Operation eine Rettung noch möglich ist. Durch den Eingriff erhalten wir auch eine Aufklärung über die immer noch dunklen Ursachen der Mors thymica. Wir wissen, in den oben berichteten operierten Fällen hat eben die vergrösserte Thymus selbst das Dasein gefährdet. Das Organ nimmt in dem Krankheitsbild nicht nur die Rolle einer untergeordneten Teilerscheinung ein, sondern kann gerade durch

seine krankhafte Vergrösserung dem blühenden Leben ein jähes Ende bereiten.

Die operative Therapie ist zweifellos da indiciert, wo neben schweren Atmungs- und Kreislaufsstörungen eine augenscheinliche Thymusgeschwulst sich durch eine ungewöhnliche Vorwölbung im Jugulum, durch Dämpfung links über dem Sternum und durch auskultatorische Befunde bemerklich macht. Dann ist die Diagnose leicht, die Therapie gegeben. Wenn aber der Thymustumor nicht direkt nachzuweisen ist, und, wie z. B. im Falle Purrucker's, nur die chronisch und anfallsweise auftretende Dyspnoe, die Thoraxeinziehung und das beiderseits hörbare Stenosengeräusch bei der Inspiration auf eine intrathorakale Verengerung der Trachea hinweisen, wie soll sich dann unser Vorgehen gestalten? Die Erkennung des Thymustodes ist bekanntlich selbst bei der Nekropsie oftmals schwierig, beim Lebenden können andere Processe, entzündliche Mediastinaltumoren, Neubildungen, Gefässerweiterungen, ein dem Thymusasthma ähnliches Bild hervorrufen, und es kann leicht unmöglich sein, die wirkliche Ursache der Störung aufzufinden. Um so sicherer ist im allgemeinen die schlechte Prognose, trotz allen Mitteln, welche die abwartende symptomatische Therapie uns an die Hand giebt.

Ein solcher Fall, der im vergangenen Jahre auf der chirurgischen Klinik in Basel zur Operation kam, soll im Folgenden mitgeteilt werden.

Der 3j. Knabe F. B. leidet seit etwa einem halben Jahre an Anfällen von Atemnot, die in den letzten Wochen an Häufigkeit und Stärke zugenommen haben. In der vergangenen Nacht trat ein heftiger Erstickungsanfall auf; das Kind atmete mühsam, pfeifend, war blass und schweissbedeckt. Am folgenden Tage endlich brachte die ziemlich nachlässige Mutter das Kind in die Sprechstunde eines Stadtarztes (Dr. Breitenstein), dieser schickte es unter der Diagnose Trachealkompression sofort auf die chirurgische Klinik. Die Untersuchung zeigte uns einen hochgradig aufgeregten cyanotischen Knaben von gutem Ernährungszustand, etwas pastösem Habitus. Haut blass, etwas gedunsen, Atmung mühsam, pfeifendes kurzes Inspirium, stöhnende verlängerte Exspiration, Nasenflügelatmen, starke Einziehungen am Thorax. Pupillen weit, reagieren schwach auf Lichteinfall. Die Rachenorgane zeigen nichts Besonderes. Die laryngoskopische Untersuchung (Dr. F. Nager) lässt keinen Grund der Dyspnoe erkennen. Der mittlere und rechte Schilddrüsenlappen sind etwas vergrössert, weich, doch reicht die Struma nicht bis zur oberen Thoraxapertur. Im Jugulum keine Vorwölbung. Ueber und neben dem Sternum keine abnorme Dämpfung. Ueber den Lungen

diffuse klingende Rasselgeräusche etwas Giemen, vesikuläres Atmen. Das Herz ist nicht vergrössert, die Töne rein, der Puls frequent, 120 pro Min. regelmässig, kräftig. Die Temperatur beträgt 37,8. Im Abdomen nichts Besonderes.

Die etwas später von Herrn Prof. Siebenmann vorgenommene Tracheoskopie zeigt an der Einmündung des linken Hauptbronchus eine weisse vorspringende Schleimhautfalte, unter welcher möglicherweise eine vergrösserte Lymphdrüse, vielleicht ein maligner Tumor liegen könnte. Während der Bronchoskopie, welche weder eine auffallende Verengerung der Luftwege durch äussere Kompression, noch in diesen einen Fremdkörper erkennen lässt, wird Pat. wieder hochgradig dyspnoisch, so dass Prof. Enderlen sofort die Tracheotomia inferior vornahm. Die Schilddrüse ist gross, reicht aber nicht weit nach unten. Die Atmung besserte sich erst nach Einlegen einer König'schen Kanüle; doch blieb der Zustand immer noch so, dass eine tiefer sitzende Stenose angenommen werden musste. In den beiden folgenden Tagen treten hie und da bedrohliche Erstickungsanfälle auf, starke Cyanose, Bewusstlosigkeit, weite, reaktionslose Pupillen. Nach Auswischen der Kanüle und der Trachea jeweilen vorübergehende Besserung. Am 4. Tag nochmalige Bronchoskopie. Man findet eine diffuse Verengerung der Trachea und der Bronchialmündungen, von der Schleimhautfalte, von dem vermuteten Tumor ist nichts mehr zu sehen. In den folgenden Tagen war die Atmung im Ganzen ungestört, etwas vermehrtes Sekret ist einer ausgedehnten Bronchitis zuzuschreiben. Mehrfache Untersuchungen, auch der Wirbelsäule, ergeben keinen Anhaltspunkt für die Stenose. Die Röntgenaufnahme des Thorax zeigt nichts Pathologisches.

Am 9. Tage, als das mässige Bronchitisfieber bereits wieder auf normale Temperaturen zurückgegangen war, stellten sich die Erstickungsanfälle von Neuem ein. Der Zustand wurde äusserst bedrohlich. Die üblichen Mittel, Eisblase, Wickel, Adrenalinpinselungen, Kanülenwechsel, Reinigung der Trachea, brachten keine Besserung. Ein weiteres Abwarten liess den baldigen Tod des Kindes voraussehen. Es schien sicher, dass die Tracheo-Bronchostenose noch fortbestand; aber über deren eigentliche Ursache konnte man nichts Bestimmtes erkennen. Für eine Thymusvergrösserung sprach keines der bekannten Symptome; gleichwohl ist eine solche nicht auszuschliessen, und vor allem kann durch die Entfernung dieses leicht zugänglichen Organes Raum geschaffen werden, so dass die tiefer in der oberen Thoraxapertur gelegenen Organe Gelegenheit haben, sich auszudehnen und eine Entlastung der komprimierten Trachea ermöglicht wird.

Deshalb wurde die Thymus exstirpiert (Prof. Enderlen). Der Tracheotomieschnitt wird bis zur Mitte des Manubriums verlängert. Im Jugulum liegt die strotzend gefüllte, lebhaft pulsierende Vena anonyma, sie wird vom Sternum stumpf gelöst, zurückgehalten und dann mit der

Knochenzange ein 1 cm breites Stück vom Manubrium subperiostal reseciert. Nun kommt man an den oberen Pol der hinter dem Brustbein gelegenen Thymus; er wird vorgezogen und durch seitliches Abbinden gelingt es, successive das ganze zweilappige Organ zu entwickeln. Sofort bessert sich die Atmung auffällig, wird ruhiger, Cyanose und Dyspnoe schwinden. Von einem mediastinalen Tumor oder einer sonstigen Ursache der Stenose lässt sich vom Operationsgebiet aus nichts bemerken.

Die exstirpierte Thymus besteht aus zwei langen, schmalen Lappen, diese sind oben vereinigt, unten getrennt. Ihre Länge beträgt 9 und 7 cm; die Breite 1 cm, die Dicke 5—8 mm, das Gewicht der ganzen Thymus nur 6 Gramm. Selbstverständlich kann in diesem Falle nicht von einer Kompression durch Thymusvergrösserung gesprochen werden; das Organ war im Gegenteil recht klein, atrophisch, und doch wurde durch seine Entfernung der Zweck der Operation erfüllt, die Respiration wurde frei. Die Besserung hatte leider keine Dauer. Am Abend kehrten die Anfälle wieder und während unserer Beobachtung trat unerwartet Exitus ein. Das vorher ruhig atmende Kind richtete sich plötzlich auf, griff mit den Händen in die Luft; dann folgten zwei angestrengte Atemzüge, das Gesicht wurde livid, die Pupillen weit, der Puls war nicht mehr zu fühlen. Augenblicklich wurde künstliche Atmung eingeleitet; der Trachealschleim aspiriert. Die Luftwege erwiesen sich als durchgängig, doch konnte das Kind nicht wieder belebt werden.

Die Sektion brachte endlich die Aufklärung. Bei der Herausnahme der Hals- und Brustorgane wurde hinter der Trachea, über dem 3. und 4. Brustwirbel ein hühnereigrosser Abscesssack eröffnet (Taf. IX); er lag dicht unter dem oberen Brusteingang und entleerte graugelben, mit Flocken und Bröckeln gemischten Eiter. Die weitere Präparation zeigte, dass die Spongiosa des 4. Brustwirbelkörpers stark zerstört war. Die Ursache der Trachealstenose lag also in einer Spondylitis, welche zu Abscessbildung und dadurch zur Kompression geführt hatte. Ausserdem fanden sich am Abgang des linken Bronchus zwei bohnengrosse Drüsen, welche das Lumen an der Bifurkation etwas abplatteten. Ueber den Abscess ziehen Aorta und Oesophag hinweg, beide ohne anatomische Veränderungen. Eine Deformität der Wirbelsäule hatte nicht bestanden. Die Todesursache ist unbedingt diesem Abscess zuzuschreiben. Durch Entfernung der Thymus fanden die Brustorgane vorübergehend Gelegenheit, sich auszudehnen, die Trachea konnte nach vorne ausweichen, die Atmung wurde dadurch auffallend gebessert. Neben anderen Umständen, interstitielles Emphysem, vermehrte Bronchitis gewann der Abscesssack später vielleicht an Ausdehnung, und dies führte zu erneuter tödlicher Kompression.

Dieser Fall von Tymusexstirpation, der sich allerdings seinen Vorgängern mit glücklicherem Resultat nicht ohne Weiteres an-

reihen darf, bildet die Veranlassung zu einer Revision der neueren Thymuslitteratur, sofern sie die Frage der Kompressionswirkung durch das hypertrophische Organ behandelt. Seit der Arbeit von Friedleben (20), welcher das Thymusasthma gänzlich verwarf, sind eine Reihe von Beobachtern wiederum für die mechanische Theorie eingetreten, und trotz erneuten Widerspruches von A. Paltauf und seinen Nachfolgern lässt sich eben nicht in Abrede stellen, dass in einer Anzahl von Fällen die vergrösserte Thymus einen anatomisch nachgewiesenen Druck auf Trachea und Gefässe ausüben kann und als mechanisches Hindernis deren Funktion gefährdet.

Befassen wir uns vorerst mit der normalen Lage der Thymus, mit ihren Beziehungen zu den Organen der Brusthöhle, dann mit der Vergrösserung, und schliesslich soll versucht werden, die verschiedenartigen Befunde beim Thymustod und ihre oft sich widersprechenden Deutungen vorurteilslos zu vereinigen.

Die Thymus liegt, eingeschlossen in eine feste Bindegewebskapsel, im oberen Teil des vorderen Mediastinums, dicht hinter dem Sternum, durch lockeres Fasergewebe mit diesem und den seitlichen Mediastinalblättern verbunden. Nach oben schiebt die Hülle ihre Fortsätze in die hintere Fascie der Sternohyoidei und zur Trachea, also in das Septum praetracheale und steht mit der Schilddrüse in festem Zusammenhang. Unten ist sie mit der Vorderfläche des Pericards verwachsen, greift auf die Scheiden der grossen Gefässstämme über und zwischen diesen hindurch bis auf die Trachea. In diesem Sack, der durch seine mannigfaltigen Ausläufer mit allen grösseren Organen der Brusthöhle in Verbindung tritt, ruht die Thymus, durch ein zartes Fasersystem gestützt. Nach Eröffnung der Kapsel lässt sie sich leicht herausheben. Sie bildet in der Regel einen aus 2 länglichen Lappen zusammengesetzten Körper, und zwar ist der rechte meist etwas länger als der linke. Die Verbindung ist lose; doch kann gelegentlich auch eine nicht zu trennende Verwachsung bestehen. Oft teilt sie sich im oberen Ende gabelförmig, oder wir finden zwischen die oberen Pole ein würfelförmiges Zwischenstück eingeschaltet, und dieses selbst kann wieder mehrfach geteilt sein, so dass neben den beiden grösseren bis zu 5 kleinere Abschnitte isoliert wurden. Die einzelnen Lappen sind von einer zarten Haut umgeben, die im Gegensatz zur gemeinsamen Kapsel nur schwer abzuziehen ist, weil sie zahlreiche Septen in die Substanz entsendet. Die kleinsten Läppchen werden um einen centralen Markstrang vereinigt. Kaufmann (37) vergleicht das Bild

des Durchschnittes mit dem der Speicheldrüse, im Gegensatz zu den homogenen Lymphdrüsen; nur fehlt bekanntlich ein Ausführungsgang. An den seitlichen Rändern und oben können sich kleine Partien lostrennen und als accessorische Thymen selbständig werden. Unten und oben endet das Organ meist in zungenförmigen Fortsätzen, die sich, je nach ihrer Grösse, dem gegebenen Raum anpassen. Man unterscheidet einen Hals- und einen Brustteil. Der grössere, das Bruststück, reicht von der Höhe der Incisura jugularis bis zur 5. Rippe und ist in seiner vorderen Ausdehnung an das feste Sternum gebunden. Im Ganzen wird die mediane Lage innegehalten, doch sind vielfache Abweichungen nach beiden Seiten hin beobachtet worden. So fand Triesethau (68) unter 43 Sektionen 13 mal eine vorherrschend rechtsseitige Entwicklung, 11 mal lag die Thymus links von der Mitte.

Die seitliche Begrenzung bilden die Mediastinalblätter, die je nach der Entwicklung verschieden weit vom Sternum abgedrängt werden, so dass gelegentlich die Art. mammaria interna noch auf die Vorderfläche der Thymus zu liegen kommt und hier eine Längsrinne zurücklässt [Kaplan (38)]. Weiter in der Tiefe liegen die Nervi phrenici mit der Art. pericardiaco-phrenica der Seitenkante an; sie werden bald nach vorne, bald nach der Wirbelsäule zu verschoben. Unten ruht die Thymus auf der grossen Fläche des Herzbeutels, der sich schräg an die vordere Brustwand anlegt, und in diesen spaltförmigen Raum zwischen Pericard und Sternum schiebt die Thymus einen zugeschärften Fortsatz bis zur 3. oder 5. Rippenverbindung, nach Farret (22) gewöhnlich bis zur Furche zwischen Atrium und Kammer, in Ausnahmefällen auch bis aufs Zwerchfell herunter und geht hier feste Verwachsung ein [Triesethau (68)], [Kayser (31)]. Die hintere Fläche ruht demnach unten auf dem rechten Herzohr, greift oft auf den Ventrikel über, begleitet nach oben das aufsteigende Pericard auf die Umschlagstelle über die Aorta ascendens und Cava superior und tritt dann in direkte Berührung mit den grossen Gefässen, vorne rechts mit der Vena cava superior und der von links einmündenden Vena anonyma, von welcher sie, auch nach meiner Erfahrung, nur schwer zu lösen ist.

Die Lage zur V. anonyma scheint häufig einer Abweichung unterworfen, welche beim Aufsuchen der Thymus von Bedeutung sein kann. Mettenheimer (47) sah einmal die Vene vor der Thymus, zwischen dieser und dem Sternum verlaufen. Dwornitschenko (16) fand das gleiche Verhalten; ein ander Mal beobachtete er, dass die Vene vor dem

linken, aber hinter dem rechten Lappen sich hinzog, also die Verbindungsstelle durchbohrte, um zur Cava zu gelangen. Den gleichen Befund erhob Farret (22). Rehn (61) glaubt, diese Erscheinung mit der Annahme einer Druckatrophie der Drüse erklären zu können. Ihr Parenchym kommt vor der Vene zum Schwund und vereinigt sich hinten wieder. Der gleichen Anschauung huldigt Kayser (31); er fand eine Rinne in einem oberen Fortsatz, der der Carotis auflag und nur aus dünnen Bindegewebslagen bestand.

In der Tiefe des Mediastinums folgt die Thymus dem nach oben und gegen die Wirbelsäule strebenden Aortenbogen, greift unten auf die Lungenvenen und kann hier von links, oder nach Verdrängung der Cava von rechts bis auf die Bifurkation der Trachea vordringen und den Oesophag erreichen.

Je weiter unten wir die Thymus antreffen, desto mehr tritt die Masse zurück gegenüber dem grossen Volumen des Herzens und der Lunge; oben aber, da wo der kegelförmige Brustkorb in einer rasch sich verengernden Oeffnung abschliesst, kommt die Thymus mechanisch viel eher zur Geltung. Zwischen Wirbelsäule und Manubrium liegt nach Grawitz (25) der kritische Raum, wo die einmündenden Gefässe und Nerven, Schlund und Luftröhre, allseitig von einem festen Ring umgeben, dem inneren Druck nirgends ausweichen können. Hier die Stelle, auf welche von den Anhängern der Kompressionstheorie hingewiesen wird. Diesen Abstand berechnet Mettenheimer auf 1,9—2,2 cm.

Die Thymus liegt da zwischen Arteria anonyma und Carotis sinistra auf dem Aortenbogen und der Trachea, kommt links mit dem herabsteigenden Vagus in Berührung, erreicht die Umbiegung des Rekurrens. Rechts bedeckt sie mit ihrem oberen Pol den Vagus, gelegentlich auch die Abzweigung des r. Rekurrens. Sie ruht auf dem Plexus cardiacus und heftet sich mit ihrem kleineren Halsteil an die Trachea an.. Nach oben schiebt sie schliesslich 2 ungleich lange Fortsätze, die oberen Hörner, welche bald den Isthmus der Schilddrüse erreichen, selten überragen und dann bei der Tracheotomie zu Tage treten; oft auch in weitem Abstand zurückbleiben. Jedenfalls ist jeder Thymuslappen mit dem entsprechenden der Schilddrüse durch einen derben Strang verbunden; in ihm verlaufen die oberen Thymusgefässe aus der Art. thyreoidea inferior. Die Hauptstämme empfängt die Thymus aus der Art. mammaria interna, und zwar konnte ich im Gegensatz zu Triesethau (68), Friedleben (20) eine Kommunikation der beiderseitigen Gefässe durch

stereoskopische Röntgenaufnahme des Injektionspräparates feststellen[1]). Ausserdem soll die Art. pericardiaco-phrenica, die Art. anonyma, gelegentlich die Art. thyreoidea superior an der stets nur dürftigen Arterienversorgung teilnehmen. Die Venen vereinigen sich zu bedeutend grösseren Stämmen mit Abfluss in die Vv. subclavia, mammaria und thyreoidea. Siegel (65) fand einen venösen Gefässkranz um die Drüse herumziehen, in ihr selbst keine grösseren Venen.

Die oben geschilderten, mannigfaltigen Beziehungen der Thymus zu den Organen im oberen Brustkorb sind nun keineswegs starre Verbindungen. Die Thymus ist gewissermassen als Polster hinter das Sternum gelagert und nimmt teil an den Druckschwankungen innerhalb des Thorax. Bei der Inspiration wird sie bis zum Halsteil eingesogen, bei der Ausatmung im Jugulum vorgetrieben. Auch die Herzaktion, die Pulsschwankungen dürften sie in steter Bewegung erhalten.

Viel umstritten ist immer noch die Frage nach der Grösse und dem Gewicht der normalen Thymus. Friedleben (20) hat gezeigt, dass das Volumen in hohem Grade von den zur Zeit vor dem Tode bestehenden Ernährungsverhältnissen abhängig ist. Gesunde, durch einen unglücklichen Zufall dahingeraffte Kinder zeigen ein grosses, saftiges, mit Sekret gefülltes Organ. Solche, welche einer akuten Krankheit erlegen sind, weisen ein geringeres Gewicht auf, und da wo ein langes Siechtum, eine Kachexie, Tuberkulose, Lues etc. vorausgegangen ist, finden wir die kleinsten Gewichte. Hier schrumpft sie auf einen schmalen, derben Strang zusammen, der dem Sternum lose anhängt, doch handelt es sich dabei nicht etwa um vermehrte Bindegewebsentwicklung, um Involution, sondern im Wesentlichen um Sekretarmut.

Einige Zahlenangaben mögen die auseinander weichenden Anschauungen beleuchten.

---

1) Der Liebenswürdigkeit von Herrn Prof. E. Kaufmann verdanke ich eigene Anschauung durch Präparation von Kinderleichen am patholog.-anatom. Institut.

Herr Prof. Corning hatte die Güte, mir Schnitte durch den Thorax eines Säuglings zur Verfügung zu stellen. Das Kind war einer käsigen Pneumonie erlegen, die Thymus dementsprechend erheblich atrophiert und deshalb die Bilder zur Illustration einer Kompressionswirkung nicht geeignet. Beiden Herren spreche ich für ihr gütiges Entgegenkommen meinen verbindlichsten Dank aus.

Kaufmann giebt als normales Gewicht bis zum 25. Jahr etwa 25 gr. an.

Friedleben beim Neugeborenen als Mittelzahl aus 72 Fällen 13,8 gr, Max. 25 gr, Min. 6 gr.

Bis zu 9 Monaten bei gut genährten plötzlich verstorbenen Kindern 20,0 gr, Max. 33,6, Min. 9,6. Von 9 Monaten bis 2 Jahren 25,6 gr. Vom 2.—14. Jahre 25,9 gr. Vom 15.—25. Jahre 21 gr. Dann beginnt die Bindegewebsvermehrung und Fettwucherung, die Involution.

Mettenheimer (47). Vom 1.—2. Jahr 18,2 gr, vom 2.—14. Jahre 20,5 gr, bei Diphtherie 11—12 gr, bei chronischem Darmkatarrh 1,2 gr.

Krautwig (34). Beim Neugeborenen bis zum 1. Jahr 10—12 gr bis zum 2. Jahr 15—25 gr; doch sind Schwankungen um 10 gr noch physiologisch.

Haugstedt (cit. nach Farret) beim Neugeborenen 8—12 gr. Meckel 16 gr. Farret (22) 10,2 gr. Bei Kachexie fand er 1,5—8 gr.

Dwornitschenko (16) beim Kind bis zu 22 gr. Zwischen 10 und und 20 Jahren 21 gr. Mittelgewicht, Maximum 33 gr.

Triesethau (68) beim Neugeborenen bis zu 8 Monaten 19,8 gr, von 9 Monaten bis $2^1/_2$ Jahre 26 gr, vom 5.—7. Jahre 24 gr. Er fand, dass die Länge des Organes in einem gewissen Verhältnis stehe zur Körpergrösse und unabhängig sei von Alter und durchgemachter Krankheit. Das Gewicht ist nicht allein vom Stadium des Wachstums, sondern auch von dem Zustand der Sekretion abhängig.

Die Möglichkeit starker Gewichtsschwankungen wird allseitig zugegeben und auf die Ernährungsverhältnisse zurückgeführt. „Die Thymus ist einer physiologischen, dem Zeitraum der Chylifikation und Assimilation der aufgenommenen Alimente quantitativ und qualitativ entsprechenden Turgescenz unterworfen“ (Friedleben). Eine akute Schwellung durch Blutkongestion wurde von Friedleben bestritten. Von anderen Autoren wird sie, wie wir sehen werden, mit Bestimmtheit betont.

Stösst also schon die Feststellung des normalen Gewichtes auf grosse Schwierigkeiten, so scheint die Beurteilung im einzelnen Falle, ob eine Hypertrophie anzunehmen sei oder nicht, erst recht der persönlichen Willkür überlassen zu sein. Der Eine ist geneigt, mit z. B. 16 gr eine Kompression zu erklären, während ein Anderer ein doppelt so grosses Gewicht ausser Betracht lässt. Es ist gewiss auch nicht gleichgiltig, nach welcher Richtung hin sich eine Thymus ausdehnt, ob wir ein breites, langes und dafür weniger dickes Organ vor uns haben, oder ob statt dessen das Wachstum nach der Tiefe

zu vorwiegt; doch geben die einzelnen Dimensionsmasse in ihren wechselvollen Kombinationen niemals das übersichtliche Resultat einer einzigen Gewichtszahl, und ausserdem wird das Organ, isoliert von seinen anatomischen Verbindungen, doch nicht seine natürliche Lage einnehmen. Es sollen deshalb im Folgenden die einzelnen Durchmesser nur ausnahmsweise berücksichtigt werden.

Die höchsten, beobachteten Zahlen, Targbetta (67) 60 gr, Gluck (24), Gurlt (cit. bei Kundrat) 55 gr stehen zweifellos weit über dem Normalwert; geradezu ungeheuerlich erscheint uns die Angabe von Rolleston (59), der eine 310 gr schwere Thymus bei einem 6j. Knaben vorfand und dabei betont, es habe sich nur um hypertrophisches Thymusgewebe gehandelt. Andere, wie Somma (cit. bei Flügge) haben bereits bei 13—15 gr Verwachsungen mit den Gefässen konstatiert und sind geneigt, deshalb einen Thymustod anzunehmen. Die bisher aufgestellten Normalzahlen leiden an dem Fehler, dass die Todesursache nicht genügend berücksichtigt wurde. Unter Friedleben's Tabelle sind z. B. einige Fälle mitgezählt, welche an „Laryngismus" verstorben sind, mit Thymusgewichten bis zu 33 gr. Zur Bestimmung des Gewichtes können nur solche Kinder dienen, welche einer rasch tödlichen Verletzung erlegen sind, nicht aber solche, die z. B. im Bette „erstickt" gefunden wurden, weil sich eben da bereits eine Thymushypertrophie geltend machen konnte.

Aus den Angaben sehen wir im allgemeinen, dass Gewichte von 15 gr für den Neugeborenen, 20 gr bis zum ersten Lebensjahre, von 25 gr bis zur Pubertät nichts Ungewöhnliches sind, ja, dass auch höhere Zahlen beim Gesunden gefunden wurden. Aus der Kasuistik der Thymustodesfälle aber entnehmen wir, dass zwar die Mehrzahl höhere Gewichte aufweist, bei einer ganzen Reihe aber dieses Mass kaum überschritten wurde, eine kleine Minderheit nicht einmal die Normalzahl erreichte.

Durch das absolute Gewicht, übrigens auch die Dimensionsmasse allein wird also nicht entschieden, ob die Thymus einen mechanischen Einfluss ausüben kann oder nicht; es scheint mir sehr wohl möglich, dass die relative Turgescenzfähigkeit von grossem Einfluss sei, indem nach einer rasch gesteigerten Assimilation die durch Sekretstauung akut vergrösserte Thymus in der oberen Thoraxapertur einen ungewohnten Raum beansprucht.

Bevor wir auf die speciellen Befunde, welche eine Kompressionswirkung der Thymus auf die Nachbarorgane darthun, eingehen, müssen wir uns darüber klar werden, wie eine Druckwirkung

in der Brusthöhle, die in der Mehrzahl der Fälle plötzlich eintritt, überhaupt möglich ist. Rehn (61) sucht diese entweder in einer Volumzunahme der Thymus oder in einer Verengerung des angewiesenen Raumes.

Eine akute Schwellung der Thymus, die Sekretstauung, ist stets zugegeben worden. Pott (53), Nordmann (50), Taillens (70), Targhetta (67) verteidigen die akute Hyperämie, sie berichten von roten, blutreichen Organen. Hedinger (28) fand bei mikroskopischer Untersuchung eine strotzende Füllung der Kapillaren und Uebergangsgefässe im Centrum und in der Peripherie der Läppchen; den gleichen Blutreichtum zeigten die in den Septen und in der Kapsel verlaufenden Gefässe. Eine hyperämische Schwellung ist demnach nicht mehr in Abrede zu stellen. Traumatische Hyperämie nimmt Berthold (7) an. Er beobachtete ein 2jähriges Kind, welches mit dem Hals auf eine Stuhlkante aufschlug. Sofort setzten Erstickungsanfälle mit den Erscheinungen schwerer Larynxstenose ein, die sich nach einigen Tagen von selbst wieder verloren. Aeusserlich und in den Halsorganen war nichts Auffallendes zu beobachten. Für postoperative Todesfälle, über welche Gluck (24) berichtet, giebt Dwornitschenko (16) eine Erklärung, welche ebenfalls eine akute Hyperämie der Thymusgefässe zur Voraussetzung hat. Nach Unterbindung der Schilddrüsenäste aus der Art. thyreoidea inf. sendet dieses Gefäss sein Blut in die Rami thymici; dadurch entsteht hier eine arterielle Stauung. Infolge deren werde die Vena anonyma gegen die unnachgiebige Unterlage gepresst, und dies führe sekundär zu einer venösen Stauung, so dass bei vermehrtem Zustrom und gehindertem Abfluss eine bedeutende Anschwellung der Thymus zu Stande komme, welche dann ihrerseits auf die Lungenvenen drücken soll. Dadurch wird der Tod unter starker Cyanose, Dyspnoe und Lungenödem erklärt, wie dies nach Kropfoperationen gelegentlich beobachtet wurde. Experimentell versuchte Clessin (12) an Hunden durch Unterbindung der Thymusvenen eine akute Thymusschwellung hervorzurufen. Es gelang jedoch nicht.

Bei der Würdigung des zweiten Faktors, des Thoraxraumes, müssen gewisse Verschiedenheiten des kindlichen Organismus gegenüber dem des Erwachsenen berücksichtigt werden. Nach Mettenheimer (47) steht die Thoraxapertur beim Neugeborenen höher als beim Erwachsenen, die Rippenneigung ist eine geringere. Der obere Rand des Manubrium sterni entspricht in seiner Höhe dem unteren

Rande des 1. Brustwirbels nicht der Bandscheibe zwischen 2. und 3. Wirbelkörper; der Rippen-Wirbelring ist ein horizontaler, die obere Apertur dadurch allerdings relativ erweitert, aber durch Heben des Brustkorbes auch keiner weiteren Anpassung mehr fähig. Die Aorta ascendens verläuft steiler und höher hinauf als beim Erwachsenen, auch die Bifurkation der Trachea treffen wir um eine Wirbelbreite weiter oben. Die Organe drängen sich gewissermassen in die obere Thoraxapertur zusammen, und dieses ungünstige Verhältnis mag gelegentlich gesteigert werden, wenn bei abdominaler Plethora ein vorübergehender Zwerchfellshochstand eintritt. Wichtig ist vor Allem die Haltung der Wirbelsäule, der Abstand zwischen ihr und dem Sternum, der, wie Jacobi (citiert bei Targhetta), Grawitz (25), Pott (53) nachgewiesen haben, beim Zustandekommen einer Kompression so sehr in den Vordergrund tritt. Beim Hintenüberbeugen des Kopfes werden die dem Brustbein gegenüberliegenden Wirbel, welche schon normalerweise einen leichten Bogen darstellen, stark vorgedrängt, und dadurch der verfügbare Raum noch mehr eingeengt. Der thorakale Abschnitt der Thymus wird durch seine Verbindung mit der Schilddrüse nach oben in den kritischen Raum hineingezerrt, und so werden Trachea und Gefässe mit der Thymus in den knöchernen Ring eingezwängt, Atmung und Blutkreislauf erschwert. Wird dann durch Venenstauung das Volumen der Thymus vermehrt [Kayser (31)], so ergiebt sich nach Biedert (3) die verderbliche Trias: Grosse Thymus, akute Hyperämie, Verengerung des Brustringes durch die vermehrte Lordose. Avellis (1) sah bei einem Kinde, das seit mehreren Monaten an beständiger Atemnot litt, eine auffallende Zunahme der Stenose, sobald der Kopf nach rückwärts gebeugt wurde.

Wichtig zur Erklärung einer Kompression sind auch vereinzelte Beobachtungen, welche zeigen, wie gelegentlich auch Anomalien im äusseren Bau der Thymus einen solchen Druck verursachen können. Beneke (4) fand bei einem 7monatlichen Kind (Thymusgewicht 27 gr) einen kolbenförmigen Halsteil, der sich, wahrscheinlich durch forcierte Inspiration zwischen Sternum und Trachea eingezwängt hatte und so einen ventilartigen Verschluss der Trachea herbeiführte. Der gleichen Ansicht ist Rehn (61). „Die Drüse wirkt ventilartig, wird bei der Ausatmung vorgetrieben, bei der Einatmung in den engen Brustring eingezogen und hindert so durch Pressung die Inspiration. Je ruhiger das Einatmen, desto geringer ist die Beengung, je gewaltsamer, um so schwerer“. Triesethau (68) berichtet von

einem Falle, wo sich bei einem 9 Monate alten Mädchen (Thymusgewicht 32 gr) ein grosses Mittelstück hinter den einen und vor den andern Hauptlappen gelegt hatte und so durch Ueberlagerung den Tiefendurchmesser vermehrte. Bramann (cit. nach Triesethau) beobachtete ein Umbiegen des unteren Drüsenteils bei plötzlicher Rückwärtsbewegung und schnell darauf folgender Beugung des Kopfes. Dadurch, dass sich nun ein doppeltes Volumen zwischen Manubrium und den rückwärts gelegenen Organen einkeilt, ist die Druckwirkung eine bei Weitem intensivere, als wenn die Drüse die gestreckte Lage hat".

Diese Ansichten werden principiell bekämpft von Kayser (31). Er sagt: „Trotz hochgradiger Raumbeengung wird nur eine Verdrängung und Kompression der Drüsensubstanz erfolgen, diese atrophiert unter dem Druck, Trachea und Carotis können nicht beeinflusst werden." Gegen die Drucktheorie wenden sich auch die experimentellen Erfahrungen von Scheele (63) und Tamassia (cit. nach Flügge), welche beide an der ausgeschnittenen Trachea Belastungsversuche vornahmen und Gewichte von 700 bis 1000 gr auflegen mussten, bis der Druck zur Undurchgängigkeit führte. Zweckmässiger sind die Versuche von Simon und Olsnitz (64) (cf. bei Targhetta 67), die den Kinderleichen Paraffin in die Trachea gossen und den Kopf in extreme Haltung nach hinten brachten. Sie konnten jedoch ausser einer leichten Abflachung in keinem Falle eine deutliche Kompression der Luftröhre erzielen.

Es dürfte hier am Platze sein, kurz auf die Sektionstechnik und die Darstellung des Situs einzugehen. Naturgemäss wird bei einer Kompression elastischer Gebilde jede kurzdauernde Druckwirkung an Deutlichkeit, vor allem aber werden die vorhandenen Erscheinungen an Beweiskraft einbüssen, sobald durch die Eröffnung des Brustkorbes den eingeschlossenen Organen die Möglichkeit geboten wird, sich zu entfalten. Paltauf (54) fordert deshalb, dass die obere Thoraxapertur vorsichtig freigelegt werde, dann folgt die Eröffnung der Trachea am Halse, und durch direkte Inspektion der Luftröhre lässt sich eine eventuelle Verengerung bis zur Bifurkation nachweisen. Flügge (23) und Andere fixierten Hals- und Brustorgane vorerst in Formol; aber selbst wenn dies durch Gefässinjektion im uneröffneten Thorax geschieht, mögen bei der Herausnahme noch Verschiebungen stattfinden.

Tada (69) hatte den glücklichen Gedanken, bei einem 10 Monate alten Kinde, bei welchem zu Lebzeiten eine Dämpfung auf

Fig. 1 u. 2 (nach Mettenheimer) zeigen die Lage der normalen Thymus bei einem neugeborenen Kind.

Fig. 1.

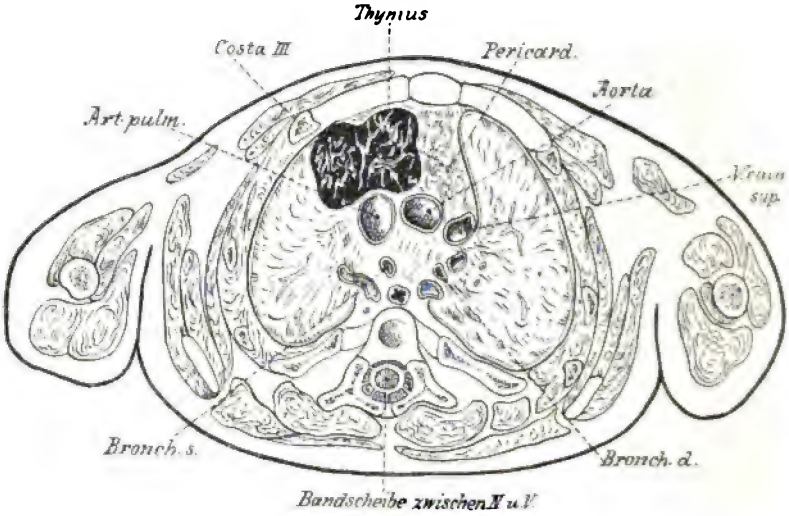

Ein Durchschnitt, vorne durch den 2. Rippenknorpel, hinten durch die Bandscheibe zwischen viertem und fünftem Brustwirbel. Die Thymus ist links entwickelt und erreicht etwa die halbe Tiefe des Brustdurchmessers. Der vordere Rand der linken Lunge ist in geringem Masse verdrängt, die grossen Gefässe, Oesophagus und Bronchien zeigen keine Kompression, sie liegen frei im Mediastinum.

Fig. 2.

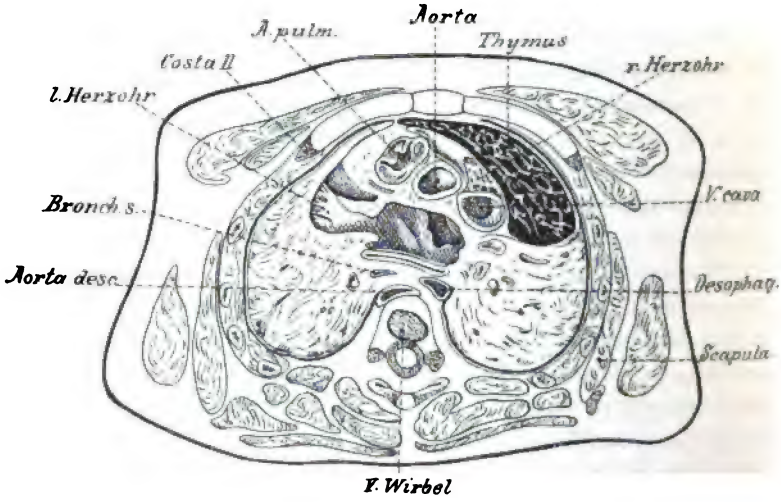

Schnitt, vorne durch den 2. Rippenknorpel, hinten durch den fünften Brustwirbel. Die Schnittebene fällt schräg von vorne nach hinten. Die Herzbasis ist getroffen. Hier liegt die Thymus rechts, dem Herzen vor und aufgelagert und verdrängt den rechten Lungenlappen. Oesophag. und Aorta desc. liegen dem Wirbelkörper flach an. Aorta und Cava scheinen nicht beeinflusst.

Fig. 3 u. 4 (nach Tada). Horizontalschnitte bei einem 10 Monate alten Kind mit Thymushypertrophie.

Fig. 3.

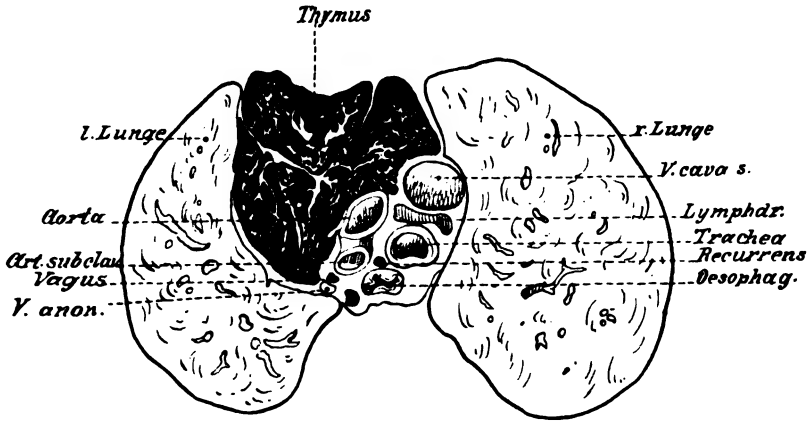

Schnitt in der Höhe des dritten Brustwirbels durch die höchste Spitze des Aortenbogens. Die Thymus nimmt eine breite Fläche der linken vorderen Brustwand ein, sie erstreckt sich bis nahe an die Wirbelsäule, weit in die linke Brusthöhle vorgebuchtet, so dass die Entfaltung der linken Lunge stark beeinträchtigt wird. Die übrigen Gebilde im Mediastinum, Gefässe, Trachea und Oesophagus werden nach rechts und gegen die Wirbelsäule gepresst. Aorta und Subclavia erscheinen seitlich komprimiert, die lockeren Bindegewebsräume zwischen den einzelnen Organen sind geschwunden.

Fig. 4.

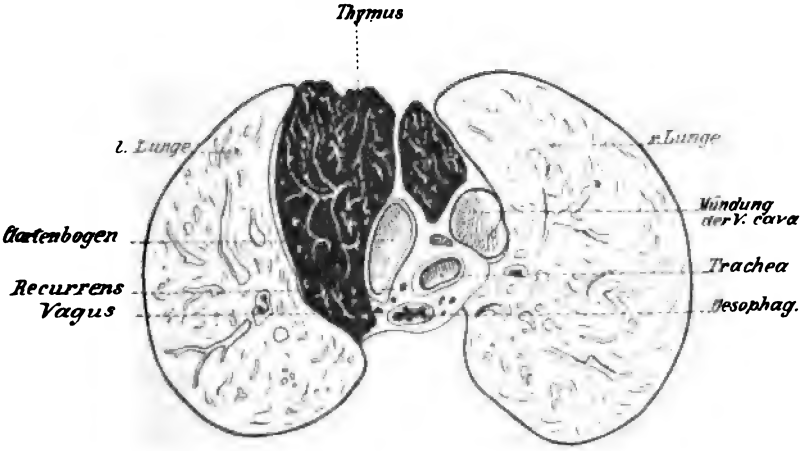

Schnitt durch die Bifurkation der Trachea in halber Höhe durch den Aortenbogen, 5 mm tiefer als in Fig. 3. Die Thymus beansprucht den grössten Teil des Mediastinalraumes, durchsetzt ihn in ganzer Tiefe. Die Aorta erscheint wiederum, von vorne und links gepresst, die linke Lunge komprimiert. Die gedrängte Lagerung der übrigen Organe vor und rechts neben der Wirbelsäule lässt im Vergleich zu Fig. 1 u. 2 eine deutliche Druckwirkung der vergrösserten Thymus erkennen.

Thymushypertrophie hingewiesen hatte, und welches unter laryngospastischen Anfällen zu Grunde ging, die Brustorgane in situ mit Formol zu injicieren, nach erfolgter Härtung herauszunehmen und in grossen Serienschnitten die Lagebeziehungen einer vergrösserten Thymus auf die übrigen Organe zu studieren. Seine Abbildungen geben eine überraschende Darstellung von der Grösse der Thymus, die auf dem Durchschnitt mindestens die Hälfte eines jeden Lungenflügels einnimmt und alle Gebilde des Mediastinums gegen die Wirbelsäule nach hinten presst. Dicht auf dieser liegen Oesophagus und Trachea oder die beiden Bronchialäste, daneben Vagus und Rekurrens; gegen vorne die abgeflachte Aorta, die Subclavia und die V. cava. Tada vermisst eine Druckwirkung der vergrösserten Thymus auf die Luftröhre, „da die grossen Gefässe eine halbkreisförmige Schutzmauer um die Trachea bilden"; er verkennt aber gerade die sichtliche Druckwirkung auf die Aorta, die enge Pressung aller Organe vor die Wirbelsäule, die im Vergleich mit Abbildungen Mettenheimer's so deutlich zu Tage tritt (Fig. 1—4 S. 522 u. 523). Leider fehlt bei Tada auch der schliessende Ring, Wirbel und Rippenbögen, so dass die Möglichkeit einer nachträglichen Ausdehnung im sagittalen Durchmesser nicht von der Hand zu weisen ist: dafür spricht wohl auch der etwas grosse Tiefendurchmesser der Thymus, der mit 3,3 cm das bekannte sterno-vertebrale Mass von 2,2 cm wesentlich übertrifft.

Sicherlich lässt sich aber durch eine sorgfältige Präparation auch bei der allgemein üblichen Darstellung ein zutreffendes Urteil über die gegenseitigen Lagebeziehungen zwischen Thymus und den übrigen Brustorganen gewinnen. Diese Beobachtungen, so weit sie mir zugänglich waren, sollen im Folgenden zusammengestellt werden.

Die Druckwirkung auf das Respirationssystem betrifft hauptsächlich die Trachea, wir finden eine einfache Abplattung der Luftröhre im geraden oder queren Durchmesser.

Barack (5). 6 Monate altes Kind, Thymusgewicht 40 gr. Luftröhre deutlich abgeplattet; nach ihrer Eröffnung und bei nach hinten gebeugtem Kopf, berühren sich ihre Vorder- und Hinterwand. Die grösste Verdickung der Thymus entspricht der Stelle, wo die Art. anonyma über die Luftröhre hinweg zieht. Barack lässt die Entscheidung über Herzlähmung oder Erstickungstod offen.

Beneke (4). 8 Tage altes Kind. Trachea hinter dem Manubrium deutlich platt, kann durch leichte Beugung nach rückwärts sofort zu völligem Verschluss gebracht werden.

Marfan [cit. nach Farret] (49). 2½jähriges Kind, 31 gr schwere Thymus. Trachea am Uebergang des cervikalen in den thorakalen Teil abgeplattet. Die Verengerung schwindet, sowie die Thymus entfernt wird, das Gewebe der Trachealwand ist widerstandslos.

Lange (42). 3½ Monate altes Kind. Thymusgewicht 22,5 gr. Die Trachea wird 3 cm über der Bifurkation in einer Ausdehnung von 1,5 cm säbelscheidenförmig, schräg komprimiert, aber nicht völlig verschlossen. Die Thymus umgreift die Trachea fast vollständig, der schmale Durchmesser ist etwa um das Dreifache kleiner als der grosse. Die längere Zeit flachgedrückte Trachea muss durch akute Thymusschwellung, vielleicht durch eine plötzliche Lageveränderung des Kindes stenosiert worden sein. Lange fand eine Verbreiterung der membranösen Knorpelzwischenräume, die sich auf die verengte Stelle beschränkt. Die gleiche Erscheinung erwähnt Eppinger (cit. bei Lange).

Farret (22). Neugeborenes, Tod nach 8 Stunden. Nabelschnurverschlingung vorausgegangen. Thymusgewicht 11 gr. Trachea etwas von vorne nach hinten abgeflacht.

Clessin (12). 2 Monate alter, plötzlich verstorbener Knabe. Thymusgewicht 31 gr. Kompression der Trachea von vorne nach hinten. Die beiden Wände berühren sich beinahe, seitlich je ein für eine Stricknadel durchgängiger Kanal.

Jessen (30). Akuter Erstickungstod bei 3 Wochen altem Kind. Thymusgewicht 30,5 gr. Luftröhre in sagittaler Richtung deutlich abgeplattet.

Flügge (23). 8 Tage alter Säugling, tot im Bett gefunden. Trachea im untersten Teil säbelscheidenförmig platt, mit scharfem Knick in den Knorpeln.

Sechs weitere Fälle gliedern sich hier an. Die Trachealkompression findet sich an der Stelle, wo die Art. anonyma bezw. die Carotis communis über die Luftröhre hinwegzieht. Die Abplattung hat sich bereits während der Entwicklung des Kindes ausgebildet, vielleicht spielt auch die Lage im Uterus, die Rückwärtsbewegung eine Rolle.

Dieses Verhalten konstatierte Hedinger (28). Er fand eine meist exquisite Abplattung der Luftröhre an der Kreuzungsstelle mit der Arteria anonyma. Die Verengerung fand sich auch dann, wenn die Masse der Thymus die als normal angesehenen Werte nicht oder nur wenig übertraf.

Taillens (70). 14 Tage altes Kind, tot im Bett gefunden. Thymusgewicht 38 gr. Trachea hinter der Vereinigung des cervikalen und thorakalen Abschnittes säbelscheidenförmig abgeplattet. Diese Kompressionsform behält sie auch nach Entfernung der Thymus bei.

Baginski (8). 2j. Kind, starb nach vielem Schreien. Die sehr grosse Thymus umfasste die Trachea völlig. Trachealschleimhaut hier anämisch.

Feer (19). 3 Monate alter Knabe, leidet seit der Geburt an Erstickungsanfällen. Die grosse Thymus umfasst die Trachea und komprimiert sie ca. 2 cm oberhalb der Bifurkation sehr stark, fast säbelscheidenförmig. Die Druckwirkung bleibt auch an der freipräparierten Trachea bestehen. Knorpelringe auffallend dünn und nachgiebig.

Gluck (24). Bei einem 18j. Mädchen wurde eine hyperplastische Struma entfernt. Tod 6 Stunden nach der Operation an Lungenödem. Die Trachea zeigt erstens eine durch die Struma hervorgerufene Kompression; zweitens eine tiefer liegende Abplattung von vorne nach hinten. Thymusgewicht 50 gr. Durch die vorausgegangene Operation und Tamponade kann eine akute Schwellung der Thymus entstanden sein, welche durch Druck auf die Pulmonalgefässe zu Lungenödem führte.

Peukert (58). 6 Monate alter, nach kurzem Röcheln totgefundener Knabe. In der Luftröhre fühlt und sieht man eine Verengerung in querer Richtung in der Gegend des oberen Brustraumes. Die Trachea ist fast säbelscheidenförmig zusammengedrückt.

Birch-Hirschfeld (6). Sah bei einem 3 Monate alten, plötzlich verstorbenen Kind eine säbelscheidenförmige Trachealkompression, die grade so aussah, wie sie häufig bei Struma beobachtet wird.

Selbst Paltauf (54) giebt bei einem 20jährigen, beim Baden ertrunkenen Manne eine Abflachung der vorderen rechten Trachealwand zu. Er erklärt sie als eine Folge der Anlagerung der rechten Carotis, die hier über die Luftröhre hinwegzieht.

Avellis (1) spricht von einer Tracheostenosis thymica. Er beobachtete in mehreren Fällen eine Spontanheilung im 2. Jahre, die nicht durch ein Kleinerwerden der Thymus, sondern durch die bessere Entwicklung der räumlichen Verhältnisse, vielleicht durch eine zunehmende Elastizität und Widerstandsfähigkeit der Trachealringe bedingt werde. Auch Flügge glaubt, die Thymus rufe viel öfters Kompressionserscheinungen der Luftwege hervor, als bisher angenommen wurde. Die Atmungsstörungen heilen allerdings oft spontan, aber harmlos sind sie wohl niemals.

Durch eine vereinigte Druckwirkung, hyperplastische Thymus mit vergrösserten Bronchialdrüsen erklärt Biedert (3) einen Fall von plötzlichem Tod bei einem 10 Monate alten Knaben. Croupähnliche Erstickungsanfälle führten zur erfolglosen Intubation und Tracheotomie. Der eingeführte weiche Katheter stiess hinter dem Sternum auf ein unüberwindliches Hindernis. Die Sektion ergab eine 21 gr schwere Thymus und um beide Haupt-

bronchien ein etwa wallnussgrosses Drüsenpaket. Er glaubt, dass die Glottiskrämpfe geeignet seien, durch häufig wiederkehrende suffokative Hyperämie eine grosse Thymus zu unterhalten.

Von grosser Wichtigkeit ist die Komplikation der Thymushyperplasie mit chronischer Bronchitis. Beneke (4) berichtet von einem 8 Monate alten Kind, das seit längerer Zeit etwas röchelte und tot im Bett gefunden wurde. Die Sektion ergab starke Füllung der oberen Körpervenen, in der Trachea schleimiges Sekret. Von der Bifurkation an erscheinen die Bronchialäste bis zum Eintritt in die Lungen stark abgeplattet, in ihren Verzweigungen auffallend eng. Der Tod ist durch Sekretverstopfung der Luftwege bedingt. Der Schleim konnte hauptsächlich wegen der Kompression der Bronchien durch die vergrösserte Thymus nicht expektoriert werden. Die Thymushypertrophie ist ein Hemmnis für die Entwicklung der Bronchien und befördert das Fortbestehen einer Bronchitis. Die Sekretretention ist aber die direkte Todesursache. Kruse (32): Die vergrösserte Thymus führt eine gewisse Stenose der Trachea und beider Hauptbronchi herbei, welche in gesunden Tagen ohne Beschwerden ertragen wird. Sobald jedoch durch eine entzündliche Schwellung der Schleimhaut eine weitere Verengerung der Luftwege herbeigeführt wird, tritt Bronchostenose auf. Im gleichen Sinne äussert sich Rauchfuss (cit. bei Avellis 1).

Das Lungengewebe selbst ist nur in seltenen Fällen vom Thymusdruck beeinträchtigt. Cohnheim (cit. bei Scheele) fand eine so ausgedehnte Hyperplasie der Thymus, dass dadurch eine Atelektase grosser Lungenabschnitte herbeigeführt wurde. Häufiger wird eine Entfaltung der Lunge nach der Geburt verhindert. Fälle von Penkert, Goetze.

So reichhaltig die oben angeführte Litteratur an exakten Beobachtungen über den Einfluss einer vergrösserten Thymus auf die Atmung, welche auch vom zähesten Gegner der Kompressionstheorie nicht verkannt werden können, so selten sind die Mitteilungen, welche geeignet sind, den Druck auf das Gefässsystem zur Ueberzeugung zu bringen. Wir begegnen zwar häufig Angaben über eine Verdrängung des Herzens, Ueberlagerung desselben durch die hypertrophische Thymus, über Venenstauung, Cyanose, Hypertrophie und Dilatation am Herzen selbst; doch sind naturgemäss dauernde, bei der Sektion zu Tage tretende Druckmarken nur spärlich zu finden. Die physikalischen Verhältnisse sind bei den Blutgefässen, besonders bei den unter Innendruck stehenden

Arterien ganz andere als bei der Luftröhre. Rehn (61): „Im Grossen und Ganzen kann man sagen, dass die Gefässe ihren Platz gegenüber dem Wachstum einer Thymusdrüse zu behaupten wissen. Sie werden nicht selten umwachsen; aber nicht, ohne dass sie sich weite Rinnen in der Drüsensubstanz gebildet haben. Für die unter hohem Druck stehenden Arterien ist das nicht wunderbar, weit eher sollte man in gewissen Fällen Verlegung der V. anonyma erwarten: doch scheint das ein seltenes Ereignis zu sein". Mettenheimer glaubt, dass in den Fällen abnormen Verlaufes dieser Vene zwischen Thymus und dem Sternum, wie sie auch Farret, Dwornitschenko beobachtet haben, eine solche Kompression gegen den Knochen wohl möglich sei, auch die V. cava und der rechte Vorhof seien dem Thymusdruck stark ausgesetzt.

Flügge (23) sah bei einem 3 Std. nach der Geburt verstorbenen Kinde eine starke Ueberlagerung des Herzens. Venae cavae und Subclavia sinistra waren prall mit dunklem Blut gefüllt, der rechte Vorhof stark ausgedehnt, etwas platt gedrückt. Die Thymus wog 10 gr. Flügge kommt dadurch zur Annahme, die Thymus habe durch Druck auf den r. Vorhof und die zuführenden grossen Gefässe den Blutabfluss aus Hals und Kopf gehindert und so eine Blutstauung im Gehirn hervorgerufen, welche den Tod herbeiführte. Die gleiche Erklärung gab schon viel früher Hasse (cit. bei Grawitz), der nur in besonderen Fällen einen Druck auf die Luftröhre anerkannte, und die Kompressionswirkung vielmehr auf die obere Hohlvene und den rechten Vorhof verlegte. Auch Scheele neigt nach seinen negativen Experimenten, durch äussere Belastung eine Luftröhrenverengerung zu erzielen, der Ansicht zu, dass ein Thymustumor durch Druck auf die Cava superior eine tödliche Stauung bewirken könne. Er stützt sich auf den Befund einer Venenstauung bei gleichzeitiger Leere des rechten Herzens. In neuerer Zeit kommt auch Hedinger auf diese Erklärung zurück. Dwornitschenko lässt eine Kompression der Cava nur zu bei vorwiegender Hyperplasie des rechten Thymuslappens.

Zahlreiche Beobachtungen von Lungenödem lassen erklärlicherweise einen Druck auf die Arteriae oder Venae pulmonales voraussetzen. Einen solchen Fall beobachtete Taillens (70) bei einem $2^1/_2$jährigen Kind, das nach 2tägigem Unwohlsein tot im Bett gefunden wurde. Die Thymus, 28 gr schwer, scheint einen Druck auf die Art. pulm. ausgeübt zu haben; andere Kompressionswirkungen fanden sich nicht. Dwornitschenko (10) lässt einen

Druck auf die Lungengefässe wegen ihrer tiefen Lage nur dann zu, wenn die ganze Last der Thymus durch die aufsteigende Aorta auf diese übertragen wird. Eine Beeinflussung sämtlicher Gefässe im Mediastinum vertritt Lange. Bei einem 8monatlichen, plötzlich verstorbenen Säugling hat die Thymus vermutlich die grossen Gefässe, Aorta, Pulmonales und die V. cavae dauernd gedrückt und so eine kollossale Hypertrophie des ganzen Herzens bedingt; die Trachea war frei. Der Tod ist demnach als Herztod aufzufassen, wie bei gewissen Fällen von Struma substernalis. Einen ähnlichen Fall teilt uns Piedecoq (55) mit. Durch die Venenstauung am Halse war tödliches Hirnödem eingetreten. Auch Pott (53) erwähnt unter anderen einen solchen Befund von allgemeiner Stauung der Venen, Dilatation und Hypertrophie des Herzens.

Derartige Sektionsergebnisse schliessen allerdings eine chronische Schädigung des Herzens und eine tödliche akute Insufficienz infolge irgendwelcher unbekannt gebliebener anderer Ursachen nicht völlig aus, sie mögen auch von den Anhängern der Lehre vom Status lymphaticus oft als Beweis einer konstitutionellen Herzschwäche gedeutet werden. Eine den Gefässdruck beweisende Mitteilung verdanken wir Zander und Keyhl (72).

Bei einem 5 Monate alten, gut genährten Knaben trat plötzlich Apathie, Pulsverlangsamung, erschwerte Atmung mit starker Cyanose auf. Nach einigen Stunden Exitus. Man fand eine stark vergrösserte Thymus, die den ganzen oberen Teil des Herzbeutels bedeckte und das vordere Mediastinum ausfüllte; nach oben überragte sie die Thoraxapertur. Die Vena jugularis ist bei ihrem Eintritt in den Thorax thrombosiert, der Thrombus gemischt, leicht abzuheben. In ihrer oberen und unteren Fortsetzung ist die Vene frei. Der Thrombus war durch Druck der hypertrophischen Thymus bedingt.

Nicht weniger präzis lautet eine Darstellung von Kohn (40).

Bei einem, nach 2tägigem Unwohlsein plötzlich verstorbenen 7 monatlichen Kinde fand sich eine ungewöhnlich grosse, 40 gr schwere Thymus quer über die Aorta liegend. Herz bedeutend hypertrophisch, dilatiert, links etwas stärker wie rechts. Die Aorta ist bis zur Abgangsstelle der Art. anonyma sehr beträchtlich erweitert, an der Anschlagsstelle der Blutsäule wie bei einem beginnenden Aneurysma ausgebuchtet und dilatiert, bis zu dem Punkt, wo die grosse Thymus auf ihr lastete. Die Luftröhre zeigte keine Verengerung.

Die Thymus übte demnach einen beständigen, pelottenartigen Druck auf die Aorta, etwa in der Mitte des Arcus aus, und wurde dadurch zu einem Stromhindernis, welches die centralgelegenen Teile, den aufsteigenden Aortenbogen und das Herz zur Erweiterung, dieses zudem zur Hypertrophie brachte. Die Mehrbelastung des Herzens erreichte eines Tages ihre Grenze und dadurch kam es zu dem rasch tödlichen Ausgang; ob irgend ein äusseres Moment dabei mitgewirkt hatte, war unbekannt.

Eine ähnliche Beobachtung stammt von Dixon (72) (cit. bei Zander-Keyhl). Bei einem 6jährigen Kind bestand eine Vergrösserung der Thymus, die das ganze Mediastinum ausfüllte und Aortenbogen und die grossen Gefässe komprimierte.

Zander und Keyhl, Kohn haben also den anatomischen Beweis des Thymusdruckes auf die Gefässe erbracht, genau so, wie ihn Friedleben s. Z. erforderte (cf. S. 230: Die Physiologie der Thymus), als er anatomische Veränderungen, „Erweiterung, Thrombusbildung in den Geweben der betreffenden Teile verlangte, welche von dem im Leben bestandenen Drucke unzweideutige Kunde geben sollten".

Es erübrigt uns, die Angaben über Kompression der Nerven zu prüfen.

Kaplan (38) folgert aus seinen anatomischen Studien, dass eine grosse Thymus durch Anlagerung ihres rechten oberen Hornes an die Konkavität der Art. subclavia mit der Abgangsstelle des Nerv. laryngeus inf. in Beziehung trete und durch dessen Vermittlung die Anfälle von Laryngospasmus hervorrufe. Links begegnet die Thymus am Arcus aortae der Umschlagstelle des anderseitigen Nerven. Den gleichen Gedanken hat Haushalter (26): „Die plötzliche Volumzunahme der vergrösserten Drüse löst durch Druck auf die benachbarten Nerven Spasmus glottidis aus."

Eine Beeinflussung des Phrenicus zieht Farret (22) in Betracht. Er konstatierte eine Verwachsung des linken Thymuslappens mit diesem Nerven. Eine Kompression des Vagus behaupten Rolleston (59) und Proebsting (52). Seydel (66), Birch-Hirschfeld (6), Kruse (32) glauben, dass der Thymustod durch Druck auf die Herznerven oder andere Stämme (Vagus, Rami cardiaci, Plexus pulmonalis) bedingt werde. Im Gegensatz zu den früheren Mitteilungen fehlen für diese Annahmen exakte anatomische Beweise. Die Möglichkeit einer Druckwirkung auf die Nerven ist wohl einleuchtend, doch ist vorderhand dieser Deutung nicht mehr als der

Wert einer Hypothese beizumessen.

Der Erklärung des Thymustodes durch eine mechanische Wirkung bei hypertrophischem Organ tritt in erster Linie die Lehre vom Status lymphaticus gegenüber, begründet durch A. Paltauf (54). Die Thymusvergrösserung ist ein Teilsymptom einer Allgemeinerkrankung, deren Wesen in der Hyperplasie des gesamten Lymphapparates besteht. Die adenoide Wucherung erstreckt sich vornehmlich über die Lymphapparate des Schlundes, den Waldeyer'schen Ring, auf die solitären und vereinigten Follikel des Darmes, die Mesenterial- und Bronchialdrüsen, Milz und Thymus. Eine weitere Eigentümlichkeit dieses Zustandes ist die minderwertige Entwicklung des Gefässsystems, eine Hypoplasie der Aorta. Das Individuum erleidet dadurch eine schwere Schädigung seiner Widerstandskraft gegen äussere Einflüsse. „Der nähere Vorgang bei plötzlichen Todesfällen ist so vorzustellen, dass unter dem Einfluss einer dauernd anormalen Ernährung (Chlorose, lymphatische Konstitution) solche Veränderungen in den nervösen, der Herzbewegung vorstehenden Centren gesetzt werden, die es ermöglichen, dass das Herz plötzlich funktionsunfähig wird.“ Das anatomische Bild dieses Organes zeigt dann eine frische Dilatation und Degeneration im Muskel. Als auslösenden Momenten misst Paltauf entzündlichen Processen der Bronchialschleimheit, namentlich der capillären Bronchitis grosses Gewicht bei.

Escherich (18): Die Hyperplasie der Thymus und der ihr koordinierten lymphatischen Organe ist der Ausdruck einer relativen Insufficienz oder eines abnormen Ablaufs der Stoffwechselfunktion. So ist dieser Zustand als chronische Intoxikation aufzufassen, ähnlich dem Morbus Basedowi, als ein latenter Erregungszustand des Nervensystems, der auf geringfügige Reize mit Krampfzuständen in den verschiedensten Körperteilen reagiert. Dazu kommt in hochgradigen Fällen die fatale Neigung zur Syncope, die sich zumeist im Gefolge einer anderweitigen, das Herz schädigenden Gelegenheitsursache einstellt. Die mit Status lymphaticus behafteten Kinder neigen in hervorragendem Masse zu Erkrankungen an Stimmritzenkrampf oder der demselben zu Grunde liegenden Neurose.

Auf dem gleichen Boden stehen die Mitteilungen von Kayser (31), Scheele (63), Katholitzky (33), Kundrat (35). Letzterer sieht im Status lymphaticus die Erklärung für rätselhafte Todesfälle bei Narkosen.

Krautwig (34) will den Status lymphaticus nicht als eigenes

Krankheitsbild anerkennen. Er führt alle Erscheinungen auf die Rachitis zurück. Die Drüsenschwellungen sind die Folge vielfacher Bronchial- und Darmkatarrhe.

Zander und Keyhl (72) anerkennen den Status lymphaticus nur als indirekte Todesursache, insofern er eine Herabsetzung der Widerstandsfähigkeit des ganzen Organismus bewirkt. Die vergrösserte Thymus ist jedoch nicht ein blosses Symptom, vielmehr ist ihr aus mechanischen Gründen die Hauptrolle zuzuschreiben.

Etwas eigentümlich mutet uns die Idee von Laub (45) an. Er berichtet über den Tod von 4 jungen Leuten zwischen 17—23 Jahren, welche plötzlich an Albuminurie und schweren Gehirnerscheinungen erkrankten und binnen wenigen Stunden unter Krämpfen im Coma starben. Die Autopsie ergab die charakteristischen Zeichen des Status lymphaticus: Persistenz der Thymus (leider fehlen Gewichtsangaben), Hyperplasie des lymphatischen Apparates, Hypoplasie des Gefässsystems und als nächstliegende Todesursache Hirnödem. Nach seiner Ansicht handelte es sich um lymphatisch-chlorotische Konstitution mit Disposition zu Gehirnödem, welches durch irgend einen Reiz ausgelöst werden kann. Er schlägt die Bezeichnung „cerebraler Typus des Status thymicus“ vor.

Diese beiden Haupttheorien, mechanische Einwirkung und Status lymphaticus, werden jede von ihren Anhängern mit Energie verteidigt. Wir finden nur vereinzelte Mitteilungen, welche eine anderweitige Erklärung befürworten.

Svehla (62) injicierte Hunden wässriges Thymusextrakt und erzielte dadurch eine Verminderung des Blutdruckes und eine Pulsbeschleunigung, welche die Blutdrucksenkung überdauerte und als specifische Herzwirkung gedeutet wird. Nach wiederholten Einspritzungen starben die Tiere. Es fand sich Dilatation des rechten Herzens, Ecchymosen der Pleura, Lungenödem. Svehla spricht deshalb die Vermutung aus, der Thymustod der Kinder könnte mit einer toxischen Wirkung im Zusammenhang stehen. Die bei Thymushyperplasie erzeugte grössere Sekretmenge hätte demnach eine Hyperthymisation des Blutes zur Folge, die durch toxische Lähmung der Vasokonstriktoren zum Tode führt; also eine Vorstellung, die der Lehre der Hyperthyreosis angelehnt ist.

Minkowski (48) fand bei Fütterung von Hunden mit Kalbsthymus im Urin die in grosser Menge auftretende Urotinsäure, die er für pathologische Zustände beim Menschen möglicherweise für bedeutungsvoll hält.

Brouardel (cit. bei Targhetta) spricht sich für Trachealkompression aus, und dieser Druck erzeuge reflektorisch Spasmus glottidis, welchem die Kinder unterliegen. Vibert (71) schreibt Kindern mit grosser Thymus eine gesteigerte Reflexerregbarkeit zu. Durch einen äusseren Reiz auf die Atmungsorgane, Kompression des Mundes, des Thorax, des Abdomens wird auf dem Reflexweg ein plötzlicher Atemstillstand herbeigeführt, der den Tod zur Folge hat.

Targhetta (67) kommt auf Grund einer eingehenden Arbeit zu der Ansicht, der Thymustod sei als Herzsyncope aufzufassen und werde verursacht durch eine von den sensiblen Nerven der Trachea ausgehende, zum Rückenmark geleitete Reflexbewegung, welche in den Kernen des Vagus eine Hemmung der Herzthätigkeit erzeugt (mort par inhibition). Die akute Volumzunahme, hyperämische Schwellung einer schon vorher hypertrophischen Thymus ist im Stande, durch Druck auf die Trachea diesen Reflex auszulösen. Diese neuere französische Darstellung vermittelt gleichsam zwischen den bisher schroff einander gegenüberstehenden Anschauungen. Die Reflexerregbarkeit, der Kern der Paltauf'schen Lehre, wird mit dem rein mechanischen Druck in direkte Beziehung gebracht.

Cheinisse (14) legt dem Thymustod eine familiäre neuropathische Belastung zu Grunde. Er stützt sich hiebei auf Mitteilungen von Hedinger (28), Ducrot (15), welche in derselben Familie 5 von 9 bezw. 2 und 3 Kinder an Asthma thymicum zu Grunde gehen sahen. Die Eltern waren blutsverwandt, der Vater Alkoholiker.

Die Uebersicht über die vor der operativen Behandlung erschienene Litteratur zeigt uns bereits eine stattliche Anzahl von Beobachtungen, welche thatsächlich eine mechanische Einwirkung der hyperplastischen Thymus sicher stellen. Trachea und Bronchien sind am wenigsten widerstandsfähig, sie ermangeln des Innendruckes, und die starre Wandung giebt einer Kompression von aussen nach, behält auch post mortem die Veränderung am ehesten bei. Die Gefässe, vor allem die Arterien, passen sich besser dem gegebenen Raume an, die elastische Blutdruckwelle erzwingt sich den Durchgang und ihr Volumen stellt sich beim Nachlassen der Kompression rasch wieder her. Dadurch entgeht wohl mancher Fall von Gefässkompression dem exakten Nachweis. Wir finden nur die Cyanose

Hirnhyperämie, Lungenödem etc., mag nun der tödliche Effekt einer Stauung im allgemeinen oder einer specifischen Beeinflussung cerebraler und medullärer Centren zugeschrieben werden, der Ort des Stromhindernisses lässt sich meist nicht mehr sicher bestimmen. Jedenfalls scheint mir eine mechanische Darstellung des Thymustodes als die am meisten einleuchtende; sie wird gestützt durch die bei der Sektion nicht fehlenden Anzeichen des Erstickungstodes. Die Lehre vom Status lymphaticus hat sie lange Zeit verdrängt, und gewiss bietet diese oft die liebsame Grundlage, um unerklärliche Todesfälle, auch Narkosezufälle mit dem Namen einer Konstitutionskrankheit zu decken, über deren eigentliches Wesen nur Theorien und Hypothesen Aufschluss geben. Auch Friedjung (21) betont am Schlusse seines Sammelreferats, „Paltauf's absolute Negation einer mechanischen Bedeutung der hyperplastischen Thymus ist mit den neueren Befunden, insbesondere mit den Erfolgen der plastischen Operation widerlegt".

Der chirurgische Eingriff bei der Thymushypertrophie hatte bisher nur günstige Erfolge.

Allan Burns (2) hat bereits 1821 die Exstirpation der Thymus an der Leiche ausgeführt und empfiehlt sie auch am Lebenden als ultimum refugium. Er weiss, dass die Thymus sich bei genügender Vergrösserung oberhalb des Sternums durchfühlen lässt. Zur praktischen Ausführung dieses Gedankens schritt bekanntlich zuerst König (39), der bei einem 9 Wochen alten Kinde, das seit der 2. Lebenswoche an Luftmangel und zwischendurch an Anfällen gesteigerter Dyspnoe litt, die über die Schilddrüse emporragende Thymus freilegte und nach ihrer Ablösung von der Trachea und den Halsgefässen ein Stück resecierte und die Kapsel am Manubrium sterni und an der Sehne des Kopfnickers befestigte. Er erzielte dadurch dauernde Heilung. Das Kind blieb am Leben. Später trat bei ihm floride Rachitis auf, so dass es erst nach dem 4. Jahre gehen lernte. König warnt deshalb auf dem Chir. Kongress 1906 vor einer Thymusexstirpation und empfiehlt, die Thymus nur vorzuziehen, zu fixieren, eventuell das Sternum zu resecieren.

König beschreibt auch das klassische Symptom einer vergrösserten Thymus: Im Jugulum wird stossweise eine weiche Geschwulst vorgeschleudert, die Exspiration presst sie hervor, die Inspiration bewirkt eine Einziehung.

In der durchgesehenen Litteratur sind die Beobachtungen über die klinischen Erscheinungen der Thymusgeschwulst selten.

Proebsting (52) fühlte bei einem tot im Bette gefundenen Kinde unterhalb der Schilddrüse einen rundlichen Tumor, der sich bis unter das Sternum verfolgen liess. Zander und Keyhl (72) konnten die Thymus im Jugulum undeutlich palpieren. Rauchfuss (cit. bei Avellis) fühlte sie beim Rückwärtsbeugen des Kopfes. Häufiger sind Angaben über eine Thymusdämpfung.

Biedert (3) konstatierte bei einem 10 Monate alten Knaben starkes Vortreten des oberen Sternalendes; diesem entsprach eine starke Dämpfung. Lange (42) zeigte ein Kind, bei welchem die Anfälle von Dyspnoe spontan zurückgingen. Eine Dämpfung neben dem oberen Sternum hielt sich konstant. Berthold (7) fand eine ausgesprochene Dämpfung über dem Manubr. sterni, welche mit der Heilung zurückging. Loeb (46) beschrieb eine solche links unter der Clavicula, welche nach unten die Herzdämpfung erreichte. Ueber die Frage einer normalen Thymusdämpfung äussert sich Eichhorst: „Wenn überhaupt, so findet man auf dem Corpus sterni eine längliche, durchschnittlich fingerbreite Dämpfung, welche sich vom 2. bis zum 4. Rippenknorpel zu erstrecken pflegt. Blumenreich (10) weist eine ganz bestimmte Form der Thymusdämpfung nach, welche einem ungleichseitigen, etwas mehr nach links auf dem Sternum gelagerten Dreieck entspricht, mit der Basis in der Verbindungslinie der Sternoclaviculargelenke beiderseits die Sternallinie überragend, mit der Spitze etwa in der Höhe der 2. Rippe. Dämpfungen, welche die seitlichen Grenzen dieser Figur um 1 cm oder mehr überschreiten und den lauten Lungenschall zwischen Herzdämpfung und dem unteren seitlichen Rand der Thymus verdecken, zeigen — Anderes ausgeschlossen — eine Vergrösserung des Organes an. Nach Oestreich (51) besteht bis zum 5. Lebensjahr regelmässig eine absolute Thymusdämpfung, später nimmt die Häufigkeit, sie auffinden zu können, ab.

Hochsinger (27) hat versucht, die normale Grösse der Thymus und ihre Hypertrophie durch das Röntgenbild zu bestimmen. Er fand beim gesunden Säugling einen Mittelschatten im Thoraxbild, welcher „die Form einer Flasche mit plumpem Körper und schmalem Halse imitiert. Der Halsteil reicht vom ersten oder zweiten bis zum fünften oder sechsten Brustwirbelkörper; die seitlichen Grenzen weichen wenig vom Schatten der Wirbelsäule ab. Der breite Körper wird durch die Herzdämpfung dargestellt“.

Bei Kindern mit hypertrophischer Thymus, Stridor, perkutorisch nachweisbar vergrösserter Thymusdämpfung, erscheint entweder

dieser Halsteil selbst in verschiedener Höhe deutlich verbreitert, oder dem Herzschatten liegt ein kappenförmiger, gut differencierbarer Schatten auf, der als die vergrösserte Thymus angesprochen wird. Hochsinger kommt an Hand von 58 Untersuchungen zu dem Resultat, dass eine wesentliche Verbreiterung im Halsteil, besonders eine Ueberlagerung des rechtsseitigen Herzschattens immer nur bei perkutorisch feststellbarer Thymushypertrophie vorkomme und besonders bei den Zuständen von Schweratmigkeit auftrete, welche er als Stridor thymicus kennzeichnet. 20 Fälle, die das Symptomenbild des Stridor congenitus aufwiesen, zeigten eine bedeutende Vergrösserung des Thymusbildes. Ausserdem konstatiert er ein auffallend häufiges Zusammentreffen von Rachitis mit Thymusvergrösserung und ist geneigt, diese Thymushyperplasie bei Rachitis bezüglich ihrer pathologischen Dignität der Milzhyperplasie an die Seite zu stellen.

Ballin (73) kommt nach 3 Aufnahmen zu einem widersprechenden Resultat und verwirft Hochsinger's Ansicht.

In beiden Arbeiten wird nichts erwähnt von dem Bilde der Trachealrinne, wie es uns von Röntgenaufnahmen bei Strumen geläufig ist. Die beigegebenen Abbildungen sind zu klein und undeutlich, um solche Details zu erkennen, möglicherweise liesse sich doch eine direkte seitliche Kompression oder Ausbiegung der Luftröhre auffinden, welche die Trachealkompression durch Kröpfe so gut veranschaulicht, und wohl als einwandfreier Beweis für die mechanische Ursache des Thymusstridors angesehen werden dürfte.

Jedenfalls muss der perkutorische Nachweis einer solchen Dämpfung, ein Röntgenbild im Sinne Hochsinger's, bei Kindern mit Atemstörungen den Verdacht auf Thymushypertrophie erwecken, und mit dieser Diagnose erwächst die Pflicht, zu erwägen, ob ein chirurgischer Eingriff angezeigt sei. Weitaus die meisten Fälle kamen erst nach dem Tode zur Beobachtung des Arztes, die Kinder wurden leblos im Bette vorgefunden oder gingen im ersten Anfall vor den Augen ihrer Angehörigen zu Grunde, und auch da, wo ärztliche Hilfe zur Stelle war, wurde der nächstliegende Eingriff, die Tracheotomie, oft vergeblich versucht. Ich erinnere mich eines solchen Kindes, bei welchem auf der Diphtheriestation nachts wegen höchstgradiger Dyspnoe der Luftröhrenschnitt ausgeführt wurde. Der Kleine war in wenigen Minuten tot, trotz eingelegter Kanüle. Die Sektion ergab Thymushypertrophie.

Der bedrohliche Zustand ist allerdings auch einer spontanen

Heilung fähig, so der oben erwähnte Fall von Lange (42). Avellis (1) berichtet über 3 nicht rachitische Kinder, die zum Teil seit Monaten an stridoröser Atmung mit anfallsweisen Exacerbationen litten, welche bei Beunruhigung der Patienten, beim Husten, Schreien, beim Hintenüberbeugen des Kopfes sich einstellten und sich in Cyanose, pfeifender Atmung, Einziehen der Supraclaviculargruben, der Flanken äusserten. Die Anfälle gingen stets in einen Zustand chronischer Dyspnoe über, der mit zunehmender Entwicklung verschwand. Avellis citiert eine Beobachtung von Schmidt: Eine Dame litt als Kind an Thymusasthma und noch mit 25 Jahren empfand sie bei Anstrengung eine Beengung in der Luftröhre und laryngoskopisch konnte man eine Verengerung der Trachea nachweisen. Solche Mitteilungen sind allerdings selten; die Krankheit mag wohl unerkannt, unter anderer Diagnose, Laryngismus, Diphtherie, einen gutartigen Ausgang nehmen. Die grosse Thymus bleibt aber in den ersten Jahren eine ständige Lebensgefahr.

Die bisher bekannt gewordenen Thymektomien beweisen die Trachealkompression durch das hypertrophische Organ, oder, man kann wohl sagen, bisher sind nur Fälle mit mehr oder weniger lange dauernder Trachealstenose zur Operation gekommen.

Purrucker (57) operierte ein 2½j. Kind, bei dem von Geburt an totale Heiserkeit aufgefallen war. Die Atmung war laut, tönend. Schliesslich wurde die Dyspnoe so stark, dass die Eltern das Ersticken des Kindes befürchteten. Rhachitis und Drüsenschwellung fehlten. Während im Ruhezustand ein leichter Stridor und geringe Einziehungen sich bemerkbar machten, trat bei psychischer Erregung sofort starke Luftnot und Cyanose ein. Im Jugulum war jedoch nichts Auffallendes zu fühlen noch zu sehen. Die Auskultation ergab nur das laute Stenosengeräusch. Die Epiglottis war eng, zusammengedrückt; tiefer liessen sich die Luftwege nicht übersehen. Auffallend ist die Heiserkeit. Die Operation zeigte eine vergrösserte Thymus tief hinter dem Sternum. Nur bei der Inspiration erschien eine bohnengrosse, weisse Kuppe im Winkel der Längsincision.

Die Auslösung der Thymus bot technisch keine Schwierigkeiten. Das Stenosengeräusch verschwand gänzlich nur, wenn die Thymus vollständig vorgezogen wurde; liess man sie wieder zurückgleiten, so trat der Stridor sofort wieder auf. Aus diesem Grunde wurde das ganze Organ entfernt. Die Masse betrugen 8 : 4 : 1½ cm. Leider ist kein Gewicht angegeben.

Ehrhard's (17) Pat. zeigte ausgesprochene Cyanose, lauten Stri-

dor, tiefe Einziehungen, Aphonie. Auch hier bestand normale Halskonfiguration. Eine Thymusvergrösserung war weder zu sehen noch zu fühlen, ebensowenig konnte eine Dämpfung nachgewiesen werden. Die Intubation blieb erfoglos, erst beim Tracheotomieschnitt trat die Thymus zu Tage, wurden bei der Exspiration ihre Spitzen und ein Teil des Mittelstückes vorgeschleudert. Nun konnte man sie fassen, successive vorziehen und abbinden. Dadurch wurde die Trachea bis zur Bifurkation freigelegt. Im antero-posterioren Durchmesser war sie deutlich fühlbar abgeplattet. Die Grösse des Organs betrug 5 : 4 : 2 cm. Auch hier kein Gewicht. Der Erfolg war ein augenblicklicher, Dyspnoe und Heiserkeit blieben dauernd weg.

Siegel (65). Ein 2½ Jahre altes, früher stets gesundes Kind leidet seit 4 Wochen an dauernd erschwerter Atmung; Nachts heftige Anfälle unter Stridor und Cyanose. Die Tracheotomie brachte keinen rechten Erfolg. Die Stenose besserte sich erst nach Einführung einer langen Kanüle, doch trat beim Versuch, diese zu entfernen, jedesmal der Erstickungsanfall wieder auf. Ueber dem oberen Sternum fand sich eine kleine Dämpfung. Rehn vermutete damals als Ursache der Störung eine Thymushypertrophie. Er erweiterte deshalb den Schnitt bis auf das Manubrium, zog die Thymus vor und befestigte sie an der Fascie über dem Sternum. Dadurch wurden alle Beschwerden dauernd gehoben und das Kind nach einiger Zeit als geheilt entlassen.

Der 2. von Rehn (61) operierte Fall betraf einen 4 Monate alten Knaben, der seit der Geburt an Schweratmigkeit litt, die bei jeder Aufregung so hohe Grade annahm, dass das Kind blau im Gesicht wurde und „ganz weg“ war. Bei der ruhigen Inspiration war ein leises Geräusch zu hören, leichte Einziehung im Jugulum; die Stimme war klar. Beim Schreien wurde das Kind rasch cyanotisch, die Atmung mühsam und zwar war die Inspiration gehemmt. Lauter, langgezogener Stridor. Einziehungen am Thorax, Stauung der Halsvenen. Bei der nicht gehinderten Exspiration trat im Jugulum ein weicher, hinter dem Manubrium wieder verschwindender Tumor vor. Die bedrohlichen Erscheinungen lassen erst nach der Beruhigung des Kindes nach. Bei der Operation wurde durch Längsschnitt die Thymuskapsel freigelegt, quer eröffnet und die bei der Ausatmung sich vordrängende obere Kuppe der Thymus gefasst. Beim Vorziehen riss das Gewebe mehrmals ein. Im Ganzen wurde ein wallnussgrosses Stück entfernt, dann die Kapsel über dem Manubrium an der Fascie fixiert. An der Trachea waren keine Veränderungen zu erkennen. Die mikroskopische Untersuchung ergab Thymushyperplasie mit reichlichen Leukocyteneinschlüssen in den Hassal'schen Körperchen. Der Erfolg war ein momentaner, doch ging das Kind nach einigen Wochen an Darmkatarrh zu Grunde. Der Fall zeigt, dass gerade der obere Thymusabschnitt im „kritischen Raum“ hinter dem Manubrium die Tracheostenosis bedingt.

Eine kurze Zusammenfassung der vorliegenden Untersuchung ergiebt, dass

1) Eine mechanische Einwirkung der hypertrophischen Thymus auf die Organe des oberen Brustraumes durch die anatomischen Verhältnisse im kindlichen Körper begünstigt wird.

2) Die Sektionsergebnisse zeigen, dass in der That häufig durch die vergrösserte Thymus ein Druck auf die Trachea ausgeübt wird, der klinisch die Symptome der Tracheostenose bedingt, an der Leiche dauernde und nachweisbare Spuren hinterlässt. In seltenen Fällen findet man Veränderungen der Kreislauforgane, sowohl am Herzen selbst wie an den grossen Gefässen, welche die Annahme einer Kompression derselben beweisen.

3) Ein direkter Druck auf die Nerven ist nicht sicher konstatiert. In Fällen, welche bei der Sektion nicht aufgeklärt werden, steht die Frage offen, ob eine unmittelbare Einwirkung auf die in der Thoraxapertur verlaufenden Nerven stattgefunden hat, oder ob eine indirekte Störung der medullären Centren für Atmung und Herzaktion auf dem Reflexweg anzunehmen ist; doch sind diese Darstellungen stets einem Notbehelf, eher einem Ignoramus gleichzusetzen.

4) Die operative Therapie erzielte bisher stets günstigen Erfolg. Die Resektion und Ektopexie oder die Totalexstirpation vermochte in jedem Falle durch Raumgewinn die drohende Asphyxie abzuwenden und sofort die normale Atmung dauernd wieder herzustellen.

Aus diesen Schlüssen ergiebt sich auch die Rechtfertigung unseres Vorgehens in dem anfangs mitgeteilten Krankheitsfall. Die trotz des Luftröhrenschnittes anhaltende Erstickungsgefahr, welche allerdings durch eine uns verborgen gebliebene Ursache, den auf dem III.—IV. Brustwirbel gelegenen spondylitischen Abscess herbeigeführt wurde, zwang zum letzten Versuch, selbst auf die Ungewissheit hin, nur palliativ eingreifen zu können. An dieser Stelle engster Pressung der wichtigsten Organe kann die Entfernung der Thymus relativ viel freien Raum schaffen, der eine Ausdehnung der komprimierten übrigen Organe gestattet; so wurde die Atmung momentan frei und erst durch spätere Komplikationen endgiltig erstickt. Die Thymektomie empfiehlt sich in ähnlicher Lage trotz unseres Misserfolges.

Erklärung der Abbildung
auf Taf. IX.

Die Abbildung zeigt auf dem Längsschnitt den zerstörten Körper des 4. Brustwirbels und den davor liegenden Abscesssack, allerdings in etwas kollabiertem Zustande. Die Spongiosa ist hochgradig erweicht. Ein Gibbus fehlt.

Litteratur.

1) Avellis, Münch. med. Wochenschr. 1898. S. 1003, Arch. f. Laryng. Bd. 8. 1898. — 2) Allan Burns, Bemerkungen über die chirurg. Anatomie des Kopfes etc., übersetzt von Bohlkoff. Halle 1821. — 3) Biedert, Berl. klin. Wochenschr. 1896. S. 581. — 4) Beneke, Berl. klin. Wochenschr. 1894. S. 216. — 4a) Ballin, Jahrb. f. Kinderheilk. 1905. Bd. 62. S. 808. — 5) Barack, In.-Diss. Halle 1893. — 6) Birch-Hirschfeld, 68. Naturforscherversammlung 1897. Bd. 2. S. 285. — 7) Berthold, Arch. f. Kinderheilk. Bd. 24. S. 186. — 8) Baginsky, Centr. Zeitg. f. Kinderh. 1879. S. 403. — 9) Burwinkel, Deutsche med. Zeitg. 1897. S. 591. — 10) Blumenreich, Virchow's Arch. Bd. 160. 1. (Ref. Münch. med. Wochenschr. 1900. S. 1183. — 11) Cohnheim, Allg. Pathologie. Bd. 2. 1880. S. 164. — 12) Clessin, Münch. med. Wochenschr. 1898. S. 330. — 13) Chiari, Zeitschr. f. Heilkunde. 1894. S. 403. — 14) Cheinisse, Semaine médic. 1907. — 15) Ducrot, Mort subite chez l'enfant. Thèse Paris 1900. — 16) Dwornitschenko, Vierteljahrschr. f. gerichtl. Med. 1897. Bd. 14. 3. Folge. S. 51. — 17) Ehrhardt, Arch. f. klin. Chir. 1906. Bd. 78. S. 598. — 18) Escherich, Berl. klin. Wochenschr. 1896. S. 645. — 19) Feer, Korr.-Bl. f. Schweizer Aerzte. 1904. S. 2. — 20) Friedleben, Die Physiologie der Thymus. Frankfurt 1858. — 21) Friedjung, Centralbl. f. die Grenzgeb. 1900. — 22) Farret, Contribution à l'étude du thymus. Thèse Paris 1896. — 23) Flügge, Vierteljahrschr. f. gerichtl. Med. 1899. Bd. 17. 3. Folge. — 24) Gluck, Berl. klin. Wochenschr. 1894. — 25) Grawitz, Deutsche med. Wochenschr. 1888. S. 429. — 26) Haushalter, Journ. de chir. et thérap. infant. 1895. Nr. 42. S. 825. — 27) Hochsinger, Stridor thymicus infantum. Wien 1904. — 28) Hedinger, Jahrb. f. Kinderheilk. 1906. Bd. 63. S. 308. — Ders., Deutsches Arch. f. klin. Med. 1905. Bd. 86. — 29) Helm, Deutsche med. Wochenschr. 1898. S. 303. — 30) Jessen, Aerztl. Sachverst. Zeitg. 1898. Nr. 21. — 31) Kayser, Beziehungen der Thymus zu plötzl. Todesfällen. In.-Diss. Giessen 1895. — 32) Kruse und Cahen, Deutsche med. Wochenschr. 1890. S. 450. — 33) Katholitzky, Münch. med. Wochenschr. 1905. S. 397. — 34) Krautwig, Arch. f. Kinderheilk. 1903. — 35) v. Kundrat, Wien. klin. Wochenschr. 1895. S. 1. — 36) Koeppe, Münch. med. Wochenschr. 1896. S. 909. — 37) Kaufmann, Lehrbuch der pathol. Anatomie. II. Aufl. 1901. — 38) Kaplan, Bemerkungen zur Anatomie der Thymus. In.-Diss. Berlin 1903. — 39) König,

Centralbl. f. Chir. 1897. Nr. 21. S. 605. — 40) Kohn, Deutsche med. Wochenschr. 1901. S. 22. — 41) Kob, Vierteljahrschr. f. gerichtl. Med. 1893. III. Folge. Bd. 5. S. 121. — 42) Lange, Jahrb. f. Kinderheilk. 1898. S. 119. — Ders., Deutsche med. Wochenschr. 1902. Vereinsb. Nr. 36. Münch. med. Wochenschr. 1902. S. 1483. — 43) Laqueur, Deutsche med. Wochenschr. 1902. S. 114. — 44) Leubuscher, Wien. med. Wochenschr. 1890. Nr. 31, 32. — Ders., Münch. med. Wochenschr. 1903. S. 986. — 45) Laub, Wien. klin. Wochenschr. 1899. S. 1106. — 46) Loeb, Deutsche Medicinalzeitung 1888. S. 648. — 47) Mettenheimer, Jahrb. f. Kinderheilk. 1898. Bd. 16. S. 55. — Ders., Morph. Arb. v. Schwalbe Bd. III. 1894. — 48) Minkowski, 16. Kongress f. innere Med. Wiesbaden 1898. (Ref. Münch. med. Wochenschr. 1898.) — 49) Marfan, Semaine médicale 1894. p. 259. — 50) Nordmann, Korr.-Bl. f. Schweizer Aerzte. 1889. S. 202. — 51) Oestreich, Ref. Münch. med. Wochenschr. 1900. S. 845. — 52) Proebsting, Münch. med. Wochenschr. 1900. S. 105. — 5e) Pott, Jahrb. f. Kinderheilk. 1892. S. 118. — 54) Paltauf, Wien. klin. Wochenschr. 1889. 14. Nov.; 1890 27. Febr. — 55) Piédecocq, La mort subite des nourissons. Thèse Paris 1894. — 56) Ploc, Münch. med. Wochenschr. 1901. S. 41. — 57) Purrucker, Münch. med. Wochenschr. 1899. S. 943. — 58) Penkert, Deutsche med. Wochenschr. 1902. S. 810. — 59) Rolleston, Ref. Centralbl. f. die Grenzgebiete. 1901. S. 596. — 60) Rabé, Bull. de la soc. anat. de Paris. 1897. — 61) Rehn, Arch. f. klin. Chir. 1906. Bd. 48. S. 473. — 62) Svehla, Ref. Vierteljahrschr. f. gerichtl. Med. 1897. Bd. 13. S. 173. Wien. med. Blätter. 1896. Nr. 46. — 63) Scheele, Zeitschr. f. klin. Med. Suppl. Bd. 17. 1890. S. 41. — 64) Simon und Olsnitz, Soc. de Pédiatr. de Paris. 1902. 14e janvier. — 65) Siegel, Berl. klin. Wochenschr. 1896. Nr. 40. — 66) Seydel, Vierteljahrschr. f. gerichtl. Med. 1893. III. Folge. Bd. 5. S. 51. — 67) Targhetta, Étude sur le thymus. Thèse Paris 1902. — 68) Triesethau, In.-Diss. Halle 1893. — 69) Tada, Jahrb. f. Kinderheilk. 1905. Bd. 61. — 70) Taillens, Rev. médic. de la Suisse romande. 1901. Nr. 21. S. 345. — 71) Vibert, Ann. d. Hyg. publ. Série III. T. 33. 1895. p. 48. — 72) Zander und Keyhl, Jahrb. f. Kinderheilk. Bd. 60. 1904. S. 358.

XX.

AUS DER

CHIRURGISCHEN KLINIK ZU HEIDELBERG.

DIREKTOR: GEH. HOFRAT PROF. DR. NARATH.

Kavernöses Muskelangiom des Unterschenkels.

Von

Dr. A. Nast-Kolb,
Assistenzarzt der Klinik.

(Hierzu 2 Abbildungen und Taf. X—XI.)

Die Mitteilungen über primäre Muskelangiome haben sich in den letzten Jahren rasch vermehrt. Trotzdem ist die Zahl der bekannten Fälle noch eine verhältnismässig geringe, und es ist auch jetzt noch bei dem klinischen und pathologisch-anatomischen Interesse dieser seltenen Erkrankung berechtigt, einzelne Beobachtungen mitzuteilen. Ich möchte kurz über einen Fall berichten, der nicht nur durch die Ausdehnung der Veränderungen merkwürdig ist, sondern auch zeigt, zu welch schweren Schädigungen diese an sich gutartigen Geschwülste führen können.

Die 12j. Luise B. war bis zum Alter von 2½ Jahren gesund. Dann entwickelte sich an der Rückseite des linken Unterschenkels ein schmerzhafter Knoten, der rasch Walnussgrösse erreichte und durch eine Operation entfernt wurde. Nach dem Berichte des behandelnden Arztes handelte es sich damals um eine lipomatöse Wucherung zwischen Achillessehnen und Talocruralgelenk, die den Eindruck einer chronischen Tuberkulose machte. Die Operationswunde heilte rasch. Nach etwa 2 Jahren wurde der linke Unterschenkel allmählich dicker, das Gehen wurde immer mühsamer; in den letzten 3 Jahren konnte das Kind überhaupt nicht

mehr gehen, es konnte die Schule nicht mehr besuchen, litt andauernd unter den heftigsten Schmerzen im linken Bein und kam in seinem Ernährungszustand immer mehr zurück.

Status: Sehr blasses, elendes, abgemagertes Mädchen. Die inneren Organe sind gesund. Der linke Unterschenkel ist stark verdickt. Das linke Kniegelenk steht in fast rechtwinkliger Stellung fixiert, das linke Fussgelenk in Spitzfussstellung. Die Verdickung beginnt dicht unterhalb des normalen Kniegelenkes und erstreckt sich herab bis zu dem Ansatze der Zehen. Der Umfang des linken Unterschenkels ist 10 cm grösser als der des rechten. Die Haut ist ganz unverändert. Auf dem Fussrücken bemerkt man unter der Haut einige erweiterte Venen, die, wenn man das Bein herabhängen lässt, stärker anschwellen. Unter der verschieblichen Haut fühlt man an der Rückseite des Unterschenkels an der Stelle der Muskulatur einen derben, prallen, nicht kompressiblen Tumor, der sich nach unten ohne Grenze in die Achillessehne fortsetzt und in dem die ganze Unterschenkelmuskulatur aufgegangen zu sein scheint. Rechts und links neben der Achillessehne ist eine 5 cm lange gut verheilte, verschiebliche Operationsnarbe. Im Fussgelenk ist aktiv jede Bewegung unmöglich; in den Zehengelenken wird Extension und Flexion in ganz geringer Ausdehnung ausgeführt. Spontan und auf Druck werden im ganzen Unterschenkel heftige Schmerzen geklagt. Im Röntgenbilde zeigen sich die Knochen ohne Veränderungen. An der Stelle der Weichteile sieht man vereinzelte, verstreut liegende, etwa linsengrosse, unregelmässig kontourierte Schatten.

Die Diagnose wurde auf eine kavernöse Geschwulst des Unterschenkels gestellt. Da die Exstirpation der Geschwulst nicht ausführbar erschien, wurde den Eltern die Amputation vorgeschlagen, zu der sie nach einigem Zögern auch ihre Einwilligung gaben.

Am 8. I. 07 führte ich die Amputation des Unterschenkels dicht unterhalb des Kniegelenkes aus. Dabei mussten noch die Muskelansätze des inneren Gastrocnemiuskopfes und des Tibialis anticus besonders ausgelöst werden, da sie sich stark verändert erwiesen. Der Nervus tibialis war in einen über bleistiftdicken, von Gefässen umzogenen und durchwucherten, blauschwarzen Strang verwandelt. Er wurde möglichst hoch hinauf freigelegt und da, wo er ein normales Aussehen bot, abgeschnitten. Die Blutstillung bot keine Schwierigkeiten. Die Wunde heilte in kurzer Zeit reaktionslos.

Nach drei Monaten habe ich das Kind wieder untersucht. Die Narbe ist fest, der Stumpf tragfähig und völlig schmerzlos, keine Spur eines Recidives. Das Aussehen des Mädchens ist blühend, der Ernährungszustand ein ausgezeichneter.

Bei der makroskopischen Untersuchung der abgetragenen Extremität ergab sich nun ein merkwürdiger Befund. Nach Ablösung der Haut finden sich im subkutanen Fettgewebe an einigen wenigen Stellen, an der Vorder-

seite des Unterschenkels und am Fussrücken, kleine bis kaum erbsengrosse, scharf begrenzte Angiome. Die Fascie ist überall intakt. Der grösste Teil der Muskeln ist in seiner ganzen Ausdehnung durch ein kavernöses, schwammiges, blaurotes, äusserst blutreiches Gewebe ersetzt, das mit dem blossen Auge überhaupt kein Muskelgewebe mehr erkennen lässt, sich aber in Form und Begrenzung genau an die ursprüngliche der Muskeln hält. An den Sehnen ist keine Veränderung zu bemerken. Erhalten als Muskeln sind der äussere Kopf des Gastrocnemius und die Peronei. Doch zeigen diese in ihrer blassroten, fast weissen Farbe, die scharf gegen die dunkelrote der übrigen Muskeln absticht, das Bild stärkster Atrophie. Die grossen Arterien scheinen nicht verändert, während der Nervus tibialis sich ganz durchsetzt und umwuchert von Gefässsträngen erweist, die die Nervenfasern weit auseinander gedrängt haben, so dass er auf das 2 bis 3fache seines normalen Umfanges verdickt ist.

Fig. 1.

Die Abbildung (Fig. 2) zeigt einen Querschnitt durch den Unterschenkel in seinem oberen Drittel. Die einzelnen Muskeln sind deutlich durch Bindegewebsschichten getrennt, der Aufbau und die Gruppierung der Unterschenkelmuskulatur ist klar zu erkennen. Nur der Peroneus und der äussere Kopf des Gastrocnemius sind frei geblieben, die übrigen Muskeln sind ersetzt durch ein von bindegewebigen Septen durchzogenes kavernöses Gewebe. Die Durchschnitte der grossen Gefässe sind deutlich zu erkennen, der Nervus tibialis ist stark verdickt und zeigt zwischen den Nervenfasern kleine Querschnitte kavernöser Tumormassen. In den bindegewebigen Septen sieht man, wie am normalen Muskel, besonders an den Kreuzungsstellen die Lumina grösserer und kleinerer Gefässe. Die Knochen haben eine auffallend weite Markhöhle und eine sehr dünne Corticalis, Zeichen der Atrophie infolge des

langen Nichtgebrauches. Querschnitte aus tieferen Abschnitten des Unterschenkels zeigen fast dasselbe Bild, nur mit dem Unterschiede, dass die wohl erhaltenen Sehnen mehr in den Vordergrund treten. Auch am Fusse sind die kurzen Muskeln der Dorsal- und Plantarseite von kavernösen Massen völlig durchsetzt, die Sehnen dagegen unberührt geblieben.

Zur mikroskopischen Untersuchung wurden aus verschiedenen Abschnitten des Unterschenkels Stücke entnommen. Die kavernomfreien Muskeln zeigen im Mikroskop das Bild stärkster Fettdurchwachsung, Schwund und Atrophie der Muskelfasern. Zwischen reichlichem Fettgewebe liegen ganz wenige dünne Querschnitte erhaltener Muskelfasern mit

Fig. 2.

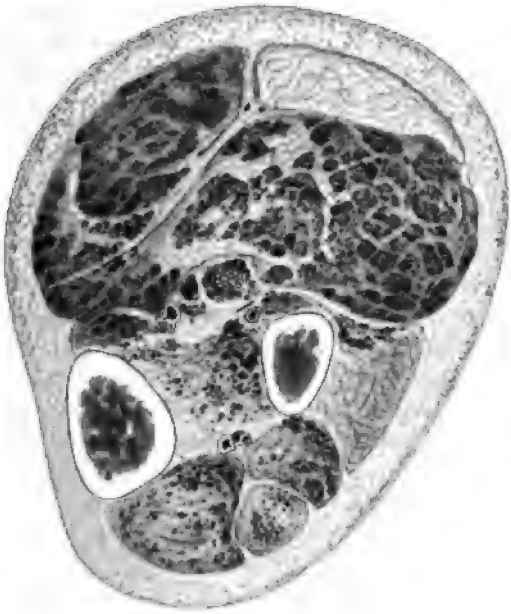

Querschnitt durch den linken Unterschenkel in seinem oberen Drittel. M. peroneus und äusserer Kopf des Gastrocnemius erhalten, die übrige Muskulatur durch kavernöse Tumormassen ersetzt. Der N. tibialis von kavernösem Gewebe durchwachsen.

meist noch gut gefärbten Kernen, deren Zahl nicht wesentlich vermehrt erscheint.

Die kavernösen Massen stellen mikroskopisch, wie es auch schon mit blossem Auge zu erkennen ist, ein bindegewebiges Maschenwerk dar, das zahlreichere grössere und kleinere bluterfüllte Räume einschliesst. Die Anordnung der Septen ist wie beim normalen Muskel derartig, dass von einer breiteren, bindegewebigen Hülle zahlreiche Scheidenwände nach

innen ausgehen und mit einander in Beziehung treten, so dass den einzelnen Muskelbündeln entsprechende Räume entstehen, die von einem feinen bindegewebigen Netzwerk durchzogen sind. In den Maschen dieses feinen Netzwerkes befindet sich zum grössten Teile Blut. Die roten Blutkörperchen sind meist noch gut zu erkennen. Zwischen ihnen und namentlich am Rande in grösserer Zahl angehäuft liegen zahlreiche, meist gelapptkernige weisse Blutkörperchen. Nur an wenigen Stellen findet sich als Inhalt eine mehr homogene, blasse Masse, und daneben am Rande noch Blutbestandteile, ein Bild, das auch ich, wie schon von anderer Seite hervorgehoben worden ist, als das Produkt eines postmortalen Sedimentierungsvorganges ansehen möchte. Die grösseren Septen sind bindegewebiger Natur, ein meist ziemlich kernarmes, straffes, faseriges Bindegewebe. In dem Bindegewebe liegen vereinzelte Querschnitte grösserer Gefässlumina, an denen die verdickte Adventitia und Media auffällt. Verschiedentlich sieht man stärkere Anhäufungen von Bindegewebe. An diesen Stellen ist das Gewebe kernreicher, die Kernen vielfach gross, blasig. Gerade an solchen Stellen sieht man auch Anhäufungen von Lymphocyten, in grösseren und kleineren Haufen zusammenliegend. Sie ähneln zuweilen richtigen Lymphfollikeln, doch ist es mir nicht gelungen ein Reticulum darzustellen oder ihren direkten Zusammenhang mit Lymphkapillaren nachzuweisen.

Die Septen zwischen den einzelnen Bluträumen sind meist ausserordentlich zart, oft nur von einer einzigen Kernreihe gebildet. Die Bluträume selbst sind mit einem fast durchweg nachweisbaren einschichtigen Endothelbelag ausgekleidet. Nur an ganz wenig Stellen zeigt der Belag zwei oder mehr Kernreihen. Ausgedehntere Endothelwucherungen oder Kapillarsprossen sind nicht vorhanden. Die Grösse der kavernösen Räume ist sehr verschieden, vielfach kommunicieren sie mit einander. Die grösseren lassen mehrfach durch vorspringende Leisten erkennen, dass sie durch Konfluenz kleinerer Räume entstanden sind. Die Form ist wechselnd, meist rundlich, oft buchtig. Elastische Fasern lassen sich nur in den breiteren Bindegewebsbrücken darstellen, sind aber sehr spärlich; in den feineren Septen fehlen sie gänzlich. In den Gefässquerschnitten sind sie reichlich vorhanden.

Reste quergestreifter Muskelfasern lassen sich vielfach erkennen, treten aber neben der Menge des kavernösen Gewebes ganz zurück. Man sieht sie in kleinen Gruppen zwischen den kavernösen Räumen, oft von Fettzellen durchwachsen. Die Kerne sind meist noch gut gefärbt, das Plasma blass, die Querschnitte der Fasern teils auffallend gross, teils sehr schmal. Glatte Muskelfasern findet man reichlich in der verdickten Wand der Gefässe, ausserhalb derselben nur spärlich in den breiteren Bindegewebssepten.

Querschnitte durch den Nervus tibialis zeigen ganz ähnliche mikroskopische Bilder. Die einzelnen Nervenfaserbündel sind weit auseinander

gedrängt, durch blutgefüllte Hohlräume. Die bindegewebigen Septen sind naturgemäss schmäler. Auch hier finden sich in ihnen kleine Lymphocytenhaufen.

Nach dem makroskopischen und mikroskopischen Befunde handelt es sich also um ein kavernöses Angiom fast der gesamten Unterschenkelmuskulatur. Die Entstehung ist wohl zweifellos auf eine kongenitale Anlage zurückzuführen. Ob die bei dem Kinde im Alter von $2^1/_2$ Jahren entfernte Geschwulst vielleicht schon angiomatöse Veränderungen dargeboten hat, lässt sich nicht mehr feststellen, erscheint mir aber nicht wahrscheinlich. Damals wurde die Geschwulst für vermutlich tuberkulös gehalten. Augenblicklich bietet das Kind keinerlei Zeichen von Tuberkulose.

Sutter[1]) hat 1905 die bis dahin veröffentlichten Fälle von Muskelangiomen zusammengestellt und deren Zahl um fünf selbst untersuchte vermehrt. Seitdem sind nur wenige mehr dazu gekommen. So teilt Putti[2]) zwei besonders klinisch interessante Fälle mit, bei denen es durch das Angiom sekundär zu Deformitäten kam, die durch die Exstirpation geheilt wurden. Ich kann es mir ersparen, auf die Einzelheiten der mikroskopischen Befunde, die bei den verschiedenen Untersuchern nur geringe Unterschiede ergeben haben, auf die Lokalisation, auf das nicht seltene Vorkommen von Recidiven näher einzugehen. Alle diese Fragen sind schon mehrfach, besonders eingehend von Sutter[3]), Riethus[4]) u. A., ausführlich erörtert worden. Die Litteratur ist vollständig zusammengestellt von Sutter[5]).

Nur auf ein klinisches Symptom möchte ich noch hinweisen, das mir besonders differentialdiagnostisch wichtig erscheint, das ist der Schmerz. Ich finde ihn in fast allen ausführlich gegebenen Krankengeschichten verzeichnet. Die Schmerzen lassen oft eine Zeit lang nach, verschwinden auch für kürzere Zeit ganz, kehren aber immer wieder und sie sind es, die die Patienten schon bevor der Tumor durch seine Grösse lästig wird, zum Arzte führen. Von dem Umfange des Tumors scheint die Intensität der Schmerzen ganz unabhängig zu sein. Wir finden ganz kleine Angiome verzeichnet mit sehr lebhaften Schmerzen, und andererseits einen ganz grossen Tumor der Glutäalgegend, der lediglich Spannungsgefühl und Un-

1) Sutter, Beitrag zu der Frage von den primären Muskelangiomen. Deutsche Zeitschr. f. Chir. Bd. 76. S. 368.

2) Arch. f. klin. Chir. Bd. 79. S. 1031.

3) l. c.

4) Diese Beiträge Bd. 42. S. 454.

5) l. c.

bequemlichkeit beim Sitzen machte. Besonders schmerzhaft scheinen die Angiome zu sein, die ihren Sitz in der unteren Extremität haben. In unserem Falle waren die Schmerzen sehr ausgesprochen und trugen in ihrer Jahre langen Dauer wohl die Hauptschuld an der körperlichen Abnahme des Kindes.

Die von Putti (l. c.) beschriebene Equinusstellung des Fusses war auch bei unserer Patientin sehr ausgesprochen. Er führt die Stellung auf eine Verkürzung und Retraktion des Gastrocnemius durch die angiomatöse Veränderung zurück. Durch Exstirpation des Gastrocnemiusbauches, Verlängerung der Achillessehne und orthopädische Nachbehandlung wurde eine vollkommene Korrektur erreicht. Aehnliche Stellungsanomalien der den erkrankten Muskeln benachbarten Gelenke sind in den früheren Beobachtungen auch schon mehrfach erwähnt, und es ist ja auch ganz verständlich, dass eine Erkrankung der Muskeln ihren Einfluss auf die nächsten Gelenke ausübt. Ich glaube aber, dass einen wesentlichen Anteil an den beschriebenen Deformitäten des Bewegungsapparates die heftigen Schmerzen haben, welche die Patienten veranlassen, den Gelenken eine Stellung zu geben, in der sie die wenigsten Schmerzen empfinden. Wird diese Stellung lange beibehalten, so mag es ja auch sekundär zu einer Schrumpfung der beteiligten Muskeln und Sehnen kommen.

Soweit ich die Litteratur übersehe, hat die Ausdehnung der angiomatösen Veränderungen bisher nur in einem von Riethus (l. c.) beschriebenen Falle die Amputation nötig gemacht. Einige Monate nach der Exstirpation eines Muskelangioms, das in dem Tibialis posticus und Flexor hallucis longus sich entwickelt hatte, stellte sich ein Recidiv ein, das sich derart ausgedehnt erwies, dass die Abtragung des Unterschenkels ausgeführt werden musste. Dass bei unserer kleinen Patientin die Ablatio cruris der einzig mögliche Eingriff war, ist nach dem makroskopischen Bilde einleuchtend. Ein Versuch, die Exstirpation des Cavernoms vorzunehmen, wäre ganz aussichtslos gewesen. Zudem war die Schmerzhaftigkeit so gross und das Kind in seinem Ernährungszustande so heruntergekommen, dass ein möglichst rascher, radikaler Eingriff unbedingt geboten war.

Erklärung der Abbildungen auf Taf. X—XI.

1. Querschnitt durch einen Muskel. Das Muskelgewebe ersetzt durch kavernöse Massen (schwache Vergrösserung).
2. Querschnitt durch den Nervus tibialis. Kavernöses Gewebe zwischen den Nervenfaserbündeln (starke Vergrösserung).

XXI.

AUS DEM

DIAKONISSENHAUS ZU FREIBURG i. Br.

CHIRURG. ABTEILUNG: PROF. DR. GOLDMANN.

Ueber die mediane Halsfistel.

Von

Dr. R. Wilmanns,
Assistenzarzt der Abteilung.

Während man die angeborenen seitlichen Fisteln des Halses zumeist auf Entwicklungsstörungen des Sinus cervicalis und der zweiten Schlundtasche zurückführt, deutet man die medianen als Reste des Ductus thyreoglossus, des „His'schen Kanals".

Kostanecki und Milecki leugneten noch die Existenz eigentlicher medianer Fisteln. Denn sie stellten fest, dass in mehreren Fällen die median gelegene äussere Mündung in einen seitlich ausweichenden Kanal führte, der dann einen den lateralen Fisteln analogen Verlauf nahm. Es war aber falsch, die auf solchen Beobachtungen beruhenden Schlussfolgerungen zu verallgemeinern.

Marshall erkannte den Zusammenhang zwischen medianer Halsfistel und His'schem Kanal und wies an der Leiche eines Kindes die Identität beider Gebilde nach. Es handelte sich um eine mediane Fistel, welche in der Gegend des Zungenbeins blind endigte. Hier lief die Fistel in einen Bindegewebsstrang aus, welcher das Zungenbein durchsetzte und sich weiter bis zum offenen Foramen coecum in der Zungenbasis verfolgen liess.

His hatte bei seinen Untersuchungen über die Entwicklung der Schilddrüse festgestellt, dass in der Gegend des Foramen coe-

cum sich eine Epithelverdickung bildet, welche sich von hier aus in der Medianebene in die Tiefe senkt. Sie kreuzt auf ihrer Wanderung die Gegend der Zungenbeinanlage. Der Epithelstil, welcher sie zunächst noch mit ihrem Ausgangspunkt, dem Foramen coecum, verbindet, bezeichnet deutlich ihren Weg, „Ductus thyreoglossus". Dieser Epithelstil teilt sich dann, dem rechten und linken Schilddrüsenlappen entsprechend, und senkt sich nun gabelförmig weiter in die Tiefe. Eine interessante Bestätigung fand dieser embryologische Befund durch Streckeisen's anatomische Untersuchungen am ausgewachsenen Menschen. Es gelang ihm, auf der ganzen Strecke vom Foramen coecum bis zum Zungenbein und weiter bis zur Schilddrüse herab gelegentlich Reste von Schilddrüsengewebe nachzuweisen. Sie bezeichnen den Weg, welchen die Schilddrüsenanlage bis zu ihrer bleibenden Stelle genommen hat, und nur so sind die scheinbar versprengten Drüsenreste zu erklären.

In Marshall's Fall fand sich ein Processus pyramidalis. Dieser erschien als ein der Fistel symmetrisches Gebilde und verlief mit seiner Spitze in jenen geschilderten Bindegewebsstrang, welcher mit der Mitte des Zungenbeins verbunden war. Streckeisen beobachtete einen doppelten Processus pyramidalis. Poirier citiert 4 ähnliche Fälle von Marshall. Solche Befunde können nicht überraschen, wenn man die His'schen Befunde ihnen zu Grunde legt.

Marshall hatte daher recht, wenn er die Fistel und ihre zum Foramen coecum führende bindegewebige Fortsetzung als Reste des His'schen Kanals, des Ductus thyreoglossus, deutete. Indessen, was aus einem Beispiel augenfällig hervorging, wird einwandsfrei doch erst durch jene Fälle bewiesen, in welchen es gelang, die Fistel als offenen Kanal von ihrer äusseren bis zu ihrer inneren Mündung zu verfolgen. Schlange, König, Riedel, Mavroiannis und Cosmettatos teilen derartige Fälle mit. Ein weiterer Fall wurde im Dezember 1906 von Herrn Professor Goldmann im Freiburger Diakonissenhaus operiert.

Bei dem 6j. Mädchen H. M. war erst vor einigen Monaten die Fistel in Erscheinung getreten. Es hatte sich zwischen Kehlkopf und Zungenbein in der Mittellinie des Halses eine entzündlich gerötete Vorwölbung gebildet, welche aufbrach und lange Zeit „eiterte". Sie heilte wohl vorübergehend, brach aber immer wieder von neuem auf und hatte, anfangs für einen Furunkel, später für eine vereiterte Lymphdrüse gehalten, auch durch wiederholte Operationen nicht geheilt werden können.

Bei der Aufnahme ins Diakonissenhaus im September 1906 wurde die Fistel, welche beim Anspannen der äusseren Haut sich als derber Strang bis zum Zungenbein verfolgen liess, als mediane kongenitale Halsfistel erkannt. Es wurde daher radikal eingeschritten und die Fistel unter Resektion des Zungenbeines bis zu ihrer innern Mündung im Foramen coecum exstirpiert, wobei der Pharynx eröffnet wurde.

Bei der mikroskopischen Untersuchung erwies sich der periphere, zwischen Zungenbein und äusserer Mündung gelegene Teil als einfacher epithelloser Gang, welcher in chronisch entzündliche Schwarten und Granulationen eingebettet war. Zwischen Zungenbein und Foramen coecum fanden sich mehrere Lumina (drei), welche centralwärts sich zu einem vereinigten. Sie waren alle von einem gleichen, aus hohen Zellen gebildeten, z. T. mehrschichtigen Epithel ausgekleidet. In ihrer Nachbarschaft fand sich typisches Schilddrüsengewebe und in der Zungenbasis ein Herd wohlausgebildeten Knorpels [1]).

Die Lage der Fistel in der Mittellinie, ihre innige Beziehung zum Zungenbein, ihre Einmündung in das Foramen coecum entsprechen genau den Verhältnissen des His'schen Kanals. Schilddrüsenreste, die in unserem wie in andern Fällen in nächster Nachbarschaft des Ganges gefunden wurden, beweisen vollends die Herkunft von der medianen Schilddrüsenanlage.

Neben Cylinder- und Flimmerepithel wird auch Plattenepithel gefunden. Das könnte Wunder nehmen. Doch wiesen Hildebrand und König darauf hin, dass dieses Plattenepithel „entodermaler" Natur ist. Denn es ist durch die Anwesenheit von lymphatischem Gewebe ausgezeichnet, während ihm Papillen und andere dem Ektoderm eigentümliche Gebilde wie Haare, Drüsen fehlen. Es hat daher die gleiche Abstammung wie das Cylinder- und Flimmerepithel [2]).

---

1) Auch Hildebrand fand einmal in der Nachbarschaft einer medianen Halsfistel im Zungengrunde Knorpel. Eine Erklärung konnte für diesen auffallenden Befund bisher nicht gegeben werden.

2) Da die mediane Schilddrüsenanlage vom Pharynxepithel ausgeht, welches, wie jene Fälle beweisen, seine Plattenform bewahren kann, so dürfte sich aus diesem Umstande das gelegentliche Auftreten von Scirrhen und Plattenepithelkrebsen innerhalb einer Schilddrüse wohl erklären. Es ist daher keineswegs immer gesagt, dass solche Krebsformen „ihre Entstehung von eingeschlossenen Kiemengangsresten herleiten" (v. Eiselsberg), womit aber nicht geleugnet werden soll, dass auch diese Herkunft mit in Betracht kommt. Hat doch die Schilddrüse ausser jener medianen noch eine laterale Anlage, und diese steht nach Hammar mit der 4. Schlundfurche, also mit ektodermalem Epithel, in naher Verbindung.

Im peripheren Teil der Fistel fehlt nicht selten eine epitheliale Auskleidung ganz, was sich dadurch erklärt, dass dieser Teil der Fistel erst sekundär entsteht. Denn die Fistel ist ihrer Entstehung nach ursprünglich eine unvollständige innere. Erst sekundär öffnet sie sich nach aussen. Daher ist auch in den meisten Fällen medianer Halsfistel die Fistel scheinbar nicht angeboren, insofern ihre äussere sichtbare Oeffnung erst später sich bildet. Nach König sind von 32 medianen Fisteln 22 „nicht angeboren". Von den 4 im Diakonissenhaus operierten waren 3 erst in der Kindheit „entstanden". Es ist also erklärlich, wenn das Epithel vermisst wird.

Nun beschreibt König Fälle, in welchen der äussere Teil der Fistel durch regelrechte Epidermis ausgekleidet war. Das einemal nennt er es „epidermoidal". Das anderemal unterschied sich die Innenauskleidung einer medianen bis zum Zungenbein reichenden äusseren Fistel „in nichts von dem Aussehen der mit Haaren und allen Adnexen versehenen Epidermis".

Woher stammt ein so geartetes Epithel? Es wäre denkbar, dass in eine vom Ductus thyreoglossus herrührende Fistel Plattenepithel sekundär von aussen eingewandert wäre. So erklären wir in der That die Fälle, in welchen der periphere Fistelgang von einfachem Plattenepithel ausgekleidet ist. Da es sich hier jedoch lediglich um Epithelialisierung epithelloser Flächen handelt, werden diesem Epithel, wie in Narben der äusseren Haut, „Papillen, Haare und andere Adnexe der Epidermis" fehlen. Fehlen sie nicht, wie in König's Fällen, so handelt es sich zweifellos nicht um epitheliale, sondern epidermoidale Bildungen, welche demnach eine andere Erklärung verlangen.

„In den meisten Fällen", sagt König, „stellt die Fistula colli mediana die einfache Persistenz des Tractus thyreoglossus dar. Nur zuweilen wird der äussere Teil der Fistel oder eine äussere unvollkommene Fistel aus dem Ausbleiben des Verschlusses der von den Seiten zusammenrückenden Kiemenbögen, bezw. des Sinus cervicalis in der Mittellinie resultieren." Aehnlich unterscheiden in einer kürzlich erschienenen Arbeit Mavroiannis und Cosmettatos: mediane Halsfisteln, welche entstehen 1. durch Persistenz des Ductus thyreoglossus, 2. durch Offenbleiben des Sinus cervicalis, 3. durch Persistenz des Ductus thyreoglossus in Verbindung mit Offenbleiben des Sinus cervicalis. Delkeskamp sagt: „Verstreicht die Halsbucht in der Mittellinie nicht, so kommt es zu einer medianen unvollständigen Fistel" und „es gibt Fälle von äusserer unvollkom-

mener Fistel, für deren Entstehung man das Ausbleiben des Verschlusses der von den Seiten zusammenrückenden Kiemenbögen, bezw. des Sinus cervicalis in der Mittellinie verantwortlich machen muss". Dann könnten epidermoidale Fistelbildungen allerdings nicht Wunder nehmen.

Es ist jedoch zu bemerken, dass von einem „Verschluss des Sinus cervicalis in der Mittellinie" (König, Delkeskamp) etc., von einer „soudure incomplète du sinus praecervicalis dans sa partie médiane" (Mavroiannis, Cosmettatos) niemals die Rede sein kann. „Der" Sinus cervicalis oder praecervicalis ist nicht „a deep semicircular groove lying behind the pharyngeal region between the body and head of the embryo, and occupying its lateral and ventral surfaces" (Marshall), sondern es sind „die" Sinus cervicales doppelseitige Buchten, welche auf beiden Seiten des Halses sich dadurch bilden, dass der 3. und 4. Kiemenbogen gegenüber dem 1. und 2. im Wachstum zurückbleiben. Laterale Fisteln können aus ihnen entstehen und, da die äussere Mündung solcher Fisteln unbeständig ist und grossen Verschiebungen unterworfen ist, auch scheinbar mediane: nicht durch Ausbleiben des Verschlusses in der Mittellinie, sondern dadurch, dass der Sinus persistiert und seine Mündung nach der Mittellinie hin verzogen wird. Die seitliche Abweichung des Fistelganges beweist, wie schon Kostanecki und Milecki betonten, dass hier nicht eine mediane, sondern in Wirklichkeit eine laterale Fistel vorliegt. Mediane Fisteln sind daher mit den Sinus cervicales nicht in Zusammenhang zu bringen, ebensowenig natürlich median gelegene Halscysten, wie König, Jordan behaupten.

Was ferner das „Ausbleiben des Verschlusses der von den Seiten zusammenrückenden Kiemenbögen" betrifft, so glaubten Kostanecki und Milecki eine solche Erklärung zurückweisen zu müssen. Denn höchstens das 1. Schlundbogenpaar gelange zu direkter medianer Vereinigung, während zwischen dem 2. und 3. sich ein selbständiges Mittelstück, die Copula, bilde, welches den Schluss vermittele. Das ist freilich richtig. Obgleich aber die Copula, soweit ihre Entwicklung zurückverfolgt werden kann, eine unpaare Bildung ist, so dürfte doch das Material zu ihrer Bildung paarig von den Seiten, d. i. von den medianwärts zusammenrückenden Kiemenbögen geliefert werden. Es wäre demnach auch die Copula, das unpaare Zwischenstück zwischen 2. und 3. Kiemenbogen, im Grunde ein paariges Gebilde, und so könnte diese Entwicklung in

Furchen, Spalten, Fisteln, durch Epithelversenkungen in Dermoiden gelegentlich ihren Ausdruck finden. Erwähnt sei, dass auch der Stirnfortsatz unpaarig ist, dass trotzdem Spaltbildungen der Nase auf seine paarige Anlage zurückweisen.

Nur selten werden wir, wie in den Fällen von Luschka, Arndt, Delkeskamp und den oben erwähnten von König, in der Lage sein, bei der Deutung medianer Halsfisteln auf diese Verhältnisse zurückgreifen zu müssen. Meistens sind die medianen Halsfisteln, wie jetzt allgemein zugegeben wird, auf den Ductus thyreoglossus zurückzuführen.

Beruht aber eine mediane Halsfistel auf Persistieren des Ductus thyreoglossus, so ist dieser Umstand für den operativen Eingriff von grosser Bedeutung. Denn dann ist damit zu rechnen, dass diese Fistel sich von ihrer äusseren Oeffnung, auch wenn sie makroskopisch nicht so weit zu verfolgen ist, bis zum Foramen coecum erstreckt. Dieses zu wissen ist wichtig, weil nur bei radikaler Entfernung der Fistel eine definitive Heilung bestimmt zu erwarten ist.

Es mögen auch bei unvollkommener Exstirpation einer Fistel Heilungen vorkommen, indem z. B. die Sekrete durch den offenen centralen Teil der Fistel einen Abfluss nach dem Pharynx finden (Erdheim). In anderen Fällen aber ist die Heilung nur eine scheinbare, und kommt die Fistel noch nach Jahren wieder zum Durchbruch. So wurden von Herrn Professor Goldmann folgende Fälle beobachtet.

1. K. S., 32 J. Mediane Halsfistel seit seinem 13. Lebensjahr. Operation. Recidiv nach 10 Jahren.

2. E. K., 24 J. Mediane Halsfistel seit dem 12. Lebensjahr. Die Fistel schliesst sich spontan und kommt erst nach 10 Jahren wieder zum Ausbruch.

Schlange riet bei der Exstirpation medianer Halsfisteln das Zungenbein zu resecieren, weil er hier noch Fistelreste nachgewiesen hatte. Aber auch so erlebte Sultan 3mal Recidive. Nun berichtet König über 13 Fälle medianer Halsfisteln, welche er unter Exstirpation des ganzen Gewebsstranges zwischen äusserer Fistelöffnung und Zungenbein und Foramen coecum operierte. In allen diesen Fällen bis auf einen, in welchem der Gang blind am Zungenbein endigte, gelang es ihm, bei mikroskopischer Untersuchung die Kontinuität des Fistelganges nachzuweisen. Bedenkt man, dass noch Kostanecki und Milecki nur blind endigende äussere

mediane Halsfisteln kannten, so gewinnt man die Ueberzeugung, dass die medianen Halsfisteln um so häufiger als vollkommene erkannt wurden, je mehr man durch die Kenntnis ihrer Genese ihren Weg zu verfolgen in der Lage war. Je häufiger aber mediane Halsfisteln vollkommene sind, um so eher wird sich der operative Eingriff radikal zu gestalten haben.

Meinem hochverehrten Chef, Herrn Professer Goldmann, der mir gütigst das Material überliess, und Herrn Professor Keibel, der in allen embryologischen Fragen mir stets in liebenswürdiger Weise Auskunft gab, sei an dieser Stelle mein aufrichtiger Dank gesagt.

Litteratur.

1) Kostanecki und Milecki, Die angeborenen Kiemenfisteln des Menschen. Virchow's Arch. 120, 121. — 2) Marshall, Thyreoglossal duct or canal of His. Journ. of anat. and physiol. 1892. — 3) His, Der Tractus thyreoglossus und seine Beziehungen zum Zungenbein. Arch. f. Anat. 1891. — 4) His, Anatomie menschlicher Embryonen. — 5) Streckeisen, Beitr. zur Morphologie der Schilddrüse. Virchow's Arch. 103. — 6) Poirier, Handb. der Anatom. IV. 2. — 7) Schlange, Ueber die Fistula colli congenita. Arch. f. klin. Chir. 46. — 8) König, Ueber Fistula colli congenita. Arch. f. klin. Chir. 51. — 9) Riedel, Demonstration einer in toto exstirpierten med. Halsfistel. 35. Kongr. f. Chir. Centralbl. 1906. — 10) Mavroiannis et Cosmettatos, L'histologie des fistules médianes du cou. Journ. de l'anat. et physiol. 1905. — 11) Hildebrand, Angeborene epitheliale Cysten und Fisteln des Halses. Arch. f. klin. Chir. 49. — 12) v. Eiselsberg, Chirurgie der Schilddrüse. Deutsche Chirurgie. Lief. 38. Handb. der Chir. II. 1902. — 13) Delkeskamp, Fistula colli mediana. Deutsche Zeitschr. f. Chir. 1906. — 14) Jordan, Die angeborenen Missbildungen etc. des Halses. Handb. der Chir. II. 1902. —15) Luschka, Ueber Fistula colli congenita. Arch. f. physiol. Heilk. 1848. — 16) Arndt, Fistula colli congenita med. Berl. klin. Wochenschr. 1888, 1889. — 17) Erdheim, Geschwülste des Ductus thyreoglossus. Beitr. zur path. Anat. 1904. 35. — 18) Meixner, 2 Fälle von Struma bas. linguae. Deutsche Zeitschr. f. Chir. 78. 1905. — 19) Tourneux et Verdun, Sur les premiers développements de la thyroïde etc. Journ. de l'anat. et physiol. 1897. — 20) Sultan, Halscysten und -fisteln. Deutsche Zeitschr. f. Chir. 48. 1898. — 21) Hammar, Beachtenswerter Fall von kongenitaler Halsfistel nebst einer Uebersicht über die in der normalen Ontogenese des Menschen existierenden Vorbedingungen solcher Missbildung. Ziegler's Beitr. 1904. 35. — 22) Lympius, Struma accessoria der Zungenbasis. Deutsche Zeitschr. f. Chir. 44. 1897. — 23) Chamisso, Struma der Zungenwurzel. Diese Beiträge 19. 1897. — 24) Bartels, Kiemenfisteln und -Cysten. In.-Diss. Jena 1890.

XXII.

AUS DEM

DIAKONISSENHAUS ZU FREIBURG i. Br.

CHIRURG. ABTEILUNG: PROF. DR. GOLDMANN.

Ist bei spontaner Gangrän der Extremitäten principiell hoch zu amputieren?

Von

Dr. R. Wilmanns,
Assistenzarzt.

Die Frage, an welcher Stelle man bei spontaner Gangrän, zumal der unteren Extremitäten, amputieren soll, ist vielfach diskutiert worden, ohne dass es bisher gelang, eine Einigung zu erzielen. Heidenhain forderte principiell die hohe Amputation und zwar im Oberschenkel, sobald die Gangrän von den Zehen auf den Mittelfuss übergreift. Landow empfiehlt im bewussten Gegensatz zu Heidenhain, konservativ zu verfahren.

Zahlen überzeugen nicht, wegen der Ungleichwertigkeit des ihnen zu Grunde liegenden Materials. Sie seien indessen aufgeführt, weil sie immerhin einen gewissen Anhalt gewähren. Unter 212 aus der Litteratur bis auf die Gegenwart gesammelten Fällen seniler, präseniler, diabetischer Gangrän, über deren Ausgang etwas ausgesagt ist, wurden 38 nicht operiert. Davon starben 31. Operiert wurden 174. Davon starben 51 und wurden 123 geheilt. Und zwar wurden 64 primär oberhalb des Kniees amputiert. Es starben 27, heilten 37. In 110 Fällen wurde konservativer verfahren und beschränkte sich die Operation auf einen Eingriff unterhalb des Kniegelenkes. Hier starben 24, während 86 geheilt wurden. 21 mal war eine Nachamputation erforderlich. Diese Zahlen

zeigen, dass bei tiefer Amputation die Gefahr einer Nachgangrän zwar gross ist, indem in $^1/_5$ der Fälle nachamputiert werden musste, beweisen aber auch, dass andererseits in einem beträchtlichen Teil der Fälle von spontaner Gangrän, in 86 von 212, ein weniger radikales Vorgehen als Heidenhain's zur Heilung führt.

Es fragt sich, wann ein konservativeres Verfahren statthaft ist. Diese Frage zu beantworten, dazu mögen die folgenden Betrachtungen beitragen.

Als Heidenhain vorschlug, principiell im Oberschenkel zu amputieren, war für ihn die Beobachtung massgebend, dass stets sich hochgradige Veränderungen an den Arterienstämmen fanden, Veränderungen, welche weit das Gebiet der momentanen Gangrän überschritten. Häufig waren die Arterienstämme nicht nur verengt, sondern völlig thrombosiert. In mehr als 50% aller Fälle, selbst wenn die Gangrän erst eine geringe Ausdehnung hatte, fand er die Arteria poplitea verschlossen. Landow bezweifelt die Richtigkeit dieser Zahl mit Unrecht. Denn Heidenhain steht mit seinen Beobachtungen keineswegs allein da. In 150 von jenen 212 aus der Litteratur gesammelten Fällen werden über das Verhalten der Gefässe Angaben gemacht, und in mehr als der Hälfte wird ausdrücklich erwähnt, dass die A. poplitea oder gar die A. femoralis „thrombosiert", „verschlossen", „pulslos" war. Es wird dadurch Heidenhain's Beobachtung vollauf bestätigt.

Sie findet in den anatomischen Verhältnissen ihre Erklärung. Die Arterie ist zu beiden Seiten des Gelenkes, im Adduktorenschlitz und Soleusbogen, fixiert (Hyrtl). Infolgedessen werden bei der grossen Exkursionsweite des Gelenkes an die Elasticität des Gefässes zwischen jenen beiden Punkten grosse Anforderungen gestellt. Schulz teilt 3 Fälle mit, wo der Streckungsversuch eines kontrakturierten Kniegelenkes zum Zerreissen der Arterie führte. Bei der Beugung ist das Gefäss normalerweise durch die Möglichkeit eines seitlichen Ausweichens geschützt (Hyrtl). Dieser Schutz dürfte jedoch häufig unvollkommen sein. Denn er setzt eine intakte Verschieblichkeit der Gewebe und Schichten voraus, und diese geht bei Entzündungsprocessen, wie sie in der Kniekehle mit ihren Lymphdrüsen häufig sind, verloren. Schliesslich sichert das wenig resistente, sie deckende Fettgewebe die Arterie nur wenig gegen Druck und Traumen.

Die A. poplitea, überhaupt die blutzuführenden Arterienstämme werden bei spontaner Gangrän also häufig verschlossen gefunden. Wir behaupten nun mit Landow, dass dieser Umstand für die Ent-

stehung und den Verlauf der Gangrän nicht von entscheidender Bedeutung ist. Das beweist in erster Linie häufig das Alter solcher Thromben, welche bei spontaner Gangrän das ganze Gefässlumen obturieren.

Die Angaben der Litteratur werden durch einen von Herrn Professor Goldmann im Diakonissenhause operierten Fall wieder bestätigt. (Fall Tröscher 1905.) Es bestand bei fortschreitender Gangrän des Fusses und Unterschenkels eine ausgedehnte Thrombose der A. poplitea, tibialis ant., post. und peronea. Diese Thrombusmassen trugen durchaus den Charakter hohen Alters. Sie waren völlig organisiert, aus einem sklerotischen, sehr kernarmen Bindegewebe bestehend, welches von einem Gewirr elastischer Fasern durchsetzt war. Innerhalb dieses das Hauptlumen obturierenden Gewebes fanden sich zahlreiche Gefässlumina. Einige von ihnen liessen in zahlreichen Schnitten ihren Zusammenhang mit den die ganze Wand der alten Arterie durchdringenden Vasa vasorum und damit ihre Herkunft von diesen erkennen. Andere kommunicierten augenscheinlich mit dem centralen Hauptlumen. Denn es fand sich in ihnen Quecksilber, welches als Quecksilber-Terpentin-Aufschwemmung in die freie A. femoralis injiciert worden war. Das Quecksilber musste direkt in diese Lumina gelangt sein, weil jene Injektion keine kapillare darstellt, mithin die injicierte Masse nicht etwa auf dem Umwege der Vasa vasorum dorthin gelangt sein konnte. Merckel hat ja auch nachgewiesen, dass bei der Organisation von Thromben durch Schrumpfung und Zerklüftung Spalten entstehen, welche bald von dem Endothel der Intima ausgekleidet werden und dann als Gefässe funktionieren. Ob hier nun diese Gefässlumina auf diese Weise oder durch Einwachsen der Vasa vasorum entstanden sind: wichtig ist in jedem Falle, dass die Lumina vielfach von einer hochdifferencierten Wandung umgeben sind, mit cirkulär angeordnetem Bindegewebe und elastischen Fasern, welche sich stellenweise zu regelrechten Membranen zusammenschliessen, ähnlich wie bei normalen Arterien. Es handelt sich also um einen sehr alten Thrombus, und dieser Umstand beweist unbedingt, dass der das Lumen der Arterie einstmals obturierende Thrombus schon lange Zeit bestanden hat, ohne dass Gangrän eintrat. Er ist also sicher nicht die Ursache der viel später erfolgenden Gangrän.

Zweifellos sind Wege vorhanden, welche bei Verlegung der Arterie einen Ausgleich ermöglichen. Am ungünstigsten liegen die Verhältnisse im Gebiete der Kniekehlenarterie. Erinnert sei

an die schweren Folgen einer Unterbindung der Poplitea. Aber selbst da gelang es v. Manteuffel, bei verschlossener Poplitea das ganze Bein von der A. femoralis aus zu injicieren. Er zeigte so, dass die Aeste oberhalb des Knies mit denen unterhalb zahlreiche Anastomosen unterhalten, welche den Ausgleich gestatten. Hyrtl machte auf die starke Ausbildung der Vasa vasorum gerade der A. poplitea aufmerksam und deutete dies Verhalten so, dass diese Nebengefässe hier als wichtige kollaterale Bahnen der Hauptgefässe zu funktionieren hätten.

Nun wäre es falsch, dem Verschluss der Arterienstämme jede Bedeutung für die Entstehung der spontanen Gangrän abzusprechen. In vielen Fällen ist seine Bedeutung eklatant, wie z. B. in jenen Fällen, in welchen spontane Gangrän im Anschluss an Infektionskrankheiten sich entwickelt. Thrombosen und Embolien sind hier die Ursache (v. Wartburg, Barrand, de Quervain). Aber selbst hier ist der Verschluss der Hauptarterie keineswegs die alleinige Ursache. Sondern es kommen komplicierende Momente in Betracht, welche die Ausbildung des an sich möglichen Kollateralkreislaufs hindern. Die Thatsache allein, dass es zu Embolie und Thrombose kommt, zeugt von einer Schwäche des Kreislaufs, wenn auch eine lokale Erkrankung der Gefässwand, eine Arteriitis, den Grund der Thrombose abgeben mag. Diese Schwäche des Kreislaufs findet z. T. in einer Schwäche des Herzens, z. T. in Veränderungen der Gefässwand ihre Erklärung. Wiesel fand nach Typhus eine deutliche Erkrankung der Media mit Atrophie der Muskelfasern und regressiven Veränderungen an den elastischen Fasern.

Auch wenn die Unterbindung oder traumatische Kontinuitätstrennungen der A. poplitea so überaus häufig von Gangrän des Unterschenkels gefolgt ist (v. Bergmann, Schulz), kann nicht die Sperrung des Blutzuflusses in der Poplitea allein hierfür verantwortlich gemacht werden. Wenn Lexer z. B. angiebt, dass nach Unterbindung der Poplitea in 50% der Fälle Gangrän eintritt, so ist unberücksichtigt, wie oft die Unterbindung bei kranken Gefässen erfolgte. Gerade Aneurysmen, welche an der Poplitea sehr häufig (23% aller, nach v. Schroetter-Lisfranc) und daher oft ein Symptom der Gefässerkrankung sind, geben ja in erster Linie den Anlass zur Unterbindung der Arterie. Aber auch dann, wenn Verletzungen zur Unterbindung führen, werden naturgemäss in einem Teil der Fälle Gefässveränderungen vorliegen. Ausserdem kommt bei allen Unterbindungen und Verletzungen noch hinzu, dass ja

nicht nur die Cirkulation in der Hauptarterie unterbrochen, sondern auch in der für die Ausbildung des Kollateralkreislaufs wichtigen Nachbarschaft geschädigt wird. Bei Unterbindung von Arterie und Vene ist nach Lexer die Gangrän unvermeidlich. Ist aber der Verschluss der Arterie nicht die alleinige Ursache der Gangrän, dann ist es nicht richtig, danach die Gangrän zu beurteilen, ob die Gefässe verschlossen oder durchgängig sind, und je nach dem Vorhandensein oder Fehlen des Pulses in den Hauptarterien die Indikationen zu stellen. Wiedenmann meint: „In Fällen, wo in der Arteria poplitea keine Pulsation mehr zu fühlen ist, kann es sich wohl nur um eine Oberschenkelamputation handeln". v. Manteuffel empfiehlt (1891, 1902) die Exartikulation nach Gritti, weil hier bei verschlossener Hauptarterie die günstigste kollaterale Blutzufuhr sattfinde. Nach v. Wartburg ist es wichtig, „den Sitz des Arterienverschlusses zu diagnosticieren, um uns mit der Operation danach einzurichten". Auch Mozkowicz[1]) hält es für wesentlich, den „Arterienverschluss" zu diagnosticieren.

Thatsächlich finden sich unter 17 Fällen spontaner Gangrän aus der Litteratur, in welchen bei fehlendem Pulse der Poplitea unterhalb des Kniees amputiert wurde, 9 Heilungen. Auf der anderen Seite stehen alle die Fälle, in welchen trotz fühlbarem Puls die Gangrän einen progredienten Verlauf nahm.

Die Arterien sind durchgängig, aber „sklerotisch", „geschlängelt", „atheromatös", „verkalkt" etc. Oft handelt es sich um dekrepide Leute von schlechtem Allgemeinbefinden, mangelhafter Herzkraft. Es ist der geringe Blutdruck, den die starren Gefässe nicht zu kompensieren vermögen und welcher dadurch zur Insufficienz der Cirkulation führt. Wir können v. Wartburg nicht zustimmen, wenn er meint, dass „die grössere oder geringere Energie des Herzens keine Bedeutung für das Zustandekommen der spontanen Gangrän hat". Allerdings tritt die Gangrän zumeist einseitig auf. Das beweist aber nicht, dass allgemein wirkende Ursachen nicht in Betracht kommen. Die Gangrän tritt einseitig auf, weil auf dieser Seite die lokalen Veränderungen am intensivsten sind, und der sinkende Blutdruck wird der Anlass, dass die Gangrän ausbricht. Er ist auch der Grund, warum die Prognose der Gangrän bei alten Leuten so

1) Diese kürzlich erschienene Arbeit lag nach Abschluss der eigenen nur im Referate im Centralblatt für Innere Medicin vor. Das Original konnte jetzt nicht beschafft werden.

schlecht ist: Sie sterben zum grossen Teil, während die Gangrän fortschreitet, an Herzschwäche.

Weiter wurde von Herrn Professor Goldmann im Diakonissenhaus Freiburg folgender Fall beobachtet: Spontane Gangrän des Fusses bei pulsierender A. poplitea. Amputatio cruris. Trotzdem die Gefässe pulsierten, schritt die Gangrän fort und heilte erst nach Amputation im Oberschenkel. Die Arterien fand man alle durchgängig, aber hochgradig sklerotisch. Dagegen waren die Venenstämme thrombosiert. Der Puls also hatte irregeleitet.

v. Wartburg unterschätzt die Bedeutung der Venen, wenn er meint, die Venenerkrankung sei für die Gangrän ohne Belang. Dass Thrombose der Venen allein Gangrän nicht verursacht, ist ihm und Barrand wohl zuzugeben. Wenn aber auch sonst Verhältnisse bestehen, welche die Cirkulation beeinträchtigen, leuchtet es ein, dass überhaupt jeder Umstand, der die Cirkulation schädigt, zur Insufficienz der Blutzufuhr führen kann und so Bedeutung erlangt (Bernard). Dort war es der sinkende Blutdruck infolge nachlassender Triebkraft, hier die Erhöhung der Widerstände. Beidemal bestand hochgradige Arteriosklerose.

Der Diabetesgangrän hatte man eine besondere Stellung einräumen zu müssen geglaubt. Wie wir Heidenhain's Arbeit entnehmen, war 1880 Roser der Ansicht, dass der Diabetes eine „gangränös-phlegmonöse Entzündung" verursache, während es nach König, Kraske die bei Diabetes häufigen Infektionen waren, welche die Gangrän zur Folge hatten. Es werden indessen auch hier Gefässveränderungen arteriosklerotischer Natur nie vermisst, und es ist daher auch die Diabetesgangrän mit Heidenhain, König, Hildebrand u. A. unter demselben Gesichtspunkt der cirkulatorischen Insufficienz zu betrachten, wobei allerdings zuzugeben ist, dass eine durch den Diabetes bedingte „Vulnerabilität" der Gewebe (Lexer) und ihre Neigung zu Infektionen leicht einmal den Anlass zum Ausbruch geben und bei eingetretener Gangrän einen progredienten Verlauf begünstigen mag[1]).

Ganz allgemein ist die spontane Gangrän der Ausdruck einer insufficienten Cirkulation. Die Arterien sind „verkalkt", „atheromatös", „rigide", ihre Wand ist entartet und nicht mehr fähig, wie

1) Die „Raynaud'sche" Gangrän und andere auf nervösen Störungen beruhende Formen, welchen organische Gefässveränderungen durchaus fehlen können, sind als Erkrankungen eigener Art gekennzeichnet und bleiben daher in unseren Ausführungen unberücksichtigt.

die normaler Gefässe, sich wechselnden Bedingungen anzupassen. Die Arterien sind verengt, häufig gänzlich verschlossen, die Blutzufuhr ist gering. Es finden sich Thromben auch in den Venen, welche durch Verlegung der blutabführenden Bahnen der Strömung Widerstand entgegensetzen und dadurch bei der schon verminderten Blutzufuhr die Cirkulation noch weiter beeinträchtigen. Sehr oft ist die treibende Kraft unzureichend, indem das Herz erkrankt ist, und versagt vollends, wenn Hindernisse zu überwinden sind.

So erstrecken sich die Ursachen weit über das Gebiet der Gangrän hinaus. Aber sie bewirken eine Insufficienz der Cirkulation naturgemäss dort zuerst, wo an sich die Cirkulationsenergie am geringsten ist, das ist in der Peripherie, zumal der unteren Extremitäten. Von hier aus schreitet die Gangrän centralwärts fort.

Nach Bunge beruht ein Fortschreiten der Gangrän auf einer centralwärts fortschreitenden Thrombose. „Der Thrombus ist in der Peripherie alt, organisiert, nach oben wird er jünger, schliesslich frisch“ (Sternberg). „Die Arterie ist verschlossen, central durch frischen Thrombus. Dieser wird peripherwärts mehr und mehr durch Narbengewebe ersetzt“ (Wilonski). „Nie fand ich in der Peripherie frische Thromben sich an die alten anlegen, wohl aber central“ (Weiss). „Das Manifestwerden der Gangrän wird fast regelmässig durch frische aufsteigende Thrombose bedingt“ (Bunge). „Der primäre Thrombus wächst central durch appositionellen“ (v. Manteuffel). „Der Thrombus schreitet centralwärts fort“ (Hildebrandt).

Derartigen „aufsteigenden“ Thrombosen kommt indessen ebensowenig wie der „marantischen Thrombose der Kapillaren und kleinen Gefässe an den peripheren Gliedabschnitten“, welche nach Borchardt „die unmittelbare Veranlassung zur Entstehung der Gangrän geben“ soll, eine eigene Bedeutung kaum zu. Sie selbst sind ja Folgen von Cirkulationsstörungen. Weil die Cirkulation peripherwärts unzureichender wird, darum sind hier die Bedingungen für die Bildung von Thromben am günstigsten. Die aufsteigenden Thromben entstehen sekundär und sind, wie die Gangrän selbst, erst eine Folge der peripherwärts mehr und mehr verminderten Blutzufuhr.

Trotzdem somit die spontane Gangrän stets auf ein und dieselbe Ursache, die Cirkulationsinsufficienz, zurückzuführen ist, nimmt sie doch nicht immer den gleichen Verlauf. Das eine Mal hat sie keine Neigung fortzuschreiten, obwohl die Gefässstämme weit centralwärts verstopft sind und sie von vornherein ein grosses Gebiet

umfasst, ein andermal schreitet sie unaufhaltsam fort, obwohl die Gefässe alle durchgängig sind, der Puls an den Arterien fühlbar ist und die Gangrän nur eben in der Peripherie beginnt. Wir erklären diese Verschiedenheit durch die verschiedene Art, wie die Cirkulationsstörung erfolgte.

Im ersten Falle tritt plötzlich ein Hindernis ein, wie bei der Thrombose und Embolie nach Infektionskrankheiten. Darum erstreckt sich die Gangrän sogleich über ausgedehnte Gebiete, weil die Gefässe in so kurzer Zeit nicht fähig sind, den Ausfall zu kompensieren. Aber nunmehr passen sie sich den neuen Bedingungen an, das Verhältnis zwischen Blutzufuhr und Bedarf ist innerhalb des überlebenden Gebietes ein günstiges und garantiert den Bestand.

Anders bei den auf chronischen Veränderungen beruhenden Formen der senilen und diabetischen Gangrän. Hier ist durch eine allmählich fortschreitende Gefässerkrankung die Blutzufuhr langsam mehr und mehr eingeschränkt worden. Kältegefühl, Schmerzen und Parästhesien nach Anstrengung, intermittierendes Hinken wiesen schon lange auf die bestehende Cirkulationsstörung hin und waren ein Zeichen der drohenden Insufficienz. Es bedurfte nur eines Anlasses, welcher die Blutzufuhr verminderte (Nachlassen der Herzkraft) oder welcher den Blutbedarf steigerte (Trauma, Infektion, Ueberanstrengung), um die Gangrän manifest werden zu lassen. Weil aber dieser Zustand sich allmählich ausbildete, wurden zugleich die zur Verfügung stehenden Hilfskräfte aufgebraucht. Das Gefässsystem ist nunmehr einer gesteigerten Leistung und Anpassung nur noch wenig fähig, und es bleibt daher nach Beginn der Gangrän die Gefahr ihres Weiterschreitens so gross wie vor ihrem Manifestwerden die Gefahr, dass sie ausbrach.

Wenn nun nach alledem die Gangrän die Folge einer ihr Gebiet weit überschreitenden Cirkulationsstörung ist, so wird natürlich die beeinträchtigte Cirkulation umso unzureichender, je mehr man der Peripherie sich nähert. Schliesslich wird die Grenze erreicht, wo Blutzufuhr und Bedarf sich die Wage halten: hier demarkiert sich die Gangrän. Wird der Bedarf gesteigert, ohne dass die Zufuhr dem sich anpassen kann, so muss sich diese Grenze notwendigerweise centralwärts verschieben und schreitet die Gangrän fort. Es ist daher klar, dass die Gangrän umso eher fortschreitet, je näher an jener Grenze, je tiefer man amputiert. Wer folglich fordert, ein für allemal, in jedem Fall von spontaner Gangrän hoch zu amputieren, der folgert konsequent. Inkonsequent ist

es, sich nach dem Verhalten des Pulses zu richten. Der Verschluss der Arterien ist, wie wir gesehen haben, nur eines von vielen Momenten, welches auf die Cirkulation von Einfluss ist und welchem nicht einmal eine hervorragende Bedeutung zukommt. Es gilt, den Gesamtzustand der Cirkulation zu beurteilen und zu bemessen, was sie diesseits der Demarkationsgrenze zu leisten im Stande ist.

Hierfür gewährt die Art der Demarkation einen Anhalt. Wo die Demarkation langsam, unbestimmt oder garnicht erfolgt, dort ist auch diesseits die Cirkulation schwer geschädigt und kaum imstande, den Blutbedarf zu decken. Jeder geringe Anlass, ein operativer Eingriff innerhalb dieses Gebietes, würde leicht von neuem zur Insufficienz führen.

Erfolgt dagegen die Demarkation rasch und bestimmt, so ist damit bewiesen, dass diesseits das Gefässsystem über Kräfte verfügt, die eingetretene Störung zu kompensieren. Ein konservatives Verfahren verspricht dann umso mehr Erfolg, je vollkommener es gelingt, alle die Cirkulation schwächenden Momente zu vermeiden, das Allgemeinbefinden zu heben, eine bestehende Herzschwäche zu beseitigen, Narkosenwirkung und Blutung einzuschränken. Auch bei pulslosen Gefässen und andern Anzeichen einer schwer behinderten Cirkulation darf unter solcher Voraussetzung dem Gefässsystem viel zugemutet werden, ist ein konservatives Verfahren in weitesten Grenzen gerechtfertigt und Erfolg verheissend.

Nach Abschluss der Arbeit fand sich Gelegenheit, nach der hier gewonnenen Ueberzeugung zu handeln und so die Richtigkeit der Folgerungen zu erproben.

Frau Z., eine 52j. Frau, erkrankte Anfang März im Anschluss an ein Krankenlager — Herzinsufficienz mit allgemeinen Oedemen — an Gangrän des linken Fusses. Dieser wurde blaurot, kalt und gefühllos, und es bildete sich unter heftigsten Schmerzen eine schwarze Stelle am Fussrücken. Es erkrankte in gleicher Weise auch der rechte Fuss. Während aber links die Erkrankung keine Fortschritte machte, im Gegenteil die Verfärbung wieder schwand und die schwarze Stelle am Fussrücken auf den ursprünglichen Bezirk scharf begrenzt blieb, ergriff rechts die Gangrän den ganzen Fuss, welcher an den Zehen bis weit über den Mittelfuss schwarz wurde und eintrocknete.

Bei der Aufnahme ins Diakonissenhaus am 21. V. 07 war der rechte Fuss der sehr elenden, abgemagerten und anämischen Frau bis zur Ferse mumificiert. Hier fand sich eine rings um den Fuss sich erstreckende, scharfe Demarkationslinie in Form einer etwas geröteten, leicht infiltrierten Zone. Die Haut des ganzen Unterschenkels war sehr trocken

und spröde, abschilfernd, im unteren Drittel leicht cyanotisch von bräunlichem Timbre. Aehnlich lagen die Verhältnisse am linken Fuss, nur dass hier die scharf begrenzte Gangrän auf einen Bezirk beschränkt war, welcher der Ausdehnung des Metacarpus I entsprach.

Ein Puls war weder rechts noch links, weder an der Poplitea noch Tibialis ant. oder post. zu fühlen. Die Art. femoralis pulsierte beiderseits. Der Radialpuls war klein und weich, unregelmässig und ungleich, beschleunigt (ca. 80 i. Min.). Der Urin enthielt mässige Mengen Eiweiss, keine Cylinder, keinen Zucker. Die sicht- und fühlbaren Arterien waren derb anzufühlen, geschlängelt.

Zwei Tage vor der Operation wurde, um die Herzkraft zu heben, in deren Schwäche der Anlass zum Ausbruch der Gangrän erblickt wurde, Digitalis verabreicht. Darauf wurde am 24. V. 07 in Scopolamin-Morphium-Narkose rechts die Amputatio cruris unter Esmarch'scher Blutleere im mittleren Drittel ausgeführt. Chloroform und Aether wurden wegen ihrer herzschädigenden Wirkung durchaus vermieden. Es wurde nun ursprünglich ein vorderer und hinterer Hautfascienlappen gebildet. Die Fascie wurde mitgenommen, um sicher die Hautgefässe zu schonen. Darauf wurde in üblicher Weise cirkulär amputiert. Die Hauptarterien und -Venen des Unterschenkels (Tibialis ant. und post., peronea) waren an der Amputationsstelle durchgängig. Sie wurden isoliert und unterbunden, die Nerven reseciert. Nach Lösung der komprimierenden Binde vergingen mehrere Minuten, bevor auf der Schnittfläche Blutstropfen erschienen. Schliesslich fing es an, spärlich zu bluten. Doch wurden nur noch vier Unterbindungen notwendig, um die Blutung absolut zu stillen. Alle diese Unterbindungen waren im Bereiche der Wadenmuskulatur gelegen. Diese zeigte ein gesundes, braunrotes Aussehen, während die Streckmuskulatur blass, erdfarben, wachsartig erschien. Dem entsprach die Blutversorgung der Haut, indem der vordere Lappen sehr viel langsamer und unvollkommener durchblutet wurde als der hintere. Daher wurde der vordere Lappen geopfert und der Stumpf nur durch den hinteren gedeckt. Die Hautnaht geschah durch ganz oberflächlich gelegte Seidennähte, welche nur durch die Epidermis drangen, die Hautgefässe daher unberührt liessen und so eine thunlichst ungehinderte Cirkulation ermöglichten. Die Wunde wurde primär geschlossen. Es unterblieb jegliche Drainage. Nach der Operation wurde Campher und Digitalis gegeben, auch ohne dass der allgemeine Zustand an sich es erforderte, lediglich in der Ueberzeugung, dass alle die Blutcirkulation beeinflussenden Momente günstig zu gestalten seien, um ein Fortschreiten der Gangrän hintanzuhalten.

Der Verlauf war ein durchaus günstiger. Als am 5. Tage der Verband zum ersten Male gewechselt wurde, hatte der Stumpf ein reizloses Aussehen. Die Wunde heilte per primam, und die Haut war bis zum äussersten Rande durchblutet. Jetzt nach 2 Monaten befindet sich Frau Z.

sehr wohl. Der Stumpf hält starken Druck aus. Zum Gehen konnte er noch nicht verwandt werden, weil Frau Z. wegen der Gangrän des anderen Fusses, zu dessen Amputation seiner Zeit die Einwilligung verweigert wurde, noch bettlägerig ist. Durch Massage und aktive Tretübungen wird jedoch einer Atrophie des Stumpfes vorgebeugt.

Meinem hochverehrtem Chef, Herrn Professor Goldmann, sei für die gütige Ueberlassung seines gesamten Materials und das mir und meiner Arbeit stets bewiesene Interesse mein aufrichtiger Dank gesagt.

Litteratur.

Heidenhain, Ueber die Behandlung der senilen Gangrän der unteren Extremität etc. Deutsche med. Wochenschr. 1891. — Landow, Zur operativen Behandlung der senilen und diabetischen Gangrän der unteren Extremität. Deutsche Zeitschr. f. Chir. 1893. — Riedel, Centralbl. f. Chir. 1888. — Weiss, Ueber spontane Gangrän der Extremitäten. In.-Diss. Dorpat 1893; Deutsche Zeitschr. f. Chir. 1895. — Haga, Ueber spontane Gangrän. Virchow's Arch. 1898. — Falta. Zeitschr. f. Heilkunde. 1899. — Wwedensky, Arteriitis obliterans. Arch. f. klin. Chir. 1898. — Burow. Berl. klin. Wochenschr. 1883. — Wilonski, Spontane Gangrän infolge von Arteriitis elastica. In.-Diss. Königsberg 1898. — Mayer, Ueber diabetische Gangrän. In.-Diss. Berlin 1895. — Billroth, Chirurgische Erfahrungen. Arch. f. klin. Chir. Bd. 10. — v. Winiwarter, Eine eigentümliche Form von Endarteriitis etc. Arch. f. klin. Chir. 1879. — Matanowitsch, Ueber Spontangangrän. Diese Beiträge 1901. — Borchard, Primäre Endarteriitis oblit. Deutsche Zeitschr. f. Chir. 44. — Krasting, Ueber senile und diabetische Gangrän. In.-Diss. Halle 1892. — v. Wartburg, Ueber spontane Gangrän der Extremitäten. Diese Beiträge 1902. — Wiedenmann, Gangrän der Extremitäten. Diese Beiträge 1892. — Hildebrandt, Ueber diabetische Extremitätengangrän. Deutsche Zeitschr. f. Chir. 1904. — Bunge. Durch Gefässverschluss bedingte Gangrän der unteren Extremitäten. Arch. f. klin. Chir. 1901; Centralbl. f. Chir. 1900. — Sternberg, Spontangangrän. Wien. klin. Wochenschr. 1895; Endarteriitis und Endophlebitis oblit., Arch. f. pathol. Anat. 1900. — Borchardt, Handbuch der prakt. Chirurgie. 1902. Bd. 4. — v. Manteuffel, Mitteil. a. d. Grenzgeb. der Med. u. Chir. 1902; Arteriosklerose an den unteren Extremitäten, Arch. f. klin. Chir. 1891. — Schulz, Totale Rupturen der A. poplitea. Deutsche Zeitschr. f. Chir. 1897. — v. Bergmann, Ueber Gefässzerreissungen in der Kniekehle. Centralbl. f. Chir. 1905. — Lexer, Allgemeine Chirurgie. II. — Hyrtl, Topogr. Anatomie. II. — Merckel, Beteiligung der Gefässwand bei der Organisation von Thromben. Habil.-Schrift, Erlangen 1903. — Barrand, Ueber Extremitätengangrän im jugendlichen Alter nach Infekt.-Krankheiten. Deutsche Zeitschr. f. Chir. 1904. — Bernard, Gangrène du membre inférieure. Soc. méd. des hôp. 1903. (Ref. Centralbl. f. Chir. 1904.) — De Quervain, Extremitätengangrän nach Abdominaltyphus. Centralbl. f. Inn. Med. 1895. — Wiesel, Centralbl. f. Inn. Med. 1906. — v. Schroetter. Erkrankungen der Gefässe. Nothnagel's Handb. — Mozkowicz, Centralbl. f. Inn. Med. 1907. — Naunyn, Diab. mellitus. Nothnagel's Handb. 1898.

XXIII.

AUS DEM

LUISENHOSPITAL ZU DORTMUND.

CHIRURG. ABTEILUNG: **PROF. DR. HENLE.**

Ein Fall von penetrierender Schussverletzung der Herzwand mit tangentialer Eröffnung des Ventrikellumens.

Von

Dr. **Otto Fittig,**
Sekundärarzt.

Unter den zahlreichen im Laufe dieses Jahres im Luisenhospital in Dortmund behandelten Verletzungen betrafen 2 das Herz.

Der erste Fall, eine Messerstichwunde an der Spitze des linken Ventrikels, war vom wachhabenden Arzt nicht erkannt worden und starb im Laufe der Nacht, in der er aufgenommen war, aber erst 5 Stunden nach seiner Einlieferung. Den andern, in welchem der linke Ventrikel und zugleich auch die linke Lunge durchschossen war, konnte ich nur durch operativen Eingriff vor dem unmittelbaren Tode bewahren; er starb dann freilich ebenfalls nach nicht ganz 24 Stunden. Trotzdem halte ich diese Beobachtung einer Mitteilung für wert und zwar auf Grund merkwürdiger Verhältnisse der Verletzung, welche nur durch die Sektion aufgedeckt werden konnten, welche aber im Falle eines glücklichen Ausganges unbekannt geblieben wären und zu einer ganz falschen Ansicht über die Natur der Verwundung geführt hätten.

Die Krankengeschichte ist folgende:

Der 23jährige Bergmann Friedrich K. wurde am 1. X. 06 zwischen 7 und 8 Uhr abends mit einer Schusswunde in der Herzgegend im Schwerter

Walde bei Dortmund aufgefunden, in das Luisenhospital transportiert und dort um 9½ Uhr abends eingeliefert. Er hatte sich den Schuss selbst beigebracht mit einem Revolver von 7 mm Kaliber.

An der Bahre und den Kleidern waren grosse Blutflecken. Der Verletzte stöhnte laut und sah sehr blass aus, doch war der Radialispuls noch kräftig, 130 in der Min., und die Atmung nur mässig beschleunigt. In der Herzgegend, vor der 4. Rippe, etwas medial von der Mammillarlinie, sah man ein Loch in der Haut, kreisrund, vom Umfang eines Kirschkerns und am Rande schwarz. Aus ihm sickerte beständig Blut ab oder quoll auch bei stärkerer Atmung und beim Husten im Strahl hervor. Die Perkussion des Herzens ergab zunächst Dämpfung in gewöhnlichem Umfange, später aber, auf dem Operationstisch, an ihrer Stelle tympanitischen Schall. In der nächsten Umgebung der Wunde, besonders lateralwärts, hatte sich ein subkutanes Emphysem mit Bluterguss ausgebreitet. Hinten über der linken Lunge war der Perkussionsschall verkürzt bis zur Höhe des unteren Endes der Scapula, aber nirgends tympanitisch; vorne und rechterseits war er normal mit Ausnahme der erwähnten Tympanie in der Gegend des Herzens. Die Auskultation blieb wegen des starken Stöhnens und der Unruhe des Pat. ergebnislos. Während der Untersuchung erbrach der Pat. stark nach Alkohol riechende Speisereste und dazwischen vereinzelte Blutcoagula. Bei der Magenentleerung vor der Operation fand sich aber im Ausgeheberten kein Blut mehr, auch ergab die Untersuchung des Abdomens ausser einer leichten Spannung der Bauchdecken keinen besonderen Befund. Uebrigens fand sich auch keine zweite Hautperforation (Ausschussöffnung) am Körper.

Es wurde demnach eine Verletzung des Herzens und der Lunge angenommen. Die Beimischung aber von Blut zum Mageninhalt konnte durch Vermittlung der Luftwege, ohne Verletzung des oberen Magendarmtractus, zu Stande gekommen sein.

Dank einem für dringliche Fälle in sterilisiertem Zustande bereitgehaltenen Notbesteck konnte eine Viertelstunde nach der Einlieferung des Verletzten, um 9¾ Uhr, mit der Operation (in Morph.-Aethertropfnarkose) begonnen werden. Da im Verhältnis zu der Zeit von wenigstens 2 Stunden, die seit dem Schusse verstrichen waren, der Zustand des Pat. auffallend gut, und deshalb die Diagnose einer Schussverletzung des Herzens nicht unzweifelhaft erschien, wurde zunächst mit einer Erweiterung der Einschusswunde auf der 4. Rippe median- und lateralwärts begonnen. Die Sondierung führte lateral ziemlich weit, aber nur unter die Haut, welche vom Emphysem und Bluterguss unterminiert war. Doch fand sich auch bald, etwas medial von der Einschussöffnung, von zerrissener Muskulatur bedeckt, eine Perforation der 4. Rippe, durch welche man mit der Sonde in die Thoraxhöhle kam. Bei dieser Sondierung und Beiseitedrängung der das Rippenloch schliessenden Muskelränder pfiff die Luft hervor, und ergoss sich Blut im Strom und in solchen Mengen über das

Operationsfeld, dass mir jeder Gedanke an weiteren Zweifel genommen wurde. In beschleunigtem Tempo Erweiterung des Schnittes lateral bis an die vordere Axillarlinie, medial bis in die Nähe der Mammar. int. ohne wesentliche Blutung; dann wurden die 4. und 5. Rippe, nachdem sie durch Unterminierung der Weichteile nach oben und unten freigelegt waren, im lateralen Wundwinkel, zwecks Ligatur der Intercostalarterien, umstochen. Den Thorax versuchte ich zunächst durch langen Intercostalschnitt nach Sauerbruch-Mikulicz, den Wilms[1]) zur raschen Freilegung des Herzens empfohlen hat, breit zu eröffnen; nach gewaltsamem Auseinanderdrängen der 2 Rippen lag der Herzbeutel vor Augen. Aus einem Loch desselben, vorn links, floss Blut zu dem schon massenhaft in der Pleurahöhle vorhandenen. Der Puls, bis dahin nicht wesentlich schlechter geworden, blieb auch durch die breite Eröffnung der Pleura unbeeinflusst. Da aber der Sperrhaken fehlte, nur eine Assistenz zur Verfügung stand, und so der Intercostalschnitt nicht breit genug offen zu halten war, wurde weiter ein Sekundärschnitt lateral neben der Mammar. int. nach unten geführt, zunächst nur die 4. Rippe im Knorpel durchschnitten, ausgelöst und nach lateral umgebrochen, dann ebenso die 5., schliesslich das umgebrochene Stück beider Rippen, weil störend, ganz entfernt, bis so der Zugang genügend erweitert schien. Nach Eröffnung des Herzbeutels vom Schussloch aus durch Längsschnitt nach oben und unten wurde das Herz rasch mit der Hand gefasst und hervorgezogen. Es musste auch weiterhin vom Assistenten mit der Hand heraus- und festgehalten werden, weil ein zunächst durch die Spitze gelegter dicker Catgutfaden nicht ausreichte. Auf diese Weise gelang es, die Quelle der Blutüberschwemmung zu Gesicht zu bekommen und sie zu schliessen. Es war ein etwa 3 cm langes Loch an der Kante des linken Ventrikels, etwas unterhalb ihrer Mitte gelegen, aus dem auch während der Naht noch das Blut stossweise in ungefähr bleistiftdickem Strahl hervorspritzte. Die erste in der Mitte angelegte Catgutnaht schnitt durch und vergrösserte so zunächst noch den ohnehin schon breiten Spalt. Durch sechs folgende, sehr weit und tief greifende Catgutnähte gelang aber sein Verschluss glatt. Weil trotzdem immer noch einiges Blut aus dem Herzbeutel herauslief, wurde der Einschnitt auf die Rückseite verlängert, und korrespondierend mit der bald sichtbaren Ausschussöffnung im Pericard auch diejenige an der Hinterwand des linken Ventrikels gefunden. Sie war nicht gross, nur etwa vom Umfang einer Bohne, blutete auch nicht mehr, als das Herz wieder hervorgezogen war, aber ihr Verschluss durch zwei Catgutnähte konnte erst bewerkstelligt werden, nachdem das Brustbein in der Richtung des Hauptschnittes durchmeisselt und gewaltsam auseinandergebogen war, wobei die durchschnittene und aus beiden Enden

1) Wilms, Die Freilegung des Herzens bei Herzverletzungen. Centralbl. f. Chir. Nr. 30. 1906.

spritzende Mammar. int. umstochen werden musste. Vorher liess sich das Herz nicht hinreichend nach oben umlegen, auch nicht genügend drehen, um dem Loch beizukommen, welches hoch oben, nahe der Atrioventrikulargrenze und, weit von der Kante entfernt, nach rechts hin gelegen war. Die Aktion des Herzens hatte nie sistiert, aber der Puls an der Radialis war seit einiger Zeit nicht mehr zu fühlen. Deshalb wurde jetzt, nach Verschluss der Herzwunden eine intravenöse Kochsalz-Infusion von 1½ Liter gemacht. Gleichzeitig wurde der Herzbeutelschnitt durch Catguteinzelnähte vollständig geschlossen, die Lunge revidiert und ein stark linsengrosses Loch, das sich vorne am Unterlappen fand, nach der Tiegel'schen Methode durch Halt- und Verschlussnähte [1]) versorgt. Das Blut, drei Hände voll geronnenes und etwas flüssiges, wurde aus dem Thorax entfernt, ein Ventildrain (Gummidrain mit überzogenem, geköpften Condomfingerling) in die Pleurahöhle und ein Gazedocht an die Pericardnaht gelegt, dieser am medialen, jenes am lateralen Ende der Thoraxincision herausgeführt, im Uebrigen aber dieselbe völlig verschlossen durch Seidenknopfnaht der Muskulatur samt Pleura und fortlaufende Seidennaht der Haut. Der Puls war am Ende der Operation kräftig wie vor Beginn derselben, 125 in der Min. Den Blutverlust mussten wir als beträchtlich schätzen. Die Operation hatte bis 10¾ Uhr, also gerade 1 Stunde gedauert.

0,01 Morph. für die Nacht. Der Zustand am nächsten Morgen schien, ausser einer Temperatur von 39,2, günstig. Der Kranke war ruhig, sah viel weniger anämisch aus und erzählte mir ohne Anstrengung, was ich betreffs der Anamnese noch wissen wollte. Er bekam reichlich zu trinken und ass auch. Puls kräftig, 130, Atmung 44 in der Min. — Gegen Mittag wurde Pat. unruhig und etwas dypnoisch. 0,01 Morph. und Senega mit Pyrenol. Sehr starker Durst. Im Verband nur wenig Blut. Die Anämie hatte nicht zugenommen, aber der Puls war schwächer und etwas unregelmässig geworden. Frequenz um 120 in der Min., Temp. 38,6. 1 L. intravenöse Infusion. — 4 Uhr nachmittags: Puls regelmässig, kräftig. 120 in der Min., Temp. 37,6, starke Dyspnoe. Das Bewusstsein war erloschen, die rechte Pupille weit und reaktionslos. Die Extremitäten waren schlaff, der rechte Facialis schien paretisch. Subkutane Kochsalzinfusion 1 L. — 6 Uhr: Temp. 39,6. — Gegen 7 Uhr abends Exitus.

Ueber die Todesursache liessen sich nur Vermutungen anstellen. Es kamen eine ganze Reihe von Momenten in Frage, wie Anämie, Pneumothorax, akuteste Infektion der Pleura und des Pericards oder beginnende Pneumonie, Schädigung der Herzmuskulatur, vielleicht auch Embolie des Gehirns und zuletzt der Shock.

1) Tiegel, Zur Technik der Lungennaht. Münch. med. Wochenschr. 1905. S. 2209.

Um sich aber für eins derselben entscheiden zu können, dafür waren die Erscheinungen, welche der kurze Verlauf und sein Ausgang geboten hatten, zu unbestimmt. Wahrscheinlich hatten mehrere zusammengewirkt.

Von der Art der Verletzung dagegen hatte ich ein ganz bestimmtes Bild, das ich ja bei der Operation mit eigenen Augen gesehen hatte. Die Einschussöffnung in den Körper war dicht medial von der linken Mammillarlinie gelegen. Eine Ausschussöffnung war nicht vorhanden gewesen. Ein wenig medial von der Einschussöffnung war die 4. Rippe perforiert. Der Herzbeutel war vorn und hinten durchlocht. Am Herzen selbst hatte die Einschussöffnung vorn an der Kante des linken Ventrikels, etwas unterhalb der Mitte derselben, und die Ausschussöffnung an der Hinterwand desselben Ventrikels, aber mehr median und höher oben, nahe der Atrioventrikulargrenze, gesessen. In der Lunge endlich war nur ein Schussloch, vorne am Unterlappen, gefunden worden. Die Revolverkugel musste also ihren Verlauf in nicht ganz sagittaler, auch nicht ganz horizontaler Richtung, sondern mehr schräg, von vorne unten und lateral nach hinten, oben und medial genommen haben. Sie musste so durch das volle Lumen des linken Ventrikels gegangen und im linken Unterlappen stecken geblieben sein. Wunderbar dabei schien mir nur, dass der Verletzte mit der doppelten Eröffnung des Herzens so lange Zeit noch hatte am Leben bleiben können; denn man musste vom Schuss bis zur fertigen Verschliessung der Herzwunden annähernd 3 Stunden berechnen, und wenn auch die gefährliche Herztamponade durch die doppelte Abflussöffnung im Pericard ausgeschaltet war, so war dafür um so mehr Möglichkeit zur Verblutung gegeben. Dass die rücksichtslos breite Eröffnung der Pleura bei der Operation ohne merkbar schädliche Folgen abgegangen war, kam mir erklärlich vor. War doch bereits Pneumothorax vorhanden gewesen, der sich wohl allmählich von der Lungenverletzung aus vorbereitet hatte.

Die Autopsie gab eine überraschende Aufklärung des Falles. Die Sektion war gerichtlich; es lohnt sich nur das Wesentliche aus ihrem schematischen Protokoll hier wiederzugeben. Die Organe, auch das Gehirn, waren nicht hochgradig anämisch. Embolie der Gehirnarterien wurde nicht gefunden. Die linke Lunge war weniger lufthaltig als die rechte, aber doch nur mässig kollabiert (Ventildrainage!). Es war keine Infiltration in den Lungen, auch kein Zeichen von Entzündung der Pleura oder des Pericards nachzuwei-

sen. Der Herzbeutel war ganz leer; dagegen fanden sich in der linken Pleurahöhle 250 ccm flüssigen Blutes; davon später. Die nähere Todesursache blieb unaufgeklärt, wie sie gewesen war, höchstens konnte man annehmen, dass die Anämie allein den Tod nicht bewirkt hatte.

Dafür stellte aber die Obduktion, ihrem Zweck entsprechend, die mittelbare Todesursache, die Art der Schussverletzung, auf das genaueste fest. Hier ergaben sich Befunde, durch welche diejenigen der Autopsie intra vitam doch in ein wesentlich anderes Licht gestellt wurden.

Die Einschussöffnung, nach Lösung der Nähte ein Spalt von 3 cm Länge und $1^1/_2$ cm Breite, sass vorne längs der linken Herzkante, gleich weit von der vorderen wie von der hinteren Ventrikelgrenze und mit ihrem unteren Ende 4 cm von der Herzspitze entfernt. Die Ausschussöffnung, 1 cm lang und $^1/_2$ cm breit, war an der Hinterwand des linken Ventrikels, 2 cm unterhalb der Atrioventrikulargrenze und 3 cm näher der hinteren als der vorderen Ventrikelgrenze, gelegen. Beide waren durch einen 6 cm langen Kanal in der Muskulatur verbunden. $^1/_2$ cm oberhalb seines Anfanges unter dem hinteren Rand des Einschussspaltes kommunicierte dieser Kanal mit der Ventrikelhöhle. Die Kommunikation lag zwischen den Wurzeln des lateralen Papillarmuskels und war für einen Bleistift bequem durchgängig.

Das Geschoss hatte also gar nicht das Lumen des Ventrikels durchquert, sondern nur tangential gestreift, dasselbe nicht doppelt, sondern nur einfach eröffnet gehabt. Dementsprechend war es verständlicher, dass die Blutung nicht rasch zum Tode führte.

Aber sonderbar blieb diese Art der Verletzung doch. Der Verlauf des Schusskanals war sichtlich gebogen, entsprechend der Wölbung der Herzwand, und seine Richtung in situ wich ganz bedeutend von der übrigen Schussrichtung, wie sie durch Verbindung der Einschussöffnung an der 4. Rippe und der Lungenverletzung gegeben war, ab. Erst, wenn das Herz mit der Spitze nach vorn gehoben, annähernd horizontal gestellt wurde, kamen alle Schusslöcher in eine Linie zu liegen. Damit war aber der Sachverhalt klar. Der Schuss hatte in dieser Lage, d. h. im Moment der Systole, das Herz getroffen und seine Wand im Zustand der Kontraktion und Verdickung durchdrungen. So war sein scheinbar unmöglicher Weg zu Stande gekommen.

Auch die Lungenverletzung erwies sich als eine andere, als wir

angenommen hatten. Es fand sich nämlich auf der Hinterseite des Unterlappens doch noch eine Ausschussöffnung, ferner an entsprechender Stelle der Pleura parietalis eine kreisrunde Druckmarke und schliesslich dicht neben der kleinen Ausschussöffnung ein grösseres, trichterförmiges Loch, in dem das unversehrte Projektil steckte. Dieses hatte offenbar eben noch genug Kraft gehabt, um die Lunge zu perforieren, war aber dann von der elastischen Thoraxwand wieder in dieselbe zurückgeworfen worden. Es ist möglich, dass die schon erwähnte Blutmenge, die sich noch in der Pleurahöhle vorfand, aus diesen Wunden stammte, sofern sie nicht bei der Operation zurückgelassen war.

Das Interessante des hier mitgeteilten Falles lag natürlich nicht darin, dass es gelungen war, eine schwere Verletzung des Herzens für 24 Stunden am Leben zu erhalten und überhaupt vor der gewöhnlichsten Todesart bei Herzwunden, der Verblutung zu bewahren, sondern vor allen Dingen in dem eigentümlichen Verlauf des Herzschusses und den dadurch bedingten diagnostischen Schwierigkeiten. Dann scheint mir bei dem immerhin noch spärlichen Material jede neue Erfahrung auf dem Gebiete der Herzchirurgie von Wichtigkeit.

XXIV.

AUS DER

CHIRURGISCHEN KLINIK ZU FREIBURG.

DIREKTOR: GEH. RAT PROF. DR. KRASKE.

Beiträge zur Pathologie der Milchdrüse.

Von

Dr. E. Sehrt,
Assistenten der Klinik.

(Hierzu Taf. XII—XIII.)

I.

Das Osteochondrosarkom der Mamma.

Während knorpel- und knochenhaltige Tumoren in der Milchdrüse des Menschen eine seltene Geschwulstform darstellen, finden sie sich beim Tiere relativ häufig. Auf diese Thatsache, die übrigens auch anderen bekannt war (Johannes Müller, Lebert, Billroth, Leloir, Gowing) machte R. Virchow, der ein Osteochondro-sarcom in der Milchdrüse einer Hündin beschrieb, besonders aufmerksam. In seinem ausgezeichneten „Lehrbuch der pathologischen Anatomie der Haustiere" sagt Kitt: „Etwas Häufiges in der Milchdrüse der Hündin sind Chondrome (Enchondrome), meist in Mischung als Chondrofibrome, mit partieller Verkalkung als Chondrofibroma petrificans, mit Verknöcherungsherden als Chondrofibroma ossificans, Chondroosteome und kommen auch reine Osteome vor. — Tuberöse Gewächse genannter Art etablieren sich in Haselnuss- bis Apfel- und Doppelfaustgrösse und 2 Kilo Gewicht

in einer oder mehreren Drüsenabteilungen; an ihrer Härte und indem sie die Haut intakt lassen, nur dieselbe vordrängend, sind sie leicht kenntlich, selten kommt es zum Durchbruch der Haut."

„Die Knorpel- und Knochengeschwülste sind gewöhnlich scharf begrenzt und ausschälbar, auf dem Durchschnitte resp. Sägeschnitte opak, milchweiss, gewöhnlich durchsetzt von Cysten mit rötlich schleimiger Masse oder gallertiger Substanz, durchsprengt von Herden, die verkalkt sind, oder die Beschaffenheit von spongiösem Knochen haben; sie können auch von Fettgewebe im Ansehen des Fettmarks durchspickt sein und die Osteome in kompakter, der Knochenrinde an Dichtigkeit gleichender Substanz vorliegen (gewöhnlich höckrig oder gelappt)".

Kitt weist dann noch darauf hin, dass hie und da auch Neubildung von Knochengewebe in Form platter, durchbrochener, ästiger Knochenspangen am Euter von Kühen beobachtet werden. Diese Spangen sollen vornehmlich im Euterbindegewebsgerüst oder unter der Haut ihren Sitz haben. Mikroskopisch sollen sie einen ähnlichen Bau wie normaler Deckknochen besitzen.

Wie schon erwähnt, sind die knorpel-knochenhaltigen[1]) Geschwülste der menschlichen Milchdrüse seltene Tumoren. Fälle sicherer Natur sind nur wenige beschrieben. Alle die Beobachtungen und Mitteilungen aus der älteren Litteratur dürften mit der grössten Vorsicht aufzunehmen sein, wie Arnold mit Recht betont. In allen jenen Fällen wurden genaue mikroskopische Untersuchungen nicht vorgenommen. Alles was sich hart anfühlte oder schlecht schnitt, wurde als knöchernes oder knorpeliges Gewebe bezeichnet. (Hierher gehört der bekannte Fall von Bonetus: Osteom in der Milchdrüse einer Nonne, der von Morgagni u. s. w.)

Sichere Fälle sind beschrieben worden von Astley Cooper, Stilling, Hacker, Leser, Coen, Cross und Arnold. Leider waren mir die Arbeiten von Astley Cooper (1836), Cross (1883) und Coen (1891) im Original nicht zugänglich. Nach Arnold sind jedoch diese Beobachtungen als durchaus zuverlässig zu betrachten.

Die erste ausführliche deutsche Arbeit stammt von Stilling, der drei Fälle der in Frage kommenden Tumoren beobachtet hat.

---

1) Reine Enchondrome bezw. Chondrosarkome wurden von Cruveilhier, Heurtaux, Wagner, Stefanini, Happel beschrieben.

Bei dem ersten Falle handelte es sich um eine 56j. geisteskranke Frau. Der Tumor hatte in der einen Hälfte der rechten Milchdrüse seinen Sitz, war von annähernd kugliger Gestalt und mass im Durchmesser 6,5 cm. In seinen oberen Partien war er in das subkutane Gewebe eingedrungen, ohne jedoch die Cutis zu durchbrechen. An seiner Basis zeigte er überall noch einen Ueberzug von Drüsen und Fettgewebe. Die Oberfläche des Tumors ist nach Entfernung der anhaftenden Fettträubchen nicht glatt, sondern zeigt mehr oder weniger erhabene, knotenförmige Auflagerungen jugendlicher Geschwulstmasse, welche durch eine geringere Konsistenz vor den oft knochenharten, älteren Partien ausgezeichnet sind. Mikroskopisch besteht die Geschwulst aus einem Netzwerk osteoider Balken, in dessen Maschen dicht gedrängte zellige Elemente eingelagert sind. Die hyaline oder leicht streifige Grundsubstanz der Balken schliesst in meist zackigen, an manchen Orten mit strahlenförmigen Ausläufern versehenen Hohlräumen Zellen von rundlicher Gestalt ein. Die centralen Teile der Balken sind in den älteren Partien der Neubildung verkalkt, an sie schliessen sich zu beiden Seiten Streifen nicht petrificierter Substanz an, von der mehr oder weniger feine Ausläufer in die Zwischenräume des Maschenwerks dringen und um die dort gelegenen Zellen eine Art Reticulum bilden.

Das zwischen den Balken gelegene Gewebe besteht aus spindeligen Zellen, in deren jüngeren Partien sich zahlreiche Riesenzellen vorfinden. Die letzteren liegen oft in zackigen Ausbuchtungen der erwähnten Balken, die grösseren Rundzellen manchmal in Reihen geordnet, einem Epithel gleich auf der Aussenseite derselben.

Die Geschwulst ist sehr reich an Gefässen.

In den peripheren Teilen der Sarkommasse finden sich durch Geschwulstgewebe weit auseinandergedrängte Drüsenlumina vor. —

Der zweite Fall betrifft eine 53j. Frau. Die vor etwa $1^1/_2$ Jahren entstandene Neubildung nimmt in Kindskopfgrösse die rechte Mamma ein, ist mit der Haut verwachsen, fühlt sich sehr hart an.

An der Unterseite der Mamma findet sich eine ausgedehnte Ulceration der Geschwulst vor.

Auf dem Durchschnitt ist der Tumor von weissgrauer Farbe und beträchtlicher Konsistenz. Hie und da finden sich kleine, wenige Millimeter grosse Stäbchen und Plättchen, die durch ihre transparente Beschaffenheit und bläulich-weisse Farbe als kleine Knorpelplättchen imponieren. An manchen Stellen knochenähnliche Einlagerungen.

Mikroskopisch setzt sich das Geschwulstgewebe im allgemeinen aus rundlichen oder polygonalen auch spindligen Zellen zusammen. In den centralen Teilen ausgedehnte Nekrosen.

In den jüngeren Partien der Geschwulst liegen dichtgedrängte Zellen

wirr durcheinander. Bald tritt hie und da dann zwischen ihnen ein feines aus glänzenden Fäden bestehendes Netz auf, das sich zu mächtigeren, etwas knotig gestalteten Balken osteoider Substanz verbreitert. Zwischen den Bälkchen ein Maschengewebe, in dessen Lücken die Zellen und Gefässe liegen.

An manchen Stellen nehmen die Fäserchen, welche die (einzelnen) zelligen Elemente umschliessen, bedeutendere Dimensionen an. Die Zellen selbst werden grösser, umgeben sich mit Kapseln. Indem nun die Grundsubstanz ein homogeneres Aussehen annimmt, geht das Gewebe in hyalinen Knorpel direkt über.

An anderen Stellen liegen die Knorpelinseln unvermittelt in dem übrigen Gewebe. Die von osteoiden Balken begrenzten und mit Zellen erfüllten Alveolen stossen fast nach Art von Markräumen an dieselben an. Hie und da finden sich verkalkte Knorpelstückchen, auch die osteoide Substanz ist an mehreren Orten verkalkt.

Bei dem dritten Fall handelt es sich um eine 59j. Frau, die schon vor 10 Jahren einen Tumor der linken Brust bemerkt hatte, der allmählich dann gewachsen war. In der letzten Zeit hatte die Pat. erhebliche Schmerzen gehabt.

Die ganze linke Brust ist eingenommen von einem grossen, derben, höckrigen Tumor, an dessen Oberfläche mehrere deutlich fluktuierende Knoten vorspringen.

Der Tumor ist auf seiner Unterlage leicht verschieblich. Achseldrüsen sind nicht geschwollen.

Auf dem Durchschnitt ist die Geschwulst zusammengesetzt aus einem weichen Gewebe von graurötlicher Farbe, von zahlreichen Cysten durchsetzt, die mit einer hellen, rötlichen Flüssigkeit erfüllt sind.

Mikroskopisch besteht die Geschwulst aus sich durchkreuzenden Zügen grosser Spindelzellen, denen mehrkernige Riesenzellen in grosser Anzahl beigesellt sind. Während diese Zellen fast keine Intercellularsubstanz besitzen, tritt dieselbe an anderen Stellen so in den Vordergrund, dass man, wenn die Zellen Kapseln besässen, sie für Knorpelzellen halten könnte. Dies Gewebe geht in der Nähe der Haut in osteoide Balken über, die zwischen sich ein weiches, aus dünnwandigen Gefässen, Lymphkörperchen ähnlichen Gebilden und Riesenzellen bestehendes Gewebe einschliessen. Diese letzteren finden sich auch häufig in Ausbuchtungen der Bälkchen, die ihrerseits hie und da mit einem epithelartigen Belage grosser, polyedrischer Zellen überzogen sind.

Die osteoide Substanz, die in kleinen zackigen Höhlen Zellen einschliesst, hat ganz das Aussehen richtigen Knochengewebes.

Die Cysten sind inmitten ausgedehnter nekrotischer Herde gelegen (Cystenbildung durch Gewebszerfall).

Im Jahre 1881 hat v. Hacker folgenden Fall mitgeteilt:

Es handelte sich um eine 50j. Frau, die schon vor 20 Jahren einen erbsengrossen Tumor in der linken Brust bemerkt hatte. In den letzten Jahren hatte sich aus der Brustwarze eine gelbliche Flüssigkeit entleert. Die Geschwulst war in den letzten Monaten stark gewachsen, nachdem diese Sekretion aufgehört hatte. Seit dieser Zeit war der Tumor auch sehr schmerzhaft.

Nachdem durch eine Incision reichlich jene vorhin erwähnte gelbliche Flüssigkeit entleert war, ohne dass dieser Eingriff eine Besserung gebracht hätte, wird die Milchdrüse entfernt.

Der Tumor selbst nimmt $^2/_3$ der ganzen Mamma ein, nur das mediale Drittel derselben war nicht von Geschwulst ergriffen. Der Tumor ist überall von Fettgewebe umgeben und gegen dasselbe durch eine bindegewebige Kapsel gut abgegrenzt. Auf dem Durchschnitt besteht die Geschwulst aus fibrös-knorpeligem, wenn auch hie und da weicherem, von Lücken oder Cysten durchsetztem gelblich weissem Gewebe. Es können hauptsächlich dreierlei Partien in der Geschwulst von einander unterschieden werden: 1) die fibrösen und fibrös-knorpelig aussehenden, 2) die von zahlreichen Lücken und Cysten durchsetzten, 3) die weicheren Anteile des Tumors.

Mikroskopisch zeigen die fibrösen Partien einen mehr adenomatösen Bau mit sehr stark entwickeltem interacinösem Bindegewebe. An manchen Stellen Uebergang von Adenom in Carcinom. — Die fibrös-knorpeligen Partien (mit den makroskopisch sichtbaren kleinen knorpeligen Herden von Stecknadelkopf-, Hirsekorn- und Erbsengrösse) und die teilweise verknöcherten zeigten vor allem neben und zwischen den fibrös degenerierten Drüsenläppchen kleine Knorpelinseln. Hier liess sich eine allmähliche Metamorphosierung des Zwischengewebes verfolgen: Neben den Zügen derben noch fasrigen Bindegewebes finden sich Uebergänge zu mehr strukturlosen, aus hyalinen Platten und Balken nur hie und da noch eine leichte Faserung zeigenden bis zum Knorpel-, osteoiden und wirklichen Knochengewebe. Zwischen dem so veränderten Gewebe komprimierte Drüsenbläschen und Gänge. In dem hyalinen Bindegewebe ging dann die Metamorphosierung so vor sich, dass da, wo nun die Zellenkapseln sichtbar wurden, sich Knorpelgewebe entwickelte und wo es von sternförmigen Zellenkonturen durchsetzt war, osteoides Gewebe. Dieses osteoide Gewebe ging dann leicht durch Kalkablagerung in der Zwischensubstanz in Knochengewebe über.

In den hyalinen oder faserigen Knorpelherden schien ein endogenes Wachstum vor sich gegangen zu sein, da central oft Kapseln mit zwei oder mehreren Zellen zu sehen waren. Auch in den kleinen knorpeligen Herden fanden sich an manchen Stellen Knochenbälkchen von unregel-

mässiger Gestalt mit deutlich erkennbaren Knochenkörperchen. In der Nähe dieser Knochenbälkchen im Knorpelgewebe häufig Kalkablagerung in der Peripherie der Kapseln. Doch bildet auch hier den Uebergang ins Knochengewebe meist ein typisches osteoides Gewebe, das ein den hyalinen Knorpel durchsetzendes Netz darstellt.

Da wo sich kleine Cysten im Gewebe finden, bietet sich mikroskopisch das Bild des Cystoadenoms mit Uebergang in Carcinom dar.

In den weicheren Anteilen des Tumors sind neben carcinomatösen Partien die verschiedensten Umwandlungen des Bindegewebes teils myxomatöses und hyalines, teils knorpeliges und osteoides zu sehen.

Hacker nimmt aus diesem Befund an, dass es sich um einen knorpel-knochenhaltigen Mischtumor handelt, der aus einem Cystoadenom entstanden, das seinerseits wieder in Carcinom übergegangen war. Aus dem periacinösen Bindegewebe soll sich nach seiner Ansicht durch Metamorphosierung teilweise Knorpel und Knochengewebe gebildet haben, da man in der Peripherie der Knorpelherde häufig komprimierte Drüsenläppchen sehen konnte.

Der nächste Fall ist der im Jahre 1888 von Leser mitgeteilte.

Die Geschwulst stammt aus der Brustdrüse einer 67j. Frau, die schon vor 16 Jahren einen haselnussgrossen Tumor bemerkt haben wollte. Erst in der letzten Zeit war die Geschwulst rasch gewachsen.

Der Tumor ist von Mannsfaustgrösse, überall von einer bindegewebigen Kapsel überzogen. Die Oberfläche ist im Ganzen glatt, nur an einzelnen Stellen flachhöckerig. Auf dem Durchschnitt besteht der grössere Teil der Geschwulst aus einem ziemlich derben, weissgrauen Gewebe, in welchem sich undeutlich einige hellere Gewebszüge ausbreiten. Ein überall gut abgegrenzter Teil der Geschwulst von Kleinapfelgrösse ist von knochenharter Beschaffenheit und macht hie und da den Eindruck von richtigem spongiösem Knochen.

Mikroskopisch findet sich grösstenteils hyaliner Knorpel. In das Knorpelgewebe dringen überall Bindegewebszüge ein mit im ganzen gleichmässiger Zellverteilung, um dann allmählich in das Knorpelgewebe überzugehen. In den Bindegewebszügen drüsige Elemente. Im Knorpelgewebe sieht man nicht selten 2, 4, ja mehrere Zellen in den Kapseln liegen. Das Knorpelgewebe geht nun allmählich über in solches, dessen Zellreichtum ein so grosser wird, dass die intercelluläre hyaline Substanz fast ganz schwindet. Zelle liegt neben Zelle und die Zellkapseln häufen sich, in denen 8—10 Zellen eingeschlossen sind (wuchernder Knorpel).

Diese Veränderung tritt hauptsächlich in der Nähe der verkalkten Partien auf. In der hellen hyalinen Grundsubstanz treten deutlich feine Fasern auf, welche sich zu Bündeln vereinigen

und sich durchkreuzen. So entsteht an manchen Stellen das Bild typischen Faserknorpels. In den den knochenharten benachbarten Partien zeigt sich eine starke Vaskularisation. Kalkmassen lagern sich in der Intercellularsubstanz als auch in den Knorpelkapseln ab. Die Verkalkung schreitet nun immer weiter vorwärts, so dass man an manchen Stellen immer mehr das Bild einer unentwirrbaren, teils blattförmig, teils schollenartig, dunkelblaufleckig (Hämatoxyl.) gezeichneten Masse sieht. Die völlig verkalkten Knorpelpartien nehmen $^2/_3$ des knochenharten Tumors ein.

Da wo der Knorpel in Knochen übergeht, durchziehen zahlreiche Gefässe die Knorpelmasse, eröffnen die Knorpelkapseln, so dass die Zellen frei werden und in vaskularisierten Hohlräumen zu liegen kommen. So bildet sich ein knochenmarksähnliches Gewebe mit zahlreichen prall gefüllten Gefässen. Ein weitmaschiges aus feinsten Zügen und Zellen verschiedenster Form und Grösse gebildetes Netz durchzieht die Markräume. Nicht selten sieht man von den rundlichen Zellkörpern sternförmig feinste Fortsätze abgehen. Doch nicht überall erleidet das Knorpelgewebe diese Veränderung. Es bleiben hie und da Knorpelgewebszüge stehen, die aber eine Umwandlung ihrer physikalischen und chemischen Eigenschaften erkennen lassen. Die bis dahin farblose Intercellularsubstanz färbt sich mit Carmin leuchtend rot. Die Knorpelkapseln sind kleiner geworden und beginnen Knochenkörperchen ähnlich zu werden. Es bilden sich Balken von osteoidem Gewebe, die das Vorstadium von Knochengewebe darstellen. Da wo sich richtiges Knochengewebe vorfindet, weist es alle Eigentümlichkeiten desselben auf. An der Oberfläche der Knochenbälkchen finden sich grosse, polygonale, mit grossem Kern versehene Zellen epithelartig aufgelagert. Hie und da kann man den Uebergang dieser Osteoblasten in Knochenzellen deutlich sehen.

Leser hält die verschiedenen Vorgänge im Knorpelgewebe für den normalen Ossifikationsvorgängen für völlig analog.

Den letzten knorpel-knochenhaltigen Tumor der Milchdrüse hat Arnold im Jahre 1897 beschrieben.

Es handelte sich um eine 67j. Frau. Seit kürzerer Zeit hatte dieselbe eine Anschwellung der linken Mamma bemerkt. Als die Geschwulst sich stark vergrösserte und schmerzhaft wurde, wurde incidiert und mit Blut vermischter Eiter entleert. Da Pat. immer mehr von Kräften kam, wurde die Mamma amputiert, die Achselhöhle wurde nicht ausgeräumt, da keine Drüsen zu fühlen waren. Der Tumor hat die Grösse eines Gänseeies (7 : 7 : 4), wölbt die Haut in der Nähe des Warzenhofes etwas vor und fühlt sich wie aus derben Knoten bestehend an. Auf dem

Durchschnitt besteht die Geschwulst aus knolligen und wulstigen Massen, die eine hellweisse Farbe und glatte Oberfläche besitzen. Die einzelnen Wülste, die in einen präformierten Spalt oder Hohlraum hineinragen, sitzen teils breitbasig auf ihrer Unterlage auf, teilweise sind sie nur mit einem dünnen Stil versehen und haben das Aussehen von Polypen.

Die Knollen hängen in der Nähe des Warzenhofs innig mit der Cutis zusammen, ohne sie aber etwa zu durchbrechen. Ueberall ist der Tumor von einer Art Kapsel von dem umgebenden Fettgewebe getrennt.

Die einzelnen Knoten haben nun einen auffallend ähnlichen Bau auf dem Durchschnitt. Von der Basis, die ein sehr festes Gefüge zeigt, strahlen zahlreiche blassrosarote Züge nach allen Richtungen in die Knollen ein und breiten sich büschelförmig aus. Besonders in den älteren Knoten finden sich innerhalb dieser Büschel (an der Basis und mehr zentral) stark hyperämische Stellen, bestehend aus osteoidem Gewebe.

Mikroskopisch lassen nun die einzelnen Knollen drei wohlcharakterisierte Zonen erkennen.

An der Basis findet sich ein Gerüstwerk zackig begrenzter, unregelmässig homogen aussehender Bälkchen, die in ziemlich gleichmässigen Abständen von einander abstehen. In ihrem Innern zeigen sie Lücken von zackiger oder sternförmiger Gestalt, die den sogenannten Knochenkörperchen durchaus gleichen. Die Grundsubstanz erscheint bei starker Vergrösserung nicht mehr so homogen, sondern mehr fasrig. Auf ihrer Oberfläche sind die Knochenbälkchen bedeckt von einer ein- höchstens zweireihigen Lage von Osteoblasten. Es giebt aber auch Trabekel, wo dieser Belag fehlt. Gerade hier ist der Uebergang in das indifferente Bindegewebe sehr gut zu sehen. Zwischen den Bindegewebsbalken, fast wie in Alveolen, finden sich Züge spindliger, dicht gelagerter Zellen, die sich um centrale Blutgefässe gruppieren. Gegen die Oberfläche der Knochenbälkchen hin werden die Spindelzellen allmählich plumper und dicker, ihre Form wird mehr rundlich, oval und hie und dort kann man ohne grosse Mühe den Uebergang zu den bereits beschriebenen Osteoblasten verfolgen. Stellenweise finden sich unter den übrigen Elementargebilden Riesenzellen. Aus den Zellsträngen zwischen den Knochenbälkchen ziehen nun dem Lauf der Gefässe folgend garbenartige Züge nach der Kuppe des einzelnen Knollens. Diese Züge oder Bündel von Zellen haben nun in der Nähe der Gefässe besonders sehr wenig fasriges Zwischengewebe. Zwischen den einzelnen ausstrahlenden Zellsträngen finden sich Gewebspartien, die heller erscheinen und aus einem weitmaschigen Netzwerk von feinen und feinsten Fibrillen bestehen. In dieses Netzwerk eingelagert sind Zellen, die mit mehreren Fortsätzen versehen sind und unter einander zusammenhängen, neben

und sich durchkreuzen. So entsteht an manchen Stellen das Bild typischen Faserknorpels. In den den knochenharten benachbarten Partien zeigt sich eine starke Vaskularisation. Kalkmassen lagern sich in der Intercellularsubstanz als auch in den Knorpelkapseln ab. Die Verkalkung schreitet nun immer weiter vorwärts, so dass man an manchen Stellen immer mehr das Bild einer unentwirrbaren, teils blattförmig, teils schollenartig, dunkelblaufleckig (Hämatoxyl.) gezeichneten Masse sieht. Die völlig verkalkten Knorpelpartien nehmen $^2/_3$ des knochenharten Tumors ein.

Da wo der Knorpel in Knochen übergeht, durchziehen zahlreiche Gefässe die Knorpelmasse, eröffnen die Knorpelkapseln, so dass die Zellen frei werden und in vaskularisierten Hohlräumen zu liegen kommen. So bildet sich ein knochenmarksähnliches Gewebe mit zahlreichen prall gefüllten Gefässen. Ein weitmaschiges aus feinsten Zügen und Zellen verschiedenster Form und Grösse gebildetes Netz durchzieht die Markräume. Nicht selten sieht man von den rundlichen Zellkörpern sternförmig feinste Fortsätze abgehen. Doch nicht überall erleidet das Knorpelgewebe diese Veränderung. Es bleiben hie und da Knorpelgewebszüge stehen, die aber eine Umwandlung ihrer physikalischen und chemischen Eigenschaften erkennen lassen. Die bis dahin farblose Intercellularsubstanz färbt sich mit Carmin leuchtend rot. Die Knorpelkapseln sind kleiner geworden und beginnen Knochenkörperchen ähnlich zu werden. Es bilden sich Balken von osteoidem Gewebe, die das Vorstadium von Knochengewebe darstellen. Da wo sich richtiges Knochengewebe vorfindet, weist es alle Eigentümlichkeiten desselben auf. An der Oberfläche der Knochenbälkchen finden sich grosse, polygonale, mit grossem Kern versehene Zellen epithelartig aufgelagert. Hie und da kann man den Uebergang dieser Osteoblasten in Knochenzellen deutlich sehen.

Leser hält die verschiedenen Vorgänge im Knorpelgewebe für den normalen Ossifikationsvorgängen für völlig analog.

Den letzten knorpel-knochenhaltigen Tumor der Milchdrüse hat Arnold im Jahre 1897 beschrieben.

Es handelte sich um eine 67j. Frau. Seit kürzerer Zeit hatte dieselbe eine Anschwellung der linken Mamma bemerkt. Als die Geschwulst sich stark vergrösserte und schmerzhaft wurde, wurde incidiert und mit Blut vermischter Eiter entleert. Da Pat. immer mehr von Kräften kam, wurde die Mamma amputiert, die Achselhöhle wurde nicht ausgeräumt, da keine Drüsen zu fühlen waren. Der Tumor hat die Grösse eines Gänseeies (7 : 7 : 4), wölbt die Haut in der Nähe des Warzenhofes etwas vor und fühlt sich wie aus derben Knoten bestehend an. Auf dem

Durchschnitt besteht die Geschwulst aus knolligen und wulstigen Massen, die eine hellweisse Farbe und glatte Oberfläche besitzen. Die einzelnen Wülste, die in einen präformierten Spalt oder Hohlraum hineinragen, sitzen teils breitbasig auf ihrer Unterlage auf, teilweise sind sie nur mit einem dünnen Stil versehen und haben das Aussehen von Polypen.

Die Knollen hängen in der Nähe des Warzenhofs innig mit der Cutis zusammen, ohne sie aber etwa zu durchbrechen. Ueberall ist der Tumor von einer Art Kapsel von dem umgebenden Fettgewebe getrennt.

Die einzelnen Knoten haben nun einen auffallend ähnlichen Bau auf dem Durchschnitt. Von der Basis, die ein sehr festes Gefüge zeigt, strahlen zahlreiche blassrosarote Züge nach allen Richtungen in die Knollen ein und breiten sich büschelförmig aus. Besonders in den älteren Knoten finden sich innerhalb dieser Büschel (an der Basis und mehr zentral) stark hyperämische Stellen, bestehend aus osteoidem Gewebe.

Mikroskopisch lassen nun die einzelnen Knollen drei wohlcharakterisierte Zonen erkennen.

An der Basis findet sich ein Gerüstwerk zackig begrenzter, unregelmässig homogen aussehender Bälkchen, die in ziemlich gleichmässigen Abständen von einander abstehen. In ihrem Innern zeigen sie Lücken von zackiger oder sternförmiger Gestalt, die den sogenannten Knochenkörperchen durchaus gleichen. Die Grundsubstanz erscheint bei starker Vergrösserung nicht mehr so homogen, sondern mehr fasrig. Auf ihrer Oberfläche sind die Knochenbälkchen bedeckt von einer ein- höchstens zweireihigen Lage von Osteoblasten. Es giebt aber auch Trabekel, wo dieser Belag fehlt. Gerade hier ist der Uebergang in das indifferente Bindegewebe sehr gut zu sehen. Zwischen den Bindegewebsbalken, fast wie in Alveolen, finden sich Züge spindliger, dicht gelagerter Zellen, die sich um centrale Blutgefässe gruppieren. Gegen die Oberfläche der Knochenbälkchen hin werden die Spindelzellen allmählich plumper und dicker, ihre Form wird mehr rundlich, oval und hie und dort kann man ohne grosse Mühe den Uebergang zu den bereits beschriebenen Osteoblasten verfolgen. Stellenweise finden sich unter den übrigen Elementargebilden Riesenzellen. Aus den Zellsträngen zwischen den Knochenbälkchen ziehen nun dem Lauf der Gefässe folgend garbenartige Züge nach der Kuppe des einzelnen Knollens. Diese Züge oder Bündel von Zellen haben nun in der Nähe der Gefässe besonders sehr wenig fasriges Zwischengewebe. Zwischen den einzelnen ausstrahlenden Zellsträngen finden sich Gewebspartien, die heller erscheinen und aus einem weitmaschigen Netzwerk von feinen und feinsten Fibrillen bestehen. In dieses Netzwerk eingelagert sind Zellen, die mit mehreren Fortsätzen versehen sind und unter einander zusammenhängen, neben

und sich durchkreuzen. So entsteht an manchen Stellen das Bild typischen Faserknorpels. In den den knochenharten benachbarten Partien zeigt sich eine starke Vaskularisation. Kalkmassen lagern sich in der Intercellularsubstanz als auch in den Knorpelkapseln ab. Die Verkalkung schreitet nun immer weiter vorwärts, so dass man an manchen Stellen immer mehr das Bild einer unentwirrbaren, teils blattförmig, teils schollenartig, dunkelblaufleckig (Hämatoxyl.) gezeichneten Masse sieht. Die völlig verkalkten Knorpelpartien nehmen $^2/_3$ des knochenharten Tumors ein.

Da wo der Knorpel in Knochen übergeht, durchziehen zahlreiche Gefässe die Knorpelmasse, eröffnen die Knorpelkapseln, so dass die Zellen frei werden und in vaskularisierten Hohlräumen zu liegen kommen. So bildet sich ein knochenmarksähnliches Gewebe mit zahlreichen prall gefüllten Gefässen. Ein weitmaschiges aus feinsten Zügen und Zellen verschiedenster Form und Grösse gebildetes Netz durchzieht die Markräume. Nicht selten sieht man von den rundlichen Zellkörpern sternförmig feinste Fortsätze abgehen. Doch nicht überall erleidet das Knorpelgewebe diese Veränderung. Es bleiben hie und da Knorpelgewebszüge stehen, die aber eine Umwandlung ihrer physikalischen und chemischen Eigenschaften erkennen lassen. Die bis dahin farblose Intercellularsubstanz färbt sich mit Carmin leuchtend rot. Die Knorpelkapseln sind kleiner geworden und beginnen Knochenkörperchen ähnlich zu werden. Es bilden sich Balken von osteoidem Gewebe, die das Vorstadium von Knochengewebe darstellen. Da wo sich richtiges Knochengewebe vorfindet, weist es alle Eigentümlichkeiten desselben auf. An der Oberfläche der Knochenbälkchen finden sich grosse, polygonale, mit grossem Kern versehene Zellen epithelartig aufgelagert. Hie und da kann man den Uebergang dieser Osteoblasten in Knochenzellen deutlich sehen.

Leser hält die verschiedenen Vorgänge im Knorpelgewebe für den normalen Ossifikationsvorgängen für völlig analog.

Den letzten knorpel-knochenhaltigen Tumor der Milchdrüse hat Arnold im Jahre 1897 beschrieben.

Es handelte sich um eine 67j. Frau. Seit kürzerer Zeit hatte dieselbe eine Anschwellung der linken Mamma bemerkt. Als die Geschwulst sich stark vergrösserte und schmerzhaft wurde, wurde incidiert und mit Blut vermischter Eiter entleert. Da Pat. immer mehr von Kräften kam, wurde die Mamma amputiert, die Achselhöhle wurde nicht ausgeräumt, da keine Drüsen zu fühlen waren. Der Tumor hat die Grösse eines Gänseeies (7 : 7 : 4), wölbt die Haut in der Nähe des Warzenhofes etwas vor und fühlt sich wie aus derben Knoten bestehend an. Auf dem

Durchschnitt besteht die Geschwulst aus knolligen und wulstigen Massen, die eine hellweisse Farbe und glatte Oberfläche besitzen. Die einzelnen Wülste, die in einen präformierten Spalt oder Hohlraum hineinragen, sitzen teils breitbasig auf ihrer Unterlage auf, teilweise sind sie nur mit einem dünnen Stil versehen und haben das Aussehen von Polypen.

Die Knollen hängen in der Nähe des Warzenhofs innig mit der Cutis zusammen, ohne sie aber etwa zu durchbrechen. Ueberall ist der Tumor von einer Art Kapsel von dem umgebenden Fettgewebe getrennt.

Die einzelnen Knoten haben nun einen auffallend ähnlichen Bau auf dem Durchschnitt. Von der Basis, die ein sehr festes Gefüge zeigt, strahlen zahlreiche blassrosarote Züge nach allen Richtungen in die Knollen ein und breiten sich büschelförmig aus. Besonders in den älteren Knoten finden sich innerhalb dieser Büschel (an der Basis und mehr zentral) stark hyperämische Stellen, bestehend aus osteoidem Gewebe.

Mikroskopisch lassen nun die einzelnen Knollen drei wohlcharakterisierte Zonen erkennen.

An der Basis findet sich ein Gerüstwerk zackig begrenzter, unregelmässig homogen aussehender Bälkchen, die in ziemlich gleichmässigen Abständen von einander abstehen. In ihrem Innern zeigen sie Lücken von zackiger oder sternförmiger Gestalt, die den sogenannten Knochenkörperchen durchaus gleichen. Die Grundsubstanz erscheint bei starker Vergrösserung nicht mehr so homogen, sondern mehr fasrig. Auf ihrer Oberfläche sind die Knochenbälkchen bedeckt von einer ein- höchstens zweireihigen Lage von Osteoblasten. Es giebt aber auch Trabekel, wo dieser Belag fehlt. Gerade hier ist der Uebergang in das indifferente Bindegewebe sehr gut zu sehen. Zwischen den Bindegewebsbalken, fast wie in Alveolen, finden sich Züge spindliger, dicht gelagerter Zellen, die sich um centrale Blutgefässe gruppieren. Gegen die Oberfläche der Knochenbälkchen hin werden die Spindelzellen allmählich plumper und dicker, ihre Form wird mehr rundlich, oval und hie und dort kann man ohne grosse Mühe den Uebergang zu den bereits beschriebenen Osteoblasten verfolgen. Stellenweise finden sich unter den übrigen Elementargebilden Riesenzellen. Aus den Zellsträngen zwischen den Knochenbälkchen ziehen nun dem Lauf der Gefässe folgend garbenartige Züge nach der Kuppe des einzelnen Knollens. Diese Züge oder Bündel von Zellen haben nun in der Nähe der Gefässe besonders sehr wenig fasriges Zwischengewebe. Zwischen den einzelnen ausstrahlenden Zellsträngen finden sich Gewebspartien, die heller erscheinen und aus einem weitmaschigen Netzwerk von feinen und feinsten Fibrillen bestehen. In dieses Netzwerk eingelagert sind Zellen, die mit mehreren Fortsätzen versehen sind und unter einander zusammenhängen, neben

grossen rundlichen Zellen und mehrkernigen Riesenzellen. Die oberste Zone der einzelnen Knollen besteht aus nekrotischem, von Leukocyten durchsetztem Gewebe. In einem Knoten finden sich nun da, wo die auseinanderweichenden Zellstränge aus der Geschwulstbasis sich erheben. richtige Knorpelinseln. Die Zellkapseln sind wohl ausgebildet. Mitunter fehlen sie aber auch und man hat es dann mit polygonalen, sternförmigen oder geschwänzten Gebilden zu thun. So ist der Uebergang des Knorpels in das Sarkomgewebe ein ganz allmählicher. Die Intercellularsubstanz des letzteren verdichtet sich nach und nach, die Fäserchen werden feiner und zahlreicher und drängen so die Zellen, die ihre spindlige Gestalt verlieren, weiter auseinander. Man sieht dann weiter, wie das Protoplasma der unregelmässigen Zellgebilde die gute Färbbarkeit verliert, wie sich eine Kapsel hyaliner Substanz um die Zelle legt, bis die typische Knorpelzelle fertig ist.

Mikroskopisch lässt sich eine scharfe Grenze zwischen Tumor und umgebenden Gewebe nicht ziehen; bald findet sich kleinzellige Infiltration in der Umgebung, der Tumor scheint das Gewebe nur zu verdrängen, bald infiltratives Wachstum.

Arnold hält für seinen Tumor die Entstehung aus versprengten Keimen für wahrscheinlich.

Es möge nun die Beschreibung des in hiesiger Klinik beobachteten Falles folgen.

Frau R., 44 J., hat 11mal geboren. Seit einem halben Jahre bemerkt Pat. eine Anschwellung der rechten Brust, die sich in der letzten Zeit stark vergrössert hat und zeitweilig sehr schmerzhaft ist. Einen Stoss gegen die Brust will Pat. nicht erhalten haben.

In der rechten Mamma und zwar wesentlich im oberen äusseren Teile ein ziemlich faustgrosser annähernd kugliger Tumor, der mit der etwas ödematösen (vorausgegangenen Jodpinselung etc.) Haut nicht verwachsen ist. Die Oberfläche des Tumors ist im Ganzen glatt, nur an einer Stelle wölbt sich eine etwa nussgrosse fluktuierende Partie etwas vor. Gegen die Unterlage ist die Geschwulst vollkommen verschieblich, sitzt zwar in der Mamma wenig beweglich, macht aber den Eindruck, als ob sie gegen das Mammagewebe gut abgegrenzt sei. Lymphdrüsen in der Achselhöhle nicht mit Sicherheit zu fühlen.

7. X. 05 Amputatio mammae und Ausräumung der Achselhöhle. Schon bei der Operation wird ein Hohlraum des Tumors eingerissen, aus dem sich eine hämorrhagische, schleimige und stark fadenziehende Flüssigkeit entleert. Der annähernd kuglige Tumor, der auf dem Durchschnitt $8^1/_2$ cm Durchmesser hat, zeigt ein sehr buntes Bild. Graurötliche, transparente Partien, wechseln mit stark hämorrhagisch veränderten und stellenweise gelblichen, mehr opaken Partien ab. Der Tumor zeigt

mehrere mit einander konfluierende Hohlräume unregelmässiger Gestalt, die mit jener hämorrhagischen fadenziehenden Flüssigkeit, sowie mit Blutgerinnseln und halb zerfallenem Gewebe angefüllt sind. — Die Geschwulst ist allseits von einer bindegewebigen Kapsel scheinbar umgeben. An mehreren Stellen, namentlich auch in der Nähe der Kapsel finden sich härtere verkalkte und verknöcherte Partien. Die letzteren haben häufig das Aussehen typischen spongiösen Knochens.

Mikroskopische Untersuchung: Untersucht wurden frisch Stellen aus den verschiedensten Teilen des Tumors und an den Schnitten die Sudanfärbung vorgenommen. Die verkalkten Partien wurde in 5% Salpetersäure und Formalin entkalkt.

Die Paraffinschnitte wurden mit Hämatoxylin-Eosin, teils mit van Gieson-Hämatoxylin, teils mit Elastin-Carmin behandelt. An einigen Schnitten wurde die Färbung auf Glycogen nach der von Best angegebenen Methode und die Färbung mit polychromem Methylenblau (Entfärbung in der Unna'schen Glycerinäthermischung) vorgenommen.

In den Schnitten durch die teilweise opaken, teilweise hämorrhagisch zerfallenen Partien ist der Tumor zusammengesetzt aus mächtigen Lagern dichtgedrängter, wirr angeordneter, mit grossen aus ungestalteten Chromatinmassen bestehenden Kernen versehener Zellen, die eine ganz verschiedene Grösse und Form besitzen und zahlreiche Kernteilungsfiguren, darunter auch pathologische Formen, aufweisen. Zahlreiche Gefässe, die prall mit Blut gefüllt sind, fallen besonders da auf, wo sie sich inmitten ausgedehnter nekrotischer Herde befinden, da sie da von einem dichten Mantel vollsaftiger frischer Geschwulstzellen umgeben sind, unter denen schon bei schwacher Vergrösserung die verschiedenst geformten ein- und mehrkernigen Riesenzellen — die übrigens das mikroskopische Bild fast in allen Teilen der Geschwulst charakterisieren — besonders hervortreten. Die in den nekrotischen Partien vorhandenen cystischen Bildungen scheinen durch Gewebszerfall entstanden zu sein.

Die aus polymorphen Zellen fast ohne jede Zwischensubstanz bestehenden Geschwulstpartien gehen nun an vielen Stellen deutlich allmählich, an einzelnen scheinbar unvermittelt in Geschwulstteile über, die einmal einen ausgesprochenen myxomatösen Bau und solche, die eine typische knorpelige Beschaffenheit (Taf. XII bis XIII, Fig. 1) zeigen. Besonders die letzteren Teile — die den makroskopisch mehr transparenten Partien entsprechen — treten durch ihre infolge Hämatoxylinfärbung leicht bläuliche Färbung der Grundsubstanz, in der oft säulenartig angeordnet die grossen mächtigen Knorpelkapseln mit den eingeschlossenen Zellen zu sehen sind, ausserordentlich markant hervor. Diese Grundsubstanz zeigt eine durchaus homogene Beschaffenheit, auch bei der Elastinfärbung sind keinerlei elastische Elemente nachzuweisen, die Knorpelzellen selbst sind mit

wenigen Ausnahmen ausserordentlich wohl charakterisiert. Ueberall finden sich gut ausgebildete Kapseln vor, nur da, wo das Knorpelgewebe in die mehr polymorphzelligen Geschwulstpartien allmählich übergeht, fehlen sie. Hier scheinen die spindeligen, sternförmigen Zellen wie gesagt ganz allmählich die Knorpelzellengestalt anzunehmen. Sie werden plumper, rundlicher, eckiger, hie und da findet sich an ihnen die Andeutung einer Kapsel, bis alle Zellen sich mit Kapseln umgeben haben. Häufig treten diese Kapseln besonders deutlich als breite blaue Ringe dadurch hervor, dass sie fast völlig mit Kalk inkrustiert sind. In den Kapseln finden sich nun oft mehrere, 2—3 wohlgebildete Zellen, die teilweise in einer Kapsel zusammenliegen, zwischen denen sich aber auch hie und da schon dünne Scheidewände gebildet haben, sodass aus der ein- eine mehrfächrige Kapsel entstanden ist. Auch das Knorpelgewebe zeigt ausgedehnte Nekrosen. Ueberall aber erkennt man leicht besonders an den vielen verkalkten Kapseln die knorpelige Beschaffenheit. Auch bei der van Gieson färbung tritt die hellrote Knorpelgrundsubstanz mit den zahlreichen Knorpelhöhlen deutlich hervor. Auch finden sich in den nekrotischen Partien hie und da noch Zellen vor, deren Kerne sich noch schwach färben und die deutliche Zerfallserscheinungen (Karyorrhexis, Vacuolenbildung) zeigen, in die auch Leukocyten eingedrungen sind. Auch in den nekrotischen Knorpelpartien sind zahlreiche Blutungen vorhanden.

In den mehr myxomatösen Geschwulstteilen fallen die grossen sternförmigen, mit langen Fortsätzen versehenen Geschwulstzellen auf, zwischen denen überall die verschiedenst grossen und geformten Riesenzellen, die schon bei der schwachen Vergrösserung als grosse Farbklekse imponieren, sich finden. Dieselben besitzen teils einen mächtigen grossen ungestalteten Kern, teilweise viele central und randständig angeordnete Kerne in ihrem ungeformten Protoplasma. Besonders wohlgeformte Riesenzellen finden sich in den den myxomatösen Partien angrenzenden Geschwulstteilen vor, wo ausgedehnte hyaline Bindegewebslager zu sehen sind, deren Bänder, Balken und Schollen sich mit van Gieson leuchtend rot färben. In dem zwischen diesen Bändern eingeschobenen Geschwulstgewebe sind nun Riesenzellen vorhanden, die den in manchen Epulisgeschwülsten vorkommenden sehr ähneln. Ihr Zellleib ist gleich gross, rundlich. Die zahlreichen wohlgeformten Kerne sind central angeordnet. — An den eben beschriebenen Stellen ist das verschiedenartige Verhalten der Geschwulst dem umgebenden Mammagewebe gegenüber recht deutlich zu erkennen. Auf der einen Seite scheint die Geschwulst das Mammagewebe nur zu verdrängen und zu komprimieren; die Drüsenläppchen und Gänge sind hier zu langen Zellstreifen zusammengedrückt. Nicht die geringste kleinzellige Infiltration weist in dem Mammagewebe darauf hin, dass in nächster Nähe sich die Geschwulst befindet. Auf der anderen Seite wächst die Geschwulst deutlich infiltrierend und zwar folgen die

Geschwulstzellen den Ausführungsgängen der Drüsen und verbreiten sich in den Drüsenacini. So findet sich an einer Stelle inmitten einer zellreichen Geschwulstmasse ein wohlerhaltenes Drüsenlumen vor. Hier sind im Mammagewebe neben zahlreichen kleinzelligen Herden bei der Behandlung der Schnitte mit polychromem Methylenblau (Entfärbung in der Unna'schen Glycerinäthermischung) an verschiedenen Stellen grosse Mastzellen zu sehen.

Auch in den durch die verkalkten und verknöcherten Teile der Geschwulst gelegten Schnitten sieht man, wie auch hier der Tumor sich durchaus nicht scharf gegen das fibröse Gewebe der Mamma absetzt. So reichen an der einen Stelle die Geschwulstzellen teils knorpeliger Natur teils spindliger Form bis dicht an die Drüsenläppchen heran ohne in sie hineinzuwachsen, während an andern Stellen sich die Geschwulstelemente zwischen die hyalin entarteten Bindegewebsbalken hineindrängen, so dass hier ein fast alveolärer Bau entsteht.

Diese hyalinen Bänder und Balken zeigen nun streckenweise ausgedehnte Verkalkungen. Da, wo die Bindegewebsbalken verkalkt sind, sind die Zwischenräume zwischen ihnen grösser und teilweise von Geschwulstgewebe — auf grosse Strecken aber auch nur von einem lockeren Bindegewebe, das oft reich an Gefässen ist — ausgefüllt. Man sieht wie in den letzteren Partien das Bindegewebe die Kalkspangen ausbuchtet und aushöhlt und sich die länglichen zarten Bindegewebszellen an die Wand dieser Kalknischen anlegen. Es entstehen so Bilder, wie man sie häufig in verkalkten Strumen in der Nähe von Knochenherden findet und die der Knochenbildung vorausgehende Vorgänge darstellen.

Da wo nun richtiges Geschwulstgewebe zwischen die verkalkten Bindegewebsspangen eingedrungen ist, sieht man wie die Zellen ihre spindelige Form verlieren, plumper, rundlicher, eckiger, polygonaler werden und sich epithelartig ganz wie Osteoblasten den Kalkbalken auflagern. Daneben sieht man in kleinen Kalkbuchten grosse vielkernige Riesenzellen. An wieder anderen Stellen nimmt das Geschwulstgewebe den Charakter lockeren, gefässhaltigen Bindegewebes an. Taf. XII bis XIII, Fig. 2 zeigt, wie derartiges Gewebe gerade einen Kalkherd auszuhöhlen scheint. Auch hier sieht man die Zellen Osteoblastentypus annehmen. Aber noch mehr. Da wo derartige Veränderungen in der Umgebung sich eingestellt haben, sieht man die kalkige Substanz sich peripher aufhellen. Es treten Lücken zackiger Form in ihr auf, die Zellen beherbergen, die grosse Aehnlichkeit zunächst mit

den Osteoblasten haben. Die Knochenbildung hat begonnen.

Im Gegensatz zu diesen Partien findet sich an Stellen, wo schon makroskopisch das Gewebe das Aussehen spongiösen Knochens hatte, richtiger Knochen (Taf. XII—XIII, Fig. 3) vor. Die einzelnen Bälkchen zeigen in ihrer leicht streifigen Grundsubstanz wohlausgebildete zackige Knochenhöhlen mit Zellen darin (Knochenkörperchen). Die Oberfläche der Knochenbälkchen ist überzogen mit einer Lage grosser wohlgebildeter Osteoblasten. Während das Gewebe zwischen den hyalinen und verkalkten Bindegewebsspangen meistens richtigen Geschwulstcharakter besass, hat es hier das Aussehen richtigen Markgewebes angenommen. Es finden sich hier neben Stellen mehr lockeren Bindegewebes, beginnende Fettgewebsentwicklung, prall gefüllte Gefässe, freie rote Blutkörperchen, verschiedene Formen der Markzellen und Riesenzellen.

Die mit Sudan behandelten Gefrierschnitte aus den zellreichen Geschwulstpartien zeigen ausgedehnte Verfettung der Zellen, besonders an der Grenze nach den nekrotischen Bezirken hin.

Die Färbung auf Glycogen ist negativ. Die makroskopisch nicht veränderten Lymphdrüsen der Achselhöhle wurden nicht untersucht.

Ich habe deswegen die mikro- und makroskopischen Befunde der früheren Arbeiten in ihren wesentlichen Punkten eingehender wiedergegeben, weil sie teilweise im Stande sind, Aufschluss zu geben über die Frage, die sicher das grösste Interesse bei der Beurteilung der vorliegenden Tumoren beansprucht, nämlich wie die Knorpel- und Knochenbildung zu Stande gekommen ist.

Nach Kitt ist bei den Osteo-chondromen der Milchdrüse der Hündin für das Zustandekommen der, mikroskopisch den in der menschlichen Mamma vorkommenden ausserordentlich ähnlichen, Knorpel- und Knochenbildungen die Annahme der metaplastischen Entstehung derselben die naheliegenste. Mit einiger Spekulation meint Kitt weiter, könnte man wohl auch Anknüpfungspunkte an die Entstehung der Rippen nnd Beutelknochen finden, also eine embryonale Keimverlagerung heranziehen. Gestützt würde diese Annahme durch die Thatsachen, dass zu embryonaler Zeit im Bereich der Lenden- und Kreuzbeinwirbel Rippen angelegt werden, dass ferner bei Krokodilieren ventrale verknöcherte Inscriptiones tendineae und beim Hund und Fuchs im Bereich des Poupart'schen Bandes Bildungen, die zum Vergleich mit Beutelknochen

einladen, sich finden. Kitt sagt: „somit ist für phylogenetischen und embryogenen Zusammenhang etwas Boden da und es kann an solche Abkunft mit und ohne Keimverlagerung gedacht werden".

Wie gesagt, die Metaplasie aus Bindegewebe hält er jedoch für das Wahrscheinlichste.

Arnold, der den letzten Fall von Osteo-chondro-sarkom der menschlichen Milchdrüse beschrieben und der sich etwas eingehender wie die andern Autoren mit der Frage der Knorpel- und Knochenentstehung befasst hat, weist die metaplastische Bildung des Knorpels und Knochens zurück. Die Einwände, die dieser Autor gegen eine Metaplasie macht, dürften heutzutage, wo wir wissen, dass an den verschiedensten Stellen des Körpers wirkliche metaplastische Knochenbildung beobachtet wird, nicht mehr zu Recht bestehen. — Näher auf die Metaplasiefrage überhaupt an dieser Stelle einzugehen, würde den Rahmen der vorliegenden Arbeit weit überschreiten.

Arnold nimmt nun an, dass, — da erstens der Knorpel seines Tumors Bindegewebsknorpel ist, Bindegewebsknorpel beim normalen Menschen nur in den Ligg. intervertebralia, an der Symphysis ossis pubis und an den Gelenkenden des Sterno-Claviculargelenks vorkommt, da zweitens der Knochen seines Tumors Bindegewebsknochen ist, also Belegknochen, und Gegenbaur die Clavicula zu den Belegknochen rechnet — es sich bei seinem Tumor um eine Verlagerung von Gewebskeimen aus der Gegend der Clavicula in irgend einer embryonalen Periode gehandelt habe.

Mit Kitt muss man auch in Bezug auf diese Annahme sagen, dass ja etwas, aber nur etwas Boden für sie da ist. —

Wie verhielten sich nun die verschiedenen Tumoren mikroskopisch in der genannten Richtung.

Was die Knorpelbildung betrifft, so gebe ich zu, dass wir absolut exakte Beweise für die Metaplasie nicht haben, wir können sie jedoch aus den mikroskopischen Befunden annehmen, als das Wahrscheinlichste. Wir sehen in allen Fällen, wie sich zwischen den teilweise spindligen, teilweis polymorphen Zellen allmählich immer mehr Intercellularsubstanz bildet, wie sie immer mehr die Form der Knorpelzellen annehmen, wie sich die Kapsel um sie bildet bis richtiges hyalines oder auch Faserknorpelgewebe fertig ist.

Bevor zur Besprechung der Knochenbildung in den einzelnen Tumoren übergegangen wird, mögen zunächst kurz die Haupttypen

der physiologischen Ossifikation rekapituliert werden.

Wir unterscheiden zwischen einer Entwicklung des Knochens aus Knorpel (hier als Unterstufe einmal endochondrale, das andere Mal perichondrale Ossifikation) und einer solchen aus Bindegewebe.

Die ersten Veränderungen bei der Entstehung der knorpelig vorgebildeten Knochen (zu denen alle Knochen mit Ausnahme der Seitenteile des Schädels, des Schädeldachs und fast aller Gesichtsknochen gehören) bestehen bei der endochondralen Ossifikation darin, dass an einer bestimmten Stelle des Knorpels die Zellen sich vergrössern, sich teilen, sodass mehrere Zellen in einer Kapsel liegen. Dann wird die Grundsubstanz durch Einlagerung von Kalksalzen allmählich feinkörnig, sie verkalkt. Nun dringt von der Oberfläche der verkalkten Zone gefässreiches, aus jungen Zellen bestehendes, sog. osteogenes Gewebe in dieselbe ein und bringt die verkalkte Grundsubstanz zum Zerfall. Die Knorpelzellen werden frei und gehen zu Grunde. Im Verkalkungspunkt ist der primordiale Markraum entstanden. Die Verkalkung schreitet nun im Knorpel immer weiter, der Markraum vergrössert sich. In ihn hinein ragen nun noch zackige, balkenartige Fortsätze verkalkter Knorpelgrundsubstanz; die in der Höhle vorhandenen sog. Knorpelmarkzellen werden zu Mark- und Fettzellen und Osteoblasten. Diese letzteren legen sich an die Wände des Markraums an und erzeugen Knochengrundsubstanz.

Bei der perichondralen Ossifikation werden von dem oben genannten osteogenen Gewebe periodisch Schichten von grobfaseriger Knochensubstanz auch auf der Oberfläche des Knorpels gebildet. Diese Knochenmassen unterscheiden sich von den endochondral gebildeten Knochen dadurch, dass sie keine Reste verkalkter Knorpelgrundsubstanz enthalten.

Die Entwicklung des Bindegewebsknochens geht so vor sich, dass einzelne Bindegewebsbündel verkalken. An diese Kalkspangen legen sich aus embryonalen Zellen hervorgegangene Osteoblasten an und erzeugen Knochengrundsubstanz.

Was nun die Beurteilung der Knochenbildung in den einzelnen Fällen betrifft, so handelt es sich in dem Leser'schen Fall, wie auch er selbst annahm, um einen Vorgang, der der endochondralen Ossifikation sehr nahe steht.

Fast einander gleich liegen die Verhältnisse in den übrigen Fällen, besonders klar in dem 1 Falle Stilling's, dem Arnold'-

schen und dem von mir mitgeteilten Falle.

Besonders bei den drei zuletzt genannten lässt sich gut verfolgen, wie das Primäre die Verkalkung des (Mamma?) Bindegewebes ist, das in Spangen und Balken angeordnet erscheint. In die Maschen dieses Balkenwerks ist Geschwulstgewebe eingedrungen, dessen spindlige und polymorphe Zellen allmählich den Charakter rundlicher, osteoblastenartiger Zellen annehmen und sich der Oberfläche der einzelnen Balken anlegen. An manchen Stellen sieht man, wie das Geschwulstgewebe, dass hie und da den Typus lockeren Bindegewebes angenommen hat, die Kalkspangen auszuhöhlen scheint, wie sich in die Buchten Osteoblasten, manchmal auch eine Riesenzelle anlegen. An anderen Stellen ist es dann schon zur Bildung von Knochengrundsubstanz gekommen.

Da wo die Balken in richtigen Knochen, der allerdings keinen lamellären Bau und hin und wieder eine unregelmässige Anordnung der Knochenkörperchen zeigt, umgewandelt sind, hat das zwischen ihnen liegende Gewebe richtigen Knochenmarkcharakter angenommen.

Es handelt sich also hier um eine typische metaplastische Knochenbildung mit all ihren Eigentümlichkeiten, wie sie auch in andern Organen, in Arterien und Herzklappen von Rohmer und und in verkalkten Strumen von mir beschrieben wurde. Wenn wir daher berücksichtigen, dass an den verschiedensten Stellen des Körpers (in der Choroidea, in verkalkten Lymphknoten, Tonsillen, Herzklappen und Arterien, Strumen) je genauer untersucht wurde, um so häufiger und regelmässiger Knochen metaplastischer Natur gefunden worden ist, so werden wir das Vorkommen von Knochengewebe in einer Geschwulst der Mamma, die ausgedehnte Verkalkungen aufweist, durchaus nicht als etwas besonders Merkwürdiges auffassen können.

Der Satz Marchand's, dass Knochen aus Bindegewebe überall da gebildet werden kann, wo hinreichend Kalksalze zur Verfügung stehen, kann dahin erweitert werden, dass auch Knochen in der Bindesubstanzreihe angehörenden Geschwülsten überall da entstehen kann, wo genügend Kalksalze vorhanden sind.

II.

Die primäre Aktinomykose der Milchdrüse.

Die primäre Euteraktinomykose ist nach Kitt eine nicht ganz seltene Erkrankung der Tiere. Sie wurde bei Kühen von Pehrsson,

Rasmussen, Bang und Jensen beobachtet. Am häufigsten scheint sie sich beim Schwein zu finden. Innerhalb zweier Monate konnte Rasmussen im Kopenhagener Schlachthaus 52 Fälle beobachten und Zanders fand über 2% der im Leipziger Schlachthaus geschlachteten Schweine mit Aktinomykose des Gesäuges behaftet.

Im Gegensatz zur Tierpathologie kennt die pathologische Anatomie des Menschen nur wenige Fälle von primärer Aktinomykose der Milchdrüse.

Selbstverständlich müssen hier alle die Fälle ausscheiden, bei denen entweder die aktinomykotische Erkrankung nach Durchbruch eines aktinomykotischen Lungenherdes durch die Brustwand auf das retromammäre Gewebe und auf die Mamma selbst überging (Illich, Weljaminow, Hanau, Sommer, Powel, Sezenasi, M. Wolff) oder bei denen es sich bei Gegenwart eines Herdes in einem anderen Organe um eine richtige metastatische Aktinomykose (Israel, Majochi) handelte.

Relativ sichere Fälle von primärer Milchdrüsenaktinomykose wurden in der deutschen Litteratur von Müller und v. Angerer (der von letzterem Autor angegebene Fall ist als primäre Aktinomykose auch nicht absolut einwandsfrei, da die betreffende Person später an innerer Aktinomykose zu Grunde ging und der Beweis, dass diese nicht die primäre war, nicht genügend erbracht scheint) und in der dänischen Litteratur von Ammentorp beschrieben.

In dem ersten Müller'schen Falle handelte es sich um eine 34j. Bahnbeamtenfrau, die nie mit Vieh oder Getreide zu thun gehabt hatte. Vor 5½ Jahren die erste, vor 3 Jahren die zweite Geburt. Damals hatte Pat. 13 Monate gestillt, aber nur mit der linken Brust, da die rechte zu klein war. 7 Monate nach Absetzen des Kindes erhielt sie einen Stoss gegen die Brust, auf den hin sich ein Knoten entwickelte, der nach 7 Wochen schon die Grösse einer Aprikose erreicht hatte. 3 Wochen lang Behandlung mit Salbe, dann Incision, bei der sich Eiter entleerte. Die Incisionswunden wurden, um die Heilung zu beschleunigen, von der Pat. mit „Flachsmehlumschlägen" behandelt, auch wandte sie mehrere Male ein Gemisch von Brot und geschnittenem Epheu oder ein solches von rohem Kornmehl mit Honig und Leinöl an, das sie direkt auf die Wunde legte. — 2 Monate nach Heilung der Wunde schwoll die Brust wieder an, wurde sehr schmerzhaft, die Haut rötete sich an einer Stelle und brach auf, worauf sich angeblich eine blutige Flüssigkeit entleerte.

Es fand sich nun an der medialen Seite der Brust, dicht unter der Mamilla eine Fistel, aus der bei Druck sich wenige Tropfen Eiter entleerten. In der Mamma selbst ist ein harter, hühnereigrosser Tumor zu fühlen, der ohne scharfe Grenze in das umgebende Mammagewebe überzugehen scheint, unter der Haut nicht, gegen seine Unterlage wohl verschieblich ist.

Zunächst wird die Fistel erweitert und es zeigt sich, dass sie in einen haselnussgrossen, mit Eiter gefüllten Hohlraum führt. Der Eiter weist zahlreiche Aktinomyceskörner auf. Von der Höhle aus durchziehen nach mehreren Richtungen stark blutende Granulationsgänge das schwielig veränderte Mammagewebe. Amputation der Mamma. Das retromammäre Gewebe ist völlig intakt. Auf dem Durchschnitt zeigt sich die Drüse von derben breiten Bindegewebsschwielen durchsetzt, die namentlich in dem medialen Teile derselben zwischen sich vielfach Granulationsgänge und kleine Nester blutiger Granulations- und weicher, mehr grauer Massen aufweisen, in denen wiederum sich reichlich Aktinomyceskörner eingelagert finden. Im äusseren Teile der Drüse noch Drüsengewebe, mit Cysten durchsetzt, erkennbar.

In diesen letzteren Partien findet sich mikroskopisch das Bild chronischer interstitieller Mastitis. Nach den Aktinomycesherden hin verlieren sich die Drüsen. Der Uebergang zwischen fibrösem und Granulationsgewebe ist durchaus nicht scharf. Hie und da reichen fibröse Stränge bis in die Granulationsschichten hinein, die reichlich Blutpigment enthalten. Ueberall in den Schnitten, auch in den aus den schwieligen Partien stammenden, finden sich Aktinomycesdrusen.

Der zweite Fall betrifft ein 25j. Kinderfräulein, das immer früher gesund gewesen sein soll. Hat nie mit Getreide oder Vieh zu thun gehabt. Hat nie geboren. Vor $1^3/_4$ Jahren etwa bekam Pat. einen Stoss gegen die Aussenseite der linken Mamma. An dieser Stelle, die immer empfindlich blieb, entwickelte sich dann vor 13 Monaten eine schmerzhafte Geschwulst, die vom Arzt incidiert wurde. Die Incisionswunde wurde dann mit Flachsmehlumschlägen behandelt. 6 Wochen nach Heilung der Wunde entstand wieder eine Geschwulst an der gleichen Stelle, die sehr schmerzhaft war und bald aufbrach. Seit der Zeit besteht eine Fistel, aus welcher sich Eiter entleert.

Bei der Aufnahme ins Krankenhaus findet sich $1^1/_2$ cm nach aussen von der Brustwarze eine kleine Fistelöffnung, in deren Umgebung die Haut bräunlich und sehr derb erscheint. Es gelingt aus der Fistel einige Tropfen blutig-eitrigen Sekrets auszudrücken.

Die Mamma ist in ihrer ganzen äusseren Hälfte ausserordentlich derb und deutlich verdickt.

Die Fistel wird gespalten; es zeigt sich, dass dieselbe in einen haselnussgrossen, im lateralen, schwielig veränderten Mammateil gelegenen

Granulationsherd führt, von da nach aussen unter die Haut, die hier der Perforation nahe ist. Ausschabung und Excision des erkrankten Gewebes, Jodoformgazetamponade. — Erst nach mehreren Incisionen und Ausschabungen völlige Heilung.

Die mikroskopische Untersuchung des ausgeschabten Granulationsgewebes ergab das Vorhandensein von Aktinomycesdrusen.

Erwähnt sei noch, dass in den beiden hier angeführten Fällen keine Lungenerkrankung nachgewiesen werden konnte.

Der von Ammentorp beschriebene Fall ist folgender:

Es handelte sich um eine 35j. Landarbeitersfrau, die, nachdem sie mehrere Wochen hindurch mit fast nackten Brüsten Erntearbeiten verrichtet hatte, heftige Schmerzen in der rechten Brust verspürte. — Es findet sich im oberen äusseren Quadranten eine gut abgegrenzte ovale Geschwulst, deren längster Durchmesser 7 cm beträgt, die an der Haut der Warze adhärent, gegen den Pectoralis aber verschieblich ist. An der Warze zwei 50-pfennigstückgrosse Schörfe. Die Untersuchung der Lungen ist negativ.

Bei der Exstirpation der Mamma der Pectoralis frei. Auf dem Durchschnitt zeigt der Tumor, der die Basis der Drüse nicht erreicht, zerstreute Eiterherde in derbem Bindegewebe. Der Eiter enthält zahlreiche Aktinomycesdrusen. —

v. Angerer berichtet im Handbuch der praktischen Chirurgie über folgenden Fall:

Eine 24j. Frau, die 5mal geboren hat, das letztemal vor 4 Monaten (damals nicht gestillt), erkrankte unter heftigen Schmerzen in der rechten Brust, die angeschwollen ist. Besonders im unteren und inneren Quadranten erscheint die Drüse verhärtet, die Haut ist stark gerötet und auf Druck entleert sich aus einer Fistelöffnung dicker Eiter deutlich mit Milch vermengt. Es wurden drei breite radiäre Incisionen angelegt und das zerfallene Gewebe ausgeschabt. Nach einigen Wochen eitern noch zwei der Schnitte, die Brust ist derb infiltriert und sitzt unverschieblich den Rippen auf. Im Eiter werden einzelne gelbe Aktinomyceskörner gefunden. Ueber dem Processus ensiformis eine haselnussgrosse, fluktuierende, schmerzhafte Anschwellung, die incidiert und ausgeschabt wird. Bei der Amputation der Brust zeigt sich das Perichondrium der Rippen bereits ergriffen und werden die Granulationsmassen mit dem Messer abgetragen. Heilungsverlauf vollkommen normal. Unter Jodkaligebrauch hatte sich die Kranke erholt, ist aber später an innerer Aktinomykose gestorben.

Im Anschluss an diese Fälle möge nun zunächst die in hiesiger Klinik gemachte Beobachtung mitgeteilt werden:

Johanna M., 34 J. 4. VI. 07 aufgenommen. Pat. will immer gesund gewesen sein, nur seit dem 16.—17. Lebensjahre blutarm. Vor 9 Jahren normale Entbindung, 9 Monate gestillt, damals keine Erkrankung der Mamma. 1899—1905 als Krankenpflegerin tätig, seit 1905 als Kinderpflegerin in der Stadt. Vor etwa einem Jahre akute Schwellung und Schmerzhaftigkeit der lateralen Seite der linken Mamma, die in 4—5 Tagen ihren Höhepunkt erreichten. Dieser Zustand blieb einige Wochen ziemlich unverändert (Schmerzen besonders bei Druck, harte diffuse Schwellung, keine Rötung der Haut, keine Eiterentleerung), dann gingen die Schmerzen und auch die Schwellung bis zu einem gewissen Grade zurück. — Da die Pat. bemerkt hatte, dass sich aus der Brustwarze, die seit einigen Monaten eingezogen war, Eiter entleerte, suchte sie vor 4 Wochen ärztliche Hilfe auf. Da die eitrige Sekretion anhielt, wurde die Pat. der chirurgischen Klinik zur Operation überwiesen.

Irgendwelche Ursachen für die Entstehung der Entzündung nicht nachweisbar (keine mechanischen Reize oder Verletzungen, keine Berührung mit irgendwelchen Pflanzenteilen, Betten mit Rosshaarfüllung, keine Arbeit auf dem Lande. Die Brust wurde nur mit Salbe behandelt).

Status: Guter Ernährungszustand. Herz- und Lungenbefund normal. Abdominalorgane ohne Befund. Zähne sind alle in gutem Zustand. Urin frei von Eiweiss und Zucker. Rechte Mamma gut entwickelt. Mamilla in normaler Weise prominierend. Linke Mamma: In der lateralen Hälfte fühlt man eine tumorartige, derbe, unregelmässige Infiltration des Gewebes, unter der Haut und über dem Pectoralis gut verschieblich. Der Tumor ist gegen die Umgebung nicht gut abgrenzbar, insbesondere fühlt man strangartige Fortsätze in das Nachbargewebe ausstrahlen. Die Mamilla ist nach innen eingezogen. Von der Mamilla nach dem Tumor hin fühlt man gleichfalls eine mässige strangartige Gewebsinfiltration. Aus der Mamilla entleert sich bei Druck wenig gelblicher Eiter. Der Tumor ist zur Zeit wenig druckempfindlich, die Haut darüber ist normal. Keine Schwellung der benachbarten Lymphdrüsen.

11. VI. Operation in Chloroformnarkose. Zunächst radiäre Incision, dann Amputation. Naht. — 26. VI. Heilung per primam intent.

Auf dem Durchschnitt, der durch die stark eingezogene, in ihrer Cirkumferenz gerötete, an manchen Stellen arrodierte Mamilla und die in dem oberen äusseren Quadranten der Mamma gelegene hühnereigrosse Resistenz geht, zeigt sich, dass sich von der Brustwarze nach der erwähnten Veränderung ein etwa 3 cm langer fistelähnlicher Gang erstreckt. In der Umgebung dieses Ganges ist das Mammagewebe stark fibrös verändert und zeigt auf der Schnittfläche zahlreiche kleine stecknadelkopf-spitzgrosse Lumina, aus denen überall eine breiige, senfartige, gelbliche mit Fetttröpfchen untermischte Masse hervorquillt. Etwa 1 cm

unterhalb der Mamilla, mit dem Fistelgange zusammenhängend, findet sich eine klein-kirsch-grosse mit eitriger Flüssigkeit erfüllte Cyste, deren Wand aus einem 1—2 mm dicken, bröckligen, trockenen, schwefelgelben Gewebe gebildet wird, das nach der Höhle zu zahlreiche kleine, sandkornartige gelbliche Auflagerungen zeigt. Hie und da sind diese Körnchen in dem Gewebe der Wand selbst eingelagert.

Im Bindegewebe der Umgebung dieser cystischen Bildung und um den Anfangsteil des Fistelgangs fallen auf der Schnittfläche varicenartig sich vorwölbende, prall gefüllte Schläuche auf, die da, wo sie vom Schnitt getroffen sind, eben jene senfähnliche Masse enthalten, wie sie sich auch in den kleinen Lumina des schwielig veränderten Mammagewebes weiter nach der erwähnten Resistenz zu findet.

Jene hühnereigrosse, unregelmässige, stark infiltrierte Gewebspartie zeigt nun auf dem Durchschnitt zwei central gelegene kirsch- und haselnussgrosse Abscesshöhlen, die einen gelblichen, mit unzähligen sandartigen Körnchen vermischten Eiter enthalten. Nachdem die Höhlen leicht mit Wasser ausgespült sind, erscheint die Wand derselben wie mit Sand bestreut. Diese Abscesshöhlen sind umgeben von einer im Durchschnitt $1^1/_2$ mm breiten Zone von teilweise markigem, teilweise recht blutreichen Granulationsgewebe, das bei Lupenbetrachtung ebenfalls hie und da jene sandkornartigen, gelblich weissen Einlagerungen zeigt. Von dieser Granulationsgewebszone, die hie und da mehr fibröse Streifchen auch in sich erkennen lässt, ziehen nun radiär Züge gleichartigen Gewebes nach dem fibrös veränderten Mammagewebe der Umgebung bis zwischen die entfernter liegenden Fettgewebsläppchen hinein. Das Fettgewebe erscheint sehr blutreich.

Auch in der Umgebung der Abscesshöhlen fallen grössere mit gelblichen, breiigen Massen erfüllte Lumina auf, die von graurötlichem, granulationsartigem Gewebe umgeben sind. — Erwähnt soll noch sein, dass das retromammäre Gewebe absolut frei von jeglicher krankhaften Veränderung ist.

Mikroskopischer Befund: Die sofort nach der Operation vorgenommenen Untersuchung der kleinen Körnchen ergab, dass es sich um wohlausgebildete Aktinomycesdrusen, die Keulen aufweisen, handelt. In Paraffinschnitten (Hämatoxyl-Eosin) zeigt die Umgebung des mit einem blutgefässreichen Granulationsgewebe ausgekleideten Fistelgangs hie und da in den schwieligen Partien weit klaffende Drüsenlumina (Drüsenläppchen Ausführungsgänge), in denen eine mit Hämatoxylin sich diffus bläulich färbende Masse, mit zahlreichen Leukocyten durchsetzt, zu sehen ist. (Die frische Untersuchung der gelblichen senfartigen Massen ergiebt neben freien Fetttröpfchen solche die in grossen Zellen eingeschlossen sind.) Um die einzelnen Drüsenlumina bedeutende kleinzellige Infiltration.

Die Wand der dicht unter der Mamilla gelegenen mit dem Hauptfistelgang in Zusammenhang stehenden, kleinkirschgrossen Abscesshöhle besteht aus einem blutgefässreichen Granulationsgewebe, das allmählich in die fibröse Umgebung übergeht und in dem sich nun neben wohlausgebildeten Aktinomycesdrusen auch solche finden, die ausgesprochene Degenerationserscheinungen (Vergallertung) aufweisen. An die Aktinomycesdrusen haben sich an vielen Stellen grosse epitheloide Zellen angelagert, an manchen ist es sogar zur Riesenzellenbildung gekommen. Ueberall in dem Granulationsgewebe, besonders aber in dem an dasselbe angrenzenden schwieligen Gewebe finden sich massenhafte Ansammlungen von Hämosiderin, das bei der Ferrocyankaliumsalzsäurebehandlung sich blau färbt.

In der Umgebung der in nächster Nähe der Mamilla auf dem Durchschnitt gelegenen Lumina der stark erweiterten Ausführungsgänge findet sich häufig ebenfalls typisches Granulationsgewebe neben der kleinzelligen Infiltration vor.

Die beiden in dem eigentlichen Krankheitsherd gelegenen kirsch- und haselnussgrossen Abscesshöhlen sind umgeben von einer breiten Zone sehr blutgefässreichen, an manchen Stellen Nekrosen aufweisenden Granulationsgewebes. Hie und da findet sich auf der Oberfläche dieses Granulationsgewebes noch ein Belag von cylindrischen Zellen, sodass es den Anschein gewinnt, als ob diese Abscesshöhle aus einem ad maximum erweiterten Ausführungsgang sich gebildet habe. Von grosser Wichtigkeit ist nun der Befund von besonders wohlgebildeten Aktinomycesdrusen, die in das Granulationsgewebe eingelagert sind. Besonders deutlich kann man an einer Stelle alle Eigentümlichkeiten des Strahlenpilzes erkennen. Man sieht die halbmondförmige Gestalt, das centrale Pilzgeflecht, die radiär ausstrahlenden Pilzfäden mit ihren peripheren kolbigen Anschwellungen. Da wo die „Bogen“ der Druse sich nicht berühren und aus dem „Keimlager“ das sogenannte „Wurzelgeflecht“ (Boström) in das Gewebe eindringt, sieht man längliche Zellen sich in die Druse hineinerstrecken. Der Druse lagern sich auch hier grosse epitheloide Zellen an.

Das Gewebe in der Umgebung der Abscesshöhlen zeigt ebenfalls die Zeichen schwerer Entzündung. Da wo Drüsenläppchen vorhanden sind, sind sie umgeben von kleinzelligen Infiltrationen, manchmal auch vom richtigen Granulationsgewebe. Weiter nach aussen nimmt dann das Gewebe mehr das Bild einer chronischen, fibrösen Entzündung an. Bindegewebszüge, bald breit, bald schmal, bald auch von mehr Granulationscharakter dringen zwischen die Fettläppchen ein.

Bei der Färbung mit polychromem Methylenblau (Entfärbung in der Unna'schen Glycerinäthermischung) finden sich überall im Gewebe geradezu massenhaft grosse Mastzellen.

Die Form, in der die primäre Actinomykose der menschlichen Milchdrüse auftritt, ähnelt sehr der einen Art der Euteraktinomykose des Schweines und Rindes, der sogenannten Aktinomycosis apostematosa.

Nach Kitt unterscheidet man drei Haupttypen der Aktinomykoseerkrankung des Tiereuters.

Das eine Mal kommt es unter harter, höckriger Anschwellung der Drüse zur verstreuten Entwicklung kleiner tuberkelähnlicher Knötchen, die in der Grösse von Hirsekörnern, Hanfkörnern oder Erbsen zahllos im Drüsenparenchym stecken (Actinomycosis disseminata). Das Grundgewebe der körnigen, knötchenförmigen Herde ist halbtransparent rötlich, grauweiss. Das Zentrum eines jeden Knötchens ist von einem schwefelgelben Punktflecken eingenommen, der trocken käsig, weichkäsig oder halbverkreidet ist oder bei Druck ein Eitertröpfchen abgiebt. Auch auf der Schleimhaut der Milchzysterne und in den grösseren Milchkanälen treten ähnliche hanfkorngrosse Knötchen hervor; selbst das scheinbar normale Gewebe birgt sie in nicht geringer Anzahl.

Die zweite Form der Euteraktinomykose ist die Actinomycosis multiplex. Hier ist das ganze Gesäuge stark vergrössert und in eine harte fibröse Schwarte umgewandelt, die auf Durchschnitten bohnen-, nuss-, hühnerei- und faustgrossen Herde weichschlabberigen graugelben Granulationsgewebes einschliesst. Wenn diese Granulationsgewebsherde, was besonders bei Mischinfektionen der Fall ist, zu Eiterbrei einschmelzen, diese Abscesse sich dann als knotige Beulen vorbauschen, auch ab und zu nach aussen durchbrechen, spricht man von einer Actinomycosis apostematosa. Quellen aus diesen Durchbruchsstellen pilzartig graurote Granulome von Erbsen-, Nuss-, selbst Apfelgrösse hervor, entsteht das Bild der Actinomycosis fungosa. Manchmal finden sich dann auch an der Euterhaut narbige Einziehungen, die den Wundinfektionskanal vorstellen oder die nach Aufbruch der Erweichungsherde und Verschrumpfung der Granulationen entstanden sind.

Immerhin passt das Bild der menschlichen Milchdrüsenerkrankung nicht ganz auf das der sog. Actinomycosis apostematosa.

Auch bei der Erkrankung der Milchdrüse findet sich der charakteristische Gegensatz, der zwischen menschlicher und tierischer Aktinomykose im allgemeinen immer vorhanden ist: bei den Tieren Neigung zur geschwulstmässigen Wucherung, beim Menschen exquisite Tendenz zum Zerfall und zur

Weiterverbreitung auf verschiedenen Wegen. Gerade die durch den anatomischen Bau der Milchdrüse bedingten natürlichen Wege sind m. E. für die Art der Ausbreitung des pathologischen Processes von grösster Wichtigkeit. Schon makroskopisch oder bei der Lupenbetrachtung kann man deutlich sehen, wie die Ausführungsgänge und die Drüsenläppchen von einer schmalen Zone grauroten, granulationsartigen Gewebes, selbst in ziemlicher Entfernung von dem eigentlichen Erkrankungsherd, umgeben sind. Mikroskopisch findet man die Umgebung der Ausführungsgänge und das periacinöse Gewebe in ausserordentlichem Masse kleinzellig infiltriert, ja oft in richtiges Granulationsgewebe umgewandelt.

Die beiden grossen Abscesshöhlen scheinen nichts anderes als ad maximum erweiterte Ausführungsgänge zu sein, die natürlich durch sekundären Zerfall der Wandelemente sich noch zu erheblich grösseren Hohlräumen umgebildet haben. Beweisend für diese Annahme dürfte sein, dass die Wand der einen Abscesshöhle auf eine ganze Strecke hin einen Belag wohlgebildeter cylindrischer Zellen aufweist.

Man könnte sich daher die Verbreitungsart der Aktinomykose in der Milchdrüse so denken, dass der Strahlenpilz auf irgend eine Art durch die Mamilla in die Ausführungsgänge (in unserem Falle ist ein anderer Weg nicht denkbar) gelangt. An einer kleinen Stelle tritt infolge eines durch die Druse gesetzten Reizes eine Desquamation des Epithels ein und die Pilzfäden können durch diese Lücke in das umgebende Gewebe des Ganges eindringen. Die Entzündung und Granulationsgewebsbildung breitet sich dann auf dem Wege des gut entwickelten, um die Ausführungsgänge vorhandenen Lymphgefässnetzes bis zu den Drüsenläppchen und um dieselben herum aus. Hierbei geht die Verbreitung des Aktinomycespilzes selbst, nach den bekannten, absolut einwandsfreien Untersuchungen Boström's, so vor sich, dass Leukocyten die in nächster Nähe der Drusen massenhaft vorhandenen Sporen, isolierte Stäbchen, auch längere Fädchen aufnehmen und sie verschleppen. An einer entfernten Stelle werden dann die kleinen Stäbchen nach Zerfall ihrer „Wirtszelle“ frei und bilden eine neue Aktinomycesdruse.

Es sind dies vielleicht ganz ähnliche pathologisch-anatomische Vorgänge, wie sie Baumgarten in der Lunge des Menschen und Schlegel in der Rinderlunge bei Aktinomiceserkrankung beschreibt.

Beim Menschen entsteht die primäre Lungenaktinomykose bloss von den Bronchien aus durch Aspiration von pilzhaltigem Staub.

Wie Baumgarten meint, wird dem eindringenden Strahlenpilze durch einen desquamierenden Katarrh der Bronchialschleimhaut Thür und Thor in die Submucosa und fernerhin in das peribronchiale Gewebe geöffnet. In letzterem und den umliegenden Alveolen entsteht eine Rundzellenansammlung, und durch Proliferation der Alveolarepithelien und der fixen Bindegewebszellen der Interstitien kommt ein graurotes, sulziges Knötchen zu Stande, welches im Zentrum nekrobiotisch zerfällt. Um den Herd tritt dann gleichzeitig eine starke vaskularisierte Bindegewebswucherung mit Narbenbildung ein. Bei grösserer Verbreitung der aktinomykotischen Zerstörung konfluieren die miliaren Herde zu grossen buchtigen Zerfallshöhlen, welche an den Wänden graugelbe Granulationen zeigen. Häufig stehen dann solche Höhlen unter sich und mit den Bronchien durch Fistelgänge in Verbindung.

Für die Lungenaktinomykose des Rindes hat Schlegel ein ganz ähnliches pathologisches Geschehen festgestellt. Nach seiner Meinung setzt der Entzündungsprocess, nachdem die Aktinomyceskeime in den Bronchialbaum aspiriert sind, an der Innenwand der Bronchien, der Bronchiolen und Alveolen ein. Das Epithel der Schleimhäute derselben wuchert zum Teil, während dasselbe an andern Stellen desquamiert erscheint, so dass die Aktinomycesdrusen ihr Wurzelgeflecht und die Ausläufer der Strahlenschicht bequem in die aufgelockerten Schleimhäute und Submucosa zu entsenden vermögen; gleichzeitig stellt sich in der Bronchialwand und deren Umgebung eine heftige Rundzelleninfiltration sowie eine von den Bindegewebszellen der Interstitien ausgehende Proliferation ein, wodurch sich dann allmählich ein miliares Knötchen formiert. Auf der Lymphbahn können sich dann auch die Pilze in der Lunge verbreiten. Diese Annahme wird dadurch gestützt, dass zahlreiche miliare Knötchen sich finden, die ihren Ausgang von den Lymphgefässen der Interstitien genommen haben.

Ganz ähnlich wie dort mag sich in Bezug auf die Verbreitung die aktinomykotische Erkrankung der Milchdrüse verhalten. Jedenfalls wird so am leichtesten und zwanglosesten der mikroskopische Befund erklärt.

Von besonderem Interesse ist bei der vorliegenden Erkrankung der Infektionsmodus. Dass die Aktinomykose vom Rinde auf den Menschen oder vom Menschen auf den Menschen übertragen werden kann, ist im höchsten Grade unwahrscheinlich. Ein einwandsfreier derartiger Fall ist bis jetzt noch nicht beobachtet.

Vielmehr inficieren sich Mensch und Tier, wie Boström klassisch dargethan hat, aus ein und derselben Quelle, nämlich durch Invasion des Strahlenpilzes vermittelst Getreidegrannen oder kleinsten Teilchen von solchen. Eine gleiche Ansicht vertreten Friedberger und Fröhner, die annehmen, dass der Aktinomycespilz nur in dem mit den Getreidegrannen zusammenhängenden Entwicklungsstadium pathogen wirken kann. Die Tierpathologie erklärt daher auch die Entstehung der Euteraktinomykose beim Schweine damit, dass dieselbe von einer Wundinfektion ausgehe, zu der beim Weidegang der Tiere auf Stoppelfeldern, wobei das tief herabhängende Gesäuge an den steifen Strohstoppeln häufig Schürfungen ausgesetzt ist, reichlich Gelegenheit geboten sei.

Von den 4 mitgeteilten Fällen von primärer Milchdrüsenaktinomykose beim Menschen ist in drei Fällen die wahrscheinliche Entstehungsart angegeben. So spricht Müller die Flachsmehlumschläge, Brot-, Epheu- und Leinöl-, Honig-, Kornmehlgemische, die seine Patientinnen auf ihre Brustwunden gelegt haben, als Aktinomycesträger mit einer gewissen Wahrscheinlichkeit an, während Ammentorp betont, dass in seinem Falle die Patientin lange Zeit mit fast nackten Brüsten Feldarbeit verrichtet habe.

Für unsern Fall ist anamnestisch nicht der geringste Anhaltepunkt für die Art und Weise der Infektion ausfindig zu machen. So viel scheint mir m. E. aber sicher zu sein, dass die Mamilla die Eintrittspforte darstellt.

Dass eine auf diesem Wege stattfindende Infektion möglich ist, hat Johne bewiesen, indem er bei der Kuh durch Einspritzen aufgeschwemmter Strahlenpilzhaufen in die Zitze experimentell eine ausgedehnte Euteraktinomykose erzeugt hat. —

Was die Therapie der primären Milchdrüsenaktinomykose betrifft, so wird man sich in Fällen, die früh zur Behandlung kommen, wo der Process relativ oberflächlich sitzt, mit einer gründlichen Ausschabung des Krankhaften und nachfolgender Jodkalibehandlung begnügen können. Dauerte die Erkrankung aber schon längere Zeit, ist ein grosser Teil der Mamma von der Erkrankung befallen, wird man möglichst radikal vorgehen müssen. Gerade der anatomische Bau der Mamma, das ausgesprochene Gangsystem derselben, lässt bei der Verbreitungsart der Aktinomykose in solchen Fällen die Wahrscheinlichkeit einer gründlichen Entfernung des Krankhaften sehr gering erscheinen. Um eine Allgemeininfektion

zu verhindern, wird man möglichst bald die Amputation der Milchdrüse vornehmen.

Litteratur.

1) Arnold, Ueber einen knorpel- und knochenhaltigen Tumor der Brustdrüse. Virchow's Arch. Bd. 148. — 2) v. Hacker, Ueber das Vorkommen von Knorpel und Knochen in einer Geschwulst der weiblichen Brustdrüse. Langenbeck's Arch. Bd. 27. 1882. — 3) Kitt, Lehrbuch der pathol. Anatomie der Haustiere. Stuttgart 1905. — 4) Leser, Beiträge zur pathologisch. Anatomie der Geschwülste der Brustdrüse. Beiträge zur pathol. Anatomie und Physiologie (von Ziegler). 1888. Bd. 2. — 5) Rohmer, Ueber Knochenbildung in verkalkten endocarditischen und endarteritischen Herden. In.-Diss. Berlin 1901. — 6) Sehrt, Ueber Knochenbildung in Strumen. Centralbl. f. Chir. 1905. 13. — 7) Stilling, Ueber Osteoidsarkome der weiblichen Brustdrüse. Deutsche Zeitschr. f. Chir. Bd. 15. 1881. — 8) v. Angerer, Erkrankungen und Verletzungen der Brustdrüse. Handbuch der praktischen Chirurgie. v. Bergmann, v. Bruns, v. Mikulicz. 1902. — 9) Müller, Ueber Aktinomykose der Brustdrüse. Münch. med. Wochenschr. 1894. S. 1027. — 10) Schlegel, Aktinomykose. Handbuch der pathogenen Mikroorganismen von Kolle u. Wassermann. 1903.

XXV.

AUS DER

CHIRURGISCHEN KLINIK ZU FREIBURG.

DIREKTOR: GEH. RAT PROF. DR. KRASKE.

Die histologischen Veränderungen des in menschliches Gewebe injicierten Paraffins.

Von

Dr. E. Sehrt,
Assistenten der Klinik.

(Hierzu Taf. XIV—XV.)

Als erster hat Juckuff genauere Untersuchungen über das Verhalten des in den Tierkörper injicierten Paraffins angestellt. Er fand, dass subkutan eingeführtes weiches Paraffin (32° Schmelzpunkt) im Gewebe wandert und sich allmählich in die verschiedenen Körperhöhlen verteilt.

Comstock berichtet ebenfalls über das histologische Verhalten der Kaninchen subkutan beigebrachten Paraffindepots. Er beschreibt, wie sich um das Vaselin resp. Paraffin allmählich eine bindegewebige Kapsel mit spärlichen Riesenzellen bildet, wie dann die dünneren Teile des Paraffins von Bindegewebe durchzogen werden unter Bildung von zahlreichen Fibroblasten, wie nach einigen Wochen endlich das Paraffindepot völlig durch Bindegewebe substituiert ist.

Hertel spritzte Kaninchen verschiedene Arten von Paraffin ein. In das Orbitagewebe injizierte er Unguentum paraffin. album (Schmelzpunkt 40°), in den Tennon'schen Raum implantierte er Ku-

geln aus Paraffinum solidum (mit einem Erstarrungspunkt bis etwa 78°) und endlich spritzte er subkutan hartes Paraffin ein. Mikroskopisch fand sich bei den verschiedenen Arten Folgendes: Im Orbitagewebe war das Paraffin unregelmässig verteilt. In der Umgebung der einzelnen Paraffinklümpchen war es zu einer entzündlichen Reaktion des Gewebes gekommen: Rundzellenanhäufung mit Wucherungsvorgängen des Bindegewebes. Zellzapfen und Bindegewebsstränge erstreckten sich in das Paraffin hinein und zerteilten das Paraffindepot in zahlreiche kleine Gitterfächer der verschiedensten Gestalt.

Bei den Hartparaffinversuchen fand sich das Paraffin umgeben von einer Art Gewebsmantel. Rundzellenanhäufungen fanden sich in den äusseren Schichten der Kapsel, von der wieder in die Paraffinmasse hinein neue Zellsprossen und Bindegewebsstränge sich erstreckten. Am geringsten war dieses Einwachsen bei den „Kugelprothesen". Zum Schluss vermutet Hertel, dass beim harten sich ganz die gleichen histologischen Veränderungen, nur nach längerer Zeit, wie beim weichen Paraffin finden (Bindegewebssubstitution resp. Organisation).

Zu ähnlichen Schlüssen kommt auch Schleifstein, der Kaninchen weiches und hartes Paraffin (42 resp. 54° Schmelzpunkt) injiciert hatte.

Die mikroskopischen Untersuchungen, die bis jetzt an in menschliches Gewebe injiciertem Paraffin vorgenommen wurden, sind relativ spärlich. So hat Gersuny ein Präparat untersucht, das von einer Patientin stammte, bei der wegen einer eingezogenen Narbe eine Vaselininjektion gemacht worden war. Nach mehreren Monaten wurde die Narbe verschmälert. „Unter dem Mikroskop sah das Ganze etwa wie ein entzündetes Lipom aus. Man sah stark lichtbrechende Kugeln von verschiedener Grösse in ein kleinzelliges Stroma eingebettet."

De Buck und Broekart untersuchten ein bohnengrosses „Paraffinom" aus der Gegend des Orbitalrandes eines 17jährigen Knaben (Paraffin vom Schmelzpunkt 60°). Mikroskopisch besteht die Geschwulst aus wenig hellen Kugeln, epitheloiden und Riesenzellen, welch letztere ein „bewegliches" Protoplasma besitzen sollen und zwischen die Paraffinfragmente Pseudopodien aussenden, die zuweilen den ganzen Paraffinblock umgeben.

Moszkowicz kommt zu dem Schluss: „Ich muss nach unseren klinischen Beobachtungen annehmen, dass Paraffin beim

Menschen überhaupt nicht (!) resorbiert wird.

Mitunter fällt in seinen Präparaten die verhältnismässig geringe kleinzellige Infiltration und das Fehlen von Riesenzellen auf. In einem anderen Falle macht er dagegen auf die stärkere kleinzellige Infiltration und die sehr starke Wucherung der Bindegewebszellen in der Umgebung des Vaselins aufmerksam und betont das Vorhandensein von zahlreichen Riesenzellen, die teils in dem Granulationsgewebe liegen, „teils sind sie als zusammenhängende Protoplasmakörper um die Vaselinklümpchen herumgegossen.“ „Wo das Vaselin in grösseren Massen beisammen liegt, sieht man die Kristalle in Drusen von ovaler Begrenzung zusammengeballt und zwischen ihnen ein Netz von feinstem Detritus, in dem hie und da meist vielkernige Leukocyten liegen. Das Vaselin bildet also nicht eine kompakte Masse, sondern ist zerklüftet. Die Zwischenräume sind von Serum erfüllt. Von der Wand der grossen Hohlräume ragen Bälkchen in das Vaselindepot hinein. Wahrscheinlich sind sie Reste der bei der Injektion zerrissenen Bindegewebszüge. Ob nicht auch eine Neubildung von Bindegewebszellen und Eindringen derselben zwischen die Paraffininseln stattfindet, möchte ich zunächst nicht entscheiden.“

Albert E. Stein stellt folgendes fest: Bei Hartparaffininjektionen tritt um das Paraffin kleinzellige Infiltration auf, es kommt zur Riesenzellenbildung und Fibrinablagerung. Die Riesenzellen sollen dann zur Bildung von jungem Granulationsgewebe führen, das sich weiterhin in festes Bindegewebe umwandelt, das seinerseits den Fremdkörper wie eine Kapsel einhüllt. Die Härte des Paraffins soll das Einwuchern von Zellen in das Innere unmöglich machen.

Beim Weichparaffin dagegen sollen sich schon in der Zeit, in der die Bildung von wandständigen Riesenzellen stattfindet, Leukocyten langsam vom Rande her in das Innere des Paraffinblocks vorschieben. Diese Leukocyten wandeln sich dann teilweise in Spindelzellen um, andere Spindelzellen kommen vom Rande her nach und so entsteht allmählich ein fibröses Dauergewebe.

Eschweiler untersuchte ein Präparat, das einer 23jährigen Patientin entstammte, bei der wegen luetischer Sattelnase eine (wahrscheinlich Hart-) Paraffininjektion gemacht worden war. Mikroskopisch findet sich das Paraffin in eigentümlicher Schichtung runde bis ovale Bindegewebsalveolen ausfüllend, die eine ganz verschiedene Grösse besitzen. Nicht überall erreicht das Paraffin die bindege-

webige Alveolenwand. Hier bilden plattgedrückte lange Riesenzellen eine ringförmige Umhüllung der Paraffindepots und sind um dieselben herumgegossen. In den kleineren Alveolen überwiegen die Riesenzellen. Das interalveoläre Bindegewebe ist reich an epitheloiden Zellen und weist hie und da kleinzellige Infiltration auf. In manchen Alveolen sieht man, wie von den Riesenzellen aus sich Fortsätze zwischen die Paraffingarben hineinbegeben. Diese spitzen Fortsätze suchen sich dann mit solchen von an der gegenüberliegenden Alveolenwand liegenden Riesenzellen ausgehenden zu vereinigen. Die mehr peripher gelegenen Zellen (der Alveolenwand) sind epitheloid. An manchen Stellen ist die Vereinigung der Riesenzellenfortsätze inmitten des Paraffindepots vollendet. Es durchziehen dann protoplasmatische Streifen die Alveolen. Hie und da durchsetzen auch feine Bindegewebsfasern die Paraffinmassen. Nach Eschweiler's Meinung sind das Bindegewebsfaserreste, welche beim Einpressen des Paraffins in das Gewebe vom Paraffin umschlossen wurden. — Ein Einwandern von Leukocyten oder epitheloiden Zellen in das Paraffin konnte E. nicht finden. — Manchmal sind weiter rundliche Bezirke zu sehen von der Grösse und Form der Paraffinalveolen, die von mit grossen, bläschenförmigen Kernen versehenen epitheloiden Zellen ausgefüllt sind, in diesen Zellhaufen Reste von Riesenzellen. „Es unterliegt keinem Zweifel, dass diese Stellen früher einmal paraffingefüllte Alveolen gewesen sind."

Aus seinen Untersuchungen zieht Eschweiler den Schluss, dass das Schicksal des injicierten Paraffins völlige Aufsaugung und Ersatz durch Bindegewebe ist.

Kirschner untersuchte mehrere Fälle von Hart- und Weichparaffininjektionen. Für das weiche Paraffin (das Gewebsstück stammte von einem Patienten, bei dem vor $2^1/_2$ Jahren wegen Sattelnase die Injektion gemacht war), erhob er folgenden histologischen Befund: In dem fibrösen Gewebe finden sich an manchen Stellen ausgedehnte, diffuse, kleinzellige Infiltrate, die den Eindruck von Granulationsgewebe machen und einzelne Riesenzellen enthalten. Neben einzelnen grösseren fallen auch viele kleinere Vakuolen hier auf.

Im Gegensatz zu diesen diffusen Infiltraten finden sich auf der anderen Seite wieder viele kleinere herdartige Einsprengungen von mehr länglicher oder rundlicher Gestalt, so dass das Gewebe im Ganzen einen alveolären Typus annimmt. Als auffälligstes Moment weisen diese Herde grosse Riesenzellen auf. In dem fibrösen Ge-

webe finden sich hie und da blutführende Gefässe, die von einem zelligen Infiltrat umgeben sind, in dem „Fettgewebe in Form von Fettträubchen" besonders auffällt. Bei einzelnen Riesenzellen treten Vakuolen besonders deutlich hervor. Nach Kirschner's Meinung sind diese Vakuolen nichts anderes als die Stellen, in denen — ähnlich wie bei Marchand's Versuchen die Schwammstückchen — vorher die grösseren Paraffinbröckelchen gesessen haben. Das übrige weiche Paraffin ist dagegen infolge seiner leichten Resorbierbarkeit verschwunden. An seiner Stelle haben sich die erwähnten Infiltrationen ausgebildet. Kirschner glaubt, dass für den Weitertransport der Hauptmasse des weichen Paraffins schon eine leukocytäre Exsudation resp. Emigration genügt, während dort, wo für die Aufnahme der Widerstand grösserer corpuskulärer Formen zu überwinden ist, Riesenzellenbildung eintritt.

Kirschner's Untersuchungen über Hartparaffin liegen im ganzen fünf Fälle zu Grunde, bei denen es sich einerseits um ein 15 Monate altes Paraffindepot aus der Leistengegend eines Bruchkranken, ein weiteres derartiges $1^1/_2$ Jahr altes Paraffinmaterial eines 7j. Knaben, andrerseits um Paraffinprothesen nach Stirnhöhlenoperationen und um eine Paraffininjektion von der eingesunkenen Stirn eines 15j. Knaben handelt.

Histologisch verhalten sich die verschiedenen Fälle ziemlich gleich.

Mikroskopisch zeigt das Gewebe eine typisch massige Anordnung. Von breiteren Bindegewebsbalken gehen in Form einer dendritischen Verzweigung ebenfalls bindegewebige aber schmälere Bälkchen ab, welche an der Ursprungsstelle gewöhnlich breitbasig, oft mit mehreren Wurzeln entspringend sich rasch verjüngen und schmäler werden, um dann in grossem Bogen oder gewunden durch das Präparat zu ziehen. In den einzelnen Maschen ist das doppelt lichtbrechende Paraffin gut zu sehen. Die Maschen selbst werden nun grösstenteils von nichts anderem als Riesenzellen gebildet, die sich als lang ausgezogene, bandartige, ausserordentlich kernreiche, protoplasmatische Gebilde darstellen.

Sehr häufig strecken die Riesenzellen in dem eingeschlossenen Fremdkörper pseudo-podienartige, homogene, spitze Ausläufer aus, die sich in ihn hineinerstrecken und in ihm entweder blind endigen oder mit einem vom gegenüberliegenden freien Rand einer andern Riesenzelle entgegenwachsenden gleichen Fortsatz sich zu einem zarten Band vereinigen. In diese Fortsätze sollen dann von dem die Riesenzelle bildenden Kernhaufen Kerne eindringen, durch fortgesetzte pseudopodienartige Sprossung der Fortsätze, durch die daran anschliessende Vereinigung entgegenstrebender Ausläufer, durch das Einwandern der Kerne entstehen dann neue Riesenzellen, — so wird allmählich eine fortwährende Aufteilung und Verklei-

nerung des Paraffindepots bewirkt. Da wo die Fortsätze blind im Paraffin endigen, sollen weiterhin Kerne selbständig in dasselbe eindringen, so dass man oft mitten in der Paraffinmasse Kerne mit deutlich gefärbtem Protoplasma zu sehen bekommt.

Das Paraffin enthält aber noch andere organische Bestandteile. „Schon bei schwacher Vergrösserung fallen an manchen Stellen im Paraffin eigentümliche geronnene, ziemlich solide, strangartig und mit einander anastomosierende Gebilde auf; sie sind durchweg fast homogen, schwach rosa, öfters auch schwach blau gefärbt und zeigen keine gewebliche Differenzierung. Zuweilen bilden sie, untereinander verbunden, wieder selbst eine Art grossmaschigen Netzes, das sich kontinuierlich in das oben beschriebene Gewebsnetz einfügt, von dem sie sich aber durch ihr homogenes Aussehen und ihre schwächere Färbung deutlich unterscheiden, oder sie liegen frei und ohne irgend einen Zusammenhang mit dem andern Gewebe in dem Paraffin da.

Besonders da, wo diese fibrinartigen Gebilde, wenn ich sie so nennen darf, mit andern Gewebsteilen zusammenhängen oder von Riesenzellen und ihren Ausläufern erreicht werden, rankt sich um sie ein zarter, zellenreicher Besatz; man sieht dann den homogenen Strang umschlossen von einer Leiste von stark gefärbten Kernen, die in einem hellen, zarten Bindegewebe eingebettet sind.

Schliesslich verdrängen die vordrängenden Zellen den homogenen Strang — der übrigens keine Fibrinreaktion giebt — und ersetzen ihn vollständig. Das ursprüngliche aus Strängen von Riesenzellen bestehende Netz hat das andere im Paraffin befindliche in sich aufgenommen.“

Kirschner erwähnt dann noch kleine, rhombische Paraffintäfelchen innerhalb der Bindegewebszüge. An der Schmalseite dieser Täfelchen befinden sich Leukocyten, die das Paraffin „auszunagen“ scheinen.

Im Grossen und Ganzen stellt sich Kirschner die Organisation des harten Paraffins so vor, dass sich zunächst um dasselbe Riesenzellen bilden, die ihre Fortsätze in das an manchen Stellen lockere Gefüge des Paraffins einsenden. Auf dem Wege dieser Fortsätze wandern Kerne ein, neue Sprossungen bilden sich und neue Riesenzellen im Innern des Paraffins, sodass dasselbe immer mehr

in kleinere Partikel zerlegt wird. Auf der andern Seite dringen Züge von Zellen auf den Bahnen der „fibrinartigen Bildungen, die Kirschner als geronnene, vom erstarrenden Paraffin festgehaltene Gewebssäfte anspricht und die nach seiner Ansicht chemotaktisch wirken, ein und geben ihrerseits Anlass zur Riesenzellenbildung und schliesslich zur völligen Organisation. — Krlin spricht in seiner Arbeit, die keine wesentlichen histologischen Details bringt, von Strängen diffus und fein granulierter Massen, die das Paraffin durchziehen und die er für abgestorbene, vom Paraffin bei der Injektion umflossene und so ausser Ernährung gesetzte Bindegewebszüge hält.

In einer Arbeit der neuesten Zeit bespricht Broeckart die histologischen Veränderungen des in menschliches Gewebe eingespritzten Paraffins. Was das Schicksal des weichen Paraffins betrifft, so teilt dieser Autor vollkommen die Ansicht Kirschner's. Nicht so in Bezug auf das harte Paraffin. „La conclusion à tirer de ce à qui précède, c'est que l'organisation de tissu connectif n'aboutit pas, comme le prétend Kirschner, à la résorption complète de la paraffine solide." Auch er erwähnt in das Paraffin eingelagertes nekrotisches Gewebe. „Entre les coupes successives de paraffine solide ne se rencontrent que des débris fibrillaires des détritus, où l'on rechercherait en vain des traces des noyaux". —

Die Gewebsstückchen, die ich zu untersuchen Gelegenheit hatte, stammen aus der Wange einer Dame, der vor etwa 1 Jahr eine Injektion von (wahrscheinlich Hart-)Paraffin in die Wangenweichteile beiderseits von der Wangenschleimhaut aus gemacht worden war. In den letzten Monaten hatten sich nun die injicierten Weichteile nach unten gesenkt und es war so zu einer ziemlichen Entstellung des Gesichtes gekommen. Die „Paraffingeschwülste" wurden grösstenteils in mehreren Sitzungen, von der Wangenschleimhaut aus, in hiesiger Klinik wieder entfernt.

Untersucht wurden die Präparate, um das Paraffin zu erhalten und sein Verhältnis zum Gewebe feststellen zu können, in Gefrierschnitten, die vorwiegend mit Hämatoxylin-Sudan III. (Schmorl, Die pathol.-histolog. Untersuchungsmethoden. S. 103) gefärbt und dann in Glycerin aufbewahrt wurden. Um eine Verdunstung des Glycerins zu verhindern, wurde der Rand des Deckgläschens mit Paraffin abgeschlossen. — An den Gefrierschnitten wurde dann noch die Elastin-Sudanfärbung und die Färbung mit polychromem Methylenblau (Entfärbung in der Unna'schen Glycerin-Aethermischung) vorgenommen. Paraffinschnitte wurden mit

Hämatoxylin-Eosin und Hämatoxylin-Gieson gefärbt, teilweise auch nach der Lubarsch'schen Modifikation der Weigertfärbung behandelt.

Schon makroskopisch fällt, besonders deutlich an den Gefrierschnitten, der netzartige, maschige, alveoläre Bau des Gewebes auf, während aber auch Stellen von richtigem derbem Bindegewebe zu sehen sind. In den einzelnen kleinen „Alveolen" und Lücken des Gewebes kann man schon mit blossem Auge Paraffin als Inhalt erkennen. Uebt man auf die Gewebsbröckel einen gelinden Druck mit Daumen und Zeigefinger aus, so gelingt es, das Paraffin aus den einzelnen „Poren" herauszupressen.

Mikroskopisch zeigen jene porösen Partien nun einen typischen alveolären Bau.

Zwischen schmäleren und breiteren, aus zellarmem Bindegewebe bestehenden Balken, die dem ganzen Gewebe einen maschigen, netzartigen Charakter verleihen, finden sich zahlreiche grössere und kleinere, verschieden geformte, runde oder ovale Hohlräume, in denen das doppelt lichtbrechende Paraffin ausserordentlich deutlich hervortritt. Die Wand dieser Alveolen wird aus einem meist typisch epitheloiden Zellgewebe gebildet, das seinerseits in das Bindegewebe der einzelnen Balken übergeht. Ueberall finden sich zwischen den epitheloiden Zellen, meistens unmittelbar an das Paraffin angelagert, grosse, vielkernige Riesenzellen, die auch häufig, besonders bei kleineren Alveolen, die einzigen Wandelemente darstellen. In diesem Falle umgeben sie als langgestreckte, protoplasmatische Gebilde das Paraffindepot und senden zwischen die garbenartig angeordneten Paraffinmassen und -splitter hie und da kleinste Fortsätze aus, die mit Zellkernen besetzt, entweder im Paraffin blind endigen oder sich mit gleichartigen von Riesenzellen der gegenüberliegenden Alveolenwand ausgehenden Ausläufern zu bandartigen Gebilden zu vereinigen scheinen, die das Paraffin in mehrere Abteilungen bisweilen trennen.

Oft scheint es sich bei jenen das Paraffin durchsetzenden bandartigen Streifen nicht um Riesenzellenfortsätze, sondern um hintereinander angeordnete epitheloide Zellen zu handeln. Es macht hier dann den Eindruck, als ob sich das epitheloide Gewebe der Wand zwischen die Paraffinmassen hinein erstreckte. Während nun in jenen Alveolen nur einzelne einreihige Zellstränge und protoplasmatische Bänder die Paraffindepots durchziehen, ist es in andern zu mächtigen Zellansammlungen schon gekommen. Die Paraffinmassen werden allenthalben von breiten Zellzügen durchsetzt, die aus epitheloiden Zellen bestehen und kleinste Gefässe aufweisen. An manchen Stellen dieses „Organisationsgewebes" ist es inmitten der Paraffinmassen wiederum zur Riesenzellenbildung gekommen.

Das ganze Paraffindepot ist auf diese Weise in viele kleinere Partikel schon zerlegt.

Dieser Gewebsersatz des Paraffins scheint nun in engem Zusammenhang zu stehen mit Veränderungen, die sich am oder im Paraffin selbst finden. Die Paraffindepots weisen nämlich überall, be-

sonders die grösseren, in sich eigentümliche, bald breite bald schmälere, maschenartige, unter einander zusammenhängende, zuweilen ganz bizarre Formen aufweisende, homogene Bänder und Plaques auf. Das Paraffin hat hier die Struktur eines Maschennetzes. Wo nun dieses Netz merkwürdig homogen aussehender Bänder an die Alveolenwand sich erstreckt, sieht man die epitheloiden Zellen der Alveolenwand breit in dieselben übergehen. Auf jenen vorgebildeten Wegen scheint das Wandgewebe in das Paraffin einzudringen. Andererorts sieht man, wie Zellgewebszüge feinster Form jene homogenen Bänder umschlingen und sie so ganz einschliessen. Wo die „Organisation", wenn wir diese Vorgänge so nennen wollen, weiter vorgeschritten ist, sehen wir die Paraffinalveolen, oft in maschiger Form, von einem aus epitheloiden und Riesenzellen bestehenden Gewebe ausgefüllt. Zwischen diesem Gewebe liegen noch hie und da kleinere Paraffingarben, in die aber auch schon Zellen eindringen.

Endlich finden sich Alveolen vor, die schon völlig von dem epitheloiden Gewebe substituiert sind, wo kein Paraffin mehr vorhanden zu sein scheint. Bei stärkster Vergrösserung können hie und da nur noch in den auch hier vorhandenen Riesenzellen kleinste Paraffinnadeln nachgewiesen werden.

Von grösstem Interesse ist nun das Resultat der Sudanfärbung Die vorhin erwähnten, in die Paraffinmassen eingelagerten Bänder und Plaques von mehr homogenem Aussehen erweisen sich als aus unzähligen, feinsten Fetttröpfchen zusammengesetzt. Da wo das Epitheloidzellgewebe der Alveolenwand an diese Bänder anstösst (Taf. XIV—XV, Fig 1) und in dieselben übergeht, erscheinen die einzelnen Zellen auf eine ganze Strecke der Wand hin vollgepfropft von Fetttröpfchen. Allem Anschein nach haben die Zellen das freie Fett beim Einwachsen in das Paraffin in sich aufgenommen. Es scheint das Fett einen gewissen Reiz oder chemotaktische Wirkung auf die Zellen auszuüben. Noch mehr gewinnt man diesen Eindruck, wo in Alveolen an jene ganz unregelmässigen, bizarr geformten Bänder und Herde des Paraffins sich epitheloide Zellen und Fibroblasten als ein zartes Gewebe eng anlegen und sie so ganz umschliessen. Es gleichen diese Bilder ganz und gar den von Kirschner wiedergegebenen, nur dass dort das Fett natürlich nicht gefärbt wurde (Taf. XIV—XV, Fig. 2 a). Auch da wo sich von den epitheloiden oder Riesenzellen der Alveolenwand feinste Fortsätze oder Zellstränge zwischen die einzelnen Paraffinlager hineinstrecken, ist ihr Weg immer vorgezeichnet von einem schmalen Strang feinster Fettkörnchen (Taf. XIV—XV, Fig. 2 b). Oft finden sich nur jene kleinsten

Streifen von Fetttröpfchen im Paraffin vor (Taf. XIV—XV, Fig. 2b), dann ist es an diesen Stellen noch nicht zum Einwuchern von Gewebe gekommen.

In jenem weiter vorgeschritteneren Stadium der Organisation des Paraffins sind die Alveolen grösstenteils von einem aus epitheloiden und Riesenzellen bestehenden Gewebe ausgefüllt. Die einzelnen Zellen sind vollgepfropft von kleinsten Fetttröpfchen, ihre Zellkerne sind ohne irgendwelche Degenerationszeichen, in vollkommen normalem Zustande und weisen hie und da Teilungsfiguren auf (Taf. XIV—V, Fig. 3). An dünnen Gefrierschnitten, wo die Kontrastfärbung zwischen Hämatoxylin und Sudan III gut gelungen ist, entsteht so ein ausserordentlich markantes und farbenprächtiges mikroskopisches Bild. Auch hier sieht man in den noch vorhandenen Paraffinmassen, Fetttröpfchenreihen und Herde, entlang deren sich entweder Riesenzellenfortsätze oder Zellstränge in die Paraffindepots hineinerstrecken und so zur allmählichen Aufteilung desselben den Anfang machen.

Im Gegensatz zu diesen teilweise durch Gewebe substituierten Paraffinalveolen finden sich dann jene ganz soliden Gewebspartien, die durch ihre Form nur noch darauf hinweisen, dass hier früher Alveolen waren. Sie liegen in fibrösem Gewebe und weisen ebenfalls in ihren zelligen Elementen zahllose Fetttröpfchen auf.

In der Umgebung dieser Herde nimmt das Gewebe dann allmählich den Charakter eines zellreichen Bindegewebes an. Sehr typisch für jenes Bindegewebe ist das reichliche Vorkommen von vielkernigen Riesenzellen, die bei der schwachen Vergrösserung als grosse Farbklekse imponieren. Manche dieser Riesenzellen enthält einen kleinen Paraffinbestandteil in ihrem Zellleib.

Sehr gut lässt sich, da wo quergestreifte Muskulatur an den Injektionsbezirk angrenzt, die Bildung jener Fremdkörperriesenzellen auch aus den Muskelelementen verfolgen. Die einzelnen Muskelfasern nehmen ein homogenes Aussehen an, die Kerne scheinen zusammen zu sintern, bis die Faser in einige wohlgebildete Riesenzellen ausläuft.

Sehr auffallend verhält sich die Umgebung der sowohl zwischen den Alveolen, als auch in den mehr soliden fibrösen Partien zahlreich vorhandenen Gefässe. Dieselben sind umgeben von einer dicken Scheide kleiner lymphoider Zellen. Auf weite Strecken kann man diese die Gefäse umgebenden kleinzelligen Infiltrationsgewebszüge verfolgen. An vielen Stellen finden sich in jenem kleinzelligen Gewebe, den Gefässen anliegend grössere und kleinere Haufen der verschiedenst grossen Fetttröpfchen. Während Kirschner Fetttäubchen an diesen Stellen beschreibt, konnte ich nur hie und da eine einzelne wohlgebildete Fettzelle mit randständigem Kern finden. Das übrige Fett liegt extracellulär, frei zwischen den

Zellen. An einer Stelle ist im Lumen eines kleinen Gefässes, das längs getroffen ist, eine kleine wurstförmige Fettmasse zu sehen, ähnlich den in der Lunge vorkommenden embolischen Fettmassen.

Die Hämatoxylin-Eosinfärbung der Paraffinschnitte ergiebt ebenso wie die Gieson färbung nichts Wesentliches, ausser, dass auch hier in den Alveolen an manchen Stellen neben feinsten nekrotischen Gewebsfasern einige den homogenen Plaques entsprechenden Bildungen zu sehen sind.

Die Färbung mit polychromem Methylenblau (Entfärbung in der Unna'schen Glycerinäthermischung) zeigt das Vorhandensein einzelner Mastzellen sowohl in den fibrösen Balken der alveolären Gebiete wie auch im übrigen bindegewebigen Teil der Präparate. Die Elastinfärbung weist zahlreiche elastische Fasern im fibrösen Gewebe nach.

Erwähnt sei noch, dass in mehrere Tage in Schwefeläther eingelegten Gefrierschnitten keinerlei Fettbestandteile durch die Sudan III-Färbung mehr nachgewiesen werden konnten.

Was nun die Art und Weise der Substituierung des in menschliches Gewebe eingespritzten Hartparaffins — um solches kann es sich hier nach mikro- und makroskopischem Befunde nur handeln — betrifft, so kann ich die von Kirschner erhobenen Untersuchungsresultate im Wesentlichen bestätigen. Um das injizierte Paraffin, das zwischen Bindegewebsfasern, auch wohl hie und da in die Lymphbahnen eingepresst wurde, kommt es bald zur Bildung eines granulationsartigen, aus epitheloiden und Riesenzellen bestehenden Gewebes. Hie und da ganz vereinzelt finden sich einige gelapptkernige weisse Blutzellen. Wahrscheinlich bildet sich das epitheloide Gewebe aus dem umgebenden Gewebe und nicht aus den Leukocyten. Ueberhaupt scheinen die Leukocyten bei den Organisationsvorgängen des eingespritzten Hartparaffins eine ausserordentlich geringe Rolle zu spielen.

Im Gegensatz zum weichen Paraffin kommt es bei der Hartparaffinsubstituierung — eine „Einheilung" kommt auch nach meinen Untersuchungen nicht in Betracht — zur Bildung sehr zahlreicher Fremdkörperriesenzellen. Ja an manchen Stellen, besonders in den kleineren Alveolen, ist das Paraffindepot nur von Riesenzellen umgeben. —

Der Ersatz des Paraffins durch Gewebe wird nun zunächst damit eingeleitet, dass von den Riesenzellen aus zwischen die Paraffingarben und -bündel lange protoplasmatische Fortsätze, hie und da auch Stränge epitheloider Zellen, sich hineinerstrecken; diese mit Kernen besetzten Riesenzellenfortsätze endigen entweder blind im

Paraffin oder vereinigen sich mit Ausläufern gegenüberliegender Zellen.

Von jenen Ausläufern kommt es dann zu neuen Sprossungen in das Paraffin hinein, neue Riesenzellen bilden sich so inmitten des Fremdkörpers — so wird allmählich das Paraffin in viele kleine Teile zerlegt und zertrümmert.

Wie gesagt ist die Beteiligung der Leukocyten eine verschwindend geringe. Darüber, ob das Paraffin von den Zellen resorbiert und verdaut wird — wie es ja der Fall ist bei Stärke, Grieskörnern, Cholestearinkrystallen — oder ob es durch hämatogene Elemente vielleicht wegtransportiert wird, lässt sich Sicheres nicht sagen, vielleicht kommt beides in Betracht. Kirschner beschreibt ja Stellen seiner Präparate, wo Leukocyten ein Paraffintäfelchen auszunagen scheinen und ich konnte Riesenzellen finden, in denen nur noch feinste Spuren von Paraffin vorhanden waren. Dass auch eine Verschleppung kleinster Bröckelchen stattfinden kann, scheinen mir Juckuff's Untersuchungen zu beweisen.

Das aus epitheloiden Zellen bestehende Gewebe der Alveolenwand, an manchen Stellen übrigens auch mehr zartes, lockeres, gefässhaltiges Bindegewebe dringt nun entweder entlang der Riesenzellenfortsätze in die Paraffinmassen ein oder folgt jenen schon von Kirschner erwähnten und als fibrinartige Substanzen gedeuteten homogenen, in das Paraffin eingelagerten Bändern und Streifen.

Allmählich wird nun das Paraffin auf diese Weise völlig durch ein aus epitheloiden Zellen, Riesenzellen und Gefässen bestehendes Gewebe substituiert.

In Bezug auf die feineren histologischen Vorgänge hat nun die Sudan III-Färbung recht bemerkenswerte Dinge gezeigt. Jene homogenen Bänder und Plaques im Paraffin erweisen sich nämlich bei der genannten Färbung aus unzähligen, dicht nebeneinander gelagerten, kleinen und grossen Fetttröpfchen zusammengesetzt. Die Fettnatur derselben wird noch dadurch bewiesen, dass nach mehrtägiger Aetherbehandlung der Schnitte die Sudanfärbung absolut negativ ausfällt.

Wir sehen, wie das Organisationsgewebe der Alveolenwand breit in diese Bänder übergeht und wie die Zellen das Fett in sich aufnehmen. Besonders deutlich ist dies in Taf. XIV—XV, Fig. 1 zu sehen, wo in der Nähe der Uebergangsstelle des Wandgewebes in die fetthaltigen Paraffinbänder die epitheloiden Zellen der Alveolen-

wand auf eine ganze Strecke hin vollgepfropft von Fetttröpfchen sind.

An andern Stellen werden die oft bizarr geformten Bänder und Plaques von zartem Bindegewebe richtig umrankt und eingeschlossen.

Aber auch da, wo Riesenzellenfortsätze sich in die Paraffinmassen hinein erstrecken, sieht man ihren Weg gleichsam vorgezeichnet durch Züge kleinster Fetttröpfchen. Jene Bilder lassen die von Kirschner schon ausgesprochene Vermutung einer auf das wuchernde Gewebe einwirkenden Chemotaxis in der That als sehr naheliegend erscheinen.

Auch in den schon völlig durch Gewebe substituierten Alveolen sind die Zellen vollgepfropft von Fetttröpfchen.

Aus alledem dürfte hervorgehen, dass das Fett bei der Substituierung des Paraffins eine recht wesentliche Rolle spielt.

Uebrigens wurde das abnorm reichliche Vorkommen von Fett in Fremdkörpern im Verlauf der Einheilung resp. Substitution derselben auch schon von anderer Seite hervorgehoben. So fand R. Wagner die in die Bauchhöhlen von Hühnern und Tauben eingeführten Krystalllinsen, Muskel- und Eiweissstücke nach einiger Zeit von Exsudaten eingekapselt, verkleinert und mit Ablagerungen von körnigem und krystallinischem Fett umgeben, dessen Menge die des ursprünglich darin enthaltenen Fettes erheblich übertraf. Auch B. Heidenhain beschreibt die Ansammlung fettiger Substanz in der Umgebung von Fremdkörpern und führt sie auf Zerfall der eingewanderten Zellen zurück. —

Dass von den früheren Untersuchern mit Ausnahme von Eschweiler die Präparate nicht mit fettfärbenden Stoffen behandelt wurden, scheint mir nicht zum wenigsten daran zu liegen, dass die chemische Natur des Paraffins resp. Vaselins nicht genügend erwogen wurde, dass man vorneherein annahm, die Fettfärbung des Paraffins falle positiv aus, dass also damit nicht viel zu machen sei. Wie gesagt, nur Eschweiler hat mit Sudan gefärbt, allerdings mit negativem Erfolg [1]).

Während die Fette aus Gemengen von Glyceriden der höheren Fettsäuren und der Säuren der Oelsäurenreihe von der Formel

$$C_3H_5(C_{16}H_{31}O_2)_3,\ C_3H_5(C_{18}H_{35}O_2)_3 \text{ und } C_3H_5(C_{18}H_{33}O_2)_3$$

1) Die Osmierung ist nicht zu verwenden, da das Paraffin ebenfalls reducierend wirkt.

gebildet werden, sind die Paraffine resp. Vaseline gesättigte Kohlenwasserstoffe sogenannte Grenzkohlenwasserstoffe (von der allgemeinen Formel $C_n H_{2n+2}$), die mit den ersteren nicht das Geringste zu thun haben. Grenzkohlenwasserstoffe heissen sie, weil sie keine Atome oder Atomgruppen mehr binden und in der Kälte selbst von energisch oxydierenden Stoffen, sowie von konzentrierter Schwefel- und Salpetersäure nicht angegriffen werden. —

Für die Frage, woher dies Fett inmitten des Paraffins herstammt, sind natürlich jene chemischen Eigenschaften des Paraffins von wesentlicher Bedeutung. Eine Umwandlung von Paraffin in Fett — es würde sich dabei um Oxydationsvorgänge handeln — ist bis jetzt chemisch noch nicht nachgewiesen, wenn sie auch theoretisch nicht ganz unmöglich wäre. Jedenfalls muss die Annahme einer Entstehung des Fettes aus dem Paraffin innerhalb des menschlichen Gewebes zur Zeit als höchst unwahrscheinlich abgelehnt werden.

Am wahrscheinlichsten ist wohl die Herkunft des Fettes aus dem menschlichen Gewebe oder den Gewebssäften.

Es liesse sich die Frage diskutieren, ob das im Paraffin vorhandene kleintropfige Fett vielleicht von eingewanderten Leukocyten stammt, die dort zu Grunde gegangen, „fettig degeneriert" wären. Gegen diese Annahme spricht neben anderm, auf das später eingegangen werden soll, der Umstand, dass die Beteiligung der weissen Blutzellen bei den in Frage kommenden Organisationsvorgängen eine verschwindend geringe ist. Es ist wohl auszuschliessen, dass auf diesem Wege das Fett in das Paraffin hineinkommt.

Schon plausibler ist auf den ersten Anschein die Annahme, dass es sich bei jenen Fettlagern um Stellen handelt, wo Gewebe, das vom Paraffin völlig umflossen und so ausser Ernährung gesetzt wurde, langsam degenerierte, dass man es hier also mit Gewebsnekrosen zu thun habe, was besonders Krlin angenommen hat.

Auch hiergegen spricht manches. In den Paraffinschnitten, in denen ja durch die vorhergehende Behandlung mit Anilinöl, Xylol das Injektionsparaffin nicht mehr vorhanden ist, finden sich nur kleinste, völlig nekrotische Bindegewebsfaserbruchstücke vor; allerdings sind in manchen Alveolen auch Bildungen zu sehen, die den in Frage kommenden Plaques entsprechen, die aber weniger als Nekrosen, sondern mehr als fibrinartige Substanzen imponieren, obwohl die Fibrinfärbung negativ ausfällt.

Dann spricht (in den frischen Schnitten) der enorme Fettreichtum und die Lokalisation des Fettes gegen Nekrosen.

Nehmen wir Nekrosen an, in denen das Fett durch sogenannte „fettige Degeneration" der Zellelemente aufgetreten ist, so müssen wir, da ja jene Gewebsteile im Paraffin als von jeder Blutcirkulation abgeschlossen zu betrachten sind, auch das Vorhandensein irgendwelcher Saftströmung auszuschliessen ist, auch annehmen, dass sich das Fett durch Umwandlung aus dem Eiweiss der zelligen Elemente gebildet habe. Hiergegen spricht der Satz v. Freedens: „Bei der fettigen Degeneration wie Infiltration entsteht das Fett durch Einwanderung in die Zellen, nie aber durch Zerfall des Zelleiweisses". Jedenfalls ist bis jetzt eine Umbildung von Eiweiss in Fett unter Bedingungen, wie sie im Körper vorliegen (unter Bakterienausschluss), noch nicht nachgewiesen.

Auch für einen Haupttypus der fettigen Degeneration, nämlich die nach Vergiftungen (besonders Phosphor) in Leber und andren Organen auftretende ist wohl mit Bestimmtheit die Herkunft des Fettes aus den Fettdepots d. h. in letzter Instanz der Nahrung, nicht ein Umsatz aus dem lokalen Eiweiss, anzunehmen (Herxheimer).

Ferner spricht gegen Nekrosen die Lokalisation des Fettes. Während wir überall in unsern Präparaten eine gleichmässige Anordnung des Fettes in jenen homogenen Paraffinbändern nachweisen können, finden wir beim anämischen Niereninfarkt, in den Nekrosen der malignen Geschwülste u. s. w. dass Fett immer auf die Randzone des nekrotischen Herdes beschränkt, nie oder nur ganz vereinzelt Fetttröpfchen in der Nekrose selbst.

So stellte auch Fischler fest, „dass wirklich anämische Teile, seien sie lebendig oder abgestorben, kein morphologisch nachweisbares Fett führen".

Die Zelle, die Fett enthält, muss noch leben (Reinhardt). In den fetthaltigen Bändern und Streifen des Paraffins finden sich aber nicht die geringsten Spuren zelliger Elemente vor.

Eine Erklärung für die Herkunft des Fettes erscheint m. E. noch für die am meisten ungezwungendste, dass es sich nämlich um sehr fettreiche Gewebssäfte handelt, die vom Paraffin eingeschlossen wurden. Um so mehr kann man dies annehmen, als wir die Paraffininjektion als ein Gewebstrauma auffassen müssen, an das sich, besonders bei Injektionen in fettreiche Teile, Fettgewebszertümmerungen anschliessen und Fett in

kleinsten Tröpfchen sowohl in die Gewebssäfte wie in das Blut gelangt. Dass dies der Fall ist, scheint mir auch aus dem Befund von Fetttröpfchenansammlungen um die Gefässe und an einer Stelle einer wurstförmigen Fettmasse in einem kleinen Gefäss hervorzugehen. Es handelt sich wohl hier um pathologische Vorgänge, die die Fettembolie einleiten.

Von grossem Interesse wäre es wohl auch festzustellen, in welchem Masse Fettembolien nach Injektionen zu Stande kommen. Vielleicht haben die m. E. sicher bei Paraffininjektionen auftretenden Fettembolien auch eine klinische Bedeutung.

Der Befund von einzelnen Fettzellen in dem die Gefässe umgebenden kleinzelligen Infiltrationsgewebe in der Umgebung der Fetttröpfchenansammlungen scheint mir übrigens die Hester'schen Untersuchungen zu stützen, der zu dem Schlusse kommt, „dass Muskelfasern, Fascienzellen, die Zellen eines zelligen Infiltrates, die Markscheiden des Nerven, Fett enthalten, wenn sie einige Zeit lang in nächster Nähe der Fetttröpfchen gelegen haben".

Hiermit kommen wir zur Frage, wie die Zelle dem freien Fett gegenüber sich verhält, und ob man in diesem Sinne von einer Art Reiz (bzw. chemotaktischen Wirkung), die das Fett auf das Gewebe ausübt, sprechen kann. Dass die Zellen der verschiedensten Gewebe zu freiem Fett in Beziehung treten, es aufnehmen, zeigen ja die Untersuchungen Hester's. Litten stellte fest, dass Leukocyten in die Randzone des anämischen Niereninfarkts einwandern, und den hier vorhandenen Fettdretitus aufnehmen. Lubarsch erwähnt, dass es nach Einführung allerdings fremdartigen Fettes in die Blutbahn sogar zu Endothelwucherungen und Riesenzellenbildung kommt.

In seiner bekannten Arbeit teilt schliesslich Fischer mit, dass er nach Injektion von Olivenöl unter die Haut des Kaninchens, bald an der darüberliegenden Epithelschicht eine nicht unbeträchtliche Verdickung des Epithels mit tiefen Aussprossungen nachweisen konnte.

Nach alle dem ist es nicht unwahrscheinlich, dass das Fett in der That auf die tierische Zelle einen gewissen Reiz ausübt.

Für die Frage der Substituierung des Hartparaffins hat aber das in demselben vorhandene Fett noch eine besondere Bedeutung insofern, als es aus dem Hartparaffin, das gerade infolge seiner Härte zu den schwer resorbierbaren Fremdkörpern gehört, einen

porösen, also leichter resorbierbaren macht.

Sehr deutlich lässt sich diese Umwandlung des Hartparaffins in eine poröse Substanz dadurch nachweisen, dass man Paraffin mit Olivenöl erhitzt. Es entsteht hierbei eine völlig klare Flüssigkeit. Nach dem Erkalten bildet sich dann eine ganz homogene Masse. Durch leichten Druck auf dieselbe gelingt es unzählige kleinste Oeltröpfchen, wie aus Poren, auszupressen.

Zum Schlusse möge noch erwähnt sein, dass die Organisation des weichen Paraffins viel schneller und viel stürmischer erfolgt wie die des harten. Riesenzellenbildung ist dabei nur minimal. Das gefässhaltige Bindegewebe dringt ohne Schwierigkeit in den weichen Fremdkörper ein und bald ist das Paraffin völlig durch Gewebe ersetzt. —

Auch aus unserem Falle geht hervor, dass das Schicksal des Hartparaffins ebenfalls völlige Substitution durch Bindegewebe ist. Vom histologischen Standpunkt aus kann daher ein wirklicher kosmetischer Dauererfolg der Paraffininjektionen nur für höchst unwahrscheinlich gehalten werden.

Litteratur.

1) Ehrlich, Zur Frage der subkutanen Paraffininjektion. Veröffentlichungen aus dem Gebiete des Militärsanitätswesens. Heft 35. Beiträge zur Chirurgie und Kriegschirurgie. Berlin 1906. — 2) Eschweiler, Das histologische Verhalten des Paraffins im lebenden Gewebe des Menschen. Arch. f. Laryngologie und Rhinologie. Bd. 17. 1905. — 3) Fischer, Die experimentelle Erzeugung atypischer Epithelwucherungen und die Entstehung bösartiger Geschwülste. Münch. med. Wochenschr. 1906. 42. — 4) Herxheimer, Ueber Fettinfiltration und Degeneration. Ergebnisse der allgemeinen Pathologie und patholog. Anatomie, Lubarsch-Ostertag. VIII. Jahrgang. 1904. — 5) Kirschner, Paraffininjektionen in menschliches Gewebe. Virchow's Arch. Bd. 182. — 6) F. Marchand, Der Process der Wundheilung. Deutsche Chirurgie. Stuttgart 1901. — 7) Moscowitz, Ueber subkutane Paraffininjektionen. Wien. klin. Wochenschr. 1903. Nr. 2. — 8) Ders., Ueber subkutane Injektionen von Unguentum Paraffini. Wien. klin. Wochenschr. 1901. 25.

XXVI.

AUS DER

CHIRURGISCHEN KLINIK ZU TÜBINGEN.

DIREKTOR: PROF. DR. v. BRUNS.

Ueber die Epulis und die Resultate ihrer Behandlung.

Von

Dr. R. Kühner.

Diente ursprünglich der Begriff Epulis, der Bedeutung des Wortes entsprechend, einer rein topographischen Abgrenzung von Geschwülsten der Kiefer, so hat sich allmählich ein anderer Sinn mit diesem Worte verknüpft. Wir verstehen heute unter Epulis schlechthin der Bindegewebsreihe angehörende Tumoren der Weichteilbedeckungen des Alveolarfortsatzes, welche ihrem histologischen Charakter nach zwar alle Uebergänge von einfachem Fibrom zum Sarkom zeigen können, in der Mehrzahl der Fälle aber ausgesprochene Sarkome darstellen. Besonders ist es das Riesenzellensarkom, als dessen typischen Vertreter man geradezu die Epulis bezeichnen könnte.

Es gilt nun als bekannte Thatsache, dass diese Epuliden trotz ihres histologisch malignen Charakters klinisch eine auffallende Gutartigkeit zeigen.

Man sollte meinen, dass hinreichend klinische Untersuchungen vorliegen, welche diesen Glauben an die Gutartigkeit der Epulis begründen. Das ist nun merkwürdiger Weise durchaus nicht der Fall. Die Litteratur über Epulis ist an sich recht spärlich, vor allem mangelt es aber an Arbeiten, welche dem klinischen Charakter derselben Rechnung tragen und an einem grösseren lange

beobachteten Materiale nachweisen, dass thatsächlich die Ep
wenn sie entsprechend behandelt wird, den Ruf ihrer verhäl
mässigen Gutartigkeit verdient.

Die beiden einzigen hier in Betracht kommenden Arbeiten
die von Philippeau und Gunzert. Von andern Verfas
wie Stein, Wassermann, Haasler wird die Epulis mit
übrigen Tumoren der Kiefer zusammen behandelt. Dadurch
es sehr erschwert ein genaues Bild über den klinischen Char
der Epulis allein zu erhalten. Da das Material Philippe
nur 8 Fälle umfasst, bleibt als einzige umfangreichere Arbeit
die von Gunzert übrig; sie handelt über 43 Fälle.

Es ist demnach wohl angezeigt, an der Hand eines grös
Materials, den Fragen über den klinischen Verlauf und die Prog
der Epulis nachzugehen. Ich bin deshalb gerne der Aufforde
meines hochverehrten Lehrers, des Herrn Prof. Dr. v. Brun
folgt, das Material über Epulis aus der chirurgischen Univers
klinik in Tübingen dafür zu benutzen. Auch an dieser Stelle sp
ich für die gütige Ueberlassung desselben meinen aufrichti
Dank aus.

In den Bereich unserer Betrachtung haben wir alle Fälle
Epulis bezogen, die in einem Zeitraum von 35 Jahren, 1870—
an der chirurgischen Klinik in Behandlung kamen, und zwa
wohl die in der Klinik aufgenommenen, als auch die nur am
torisch behandelten Fälle. Es sind dies im ganzen 90 Fälle. N
gemäss waren bei den ambulatorisch behandelten Fällen die
zeichnungen in den Journalen weniger ausführlich, worauf b
ders der Umstand zurückzuführen ist, dass nur bei $^1/_3$ der
eine histologische Untersuchung vorliegt. Da wir jedoch in u
Zusammenstellung nur solche Fälle aufgenommen haben, die
dem klinischen Bild sicher Epuliden sind, so sind auch die m
skopisch nicht sicher gestellten Fälle für unsere Frage verwe

Histologisch untersucht wurden im ganzen 31 Fälle; bei d
wurde 20mal Riesenzellensarkom festgestellt, 2mal Spindelze
sarkom, 4mal Fibrosarkom. Dazu kommen 2 Fibrome, 1 O
fibrosarkom, 1 Osteom und 1 Granulom. Das Riesenzellensa
steht also mit $^2/_3$ aller Fälle an Häufigkeit weitaus an erster S
Das entspricht auch den Angaben anderer Zusammenstellu
Wassermann (9) findet unter 18 untersuchten Fällen 13 Ri
zellensarkome, 3 Spindelzellensarkome, sowie 2 gemischte Fo
Von den 8 Fällen Philippeau's (11) sind die 4 untersu

Fälle sämtlich Riesenzellensarkome. Gunzert (12) hat unter seinen 43 Fällen 22 Riesenzellensarkome, 4 Fibrosarkome, 2 gemischtzellige Sarkome und 1 Spindelzellensarkom, ausserdem 2 Fibrome, 1 Enchondrom und 1 Carcinom, die übrigen 10 Fälle sind nicht genau histologisch untersucht.

Was nun die Verteilung auf Alter und Geschlecht betrifft, so finden wir Folgendes: Unter den 90 Epuliden gehören 57 = 63,31% dem weiblichen und 33 = 30,71% dem männlichen Geschlecht an. Vergleichen wir die in der Litteratur vorliegenden Angaben darüber, so finden sich bei

Billroth (13)	unter	28	Epuliden	17	Weiber	11	Männer
Wassermann (9)	„	22	„	14	„	8	„
Birnbaum (14)	„	7	„	7	„	0	„
Bayer (15)	„	17	„	13	„	4	„
Philippeau (11)	„	8	„	5	„	3	„
Stein (8)	„	14	„	12	„	2	„
Gunzert (12)	„	43	„	27	„	16	„
Zusammen	„	139	„	95	„	44	„

Oder es gehören dem weiblichen Geschlecht 68,35%, dem männlichen 31,65% an.

Nehmen wir unsere Fälle noch dazu, so erhalten wir 229 Epuliden, von denen 152 oder 66,38% dem weiblichen Geschlecht und 77 oder 33,62% dem männlichen Geschlecht angehören. Es sind also unter den an Epulis Erkrankten fast genau $^2/_3$ Weiber und $^1/_3$ Männer.

Als Durchschnittsalter aller unserer Patienten ergeben sich 26 Jahre 4 Monate, als das der männlichen allein 18 Jahre, als das der weiblichen rund 31 Jahre. Der jüngste männliche Patient ist 3 Jahre, der jüngste weibliche 7 Jahre alt. Der älteste männliche Patient ist 66 Jahre, der älteste weibliche 70 Jahre alt. Die Verteilung auf die einzelnen Jahrzehnte ist folgende. Es befanden sich

	Weiber	Männer	Zusammen
zwischen 1 und 10 Jahren	4	9	13
„ 11 „ 20 „	12	13	25
„ 21 „ 30 „	14	7	21
„ 31 „ 40 „	15	1	16
„ 41 „ 50 „	5	1	6
„ 51 „ 60 „	3	1	4
„ 61 „ 70 „	4	1	5

Am meisten beteiligt ist demnach das 2. Jahrzehnt, demn das dritte. Im ersten Jahrzehnt überwiegt das männliche Gesch um das Doppelte, im zweiten sind beide Geschlechter gleich vertreten, im dritten überwiegt wieder das weibliche ums Dop und beherrscht dann die folgenden Jahrzehnte vollkommen. bezüglich des Lebensalters decken sich unsere Resultate mit jenigen Anderer. Stets wird das jüngere und mittlere Leben als vorherrschend hingestellt.

Wir können also die Epulis als eine das weibliche Geschlech vorzugende Erkrankung des jüngeren und mittleren Alters bezeic Dabei besteht beim männlichen Geschlecht eine fast ausschliess Bevorzugung der 3 ersten Lebensdezennien.

Was die Lokalisation der Epulis anbelangt, so ist be 42 mal der Unterkiefer, 36 mal der Oberkiefer betroffen, ei gleichzeitig Ober- und Unterkiefer. In 13 Fällen ist der Sitz näher angegeben. Es wäre demnach der Unterkiefer häufige krankt als der Oberkiefer.

Unter 49 Fällen, bei welchen Angaben über die befallene vorhanden sind, war die linke Seite 29 mal erkrankt — 8 ma Oberkiefer, 21 mal der Unterkiefer —, die rechte Seite 20 ma krankt — 12 mal der Oberkiefer, 8 mal der Unterkiefer. E also im ganzen die linke Seite häufiger als die rechte beteiligt 54 Fällen finden wir den Sitz der Geschwulst genauer durch gabe der betroffenen Zähne bezeichnet.

Besonderheiten durch Bevorzugung bestimmter Zähne sind bei nicht zu finden, höchstens lässt sich sagen, dass verhäl mässig am häufigsten die Eckzähne beteiligt sind, am seltenste Prämolarzähne.

Für die noch offene Frage nach der Aetiologie der E erhalten wir auch durch unser Material keine Förderung.

Sehr verschiedene Momente sind hier schon angeschuldigt wo So wird betont, dass Reize, wie sie von den scharfen Rän cariöser Zähne ausgehen, begünstigend einwirken können. F soll der häufig damit einhergehende Mangel der Mundpflege Rolle spielen. Es soll deshalb die Epulis häufiger bei den nied Stande angehörigen Patienten vorkommen. Dieser Ansicht wohl mit Recht entgegengehalten, dass das Material, aus den gewonnen ist, eben aus den Polikliniken und Ambulatorien rührt, in denen Patienten aus dem niederen Stande die Meh bilden. Andererseits trifft man häufig auch bei vollständig ge

dem Gebiss Epulis an. Von Manchen wird die Entstehung auf irgend ein Trauma von aussen zurückgeführt; doch scheint dies ziemlich selten zu sein; bei uns z. B. ist kein derartiger Fall vorhanden; häufiger tritt vielleicht die Geschwulst nach Zahnextraktionen auf, bei uns dreimal; 9mal wird betont, dass cariöse Zähne vorhanden, in den übrigen Fällen ist keine Ursache angegeben.

Wenn von einigen Autoren Kauen und Rauchen von Tabak als besonders begünstigendes Moment angesehen werden, so steht dem wohl entgegen, dass die Epulis doch weit häufiger beim weiblichen Geschlecht und auch schon sehr zahlreich in ganz jugendlichem Alter vorkommt. Auch Gravidität soll begünstigend einwirken; so erwähnt Gunzert (12) unter seinen 43 Fällen 4, bei denen während der Schwangerschaft Recidive auftraten; nach von Winkel (20) seien Zahnfleischwucherungen besonders zur Zeit der Schwangerschaft häufig. Unter unsern 90 Fällen ist jedoch kein derartiger Fall bekannt. Endlich ist auch versucht worden, die Epulis auf parasitären Ursprung zurückzuführen [D. de Tortunet (21)], doch ist es bis jetzt nicht gelungen, einen bestimmten Mikroorganismus als Urheber festzustellen. Es bleibt demnach die Aetiologie der Epulis noch unaufgeklärt.

Der klinische Verlauf unserer Fälle zeigt das sich stets wiederholende bekannte Bild, wie es in Lehrbüchern als typisch beschrieben ist und in den einschlägigen Arbeiten immer wiederkehrt. Nur einer unserer Fälle (Fall 74, Anton R.), macht insofern eine Ausnahme, als hier die Epulis gleichzeitig mit multiplen Knochensarkomen der Extremitäten auftritt, und zwar von Humerus, Ulna, Femur und Tibia, die zweimal zu Spontanfrakturen führten. Es handelt sich dabei um Riesenzellensarkom des Unterkiefers mit dem typischen Charakter der Epulis. Es war hier die Frage, ob die Epulis das Primäre war oder nicht vielmehr eine Metastase eines anderen Herdes. Patient erlag seinem Leiden nach $1^1/_4$ Jahren. Einen ähnlichen Fall beschreibt Philippeau (11). Bei einer 35jährigen Frau war ein Riesenzellensarkom des Oberkiefers entfernt worden; nach 3 Jahren traten multiple Spontanfrakturen auf, an Tibia, Humerus und Femur, bei der Sektion fanden sich in vielen Teilen des Skeletts Entzündungsherde und kleine Tumoren.

In den übrigen Fällen sehen wir das charakteristische Bild: Es handelt sich um erbs- bis wallnussgrosse Tumoren, von bald weicherer, bald derberer Konsistenz, und mehr oder weniger grossen Blutreichtum. Die Geschwülste sind teils verschieblich auf

der Unterlage, teils mit dem Knochen fest verwachsen, häufig stielt und dem Alveolarfortsatz sattelförmig aufsitzend; ein a mal breitbasig, mit der Aussenseite desselben verwachsen oder einer Zahnalveole, einem cariösen Zahn, oder auch zwischen Zähnen heraustretend. Eigentliche von der Geschwulst ausgel Schmerzen werden nie geklagt; die einzigen Beschwerden w eines Teils durch häufige Blutungen bei gefässreicheren Epu oder durch Geschwürsbildung an der Oberfläche derselben v sacht, anderenteils haben sie darin ihren Grund, dass durch Grösse und Lage der Geschwülste Störungen beim Sprechen Kauen entstehen und dass sie ausserdem häufig einen kosmeti Defekt bedeuten, nicht allein durch ihre Grösse und Form s sondern auch hauptsächlich dadurch, dass sie vielfach die be barten Zähne lockern und aus ihrer Lage verschieben. Dr metastasen scheinen nur sehr selten vorzukommen. In zwei un Fälle ist Drüsenschwellung vorhanden; bei dem einen erga histologische Untersuchung, dass es sich um keine sarkom Metastase handelte, beim andern Fall bestand zugleich Lu tuberkulose und war ohne Zweifel wohl darauf die Drüsensc lung zurückzuführen. Gunzert (12) berichtet von 16 Fälle denen Drüsenschwellung vorhanden, doch ist in keinem na wiesen, dass es sich um Metastasen handelt.

Nähere Angaben über die Dauer und die Zeit der Entste finden wir in 54 Fällen. Im Durchschnitt bestand die Epuli $14^1/_2$ Monaten und zwar bei den weiblichen Patienten im D schnitt seit $17^1/_4$ Monaten, bei den männlichen seit $9^3/_4$ Mon Doch sind die Angaben meist etwas unbestimmt, da die Pati eben oft erst dann auf ihre Epulis aufmerksam werden, wen ihnen Beschwerden macht, ausser wenn sich ihre Entstehung einen bestimmten Vorfall, wie die Extraktion eines Zahns zu führen lässt.

Das Wachstum ist häufig ein typisches, es wird oft von Patienten angegeben, die Geschwulst habe schon längere Zei standen, sei anfangs nur langsam grösser geworden, plötzlich rascher gewachsen, was dann den Entschluss, darnach sehe lassen, hervorrief. Nach unsern Fällen ist bei jugendlichen viduen besonders im ersten und zweiten Jahrzehnt das Wach etwas rascher, als bei älteren, und bei den weiblichen Kra etwas langsamer, als bei den männlichen.

Eine Benachteiligung des Allgemeinzustandes der Patiente

in keinem Fall vorhanden, wenn wir von Fall 74 absehen, bei dem eine allgemeine Sarkomatose vorhanden war und dadurch starke Kachexie bestand. Die Patienten kamen zur Klinik, weil ihnen ihr Leiden die oben angeführten Beschwerden verursachte.

Die Behandlung bestand bei 86 unserer Fälle in operativer Entfernung des Tumors. 3mal wurde die Operation verweigert, 1mal nur zwecks histologischer Untersuchung partiell die Epulis excidiert (Fall 74). Bei der Operation begnügte man sich nicht mit oberflächlicher Abtragung, ausgenommen wenige Fälle in früherer Zeit, wo die Geschwulst nur mit dem Galvanokauter entfernt oder einfach excidiert wurde, sondern der Tumor wurde nach Entfernung der beteiligten Zähne möglichst radikal exstirpiert, indem der betroffene Teil des Processus Alveolaris teils weggemeisselt, teils mit der Luer'schen Zange abgetragen wurde. Nach Entfernung des Tumors wurde die blutende Fläche mit Jodoformgaze tamponiert, wodurch auch stärkere Blutungen zum Stillstand gebracht werden konnten. Nach wenigen Tagen konnten die Patienten nach Hause entlassen werden.

Von den 90 in klinische Behandlung gekommenen Patienten litten 11 bereits an einem Recidiv. Bei ihnen war auswärts nur die oberflächliche Abtragung der Geschwulst, soweit sie sichtbar war, gemacht worden. Aus diesen Zahlen geht eine ziemlich beträchtliche Recidivfähigkeit der Epulis hervor, die nicht ganz im Einklang steht mit der angeblichen Gutartigkeit dieser Tumoren. Doch ist diese Angabe keineswegs neu; man findet 2- und 3malige Recidive angegeben, es sollen sogar schon 8 Rückfälle vorgekommen sein.

Dass eine Abtragung lediglich der Geschwulst selbst zu einem Recidiv disponieren muss, liegt ja auf der Hand. Bei einer oberflächlichen Entfernung bleibt der Stiel der Geschwulst, der neben oder in einem Zahnfache liegt, zurück und bildet den Ausgangspunkt des neuen Tumors.

Es war nun für uns von besonderem Interesse das Schicksal unserer Patienten, welchen von vornherein die radikalste Behandlung zu teil wurde, zu erfahren.

Es gelang beim weitaus grössten Teil unseres Materials die Ergebnisse der Behandlung festzustellen. Dies wurde in der Weise erreicht, dass auf amtlichem Wege den Patienten ein Fragebogen vorgelegt wurde. Eine Anzahl früherer Patienten stellte sich auch persönlich vor. Dadurch konnten wir von 83 unter 90 Fällen be-

stimmte Nachrichten erhalten. Die längste Zeitdauer zwischen O
ration und Nachuntersuchung beträgt 34 Jahre, die kürzeste
und $1^3/_4$ Jahre, in den übrigen Fällen betrug sie mindestens
2 Jahre.

Wir betrachten zunächst die 4 nichtoperierten Fälle. Von
sen starben 3 an ihrem Leiden, der eine (Fall 74) an allgeme
Sarkomatose, der zweite, ein Mann von 54 Jahren, nach 3 Ja
an der sich immer mehr ausbreitenden Epulis, der dritte, ein M
von 66 Jahren, starb 8 Wochen nach der Untersuchung an e
von der Epulis angeblich ausgehenden Blutvergiftung. Beim 4.
einem fünfjährigen Knaben, trat Spontanheilung ein; die Ep
blieb auch geheilt, wie durch die nach 25 Jahren gemachte N
untersuchung festgestellt werden konnte.

Die übrigen 86 Fälle wurden alle operiert. Von 79 derse
kennen wir das definitive Ergebnis. Es blieben nach der er
Operation in der chirurgischen Klinik 72 (91,12%) dauernd
heilt. In 7 Fällen (8,86%) traten Recidive auf, von wel
nachträglich noch 5 dauernd geheilt wurden, und zwar 2 durch
zweite Operation, eines durch einfache Abschnürung des Tu
seitens des Patienten und zwei durch Spontanheilung durch
eiterung. Möglicher Weise lagen in den letzten 3 Fällen gar k
Recidive vor, sondern nur Granulationswucherungen vielleicht
nekrotische Teile des Kiefers. Zwei Patienten starben an Recidi
das einemal handelte es sich um ein Riesenzellensarkom bei e
35jährigen Frau (Fall 40), nach 3 Wochen trat das Recidiv
und führte bei raschem Wachstum nach einem weiteren Monat
Tod. Das zweitemal war es ebenfalls ein noch jüngerer Pa
(Fall 9), ein 28jähriger Mann, dieser bekam gleichfalls sofort
der Operation ein Recidiv und erlag demselben nach kurzer

Dauernd geheilt blieben demnach 77 oder 97,4
der operierten 79 Fälle.

Vergleichen wir damit die Ergebnisse anderer Statistiken
finden wir bei Wassermann unter 22 Fällen 71,43% Hei
bei Gunzert unter 43 Fällen 94,7%. Philippeau beri
über 6 Dauerheilungen bei 8 Fällen. Die Kranken von Birnb
und Ohlemann sollen sämtlich dauernd geheilt geblieben sei

Demnach wären unsere Resultate als sehr günstige zu bez
nen. Vor allem sind aber unsere Untersuchungen geeignet, ein
sächliches und einwandfreies Bild über den klinischen Verlau
Epulis zu geben, was die bisherigen Mitteilungen teils weger

Kleinheit des Materiales überhaupt, teils wegen der geringen Anzahl der nachuntersuchten Fälle nicht zu bieten im Stande sind.

Es ist durch unsere Nachforschungen zweifellos bewiesen worden, dass die Epulis bei entsprechender radikaler Behandlung fast immer zur Heilung kommt.

Wird die radikale Entfernung der Epulis durch Abtragung des ganzen befallenen Teiles des Alveolarfortsatzes versäumt, dann verliert die Epulis ihren gutartigen Charakter und es treten die Eigenschaften hervor, welche der histologische Bau erwarten lässt. So finden sich unter unsern Fällen nicht weniger als 11, die teils als erstes, teils als zweites Recidiv in Behandlung kamen. Hier fehlt die zweckmässige radikale Operation, welche dann eine Dauerheilung herbeiführt.

Vor allem zeigen uns aber die Fälle, welche überhaupt nicht operiert wurden, dass wir es bei der Epulis doch eben mit einem Sarkom zu thun haben. Von den 3 Patienten, welche unoperiert die Klinik verliessen — Fall 74 scheidet hier aus — starben 2 an ihrem Leiden.

Ich fasse kurz noch einmal das Ergebnis der vorstehenden Zeilen dahin zusammen: Die an einem grossen Material angestellten Nachforschungen haben zweifellos ergeben, dass die unter dem Namen Epulis bekannten Geschwülste des Alveolarfortsatzes bei radikaler operativer Behandlung eine günstige Prognose geben, bei ungenügender Entfernung aber leicht recidivieren und, sich selbst überlassen, in der Regel zum Tode führen.

Damit sage ich nichts principiell Neues. Ich glaube aber durch meine Ausführungen den bisher fehlenden einwandsfreien klinischen Beweis für eine schlechthin als bekannt geltende Thatsache erbracht zu haben.

Krankengeschichten.

1. Genoveva H., 24 J. Seit 2 Jahren langsam wachsende nicht schmerzende Geschwulst am Unterkiefer. Dem Unterkiefer sattelförmig aufsitzende, den II. und III. Molaris verdrängende, derbe taubeneigrosse fibröse Epulis mit glatter Oberfläche. Extraktion des Molaris II und III. Entfernung des Tumors mit dem Galvanokauter. Nachuntersuchung (nach 35 Jahren): dauernd geheilt.

2. Georg R., 8 J. 14 Tage nach Extraktion eines Schneidezahns am Unterkiefer wurde eine erbsengrosse, rote schwammige Geschwulst an der Stelle dieses Zahnes bemerkt. Vom Arzt entfernt mit Extraktion

der benachbarten Zähne. Nach 5 Wochen linsengroses Recidiv, a
lich zu Wallnussgrösse anwachsend. Hierauf zum zweitenmal e
— Jetzt 2. Recidiv: stark haselnussgrosse, braunrote verschiebliche
mit teilweiser Resektion des Alveolarfortsatzes. — Nachuntersu
kein Recidiv mehr. † nach 15 Jahren an Lungentuberkulose.

3. Anna Schw., 34 J. Epulis des rechten Unterkiefers. P
Resektion der Mandibula. Nachuntersuchung: dauernd geheilt.
10 Jahren an Apoplexie.

4. Barbara D., 47 J. Epulis des r. Unterkiefers. Partielle
tion der Mandibula. Nachuntersuchung: dauernd geheilt, nach 9
an Pneumonie gestorben.

5. Sabina H., 34 J. Epulis fibromat. des Oberkiefers. Entf
mit partieller Resektion. Nachuntersuchung (nach 25 Jahren): d
geheilt.

6. Karl 5 J. Seit 2 Monaten kleine Geschwulst am
kiefer an Stelle zweier fehlender Schneidezähne. Daselbst dem
rand pilzförmig aufsitzende derbe Geschwulst mit ulcerierter Obe
Operation verweigert. Nachuntersuchung (nach 25 Jahren): Sp
heilung.

7. Katharine H., 25 J. Vor 3 Jahren Geschwulst an Stelle
Eckzahns des Oberkiefers. Entfernung. Jetzt Recidiv an gleicher
halbwallnussgross. — Entfernung mit oberflächlicher Abmeisselu
Alveolarfortsatzes. Nachuntersuchung: dauernd geheilt, nach 10
an Lungenentzündung gestorben.

8. Barbara Kr., 65 J. Epulis fibromat. des Unterkiefers. —
pation mit dem Galvanokauter. Nachuntersuchung: dauernd geheilt
17 Jahren an Lungenentzündung gestorben.

9. Johannes S., 28 J. Epulis sarcomatosa mandibulae. Exstir
Nachuntersuchung: bekam bald ein Recidiv und soll daran gestorbe

10. Rosina Schw., 9 J. Seit 2 Jahren langsam wachsende Gesc
am Oberkiefer. Exstirpation mit partieller Resektion des Oberk
Riesenzellensarkom. Nachuntersuchung (nach 23 Jahren): dauernd g

11. Adalbert H., 17 J. Epulis des Oberkiefers. Abtragung m
scharfen Löffel. Nachuntersuchung: Aufenthalt unbekannt.

12. Jakob B., 6 J. Epulis des Unterkiefers. Excision mit pa
Resektion des Proc. alveol. Angeblich Recidiv bald nach der Op
und Heilung durch Vereiterung. Nachuntersuchung (nach 23 Ja
dauernd geheilt.

13. Karoline B., 13 J. Epulis sarcomat. des Unterkiefers. E
pation. Nachuntersuchung (nach 21 Jahren): dauernd geheilt.

14. Christine Kr., 30 J. Seit 1/4 Jahr kleine Geschwuls
r. Oberkiefer. In der Lücke des äusseren Schneidezahns des r.

kiefers derbe, rotbraune, nicht verschiebliche Geschwulst, den Eckzahn und innern Schneidezahn umwachsend, den Proc. alveol. nicht überschreitend. Exstirpation mit teilweiser Resektion des Proc. alveol. Nachuntersuchung: Aufenthalt unbekannt.

15. Katharine L., 38 J., Epulis fibromat. des l. Unterkiefers. Exstirpation. Nachuntersuchung (nach 19½ Jahren): dauernd geheilt.

16. Johann F., 10 J. Seit ¼ Jahr bestehende derbe, haselnussgrosse Geschwulst in der Mitte des Alveolarfortsatzes des Unterkiefers, innen bis zum Boden der Mundhöhle reichend, den äussern Zahnfleischrand nicht überschreitend. Exstirpation. Nachuntersuchung (nach 19 Jahren): dauernd geheilt.

17. Christine E., 28 J. Seit 5 Jahren kleine Geschwulst in der Lücke des ausgefallenen 2. oberen r. Backzahns. Vor 3 Jahren erbsgross, ausgekratzt. Erstes Recidiv in diesem Jahr vom Arzt haselnussgross entfernt. Jetzt zweites Recidiv: ca. haselnussgross aus der Lücke des 2. obern Molarzahns. Exstirpation mit Resektion des Alveolarfortsatzes. Nachuntersuchung (nach 19 Jahren): dauernd geheilt.

18. Heinrich Bl., 17 J. Am Oberkiefer aus der Alveole des 2. Molarzahns hervorwachsende wallnussgrosse mit Schleimhaut überzogene Geschwulst. Am Unterkiefer gleichartige etwas grössere Geschwulst. Exstirpation mit partieller Resektion des Proc. alveol. † nach einem Jahr. Ursache unbekannt, ebenso Ausgang in Heilung oder Recidivbildung.

19. Matthäus Sch., 8 J. Am Unterkiefer blaurötliche derbe, pilzähnliche Geschwulst in der Lücke des Eckzahn bis I. Molaris, nach aussen kleinfingerbreit über den Alveolarrand reichend. — Mehrere kleine Submaxillardrüsen geschwollen. Entfernung mit Abmeisselung des Proc. alveol. Exstirpation mehrerer Drüsen. Riesenzellensarkom. Nachuntersuchung (nach 14 Jahren): dauernd geheilt.

20. Johannes G., 21 J. Epulis mandib. Exstirpation. Spindelzellensarkom mit zahlreichen Riesenzellen. Nachuntersuchung (nach 14½ Jahren): dauernd geheilt.

21. Karoline H., 19 J. Hühnereigrosse Geschwulst am l. Unterkiefer wurde vor 3 Monaten entfernt, sofort wieder nachgewachsen. An Stelle der l. untern Molares derbe wallnussgrosse Epulis. Man fühlt die Wurzeln des I. und II. Molaris, sowie den ganzen Molaris III durch. Exstirpation mit Entfernung der Reste der Molares. Fibrosarkom. Nachuntersuchung (nach 13½ Jahren): dauernd geheilt.

22. Katharine B., 57 J. Epulis des l. Oberkiefers. Entfernung mit partieller Resektion. Nachuntersuchung (nach 11½ Jahren): dauernd geheilt.

23. Albertine Pf., 50 J. Epulis. Entfernung. Nachuntersuchung (nach 10 Jahren): dauernd geheilt.

24. Wilhelm L., 3 J. Epulis. Entfernung mit Extraktio
Zähne. Nachuntersuchung (nach 11 Jahren): dauernd geheilt.

25. Anna R., 36 J. Seit 4 Monaten am l. Unterkiefer rasch
sende, ziemlich derbe Epulis mit glatter Oberfläche vom II. Inci
I. Molaris reichend. Exstirpation mit partieller Resektion des Al
fortsatzes. Nachuntersuchung (nach 9 Jahren): dauernd geheilt.

26. Elisabeth N., 37 J. Seit 6 Wochen leicht blutende klei
schwulst am Oberkiefer. Mässig derbe, leicht schmerzhafte dem
alveol. des Oberkiefers im Bereich eines Eckzahns pilzförmig aufsi
Epulis. — Entfernung mit Abmeisselung des Proc. alveol. Nach
suchung (nach 15 Jahren): dauernd geheilt.

27. Andreas M., 10 J. Seit 3 Monaten oft blutende Geschwu
r. Oberkiefer. 1 mal entfernt. Teilweise ulcerierte Epulis vom I
bis II. Prämolaris, den Alveolarfortsatz nicht überschreitend. –
fernung mit partieller Resektion des Proc. alveol. Riesenzellens
Ausgang unbekannt.

28. Katharine R., 31 J. Epulis des r. Unterkiefers. Exsti
mit Extraktion einer Zahnwurzel und Abmeisselung. Nachunters
(nach 9 Jahren): dauernd geheilt.

29. Lina P., 7 J. Seit 2 Jahren erst langsam, dann rascher
sende, jetzt derbe, nussgrosse halbkugelige Epulis des l. Unterkiefe
l. Eckzahn bis I. Prämolaris reichend, die Schneidezähne verdrä
Exstirpation durch Herausmeisselung. Riesenzellensarkom. Nach
suchung (nach $8^3/_4$ Jahren): dauernd geheilt.

30. Christine W., 57 J. Seit 3 Monaten sich rasch vergrös
derbe, jetzt nussgrosse Epulis des Oberkiefers, kleinhöckrig und
förmig dem Alveolarfortsatz an Stelle des Eckzahns aufsitzend. –
stirpation mit partieller Resektion des Proc. alveol. Riesenzellens
Nachuntersuchung (nach $8^1/_2$ Jahren): dauernd geheilt.

31. Wilhelm E., 11 J. Vor 2 Jahren Zahnfleischgeschwulst.
der Entfernung bald Recidiv, seit $^1/_4$ Jahr rascheres Wachstum.
derbe, nussgrosse, blaurote, pilzförmige Epulis des l. Unterkiefer
der Mittellinie bis zum II. Molaris reichend. Zwei geschwollene L
Exstirpation mit Abmeisselung. Exstirpation der Drüsen. Riesen
sarkom, Drüsen nicht sarkomatös. Nachuntersuchung (nach 8 Ja
dauernd geheilt.

32. Wilhelmine M., 70 J. Epulis-Abtragung mit Extraktio
beteiligten Zähne. Nachuntersuchung: dauernd geheilt, nach 9
an Gangraena senilis gestorben.

33. Alfred Sch., 3 J. Sarkomatöse Epulis des l. Unterkiefers
stirpation mit Abmeisselung und Extraktion zweier Prämolares.
untersuchung (nach 13 Jahren): dauernd geheilt.

34. Christine Sch., 30 J. Epulis des r. Oberkiefers. Exstirpation. Nachuntersuchung (nach 13 Jahren): dauernd geheilt.

35. Elisabeth H., 68 J. Seit 4 Jahren bestehende pflaumengrosse, derbe, stark gelappte Epulis, dem Proc. alveol. an Stelle des Molaris II mit dünnem Stil pilzförmig aufsitzend. Exstirpation mit Abmeisselung des Alveolarfortsatzes. Fibrom. Nachuntersuchung: dauernd geheilt, nach 3 Jahren an Altersschwäche gestorben.

36. Amalie H., 33 J. Vor 2 Jahren Geschwulst am Unterkiefer bemerkt. Vor 4 Jahren Geschwulst am Unterkiefer abgetragen, rasch wieder gewachsen. Am Alveolarfortsatz des Unterkiefers wallnussgrosser Tumor, von intakter Schleimhaut überzogen und dem Knochen fest aufsitzend. Exstirpation durch Abmeisselung. Fibrosarkom. Nachuntersuchung (nach $7^1/_4$ Jahren): dauernd geheilt.

37. Katharine Sch., 16 J. Epulis des r. Unterkiefers. Exstirpation durch Abmeisselung. Nachuntersuchung (nach $7^1/_2$ Jahren): dauernd geheilt.

38. Georg M., 13 J. Seit 1 Jahr bestehende, derbe, bläulichrote, wallnussgrosse Epulis des l. Oberkiefers, pilzförmig dem Alveolarfortsatz an der Stelle des l. Eckzahns aufsitzend und Incisivus II und Prämolaris II umfassend. Exstirpation durch Abmeisselung. Riesenzellensarkom. Nachuntersuchung (nach $6^1/_2$ Jahren): dauernd geheilt.

39. Barbara E., 28 J. Granulom des Oberkiefers an Stelle des cariösen Molaris I. Exstirpation mit Extraktion der Wurzeln des Molaris I. Nachuntersuchung (nach 5 Jahren): bald Recidiv, das durch Abschnürung dauernd geheilt blieb.

40. Victoria B., 32 J. Seit $^3/_4$ Jahren an Stelle der Schneidezähne des Oberkiefers bläulichrote, haselnussgrosse, flache weiche, leicht blutende, teilweise ulcerierte Geschwulst. Exstirpation durch Abmeisselung des Alveolarfortsatzes mit Extraktion dreier Zähne. Riesenzellensarkom. Nachuntersuchung: Recidiv nach 3 Wochen und rasches Wachstum. Tod nach 1 Monat an diesem Leiden.

41. Johann L., 14 J. Sarkomatöse Epulis im Bereich der Backzähne des Unterkiefers, seit 2—3 Jahren bestehend. Exstirpation. Nachuntersuchung (nach 14 Jahren): dauernd geheilt.

42. Martin Z., 14 J. Recidiv. Epulis. Excision. Nachuntersuchung (nach 5 Jahren): dauernd geheilt.

43. Luise E., 64 J. Seit 2 Jahren bestehende, seit 5 Monaten rascher wachsende, gut wallnussgrosse, mit Schleimhaut überzogene Epulis des r. Oberkiefers an Stelle der beiden Prämolares, mit dem Knochen nicht fest verwachsen. Exstirpation mit Abmeisselung. Fibrom mit Riesenzellen. Nachuntersuchung (nach $6^1/_4$ Jahren): dauernd geheilt.

44. Friedrike N., 38 J. Seit 7 Monaten bestehende, jetzt ha grosse, ziemlich weiche, dunkelrote, mit Schleimhaut überzogene des l. Oberkiefers an Stelle der Molares. Exstirpation durch Ab lung des Proc. alveol. Fibrom. Nachuntersuchung (nach 6 J dauernd geheilt.

45. Marie W., 17 J. Seit 1/4 Jahr an Stelle des I. Molaris nussgrosse, derbe Geschwulst, sattelförmig dem Proc. alveolaris Oberkiefers aufsitzend. Exstirpation mit Abmeisselung des Proc. Riesenzellensarkom. Nachuntersuchung (nach 10 Jahren): dauernd

46. Christian H., 14 J. Seit 8 Wochen bestehende, derbe, b rote, nussgrosse Epulis des Unterkiefers, sich zwischen die beide molares hineindrängend und nach hinten bis zum Molaris III re Exstirpation mit Abmeisselung und Extraktion der Zähne. Riese sarkom. Nachuntersuchung (nach 4 Jahren): dauernd geheilt.

47. Johannes W., 36 J. Seit 2 Monaten blaurote, teilweis rierte, kirschgrosse Epulis an Stelle des r. Eckzahns und der beid molares, den ganzen Alveolarfortsatz des r. Oberkiefers einnehmen stirpation mit Abmeisselung des Proc. alveol. Riesenzellensarkom. untersuchung (nach 4 Jahren): dauernd geheilt.

48. Christian B., 12 J. Seit 3 Monaten bläulichrote, derbe des l. Unterkiefers in der Gegend der Molarzähne. Exstirpation. zellensarkom. Nachuntersuchung (nach 9 Jahren): dauernd geheil

49. Friedrich F., 10 J. Vor 4 Monaten Geschwulst am r. kiefer entfernt, rasch wieder gewachsen. Derbe, nicht verschieblich ulcerierte Epulis des r. Oberkiefers, von der Medianlinie bis zu zahn reichend. Exstirpation durch Abmeisselung. Nachunters (nach 3 Jahren): dauernd geheilt.

50. Katharina D., 13 J. Epulis. Exstirpation. Nachunters (nach 3 1/2 Jahren): dauernd geheilt.

51. Barbara K., 42 J. Epulis des l. Oberkiefers. Exstir Nachuntersuchung (nach 4 Jahren): dauernd geheilt.

52. Maria Sch., 25 J. Epulis, Excision, Granulom. Nach Wochen Recidiv, Spontanheilung. Nachuntersuchung (nach 7 1/2 Ja dauernd geheilt.

53. Marie J., 23 J. Seit 6—7 Wochen bestehende, haselnuss rote, leicht blutende Epulis des l. Unterkiefers in der Gegend der Sc zähne. Exstirpation. Ausgang unbekannt.

54. Johann B., 54 J. Seit 1/4 Jahr bestehende Epulis. Op verweigert. Die Geschwulst breitet sich aus. Pat. nach 3 Jah seinem Kieferleiden gestorben.

55. Ottilie B., 34 J. Seit 5 Monaten erbsgrosse, gestielte u lappte Epulis des l. Unterkiefers vor dem II. Prämolaris. Exstir Granulom. Nachuntersuchung (nach 8 Jahren): Dauerheilung.

56. Bernhard K., 15 J. Seit 2 Jahren anfangs langsam., dann rascher gewachsene, derbe, graurötliche, teilweise ulcerierte Epulis des l. Unterkiefers in der Gegend des II. Schneide- und Eckzahns. Exstirpation durch Abmeisselung. Riesenzellensarkom. Nachuntersuchung (nach 8 Jahren): dauernd geheilt.

57. Katharine M., 41 J. Seit 1 Jahr wallnussgrosse, derbe gelappte Epulis des l. Unterkiefers, pilzförmig, I. und II. Molaris überwuchernd. Exstirpation durch Abmeisselung. Nachuntersuchung (nach $2^1/_2$ Jahren): geheilt.

58. Anna H., 7 J. Seit $^3/_4$ Jahr über dem l. inneren Schneidezahn des Oberkiefers kirschgrosse Epulis bis zur Umschlagstelle der Schleimhaut reichend. Entfernung mit Extraktion der Schneidezähne. Nachuntersuchung (nach 2 Jahren): dauernd geheilt.

59. Karl B., 12 J. Seit $^1/_4$ Jahr rötliche, die Schleimhaut teilweise durchbrechende, haselnussgrosse Epulis des Unterkiefers vom II. Schneidezahn bis I. Molaris, sattelförmig dem Proc. alveol. aufsitzend, die beiden Prämolares nach innen verdrängend. Exstirpation durch Abmeisselung. Nachuntersuchung (nach $2^1/_2$ Jahren): geheilt geblieben.

60. Maria D., 9 J. Seit 2 Jahren anfangs langsam, dann schneller wachsende, ziemlich derbe, mit dem Knochen fest zusammenhängende Epulis des l. Unterkiefers, vom l. Eckzahn bis II. Prämolaris. Exstirpation durch Abmeisselung. Riesenzellensarkom. Nachuntersuchung (nach 6 Jahren): dauernd geheilt.

61. Karl Sch., 19 J. Kirschgrosse, braunrote, ziemlich weiche, pilzförmig nach innen übergreifende Epulis des l. Unterkiefers, ausgehend von der Gegend des Eckzahns, die Zähne verdrängend. Exstirpation durch Abmeisselung. Nachuntersuchung (nach 6 Jahren): dauernd geheilt.

62. Marie K., 11 J. Seit $^1/_4$ Jahr schwammige, rötliche, leicht blutende Epulis des l. Unterkiefers, vom Eckzahn bis II. Molaris. Exstirpation durch Abmeisselung. Nachuntersuchung (nach 6 Jahren): dauernd geheilt.

63. Martha W., 8 J. Wallnussgrosse Epulis des r. Unterkiefers. Exstirpation. Riesenzellensarkom. Nachuntersuchung: dauernd geheilt, nach 6 Jahren an Herzleiden gestorben.

64. Eleonore Sch., 33 J. Epulis des l. Unterkiefers. Exstirpation. Nachuntersuchung (nach 6 Jahren): dauernd geheilt.

65. Marie L., 17 J. Seit 2 Jahren Geschwulst am rechten Oberkiefer; vor einem Jahr abgeschnitten; erstes Recidiv entfernt vor $^3/_4$ Jahren. Seit einem halben Jahr zweites Recidiv. Jetzt haselnussgrosse Geschwulst zwischen I. und II. Schneidezahn. Exstirpation durch Resektion des Proc. alveol. Nachuntersuchung (nach 6 Jahren): dauernd geheilt.

66. Pauline St., 14 J. Seit 1 Jahr Geschwulst des l. Ober
Einmal entfernt. Jetzt wieder bohnengrosse, gelappte Geschwu
stielt zwischen den beiden Schneidezähnen hervorwachsend. E
tion mit Abmeisselung. Nachuntersuchung (nach 6 Jahren):
geheilt.

67. Katharina K., 34 J. Seit 1 Jahr bestehende Epulis
Oberkiefers, ausgehend zwischen erstem und zweitem Incisivus.
tion des I. Schneidezahns, Exstirpation und Abmeisselung. Nac
suchung (nach $5^3/_4$ Jahren): dauernd geheilt.

68. Wilhelmine E., 26 J. Seit 1 Jahr Zahnfleischgeschwul
artig vom II. Prämolaris bis II. Molaris. Exstirpation und Aus
lung. Nachuntersuchung (nach $5^1/_2$ Jahren): dauernd geheilt.

69. Marie R., 28 J. Epulis des l. Oberkiefers zwischen M
und II, bohnengross. Exstirpation. Nachuntersuchung (nach 6 J
dauernd geheilt.

70. Robert H., 21 J. Epulis des Oberkiefers. Abtragung
darauf Recidiv; zweite Operation vom Patienten verweigert. A
unbekannt.

71. Sophie N., 20 J. Seit $^1/_2$ Jahr Epulis. Excision. Ost
sarkom. Nachuntersuchung (nach $5^1/_2$ Jahren): dauernd geheilt.

72. Anna V., 14 J. Seit 8 Monaten bestehende, taubene
breitbasig, unverschieblich, der Aussenseite des r. Unterkiefers aufs
Epulis, vom I. Prämolaris bis II. Molaris reichend. Extraktion v
laris I und II und Prämolaris II, Ausmeisselung des Tumors. Nac
suchung (nach $5^1/_4$ Jahren): dauernd geheilt.

73. Victoria H., 28 J. Epulis des Oberkiefers. Exstirpation.
untersuchung (nach $4^3/_4$ Jahren): dauernd geheilt.

74. Anton K., 43 J. Seit 1 Jahr Spontanfraktur eines Obe
und Vorderarmes und Entwicklung eines Knochentumors des Obersch
Seit 8—10 Wochen ausserdem dattelgrosse Epulis des l. Unter
zwischen Schneidezahn I und II herauswachsend und diese verdrä
Exstirpation der Epulis. Spindelzellsarkom. Pat. stirbt nach 1

75. Thomas K., 25 J. Seit $^1/_2$ Jahr rasch wachsende, leic
tende, pilzförmig aufsitzende derbe, haselnussgrosse Epulis zwisch
laris I und II des r. Oberkiefers. Extraktion des Molaris II.
pation mit Abmeisselung des Proc. alveol. Riesenzellensarkom.
untersuchung (nach $4^3/_4$ Jahren): dauernd geheilt.

76. Christian L., 21 J. Seit 6 Jahren haselnussgrosse, etwa
rierte Epulis des l. Unterkiefers in der Gegegend des Molaris III
stirpation. Fibrosarkom. Nachuntersuchung (nach 8 Jahren): d
geheilt.

77. Emil H., 16 J. Seit 8—9 Monaten leicht blutende, derbe Epulis des l. Oberkiefers vom Eckzahn bis Molaris I. Exstirpation durch Abmeisselung. Riesenzellensarkom. Nachuntersuchung (nach 4 Jahren): dauernd geheilt.

78. Marie W., 36 J. Seit 1/4 Jahr langsam wachsende, jetzt haselnussgrosse, derbe von Schleimhaut bedeckte, breitbasig dem Proc. alveol. aufsitzende Epulis des r. Unterkiefers, an der Stelle des Molaris I und II sitzend. Exstirpation durch Abmeisselung des Proc. alveol. Nachuntersuchung (nach 4 3/4 Jahren): dauernd geheilt.

79. Gotthilf K., 66 J. Kirschgrosse Epulis des l. Unterkiefers in der Gegend des Eckzahns. Nicht operiert. Nachuntersuchung: soll 8 Wochen nachher an Blutvergiftung ausgehend von der Zahnfleischgeschwulst gestorben sein.

80. Peter L., 22 J. Epulis. Extraktion eines Zahns und Excision der Geschwulst. Nachuntersuchung (nach 4 1/2 Jahren): dauernd geheilt.

81. Katharina A., 35 J. Epulis. Excision. Riesenzellensarkom. Nachuntersuchung (nach 3 Jahren): dauernd geheilt.

82. Marie M., 24 J. Epulis des Oberkiefers. Exstirpation mit Entfernung einiger Zähne. Histologisch Osteom, im Zentrum der Geschwulst befindet sich ein zum Teil nekrotisches Knochenstückchen, bis dicht unter das Epithel reichend, umgeben von zahlreichem Bindegewebe. Nachuntersuchung (nach 3 1/2 Jahren): geheilt.

83. Georg D., 12 J. Seit 1 1/2 Jahr, erst langsam, dann rascher wachsende, derbe, kleinhöckerige, wallnussgrosse Epulis, pilzförmig der hinteren Fläche des l. Unterkiefers aufsitzend. Excision mit Abkratzung des Periosts. Nachuntersuchung (nach 4 Jahren): dauernd geheilt.

84. Caroline E., 37 J. Seit 1/4 Jahr erst langsam, dann schneller wachsende, jetzt nussgrosse, höckerige, derbe, von normaler Schleimhaut überzogene Epulis des r. Oberkiefers. Abtragung mit Abmeisselung des Proc. alveol. Riesenzellensarkom. Pat. 2 Jahre nachher an Pneumonie gestorben. Ob Recidiv, ist unbekannt.

85. Emma K., 15 J. Epulis des Oberkiefers. Exstirpation. Nachuntersuchung (nach 2 Jahren): dauernd geheilt.

86. Marie B., 28 J. Epulis. Abtragung mit der Schere. Nachuntersuchung (nach 2 1/4 Jahren): geheilt.

87. Gotthold G., 9 J. Seit 1/2 Jahr Epulis des l. Unterkiefers. Exstirpation. Riesenzellensarkom. Nachuntersuchung (nach 3 Jahren): geheilt.

88. Wilhelmine Sch., 51 J. Epulis des Oberkiefers über dem oberen Schneidezahn. Abtragung mit Luer'scher Hohlmeisselzange. Nachuntersuchung (nach 2 Jahren): geheilt.

89. Franziska B., 48 J. Seit 5 Jahren langsam wachsende, wallnussgrosse, gestielte, höckerige, derbe Epulis, an Stelle des I II. Prämolaris dem Unterkiefer fest aufsitzend, die beiden Schneide verdrängend. Abtragung mit Abmeisselung des Proc. alveol. Nach suchung (nach 1½ Jahren): geheilt.

90. Christine Sch., 27 J. Seit ¾ Jahr an der Innenseite Oberkiefers im Bereich des Prämolaris I und II und Molaris I hase grosse, derbe, grobhöckerige, von oben über die Zahnreihe herabhän Epulis. An dem r. Kieferrand einige bohnengrosse, derbe Drüsen. stirpation mit Abmeisselung des Proc. alveol. Nachuntersuchung 2 Jahren): geheilt.

Litteratur.

Bayer, Prager med. Wochenschr. Nr. 39. 1874. — Billroth, urgische Klinik, Wien 1871—76. — Birnbaum, Deutsche Zeitschr. f Bd. 28. — De Fortunet, Revue de Chirurgie 1887. — Gunzert trag zur Statistik der Epulis. Dissert. 1898. — Haasler, Arch. f Chir. Bd. 53. — Ohlemann, Arch. f. klin. Chir. Bd. 18. — Ph peau, Contribution à l'étude de l'Epulis. Thèse de Paris 1886. — St Arch. f. klin. Chir. Bd. 65. — Wassermann, Deutsche Zeitschr. f. Bd. 25.

XXVII.

AUS DER

CHIRURGISCHEN KLINIK ZU MÜNCHEN.

DIREKTOR: GEH. RAT PROF. DR. v. ANGERER.

Ueber Schussverletzungen.

Von

Dr. Richard Bestelmeyer,
k. b. Oberarzt, früher kommandiert zur Klinik.

(Mit 1 Abbildung und 5 Kurven.)

Während die Chirurgie seit der zweiten Hälfte des vorigen Jahrhunderts ihr Gebiet in ungeahnter Weise ausdehnte und in den meisten Fächern der Medicin an Boden gewann, wurde sie in ihrer alten, ureigenen Domäne, in den Schussverletzungen des Krieges und des Friedens immer mehr durch konservative Behandlung verdrängt. Seit v. Bergmann im russisch-türkischen Kriege durch die konservative Behandlung der Schussverletzungen des Kniegelenks seine idealen Resultate gezeitigt und der erstaunten, medicinischen Welt vor Augen geführt hatte, verlor der primäre, chirurgische Eingriff bei glatten Schusswunden immer mehr an Bedeutung und heute kann man denselben geradezu als eine Ausnahme bezeichnen. Das früher allgemein eingeführte Suchen nach der Kugel und die womögliche, sofortige Extraktion derselben ist heute fast allgemein verlassen, seit man weiss, dass dieselbe in den allermeisten Fällen reaktionslos einheilt. Die Kugel wird nur dann entfernt, wenn sie vermöge ihrer Lage oder der ihr wahrscheinlich anhaftenden Infektionsträger dem Verletzten gefährlich ist, und das ist verhältnismässig selten der Fall.

So ist der primäre, operative Eingriff bei Kopf-, Brust-, Ba
und Extremitätenschüssen im Kriege recht selten geworden.
Frieden machen nur die Bauchschüsse eine Ausnahme, hier is
Indikation für das Messer in den letzten Jahren noch erwe
worden.

Wenn ich im Folgenden nun über die Friedensschussverletzu
berichte, die im Laufe der letzten 10 Jahre auf den Stationen
chirurgischen Klinik in München behandelt wurden, so will
gleich vorausschicken, dass auch unsere Therapie im Allgem
sehr konservativ war.

Während dieses Zeitabschnittes kamen 244 Schusswunde
unserer Behandlung. 222 davon betrafen das männliche und
22 das weibliche Geschlecht. Diese Zahl ist im Vergleich zu
deren Verletzungen des Friedens gering. Denn während des
chen Zeitraumes gelangten in der chirurgischen Klinik 1823 Que
wunden, 708 Schnittwunden und 475 Stichwunden zur Aufna
sodass die Gesamtzahl der Verwundungen sich auf 3250 b
Davon treffen nur 7,5% auf Schussverletzungen.

Unter den Ursachen, die zu den letzteren führen, kann
drei grosse Gruppen unterscheiden:

1. Selbstmord, 2. Mord oder absichtliches Verletzen eines
deren, 3. unglückliches Hantieren mit der Waffe.

Wie bei einer Stadtbevölkerung nicht anders zu erwarten
stellen bei unseren Fällen die Selbstmörder das grösste Kontin
(105). Es sind das hauptsächlich die Schussverletzungen des K
und der Brust. Fast ebenso vielen (104) Verletzungen lag u
sichtiges Umgehen mit der Waffe zu Grunde. Hiebei wurde
erster Linie die Extremitäten in Mitleidenschaft gezogen. Verl
nismässig wenig (35) war Mord oder absichtliches Verletzen
Gegners das Motiv. Eine besondere Körperregion wurde dabei
bevorzugt.

Die Häufigkeit der einzelnen Ursachen, die zu Schussverlet
gen im Frieden führen, ist je nach der Art der Bevölkerung
schieden. Daraus resultieren aber wiederum grosse Verschie
heiten in dem Orte der Verwundung, in der Mortalitätsziffe
dem Lebensalter, in dem die meisten Verletzungen vorkomme
der gebrauchten Waffe etc. So kommt es, dass diese Statisti
wesentlichen Widerspruch steht mit der der Tübinger Klinik
von Linser (1) zusammengestellt wurde. Denn bei dieser stell
Landbevölkerung, bei uns die Stadtbevölkerung die Hauptzahl

Verwundungen. Dort waren die Verletzungen in der erdrückenden Mehrzahl bedingt durch leichtsinnigen Gebrauch der Waffe; daraus erklärt sich dann wieder die grosse Zahl der Extremitätenverletzungen (ca. 70%), die bei uns nur in ca. 35% vorliegen. Die Mortalitätsziffer ist aus diesem Grunde in jener Statistik verschwindend klein (ca. 3%), während sie bei uns 20% beträgt. Dort ist vor allem die erste Jugend an den Verletzungen beteiligt, denn fast $^2/_3$ aller Verletzungen fallen in das erste und zweite Jahrzehnt. Bei uns stellt das dritte Jahrzehnt, wie aus folgender Tabelle ersichtlich ist, die meisten Verletzungen. Denn dieses ist das Alter, in welchem die verschiedenen Leidenschaften die grösste Rolle spielen und daher die meisten Selbstmorde verübt werden.

Lebensalter	Selbstmord	Mord, Absicht	Unvorsichtigkeit	Gesamtzahl
0—10 Jahre	—	1	3	4
10—15 „	—	—	17	17
15—20 „	11	3	43	57
20—30 „	53	20	30	103
30—40 „	22	6	8	36
40—50 „	11	2	1	14
50—60 „	6	3	2	11
60 und darüber	2	—	—	2

Bei der Tübinger Landbevölkerung ist die Pistole und das Gewehr die bevorzugte Waffe, bei unserer Stadtbevölkerung spielt dagegen der Revolver die Hauptrolle. Derselbe war bei unseren Fällen 187 mal, die Pistole dagegen nur 28 mal und das Gewehr 29 mal verwendet. Unter den letzteren sind 7 Schrotschüsse vertreten. Das Kaliber der Kugel schwankte im Allgemeinen zwischen 6 und 9 mm und war durchschnittlich 7 mm.

Von den 244 Schussverletzungen der letzten 10 Jahre treffen

auf den Kopf	72
auf den Hals und Wirbelsäule	10
auf den Thorax . . .	49
auf den Bauch . . .	25
auf die Extremitäten . .	88

I. Kopfschüsse.

Die Schusswunden des Kopfes wurden fast sämtlich durch Revolver gesetzt; nur 5 mal wurde eine andere Waffe, Pistole oder Gewehr verwendet. 64 Verletzungen betrafen das männliche, 7 das weibliche Geschlecht, 1 ein vierjähriges Kind. In 55 Fällen lag

ein Tentamen suicidii, 10 mal Mordversuch und 7 mal ein ung
liches Hantieren mit der Waffe vor.

Der Einschuss fand sich:

in	37	Fällen	in	der	Regio	temporalis	dextra
„	6	„	„	„	„	„	sinistra
„	6	„	„	„	„	supraorbitalis	dextra
„	2	„	„	„	„	„	sinistra
„	3	„	„	„	„	frontalis (Mitte)	
„	5	„	„	„	„	parietalis	
„	1	Fall	„	„	„	occipitalis	
„	1	„	im	Ohr			
„	4	Fällen	„	Mund			
„	7	„	„	Gesicht.			

Es geht daraus hervor, dass auch bei unseren Schussverletzu
des Kopfes die Schläfengegend weitaus am häufigsten verletzt w
Liegt doch den meisten unserer Fälle ein Selbstmordversuc
Grunde und gilt doch im Volke die Verletzung der Schläfenge
als besonders gefährlich. Tilmann (2) berechnet in seiner Stat
dass die Schläfe bei Selbstmordschüssen in 70% getroffen
Ein ähnliches Procentverhältnis (73%) ergiebt diese Statistik;
von den 55 Selbstmördern haben sich 43 in die Schläfe gesch

20 Verletzungen waren nur Weichteilschüsse; 11 mal
hier die Kugel ein, 2 mal war ein Ausschuss vorhanden, 7 mal
die Kugel wegen oberflächlicher Lage excidiert.

In 18 Fällen waren Knochen des Gesichts oder
Schädels getroffen. 8 mal lag Beteiligung der Augen, 1 ma
teiligung des Ohres vor. 2 mal wurde durch Röntgenbild fe
stellt, dass die Kugel im Knochen stecken geblieben ist.
blieb dieselbe in der Stirnhöhle liegen, 1 mal wurde der äu
knöcherne Gehörgang verletzt, 1 mal hatte das Geschoss den
chen vollständig durchschlagen und lag neben der Dura.
wurde der Sitz des Geschosses nicht weiter festgestellt.

Unter den Schüssen, die eine Verletzung des Auges
des Nervus opticus zur Folge hatten, verlief einer tödlich.
bei allen Fällen dieser Gruppe eine Verletzung des Gehirns
auszuschliessen war, lässt sich freilich nicht mit Bestimmtheit s
Es ist ja bekannt, dass Gehirnschüsse, ohne ernstere Symptome
vorzurufen, verlaufen können, und besonders die hier in Frage
mende Verletzung des Stirnlappens ist, wie man weiss, beso
geeignet, zu heilen, ohne dass irgend welche Störungen des Ge

zu Tage treten. Es ist also möglich, ja vielleicht wahrscheinlich, dass bei manchem der folgenden Fälle das Gehirn mitverletzt war. Es handelte sich dann wohl um einen sogenannten Rinnenschuss an der Basis des Gehirns. Aber bei allen diesen Fällen steht doch die durch Verletzung des Auges oder des Sehnerven bedingte Sehstörung im Mittelpunkt der Verwundung, sodass sie einer gesonderten Besprechung bedürfen. Auch in ihrem, viel günstigeren Verlauf quoad vitam unterscheiden sie sich wesentlich von den anderen, sicheren Gehirnschüssen. Deshalb hat auch v. Bergmann (3) in seiner letzten Statistik über Schussverletzungen sie nicht zu den letzteren gerechnet, sondern sie unter den Verletzungen der Knochen des Schädels aufgeführt.

In allen den nun folgenden Fällen handelt es sich um Selbstmordversuch und Einschuss in die Schläfengegend mit Ausnahme von Fall 8, wo unvorsichtiges Umgehen mit einem Zimmerstutzen vorlag.

1. In dem ersten, bereits 2mal veröffentlichten Falle (Seggel (4): Fall 28 und E. Heymann (5) Fall 14) war der rechte Sehnerv durch die Kugel zerstört und wahrscheinlich durch Fissurierung im Bereich des linken Foramen opticum der linke Sehnerv geschädigt, sodass das Endresultat totale Sehnervenatrophie rechts, progrediente Sehnervenatrophie links war.

2. Dieser Fall ist ebenfalls schon beschrieben (Seggel: Fall 19, Heymann Fall 17). Hier war ein Ausschuss neben dem linken Augenwinkel vorhanden, die beiden Bulbi waren vorgetrieben, links war der Bulbus vollständig zerstört, rechts lag vollständige Amaurose, wahrscheinlich durch Verletzung des Nervus opticus vor. Pat. war bei seiner Einlieferung nicht bewusstlos, er ging nach 5 Wochen an einer eitrigen Pachy- und Leptomeningitis und multiplen Gehirnabscessen (je einer im rechten und linken Stirnlappen und einer im rechten Hinterhauptlappen) zu Grunde. Die Infektion hatte wahrscheinlich als Ausgangspunkt die Einschussöffnung, die eiterte, da der unruhige Pat. öfters den Verband heruntergerissen hatte; sie könnte jedoch auch durch Vermittelung der pneumatischen Nebenhöhlen von der Nasenhöhle aus erfolgt sein, da der Schusskanal unter den beiden kleinen Keilbeinflügeln durch Keilbein und Siebbeinzellen verlief.

3. Im dritten Fall (Heymann Fall 21) wurde der rechte Nervus opticus durchschossen, die Kugel blieb wahrscheinlich im Keilbeinkörper stecken und heilte ein; Pat. wurde geheilt mit rechtsseitiger vollständiger Erblindung entlassen.

4. Bei dem vierten Fall (Heymann 18) wurde der Bulbus per-

foriert, der Ausschuss lag in der Innenhälfte des rechten, oberen Au
lides; unter vollständiger Phthisis bulbi trat Heilung ein.

5. Im fünften Fall (Heymann 20) wurde der linke Bulbus
foriert, durch Röntgenbild wurde die Kugel innerhalb der Orbita
gestellt. Am 4. Tage nach der Verletzung wurde wegen Eiteransa
lung in der Vorderkammer des Auges die Enucleatio bulbi vorgenom
dabei entleerte sich mit dem Glaskörper das deformierte Projektil.
Tage nach der Operation wurde Pat. in fortschreitender Heilung in
bulante Behandlung entlassen.

6. Im sechsten Fall (Heymann Fall 19) wurde auf eine Sehne
verletzung in der Nähe des Foramens geschlossen, da ein zentrales Sk
vorhanden war. Die Kugel wurde mittels Röntgendurchleuchtung
oberen Dach der Orbita festgestellt. Pat. wurde gebessert in spe
ärztliche Augenbehandlung entlassen.

7. Der siebente Fall ist in mehrfacher Beziehung interessant.
23j. Student K. K. brachte sich am 1. XII. 04 mit einem Rev
(Kupfervollmantelgeschoss 7 mm) einen Schuss in die rechte Schläf
und wurde sofort durch Sanitätskolonne in die Klinik gebracht.
nahmebefund: Vollkommenes Bewusstsein, kein Erbrechen, keine Krä
keine Lähmungen. In der rechten Schläfengegend eine stark blut
mit zerrissenen, unregelmässigen und schwarzverfärbten Rändern
sehene, etwa 10 Pfennigstück grosse Wunde, deren Umgebung stark
schwellt ist. Die beiden rechten Augenlider sind ödematös und bla
verfärbt. Nach Auseinanderhalten derselben zeigt sich, den ganzen Bu
bedeckend, die blaurot verfärbte, ödematös geschwellte Conjunctiva.
lässt sich nicht sicher erkennen, ob der Bulbus erhalten ist. Bei
spektion der Mundhöhle findet sich die Rachenwand, sowie die re
Tonsillargegend sugilliert. Eine starke Sugillation ist auch am rec
Alveolarrand wahrnehmbar. Ein Querfinger oberhalb des Angulus
dibulae sinistrae sieht man eine schlitzförmige Wunde, die dem Aussc
entspricht. Reinigung, trockener Verband.

2. XII.: Im Laufe der nächsten Tage wurde nach Abschwellung
den Bulbus bedeckenden Conjunctiva noch folgendes festgestellt:
Bulbus ist erhalten, die rechte Pupille mittelweit und starr, Lichtem
dung nicht vorhanden, in der Iris einige Einrisse. Das Auge kann
bewegt werden, Augenhintergrund wegen Bluterguss im Glaskörper
zu sehen. Herabhängen des oberen Lides; irgendwelche Erscheinun
die auf Verletzung des Gehirns schliessen liessen, sind nicht aufgetr
— Die beiden Wunden heilten nach geringer Sekretion. Pat. wurde
24. XII. auf die Prof. Schlösser'sche Augenklinik verlegt, wo
das Auge operativ entfernt wurde. Im Januar 1907 habe ich den
nachuntersucht, er ist jetzt vollkommen beschwerdefrei.

Interessant ist in diesem Falle der Weg, den die Kugel eingeschlagen hat. Da die Augenmuskeln rechts sämtlich gelähmt waren und blieben und der Bulbus kontusioniert war, so hat die Kugel höchstwahrscheinlich, an der Basis des Gehirns ihren Lauf nehmend, in der Nähe der Fissura orbitalis, Opticus und Augenmuskelnerven durchschlagen, da diese hier am nächsten beisammenliegen. Hierauf durchbohrte sie den Keilbeinkörper, streifte die obere Partie des Nasenrachenraumes und gelangte neben dem linken aufsteigenden Ast des Unterkiefers nach aussen; eine Verletzung der Art. carotis interna oder der Vena jugularis wäre hiebei nahe gelegen. Der kleine schlitzförmige Ausschuss, wie er hier vorlag, wurde von uns verhältnismässig selten beobachtet. Man nimmt an, dass er durch Platzen der gespannten Haut entsteht. Hier mag wohl das nur wenig deformierte Vollmantelgeschoss eine Rolle gespielt haben.

Beim nächsten Fall war nur eine Sehstörung vorhanden. Es traten Doppelbilder auf, die wahrscheinlich durch einen intra-orbitalen, kleinen Bluterguss vielleicht auch durch die Kugel selbst verursacht wurden.

8. Der 19j. Maler J. Sch. wurde am 1. V. 05 aufgenommen, mit der Angabe, dass er sich vor 10 Tagen aus Versehen mit einem Zimmerstutzen in die linke Oberlippe geschossen habe. Das linke Auge schwoll kurze Zeit darauf stark an, er konnte nur schlecht mit demselben sehen und erblickte alles doppelt. — Aufnahmebefund: Mittelkräftiger Körperbau, an der Oberlippe etwa 1 cm vom linken Mundwinkel entfernt befindet sich eine kleine, vernarbte Wunde. Conjunctiva bulbi stark sugilliert, Bulbus selbst intakt. Röntgenbild zeigt am oberen Orbitaldach liegend, 3½—4 cm hinter dem Margo supraorbitalis das kleine, runde Projektil. — Am 25. V. waren keine Doppelbilder mehr vorhanden, die Sugillation war verschwunden. Pat. wurde am 27. V. 05 geheilt entlassen.

Während die Beteiligung der Augen bei den Schussverletzungen des Kopfes ohne wesentliche Gehirnverletzung 8 mal beobachtet wurde, kam uns nur eine einzige Ohrverletzung durch Schuss zur Behandlung. Es ist dies der von Heymann (5) beschriebene Fall 23, in welchem sich der Patient ins rechte Ohr schoss. Der Schusskanal nahm hier den Verlauf unterhalb des Schädelbodens, der Kugelsitz konnte nicht festgestellt werden. Die Verletzung hatte Taubheit des rechten Ohres zur Folge.

Ein weiterer Fall verdient unter den Verletzungen der Knochen des Schädels noch der besonderen Erwähnung, da

hier wegen nachträglicher Störungen die Trepanation nach 3
chen mit gutem Erfolg ausgeführt wurde. Man vermutete
eine Gehirnverletzung vorzufinden, die Kugel lag jedoch zw
Dura und Knochen, ohne das Gehirn verletzt zu haben.

9. Der 20j. Kaufmann L. L. wurde am 27. X. 02 in die
gebracht. Er gab an, am 26. X. abends zu Fuss in das Wirts
Tutzing gekommen und dort von einem Unbekannten aus der Ent
von wenigen Schritten in den Kopf geschossen worden zu sein. W
des ca. einstündigen Bahntransportes nach München war er bei
nung, doch erbrach er öfters.

Aufnahmebefund: Pat. apathisch und anscheinend leicht be
giebt auf Fragen passende Antworten. In Augenbrauenhöhe 2
finger nach aussen vom rechten äusseren Augenhöhlenrand befind
eine halberbsengrosse, rundliche Einschussöffnung mit leichtverb
Rändern und stark geschwellter, druckempfindlicher Umgebung
Schwellung reicht die ganze rechte Wange herab; Ausschussöffnu
vorhanden. Rachen ohne Befund, Augen intakt; Gehör: Flüster
rechts nur auf $1^1/_2$ m. Keine Motilitäts- und Sensibilitätsstörunge
im Rhythmus und Füllung stark unregelmässig, 66—74; kein
Collodiumverband, Eisbeutel.

30. X.: Schwellung geht zurück. — 2. XI.: Puls regelmässi
schen 70 und 80. Immer noch etwas Kopfweh, sonst kein Bef
9. XI.: Pat. hat seit 3 Tagen wieder erheblich stärkere Kopfsch
Puls regelmässig, 76. Röntgenphotographie ergiebt die Lage der
unmittelbar über der Decke der Orbita nach aussen von der
Stirnhöhle, in einer Tiefe von ca. 2 cm. (Bestimmt mittels eines
lochten Blechstreifens, welcher mitphotographiert wird, nach S t a
— 15. XI. Die Kopfschmerzen und seit heute auch die Schmer
rechten Auge äusserst heftig, geringe Schmerzen auch im linke
Augenbefund: Stauungspapille rechts, keine Hämorrhagien.

19. XI.: Operation in Chloroform-Morphiumnarkose. Bildun
grossen Ω-förmigen Hautperiostknochenlappens mit oberer Basis. D
liegende Dura erweist sich als stark gespannt an einer kleine
zeigt sie einen oberflächlichen Defekt; beim vorsichtigen Abhe
Dura von der Basis cranii findet sich die Kugel auf dem Dach de
extradural genau an der Stelle der Bestimmung und wird leicht e
daneben noch ein kleiner Bleisplitter. Reposition des Knochen
Fixierung desselben durch einige Hautnähte. Einlegen eines Jo
streifens wegen stets nachsickernder Blutung.

28. XI.: Entfernung der Nähte. — 1. XII.: Wunde geheilt
vollkommen beschwerdefrei entlassen.

---

1) Centralbl. f. Chir. 1902.

Von den 34 unzweifelhaften Gehirnschüssen wurden 23 Patienten = 68% mit so schweren Erscheinungen aufgenommen, dass von vorneherein jede Hoffnung auf Erhaltung des Lebens ausgeschlossen war. Sie gehörten alle, wenn wir der Einteilung der Gehirnschüsse nach v. Bergmann folgen, in die erste Kategorie. Sie kamen vollständig bewusstlos und regungslos in die Klinik mit allgemeinen Hirndruckerscheinungen. Sämtliche Patienten erlagen binnen kurzer Zeit ihrer Verletzung, ohne zum Bewusstsein zurückgekehrt zu sein, und zwar 5 Patienten schon innerhalb der ersten 30 Minuten, 7 innerhalb der ersten 12, 9 innerhalb der ersten 24 Stunden, einer nach 2 und einer nach 5 Tagen. Die Sektion ergab in allen Fällen ausgedehnte Gehirnzertrümmerung, Durchbohrung des ganzen Gehirns entweder der Länge oder der Breite nach mit subduralen und intrameningealen Blutergüssen auf der Konvexität und der Basis des Gehirns. In 74% waren Ventrikel verletzt, 2mal war die Arteria meningea media zerrissen und ein grösseres subdurales Hämatom vorhanden. Dabei bestand jedoch ausgedehnte Gehirnzermalmung. Tilmann (2) erwähnt 5 Fälle von Verletzung der Arteria meningea mit schwerer Gehirnverletzung. 3 davon wurden wegen Verdachtes auf Blutung operiert, 2 wurden nicht operiert. Sämtliche starben.

Eine Operation wurde bei allen 23 Fällen als aussichtslos nicht versucht. Auch die übrig bleibenden 11 Fälle von Gehirnschüssen, bei deren Aufnahme keine Bewusstlosigkeit, sondern höchstens Benommenheit bestand, boten keine Indikation zum operativen Vorgehen. Nur bei zweien wurde wegen Vermutung grösserer Knochensplitterung der Einschuss im Knochen freigelegt und einige Knochenstücke entfernt.

Die Diagnose, ob die Kugel die knöcherne Schädelhülle perforiert hat oder nicht, ob ein Gehirnschuss oder ein einfacher Knochenschuss vorliegt, ist vielfach gar nicht leicht zu stellen, wenn man eine Sondierung der Wunde vermeidet. Dieselbe wird von vielen, auch bei Beobachtung aller aseptischen Kautelen verworfen; wir machen von derselben nur dann Gebrauch, wenn wir uns Aufklärung über vermutete, grössere Depressionsfrakturen verschaffen wollen. Sehen wir also von der Sondierung der Wunde ab, so sind wir zur Beurteilung der Verletzung im Wesentlichen auf 3 Punkte beschränkt.

1) Auf Inspektion der Wunde und ihrer Umgebung. Wir erhalten von ihr sicheren Aufschluss, wenn wir das Geschoss

unter den Weichteilen fühlen, wenn ein Ausschuss vorhande
oder wenn Gehirnsubstanz oder Liquor abfliesst.

2) Auf das Röntgenverfahren. Es ist dies be
Schädelschüssen zweifellos das wertvollste, diagnostische
mittel. Dasselbe lässt uns nur in Ausnahmsfällen im Stich
sonders dann, wenn die Kugel nahe der Schädelwandung ode
Schädelbodens liegt.

3) Auf die Symptome der Verletzung. In Fälle
denen tiefe Bewusstlosigkeit besteht, ist die Entscheidung der
foration natürlich leicht. Desgleichen in den Fällen, wo Herde
tome vorliegen. Liegen jedoch keine so schweren Erschein
vor oder nur solche, die auf eine einfache commotio cerebri schl
lassen, wie mehr oder weniger getrübtes Sensorium, Pulsve
samung etc., so bleibt die Frage der Gehirnverletzung offen
kann, wie die Erfahrung wiederholt auch bei unseren Fälle
stätigt hat, eine Gehirnverletzung vorliegen, ohne dass sie nen
werte Symptome hervorruft.

Auf die Frage der Therapie und Prognose werde ich
unten eingehen. Zuerst lasse ich die Krankengeschichten d
Gehirnschüsse folgen, die bei der Aufnahme mit weniger sch
Symptomen verbunden waren und die Hoffnung auf Erhaltun
Lebens zuliessen. Der nächste Fall ist wohl der sprechendste
weis dafür, wie schwerste Gehirnverletzungen wenig Sympton
machen brauchen.

10. Der 71 J. alte Privatier F. W. wird am 30. XI. 00 aufg
men und macht die Angabe, er habe sich heute am Morgen mit
Revolver einen Schuss in die rechte Schläfe beigebracht.

Aufnahmebefund: Klares Bewusstsein, Pat. beantwortet alle ih
stellten Fragen richtig; in der rechten Regio supraorbitalis eine l
grosse Schusswunde mit geschwärzten Rändern. Pupillen reagiere
derseits prompt, keinerlei Lähmungserscheinungen, keine Blutun
Mund, Nase etc. Puls 42.

Abends 7 Uhr wird Pat. soporös. Am linken oberen Augenlid
ein Oedem auf, die Respiration wird beschleunigt, der Puls steig
100. — 1. XII. Pat. seit heute Nacht vollständig bewusstlos, Pu
Respiration 50. Abends 6^{30} Exitus letalis. — Sektion: Die Dura ist
Einschuss von reichlichen Blutungen durchsetzt; zwischen Stirn-
Schläfenlappen befindet sich der Einschuss ins Gehirn; der Schuss
durchdringt von hier aus die rechte und linke Hemisphäre, indem
beiden Vorderhörner der seitlichen Ventrikel durchbohrt. Unmitt
an der linken Schädelwand liegt das abgeplattete Projektil. Die

des Schusskanals ist wie die eines Fingers. Ausserdem wurde noch folgender Befund erhoben: Multiple chronische Abscesse in der rechten Lunge, zum Teil von Bronchiektasien ausgehend. Frische lobuläre Pneumonie im rechten Unterlappen. Atheromatose. Adhäsivpleuritis.

11. Der 23j. Student W. H. hat sich am 10. III. 03 1½ Stunden vor Einlieferung in die Klinik mit einem Revolver einen Schuss in die rechte Schläfe beigebracht.

Aufnahmebefund: Ganz leichte Benommenheit, in der Regio temporalis dextra einen Querfinger nach aussen vom äusseren Augenhöhlenrand eine T-förmige, pulvergeschwärzte Einschussöffnung. Aus dem Einschuss tritt seröse Flüssigkeit (Liquor?). Rechtes Auge stark vorgetrieben, die Lider sugilliert, Pupille verzogen. Kein Sehvermögen, linkes Auge normal. Keine Lähmungserscheinungen. Geringe Blutung aus der Nase, Puls 40, klein. Trockener Verband.

11. III. Pat. bei klarem Bewusstsein, keine wesentlichen Klagen. — 12. III. R.H.U. deutliche, handhohe Dämpfung und Bronchialatmen, kein Husten, kein Auswurf. — 13. III. Pat. kollabiert ziemlich rasch, wird bewusstlos, Exitus letalis. — Sektion: Nach Eröffnung der Schädelhöhle findet sich das rechte Orbitaldach mehrfach gesplittert. Die Dura ist an dieser Stelle vom Knochen abgehoben durch ein an ihrer Aussenseite sitzendes 5 markstückgrosses Blutgerinsel. Die weichen Häute sind durchsichtig, jedoch durch Blut in den Gefässfurchen abgehoben. In der linken Grosshirnhemisphäre befindet sich im oberen Teil des Stirnlappens direkt oberhalb dem Vorderhorn des linken Seitenventrikels eine Höhle von rötlichen Cruormassen ausgefüllt (traumatischer apoplektischer Herd). Der rechte Bulbus ist unverletzt, die Sehnen der Augenmuskeln von blutig infiltriertem Fettgewebe umgeben. Die Kugel findet sich im rechten Labyrinthus ethmoidalis in zwei Stücke gesplittert. — Ausserdem ist der rechte und teilweise auch der linke Unterlappen der Lunge sehr blut- und saftreich und vollkommen luftleer. (Hypostatische Pneumonie.)

Kurve 1.

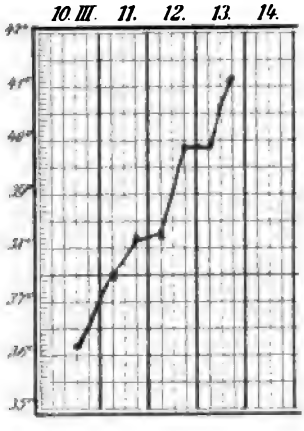

Der Tod wurde in diesem Falle zweifellos durch das Hinzutreten der Lungenkomplikation verursacht. Da im Gehirn oder an den Hirnhäuten keine Eiterung nachgewiesen wurde, so müssen wir wohl die vorausgegangenen, hohen Temperaturen nur der Pneumonie zur Last legen, die wohl nicht allein auf hypostatischer, sondern auch

auf infektiöser Basis beruht haben dürfte. Das letztere ist
dings aus den leider spärlich vorhandenen Aufzeichnungen de
tionsprotokolls nicht mehr nachzuweisen, stimmt aber mit dem
heitsverlauf überein. Auffallend ist der Blutungsherd im
Stirnlappen. Bei der Sektion wurde angenommen, dass er
kleine Kugelsplitter verursacht wurde. Dieselben wurden
nicht festgestellt. Zuzugeben ist ja, dass die die Blutung
lasst habenden, vielleicht ganz kleinen Kugelsplitter bei der S
übersehen wurden. Allein es wäre immerhin ein merkwürdig
fall, dass solche Kugelsplitter die linke Hemisphäre verletzen,
rend die rechten, direkt an der Geschossbahn gelegenen Geh
schnitte sich intakt erweisen. Auch ist von einer Verletzun
Dura über der linken Hemisphäre im Sektionsprotokoll nich
wähnt. Mir erscheint es deshalb viel wahrscheinlicher, dass
Blutungsherd einen eigentlichen Kontusionsherd darstellt.

Drei Fälle von Gehirnschüssen fielen der hinzugetretene
fektion zum Opfer. Ich lasse die Krankengeschichten der
folgen und werde weiter unten auf diese noch näher eingehe

12. Der 21 j. Postpraktikant L. W. schoss sich am 6. III.
einem Revolver in die linke Schläfe. Er wurde einige Stunden
auf einer Wiese liegend gefunden und in die Klinik eingebracht.

Aufnahmebefund: Pat. bewusstlos, macht jedoch zweckentspre
Abwehrbewegungen. In der linken Regio temporalis, zwei Que
nach aussen vom äusseren Augenhöhlenrand eine pulvergeschw
rundliche Einschussöffnung mit stark geschwellter Umgebung.
Bulbi vorgetrieben, die Augenlider sugilliert, Conjunctiva durch
guss abgehoben. Pupillen starr, Puls 64.

8. III. Pat. reagiert auf Anrufen, starke motorische Unruhe.
90, kein Fieber. — 10. III. Pat. giebt zuweilen sinngemässe Ant
und macht zweckmässige Bewegungen [schüttelt sich zweimal das
auf]. Puls 66. — 13. III. Pat. fast ganz bei klarem Bewusstse
ist vollständig blind, Pupillen reaktionslos, Puls 60. — 17. III.
befund: Alte und auch vielleicht einige neuere Chorioidealblutunge
derseits. Noch keine nachweisbare Opticusatrophie, interne Occ
toriusparese. — 27. III. plötzlich starke Schmerzen an der Ein
öffnung und Ansteigen der Temperatur; in der ersteren sitzt ein
pfropf, die Umgebung ist geschwellt und über Handtellergrösse e
latös gerötet. Incision über die Einschussöffnung, Entleerung von
subkutan gelegenem Eiter. Täglich feuchter Verband. — 29. III
schusswunde secerniert wenig, das Erysipel hat sich über das gan
sicht ausgebreitet, Pat. ist schwer besinnlich. — 31. III. Pat. se

ruhig, deliriert. — 2. IV. Pat. unrein, somnolent. — 6. IV. Pat. seit gestern bewusstlos, reagiert nicht mehr; Gegend des Einschusskanals vorgewölbt, bei stumpfer Erweiterung entleert sich kein Eiter. Linke obere und untere Extremität schlaff, die rechte obere und untere Extremität setzt passiven Bewegungen deutlich tonischen Widerstand entgegen.

Kurve 2.

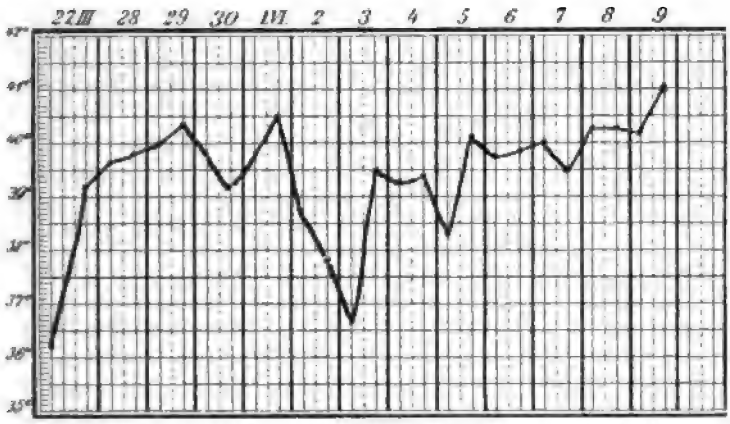

Deutliche Nackenstarre, Puls 48, kräftig. — 8. IV. Exitus letalis. Sektion ergiebt eine Zertrümmerung der Basis beider Stirnlappen, Zerstörung beider Nervi optici innerhalb der Augenhöhle. Breite Eröffnung der Siebbeinzellen, eitrige Meningitis basilaris, hochgradiger Hydrocephalus internus, Erysipel des Gesichtes und Kopfes, trübe Schwellung der parenchymatösen Organe.

13. Der 4j. Knabe W. H. (Kaufmannssohn) wurde von seiner Mutter, die darnach Selbstmord verübte, mit Revolver in den Kopf geschossen. Er wurde am 27. V. 04 im Walde unweit Münchens aufgefunden und in die Klinik transportiert.

Aufnahmebefund: Sensorium getrübt, Pupillen reagieren prompt, Puls 96, über dem linken Scheitelbeine eine pulvergeschwärzte Einschussöffnung; vorsichtige Sondierung stellt Perforation fest. In der Regio submaxillaris befindet sich eine 1 cm lange, schlitzförmige Wunde, auf der linken Wange eine etwa 10pfennigstückgrosse, zerfetzte Wunde, deren Tiefe nicht festgestellt wurde. Trockener Verband.

28. V. Pat. bewusstlos, Nackenstarre angedeutet, linke Pupille enger als die rechte, Pat. nimmt keine Speisen, lässt unter sich gehen; in der Nacht starke Unruhe, keine Krämpfe. Puls 116. — 29. V. Pat. fragt nach der Mutter, nimmt Milch zu sich, Nackenstarre noch vorhanden, Pupillen reagieren. Puls 76. — 31. V. Befinden besser, Puls 80. — 1. VI. Abends plötzlich Erbrechen, Puls 104. — 2. VI. Erbrechen dauert

fort, Bewusstlosigkeit, universelle Krämpfe, Puls 136, Exitus le
Sektion: Nach Wegnahme der Dura zeigen sich die weichen Hä
derseits stark gewölbt, links leicht blutig infiltriert. Der Subarach
raum reichlich durchsetzt von trüber, grünlichgelber Flüssigkeit
Herausnahme des Gehirns findet sich auf der Basis im Bereich de
mittleren und linken hinteren Schädelgruben eine ansehnliche Me
flüssigen, teils geronnene
Die oben erwähnte Eins
nung durchsetzt das link
talbein an seinem vorder
teren Winkel. Die basal
delknochen erweisen sich
men intakt. Im Bereich d
des linken Schläfenlappen
Gehirnsubstanz in grösse
dehnung in einen gra
Brei verwandelt und von
Knochensplittern durchset
der Basis beider Stirnlapp
falls, jedoch in geringerer
nung Zermalmung von Ge
stanz. Uebrige Hirnteile se
Hirnkammern etwas erweitert, ohne abnormen Inhalt.

Kurve 3.

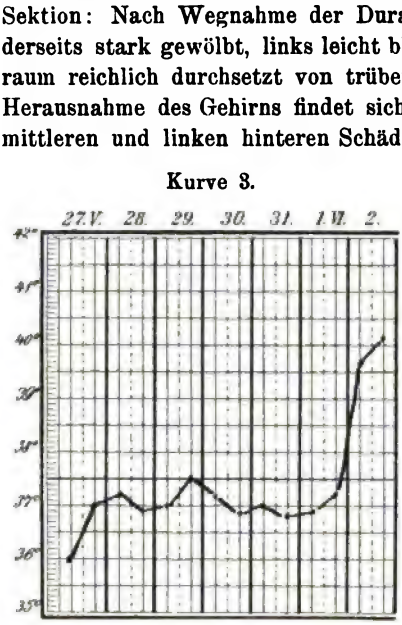

14. Die 21j. Kellnerin J. K. macht am 22. IV. 05 aus Fu
einer venerischen Erkrankung einen Selbstmordversuch, indem
einem Revolver 5 Schüsse auf sich abgab, von denen jedoch n
traf. Kurz nach der That wurde Pat. in die chirurgische Kli
bracht.

Aufnahmebefund: Sensorium vollkommen frei, häufiges Er
Stuhl und Urin waren unwillkürlich abgegangen. Puls mittelv
Pat. ist sehr anämisch; Pupillen gleich weit, reagieren prompt
Mitte der Stirn eine kleine, glatte Einschussöffnung, von etw
Durchmesser. Die Umgebung ist von Pulver geschwärzt, die
blutet lebhaft. Linke Gesichtshälfte schlaff jedoch keine ausges
Lähmung. Am linken Arm Spasmen, aktive Bewegungen unmög
linken Bein gleichfalls leichte Spasmen, doch weniger ausges
Leichte aktive Beweglichkeit ist vorhanden. Sensibilität am A
gehoben, am Bein herabgesetzt. Trockener Verband.

23. IV. Kopfschmerzen, kein Erbrechen mehr, linker Arm
Lähmung, linkes Bein geringe Beweglichkeit, linkes Facialisgeb
weise gelähmt. Das linke Auge wird geschlossen gehalten. Klag
Schmerzen in der Nackengegend. Puls 100. — 25. IV. Befund
ändert; Pat. lässt noch einmal unter sich gehen. Puls 80. —

Erster Verbandwechsel; es entleert sich reichlich zermalmte Hirnsubstanz und Cerebrospinalflüssigkeit. Puls 92. — 30. IV. Sekretion andauernd sehr stark, Sensorium frei; Pat. lässt zeitweise unter sich gehen; Klagen über Kopfschmerz gleich, Lähmungen unverändert. Das Röntgenbild zeigt die Kugel in der Nähe der Protuberantia ossis occipitalis noch im Gehirn. — 4. V. Pat. sehr apathisch, Sensorium nicht ganz frei, Pat. lässt unter sich gehen, sehr starke Sekretion der Wunde, Puls 130.

Operation in Chloroformnarkose. Erweiterung der Einschussöffnung und Entfernung von mehreren an der Oberfläche des Gehirns liegenden Knochensplittern, auch ein Stück Blei wird extrahiert. Tamponade, trockener Verband.

6. V. Befinden andauernd schlecht, geringe Benommenheit, sonstiger Befund unverändert. — 7. V. Bewusstsein ist nur wenig getrübt, über beiden Lungen hinten unten Dämpfung, links abgeschwächtes Atmen, Lähmungen gleich, abends Exitus letalis. — Sektion: In der Dura be-

Kurve 4.

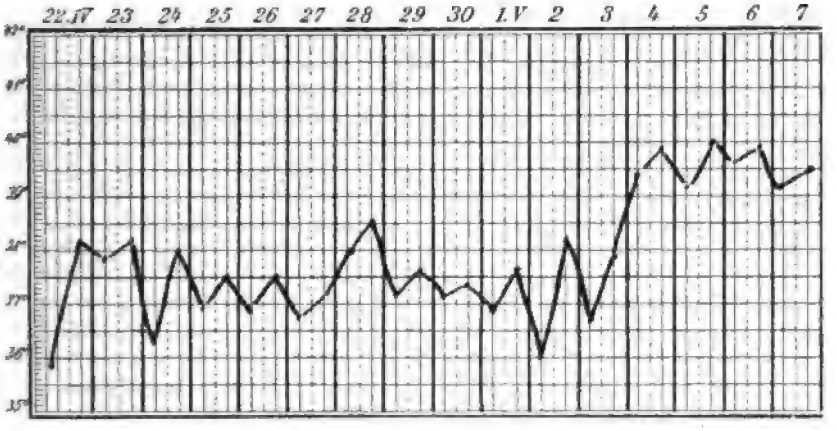

steht, der Einschussöffnung entsprechend, rechts von der Mitte eine grössere Perforation mit fetzigen Rändern. Die Dura weist an dieser Stelle teils eiterige, teils blutige Auflagerungen auf. Auf der Oberfläche der weichen Häute, namentlich rechts dickflüssiges Blut, über dem Chiasma optic. findet sich Eiter in geringer Menge. Die vorderen Abschnitte des rechten Stirnlappens sind zum Teil innig mit der Dura verwachsen; der Schusskanal geht durch die rechte Hemisphäre nach unten und aussen, die Wände desselben sind schmutzig graugelb und mit eiterigem Belag versehen. Der rechte Ventrikel ist in seinem mittleren Teil vom Schusskanal durchsetzt; derselbe reicht bis zu den weichen Häuten des Hinterhauptlappens, wo dicht unter demselben die erbsengrosse, stark deformierte Kugel liegt. Ausserdem fand sich an beiden Unterlappen der Lungen eine croupöse Pneumonie im Stadium der Hepatisation.

2 Fälle von Gehirnschüssen gingen, nachdem man sie gerettet glaubte, an interkurrenten Krankheiten zu G Der nächste Fall gehört wohl, nach den Mitteilungen über de fund gleich nach der Verletzung zu schliessen, in die v. B mann'sche Kategorie I eingereiht; wegen seiner Aehnlichkei dem nächstfolgenden Fall erwähne ich ihn jedoch hier.

15. Der 33j. Kaufmann J. K. schoss sich am 31. VII. 04 mit 7 mm kalibrigen Revolver in die linke Stirngegend. Pat. wird einem Monat am 30. VIII. 04 zur Operation in die Klinik gebracht behandelnde Arzt machte folgende Angaben: Pat. war nach der vollkommen bewusstlos, aus der Nase und dem Mund ist Blut abge Es bestand Haemophthalmus externus und internus, Puls war kaum bar, die rechten Extremitäten waren vollkommen gelähmt, Urin un war unwillkürlich abgegangen, die Pupillen reagierten nur sehr — 1. VIII. Oefteres Erbrechen, Pat. reagiert auf Anrufen. — 2. Oefterer Brechreiz, Stuhl und Harn gehen spontan ab. — 3.—10 Bewusstsein bessert sich allmählich, am 4. VIII. erkennt Pat. Pe seiner Umgebung. Sprechen unmöglich, die Lähmung der Extrem unverändert. — 18. VIII. Viel Husten, Temperatur steigt abend 39,2; kleine Incision über die Wunde, Entfernung mehrerer Kn splitter und eines Kugelsplitters. — 23. VIII. Zwischen 19. VII 23. VIII. schwankt die Temperatur zwischen 37,2 und 38,9. Zw 24. und 29. VIII. bewegt sich dieselbe zwischen 37,2 und 37,9.

30. VIII. Aufnahmebefund: Ueber dem linken Stirnbein verläuft von oben aussen nach unten innen (ca. 2 cm oberhalb des Margo supr talis) eine 3½ cm lange Narbe, die am medialen Winkel eine leicht zogene Fistel einschliesst. Dieselbe entleert wenig trübes, dünnfli Sekret. Unter der Narbe fühlt man eine 10Pfennigstück grosse chenlücke. Die Haut ist in der Umgebung der Narbe von Pulvers geschwärzt; Temperatur 37,5, Facialisparese rechts; Augenlidschluss unvollkommen, Stirnrunzeln sehr erschwert. Hypoglossus scheint gelähmt zu sein, da die Zunge nicht vorgestreckt werden kann; Ohrenbefund. Augenbefund: leichte venöse Stauung am Augenhinter beiderseits, keine Stauungspapille, Augenbewegungen unbehindert, Pu reflex gehörig. Motorische Aphasie; der Kranke kann mit Mühe Namen nennen, ausserdem vermag er bis 10 zu zählen. Pat. versteh man mit ihm spricht; beim Schreiben schreibt Pat. lauter „Sch“ (Aggraphie). Rechte obere und untere Extremität vollkommen gel motorische Parese der linken Extremitäten, hauptsächlich der B Parese des Sphincter vesicae et ani. Röntgenbild zeigt grosses Pr direkt unter dem linken Scheitelbein nahe der Sagittal- und Lamd Ausserdem finden sich kleine Splitter (Blei oder Knochen) direkt

hinten bis 10 cm lang vom Stirnbeln ab. Keine Entartungsreaktion der gelähmten Muskeln.

Im Verlauf der nächsten Wochen kann das rechte Bein allmählich etwas bewegt werden, die Lähmung des Sphincter ani et vesicae geht zurück. Dagegen treten auf der rechten Lunge zahlreiche Rasselgeräusche, pleuritisches Reiben und Dämpfung auf. Die Temperaturen, die sich zuerst zwischen 37,5 und 38,5 bewegten, steigen seit 16. IX. und schwanken zwischen 38,6 und 39,7. Ausserdem gesellt sich Decubitus hinzu. Am 11. X. erfolgt unter den Erscheinungen des Collapses der Exitus letalis.

Sektion: Nach Eröffnung des Schädeldaches zeigt sich, dem Defekte im Knochen entsprechend, an der Dura über dem linken Stirnlappen ein 5pfennigstückgrosses Loch. Die Dura ist dortselbst, sowie am linken Hinterhauptlappen adhärent mit den weichen Häuten, sonst leicht abziehbar. Im Bereich des linken Hinterhauptlappens ist die Dura schwartig verdickt und von rostfarbener Färbung. In dieser bindegewebigen Verdickung findet sich auf der Höhe des linken Hinterhauptlappens das stark deformierte Projektil eingewachsen. Von dieser Stelle aus lässt sich ein gerader Kanal sondieren, welcher nach Freilegen blass-rostfarbige Wandungen aufweist und am Grunde einen etwas schmierigen, aber nicht als eiterig differenzierbaren Belag zeigt. Ventrikel und sonstige Gehirnteile ohne wesentlichen Befund. — Ausserdem fand sich eine ausgedehnte Phthisis pulmonis dextra, Miliartuberkulose der linken Lunge, beiderseits eitrige Bronchitis, chronische, ulcerierende Tuberkulose des Dünndarms und des Coecums.

Aus dem Sektionsbefund geht mit Sicherheit hervor, dass der Kranke nicht an den Folgen des Gehirnschusses, sondern an allgemeiner Tuberkulose zu Grunde gegangen ist.

16. Der 45j. Taglöhner A. Z. wird am 15. XI. 06 abends 1/28 Uhr in die Klinik gebracht; die ihn begleitende Frau giebt an, dass er vor ungefähr einer halben Stunde nach kurzem Wortwechsel zuerst 3 Schüsse auf sie abgegeben und dann sich selbst in den Kopf geschossen habe.

Aufnahmebefund: Patient bewusstlos, macht Abwehrbewegungen, Pupillen reagieren, Puls 72, keine Krämpfe. In der Mitte der Stirne 3 cm oberhalb der Glabella eine kreisrunde Oeffnung von einem 7 mm Geschoss herrührend. Darüber an der Haargrenze eine 5 cm lange Hautwunde durch den Sturz aufs Pflaster nach erfolgter Verletzung verursacht. Nach einer halben Stunde kommt Pat. zu sich und nennt seinen Namen. Er kann den linken Arm und das linke Bein nicht bewegen. Keine Sensibilitätsstörungen, keine Lähmung der Gesichtsmuskeln. Sehschärfe ungetrübt. Durch seine Frau wird in Erfahrung gebracht, dass er starker Potator ist. — Trockener Verband.

16. IX. Noch leichte Benommenheit, Puls 66, vollständige Lähmung

der linken Extremitäten, einmaliges Erbrechen. Röntgenbild stel
Sitz der Kugel im rechten Hinterhauptlappen nahe dem Knochen fest
bandwechsel: aus der Wunde tritt etwas Gehirnmasse hervor; S
rung stellt einige freie Knochensplitter fest.

Operation in Chloroformnarkose; Längsschnitt über die Schuss
Freilegung des Knochens, Erweiterung und Glättung des Knoch
schusses, Extraktion von einigen kleineren und einem pfennig
grossen Knochensplitter. Tamponade der Wunde, teilweise Naht,
ner Verband.

In den nächsten Tagen ist der Befund im wesentlichen gleich; Pat
über Kopfschmerzen, und erbricht noch einmal. Kein Fieber, Pu
schen 46 und 52. Die leichte Benommenheit hält an; Pat. ist se
ruhig; bei dem alle 2—3 Tage vorgenommenen Wechsel des tro
Verbandes werden immer kleine Mengen hervorgequollener Gehir
abgetragen. — 21. XI. Pat. kann die Finger der linken Hand etw
wegen. — 29. XI. Die Unruhe des Pat. hat so zugenommen, d
vorübergehend in die Zwangsjacke gelegt werden muss. Puls sch
zwischen 72 und 96. — 3. XII. Pat. kann den linken Oberarm
bewegen. — 15. XII. Die Wunde geschlossen, Sensorium allm
ganz frei. — 17. I. Pat. kann den Oberschenkel etwas heben, w
die obere Extremität wieder vollständig gebrauchsfähig geworde
— 3. II. Bewegung des linken Beines im Knie- und Hüftgelenl
ständig möglich; seit einigen Tagen geringe Bewegungsfähigkeit
Zehen. — 24. II. Pat. klagt in den letzten Tagen mehrfach über
und Stechen auf der Brust, kein Auswurf. Objektiv lässt sich ke
sentlicher Befund feststellen. Verordnung von Decoctum Althaeae.
wird hie und da in den Lehnstuhl herausgesetzt. — 7. III. Pat
gegen 4 Uhr morgens von der Schwester tot im Bett liegend vo
den, ohne dass die nachbarlichen Pat. das geringste gemerkt habe
hatte sich tags zuvor noch vollständig wohl gefühlt und bis
8 Uhr Karten gespielt.

Sektion: Schädeldach ziemlich dick, oberhalb der Glabella
Durchmesser 2 cm grosses rundes Loch mit geglätteten Rändern, w
durch bindegewebigen Pfropf verschlossen ist. Dura nicht verwa
Am rechten Stirnpol Einschuss; hier findet sich ein traumatisch
weichungsherd von Wallnussgrösse. Der Schusskanal geht nach
oben und berührt dabei die Decke der rechten Seitenkammer, das Ep
des Vorderhorns streifend, aber die Kammer nicht eröffnend. V
geht der Kanal schräg nach oben und hinten durch das Centrum
ovale, immer höher aufsteigend als bleistiftdicker, etwas gelbli
färbter Granulationspfropf sehr deutlich erkennbar. Er dringt sc
lich im Bereich des Hinterhauptlappens in die graue Rinde ein u
digt dortselbst 6 cm vor dem Hinterhauptspol. Hier liegt das Ge
wenig deformiert, von einer fibrösen Kapsel umgeben, unmittelbar

der Pia eingeheilt. — Ausserdem wurde gefunden: Fettige Entartung des Herzens, marantische Thrombose der Vena cava bis über die Teilungsstelle hinab, Thrombose der linken Lungenarterie, mehrfache grosse, ältere und jüngere Infarkte der linken Lunge, einige kleine Infarkte auch in der rechten Lunge.

Die beiden letzten Fälle illustrieren sehr instruktiv die Art und Weise der Einheilung von Kugeln im Gehirn, da beide Patienten, während diese vor sich ging, an dazwischen getretenen Krankheiten starben. Der erste Patient ging an einer gewiss schon vor der Verletzung vorhanden gewesenen Lungentuberkulose zu Grunde, der zweite an einer marantischen Thrombose der Vena cava mit ihren Folgen. Die letztere dürfte bei dem Patienten, der notorischer Säufer war, und ein degeneriertes Herz hatte, durch die lange Bettruhe entstanden sein. In beiden Fällen lag das Projektil in der grauen Substanz des Hinterhauptlappens, nahe seiner Oberfläche von einer derben bindegewebigen Kapsel eingehüllt und fixiert. Die Einheilung war ohne entzündliche Erscheinungen vor sich gegangen, was auf Keimfreiheit des Geschosses schliessen lässt. In beiden Fällen hatte das Geschoss einen grossen Teil des Gehirns, seinem Längsdurchmesser nach, durchquert, und die Rindenzentren der motorischen Region bezw. deren Bahnen auf seinem Wege geschädigt oder verletzt. Da in beiden Fällen die Lähmungserscheinungen allmählich zurückgingen, im letzten Falle sogar geschwunden waren, so ist eine Zerstörung der Rindenzentren selbst wohl ausgeschlossen. Es bleibt dann nur die Frage offen, ob die Lähmung bedingt war durch Kompression infolge Bluterguss oder durch Zerstörung von Leitungsbahnen. Bei beiden Annahmen erscheint eine Wiederherstellung der Funktion möglich.

Im Fall 16 bestand am Stirnpol ein Erweichungsherd, der während des Lebens keine Symptome hervorgerufen hat. Ob derselbe bei seinem 4monatlichen Bestehen zur Ausheilung gelangt wäre, ist nicht ganz sicher. Der Ausgang in Cysten, wie bei der ischämischen Erweichung des Gehirns bildet nach Ziegler (6) wohl die Regel. Er sagt: „Treten zu traumatischen Hirnerweichungen keine Infektionen hinzu, so verlaufen sie im allgemeinen in ähnlicher Weise wie ischämische und hämorrhagische Erweichungen.

4 Fälle von sicheren Gehirnschüssen gingen in Heilung aus mit Einheilung des Projektils.

17. Dieser Fall wurde von Heymann (Fall 16) schon veröffentlicht. Es ist dies der 26j. Kunstmaler D. A., der sich am 12. XI. 97

einen Schuss in die rechte und linke Schläfengegend beibrachte. N
letztere war perforierend und es entleerte sich aus seiner Einschussö
Gehirnmasse. Von Seiten des Gehirns traten keine weiteren Sym
auf, Pat. war bei Bewusstsein; einige Tage nach der Verletzung ge
sich meningitische Reizerscheinungen hinzu, die jedoch rasch wiede
schwanden. Nach 4 Wochen wurde Pat. mit fast geheilter Wunde
der vorhandenen Psychose auf die psychiatrische Abteilung verlegt

18. Der 15 J. alte Bergmann J. M. schoss sich aus Verseh
27. XI. 04 mit einem Zimmerstutzen neben die Nase ins rechte Au

Aufnahmebefund am 27. XI.: Bewusstsein vollkommen erhalte
rechten Nasenaugenwinkel eine kleine pulvergeschwärzte Einschussöf
die rechte Pupille ist reaktionslos; Bewegungen des Augapfels unmö
die Augenuntersuchung stellt Streifung des Bulbus, Verletzung d
mit Luxation der Linse fest. Augenspiegelung nicht möglich. Pat
am 28. XI. in die Prof. Schlösser'sche Augenklinik verlegt, w
am 24. I. 05 das rechte Auge enukleiert wurde. Die Kugel kam
nicht zu Gesicht; das Röntgenbild stellte das kleine Projektil im
Stirnlappen sitzend fest. Pat. wurde am 13. II. 05 geheilt u
schwerdefrei entlassen.

Eine an ihn im Mai 1907 ergangene Anfrage, ob er noch
welche Folgen der Schussverletzung verspüre, beantwortete er
dass er keine Beschwerden von Bedeutung mehr habe. Auch sei
dem Verlassen der Klinik nicht mehr in ärztlicher Behandlung gest
Nur hie und da, wenn er sitze oder sich in gebückter Stellung b
und plötzlich aufschaue, bekomme er für einen Augenblick Schwin

19. Der 28j. Buchhalter G. F. schoss sich am 26. XII. 04 d
in den Kopf und Brust; nach seiner Angabe sei er eine Stunde be
los im Zimmer gelegen bis er aufgefunden und hieher gebracht
Im Jahre 1897 hatte er schwere Lungentuberkulose durchgemacht

Aufnahmebefund: Kräftiger Mann, kühle Extremitäten, Puls
fühlbar, Bewusstsein erhalten, Stuhl spontan abgegangen. In der
Schläfengegend an der Haargrenze zwei erbsengrosse Einschussöffn
von pulvergeschwärztem Hofe umgeben. Das rechte obere Augenlid
sugilliert, die Sclera dagegen weiss, Sehvermögen unvermindert,
Einschussöffnungen führen, wie sich durch vorsichtiges Sondieren erk
lässt, in die Schädelhöhle. Auf der Brustseite im dritten I.K.R
wärts von der Mamille zwei penetrierende Einschussöffnungen. Am
ist in der linken Skapularlinie, in der Höhe der fünften Ripp
Kugel unter der Haut zu fühlen. Das Röntgenbild stellt zwei Pro
innerhalb der Schädelkapsel fest. Das eine davon, welches stark
miert ist, liegt $^1/_2$ cm von der vorderen Stirnbeinwand entfern
$4^1/_2$ cm oberhalb des Bodens der vorderen Schädelgrube. Die
Kugel, ebenfalls deformiert, liegt etwas oberhalb und an der Auss

des linken Orbitallappens. Trockener Verband, Kochsalzinfusionen, Excitantien.

In den nächsten Tagen tritt rasche Besserung ein; abendliche Temperaturen erheben sich nicht über 38,1, wahrscheinlich durch vorhandene Lungentuberkulose bedingt. Von Seite des Gehirns sind keine Störungen aufgetreten, die Wunden heilen ohne Komplikationen; Pat. wird am 25. I. 05 geheilt, jedoch noch arbeitsunfähig entlassen. — Eine an ihn im Juni 1907 ergangene Anfrage bezüglich der Folgen dieser Schussverletzung erwiderte er dahin, dass er sich vollkommen wohl fühlt, keinerlei Beschwerden mehr habe und seit einem Jahre Hotelbesitzer in einer mittelgrossen Stadt Bayerns ist.

20. Der 35j. Buchdrucker R. S. wird am 25. I. 06 vormittags 11 Uhr in die Klinik gebracht. Er soll an Gehirnerweichung leiden und auf sich an demselben Morgen mit einem Revolver mehrere Schüsse gegen Hals und Kopf abgefeuert haben.

Aufnahmebefund: An der rechten Kopfseite etwas hinter und oberhalb der Ohrmuschel mehrere Einschüsse sichtbar. Ein Projektil liegt direkt unter der Haut; am Hals finden sich mehrere Verletzungen von Streifschüssen herrührend. Pupillen mittelweit, reaktionslos. Lähmungen etc. bestehen nicht; die äussere Untersuchung ergiebt keine Anhaltspunkte für die Annahme, dass eine intracranielle Verletzung vorliege. Puls 100. Die Durchleuchtung mit Röntgenstrahlen hat folgendes Ergebnis: Es liegt eine grosse Kugel im rechten Temporallappen nahe dem Boden der mittleren Schädelgrube und nahe der Squama temporalis. Ein kleiner linsengrosser Splitter (wahrscheinlich vom Knochen) liegt etwas höher und scheitelwärts. Trockener Verband.

26. I. Pat. unruhig. Die direkt unter der Kopfhaut liegende Kugel wird excidiert. Wegen der sich steigernden Unruhe und der vorhandenen Psychose wird Pat. auf die psychiatrische Klinik verlegt. — 25. II. Pat. wird wegen aufgetretener, septischer Abscesse verbunden mit Temperaturen bis 39,5 auf die chirurgische Klinik zurückverlegt. Es wird hier am rechten Fussrücken ein Sehnenscheidenabscess und am rechten Oberschenkel ein subfascialer Abscess gespalten, die beide grosse Mengen gelb-grünen Eiters enthalten. Die Einschusswunden am Kopfe erscheinen reaktionslos zugeheilt. — 18. III. 06. Ein auf der rechten Halsseite entstandener Abscess, der subfascial liegt wird gespalten; aus demselben fliesst ca. 1/2 Liter gelb-grünlicher Eiter ab. Die Temperaturen, die fast täglich zwischen 37,6, 39,0 und 40 schwankten, gehen nun allmählich auf die Norm zurück. Die Wunden granulieren langsam zu. Am 2. V. 06 wird Pat. auf die psychiatrische Abteilung zurückverlegt. Erkundigungen dortselbst haben ergeben, dass er von dort nach geheilten Wunden am 9. VII. 06 in die Irrenanstalt in Kaufbeuren entlassen wurde, wo er mit Ausnahme seiner geistigen Erkrankung sich wohl befindet. Störungen,

die von Seiten der eingeheilten Kugeln ausgehen, wurden auf der p
chiatrischen Klinik niemals beobachtet.

Fassen wir nun am Schlusse dieses Abschnittes das Gesa
resultat aller sicheren Gehirnschussverletzungen zusammen, so hal
wir unter 34 Fällen nur 4 Heilungen zu verzeichnen. Das s
12% Heilung oder 88% Mortalität. Dabei ist jedoch zu bedenk
dass die Zahl der schwersten Formen von Gehirnschüssen, wie
der von Bergmann'schen Kategorie I entsprechen, bei den
zur Beobachtung gekommenen Fällen eine ungewöhnlich hohe (
war. Von den 11 Schussverletzungen im Gehirn, die anfängl
weniger schwere Symptome darboten, blieben 4 unter Einheilu
der Kugel am Leben, während 7 starben. Zwei von den letzte
gingen zufällig an interkurrenten Krankheiten zu Grunde, nachdem
Geschoss schon eingeheilt war. Sie müssten eigentlich den 4 Heilung
zugezählt werden. Ein Fall (11) starb am 4. Tage nach der V
letzung an hinzugetretener Pneumonie, während die Gehirnverletzu
als solche Aussicht zur Heilung geboten hätte. Ein anderer Kr
ker (Fall 10) starb einen Tag nach dem verübten Selbstmord
der Schwere der Verletzung; derselbe gehörte, nach dem anato
schen Befund zur urteilen, zu den schwersten Formen von Gehi
schüssen. 3 Fälle endlich (12, 13, 14) starben an den Folgen
Wundinfektion.

Bei Fall 12 wird man mit der Annahme nicht fehl gehen, d
die basilare Meningitis durch das 3 Wochen nach der Verletzu
aufgetretene Erysipel vermittelt wurde. Denn die schweren Kra
heitserscheinungen traten unmittelbar nach seinem Entstehen
wenn auch die Nackenstarre erst 11 Tage später konstatiert wu
Eine zweite mögliche Eingangspforte der Infektion der Menin
wäre hier durch die breite Eröffnung der Siebbeinzellen vielle
von der Nase aus gegeben; sie erscheint natürlich angesichts
obwaltenden Umstände minder wahrscheinlich. Wodurch das E
sipel entstanden ist, ob durch Infektion von Seiten der Kugel o
durch zufällige Infektion von aussen, ist schwer zu entscheid
Die Zeit, nach welcher dasselbe aufgetreten ist, sowie der Umsta
dass sich der Eiter nur oberflächlich, nicht in der Tiefe fand, spri
dafür, dass die Infektion nachträglich durch einen unglücklic
Zufall von aussen her zu Stande kam.

Im Fall 13 trat schon am nächsten Tage nach der Verletzu
ein geringer Grad von Nackenstarre auf und man wird daher w
den Schluss ziehen dürfen, dass die Infektion hier ziemlich glei

zeitig mit der Verletzung entstanden ist, eventuell durch das Geschoss selbst herbeigeführt wurde. Von Bedeutung ist noch, dass das verletzte Kind längere Zeit (wie lange unbekannt) ohne Hilfe im Walde lag und dann noch einen längeren Transport zu überstehen hatte, bevor es in sachgemässe Behandlung kam. Aus dem Ergebnis der Sektion ergiebt sich mit Sicherheit, dass auch ohne Hinzutreten der Infektion der Fall durch die Schwere der Verletzung verloren gewesen wäre.

Bei Fall 14 ging die Infektion wahrscheinlich von der Kugel selbst aus; dafür sprechen zwei Momente, einmal lässt sich aus dem Krankheitsverlauf (Temperatursteigerung vom ersten Tage der Verletzung an und reichliche Sekretion beim ersten Verbandwechsel) mit grosser Sicherheit schliessen, dass die Wunde von Anfang an inficiert war und zweitens fand sich bei der Sektion der ganze Schusskanal mit einem eiterigen Belag versehen und der von ihm durchbohrte Seitenventrikel mit blutigem Eiter gefüllt, was auf die inficierte Kugel zurückgeführt werden kann.

Angesichts dieser 3 Fälle ist nun die Frage zu entscheiden, ob durch primäre Operation die Infektion der Wunde verhütet werden konnte, und damit kommen wir zur vielumstrittenen Frage der Therapie der Schussverletzungen des Kopfes.

Zuvor aber will ich noch kurz die Behandlung nachtragen, wie sie in der chirurgischen Klinik zu München üblich ist; dieselbe ist ja, wie aus dem Gesagten bereits hervorgeht, so konservativ wie möglich. Sie stimmt vollkommen überein mit den v. Bergmann'schen Grundsätzen. Liegt keine zwingende Indikation zur Trepanation vor, so wird der ganze Kopf rasiert und die Umgebung der Schusswunde in weitem Umkreis mit Aether, Alkohol und Sublimat gereinigt. Die Wunde selbst bleibt möglichst unberührt, Sondierung findet nur ausnahmsweise statt, wenn ausgedehnte Splitterung des Knochens vermutet wird. Ist stärkere Blutung vorhanden, so wird ein oberflächlicher Jodoformgazetampon eingelegt, sonst erfolgt nur trockener, steriler Verband. Derselbe bleibt dann mehrere Tage bis eine Woche liegen, wenn kein Fieber oder anderweitige Störungen auftreten. Die Wunde ist dann meistens unter trockenem Schorfe geheilt. Gleich in den ersten Tagen wird eine Röntgenphotographie aufgenommen und die Lage der Kugel bestimmt. Eine Trepanation zur Auffindung der letzteren wurde in den verflossenen 10 Jahren nur einmal, in dem erwähnten Fall 9, und hier sekundär nach auftretenden, anhaltenden Kopfschmerzen gemacht. Zwei-

mal wurde bei grösserer Splitterung des Knochens die Knoch
schusswunde freigelegt und die deprimierten Knochenstücke en
Ein besonderer Erfolg bei diesen beiden Fällen ist nicht zu
statieren.

In der Frage der primären Trepanation bei Schädelsc
ist immer noch keine vollständige Einigung erzielt. Zwar
stimmen jetzt wohl die meisten Autoren überein, dass das S
nach tiefer im Gehirn gelegenen Projektilen zu unterlasse
Allein ob überhaupt operiert werden soll oder nicht, da find
noch zwei sich gegenüberstehende Ansichten, wenn wir die Litt
der letzten 10 Jahre durchblättern. Die einen operieren grun
lich jeden Fall von Schussverletzungen des Kopfes; stellt sich
heraus, dass die Kugel den Knochen perforiert hat, so wi
Knocheneinschuss erweitert und geglättet, Knochensplitter v
entfernt, desgleichen die oberflächlich liegende Kugel, wenn
deren habhaft wird. In dieser Weise verfahren Halter (9
über die Schussverletzungen der Berner Klinik von Koche
richtet, und Ossig (10) bei den Schussverletzungen des Bre
Allerheiligenspitales; für unbedingt operatives Vorgehen sind
Bayer (11), Gerard Marchand, Chauvel u. A. Di
sten Autoren jedoch stehen auf Seite v. Bergmann's (3, 7), der
im Allgemeinen konservativen Standpunkt einnimmt. Er füh
Trepanation nur aus bei folgenden Indikationen:

1) Profuse Blutungen aus der Arteria meningea media,
deren Aesten.

2) Auftreten von Reizerscheinungen bald nach der Verle
welche auf die Anwesenheit eines Knochensplitters in der m
schen Rindenregion schliessen lassen.

3) Bei festgestelltem, ganz oberflächlichem Sitz der Kug
Knochen oder dicht unter demselben).

Durch die von den englischen Aerzten (8) im südafrikan
Krieg gemachten Erfahrungen wurde von den meisten noch
weitere Indikation zur primären Operation aufgestellt. Das i
den oberflächlichen Schüssen oder den sogen. Tangentialsc
sen, die infolge der grösseren Knochensplitterung für die Inf
empfänglich sind. Diesen Indikationen haben sich im allgen
angeschlossen: Wagner (12) (Leipziger Klinik), Segge
(Münchner Klinik), Wiemuth (13) (Hallenser Klinik), Kr
(14) (städt. Krankenhaus am Urban), Tilmann (2), Graf
etc. Die Statistik wird zur Entscheidung des Streites nur

beitragen können. Denn einmal ist die Auffassung, ob ein Schädelschuss penetrierend oder nicht penetrierend ist, bei dem einzelnen verschieden. Der eine rechnet zu den penetrierenden Schüssen sämtliche Fälle, wo der Knochen nachweisbar perforiert ist, also auch die Verletzungen basaler Teile, hauptsächlich verbunden mit Augenstörungen, während der andere nur solche Fälle in diese Klasse zählt, wo das Gehirn nachweisbar getroffen ist. Dadurch kommen grosse Unterschiede in der Mortalitätsziffer zu Stande. Auf der andern Seite spielt natürlich auch neben dem Zufall das Material eine massgebende Rolle. Je mehr dabei die schwersten Formen von Gehirnschüssen vorherrschen, desto höher stellt sich die Mortalität.

Im Nachfolgenden sei trotzdem der Vollständigkeit halber eine Statistik wiedergegeben, der neuere Arbeiten über Schussverletzungen zu Grunde liegen. Ein auffallender Unterschied in den Resultaten der Kliniken, die ein unbedingt operatives und der, die ein konservatives Princip in der Behandlung durchführen, ist dabei nicht zu konstatieren.

Name des Autors und Krankenhaus	Zahl der Kopfschüsse im allgemeinen		Zahl der Gehirnschüsse	
	in Behandlung gekommen	gestorben	in Behandlung gekommen	gestorben
Ossig (Allerheiligenspital in Breslau)	30	12 = 40%	18	11 = 61%
Halter (Berner Universitätsklinik)	27	6 = 22%	11	6 = 54%
Tilmann (Klinik von Geh.-Rat Bardeleben)	38	17 = 45%	22	17 = 77%
Kroner (Krankenhaus am Urban in Berlin)	55	17 = 31%	38	17 = 61%
v. Bergmann	87	13 = 15%	29	13 = 46%
Chir. Klinik München	72	31 = 43%	34	30 = 88%

Gehen wir nun auf die Gründe, die die Therapie beeinflussen, näher ein, so finden wir nach Tilmann 3 Hauptpunkte, die den Tod bedingen können und deshalb von wesentlichem Einfluss auf unser Handeln sein müssen.

1. Die Gehirnzerstörung durch das Geschoss. Sie kann weder durch operatives Eingreifen, noch exspektative Behandlung beeinflusst werden.

2. Die Blutung. In den schweren Formen der v. Bergmann'schen Kategorie I stehen wir derselben machtlos gegenüber.

Hier handelt es sich meistens um diffuse Blutungen in den M
gen, an der Basis, Konvexität und in die Gehirnsubstanz s
Durch diese wird der Tod bedingt; wir haben kein Mittel, de
ben Einhalt zu thun. Bei den Blutungen der Meningea media
deren Aesten ist die Trepanation auszuführen, sobald sie diagn
ciert sind. In einzelnen Fällen wird es gelingen, dadurch das l
zu retten; der ungünstige Ausgang wird jedoch wegen der Sch
der meistens vorliegenden Gehirnverletzungen die Regel sein,
Tilmann's Fälle beweisen. Auch in diesem zweiten Punkt
sich alle Autoren einig.

3. Die Infektionsgefahr. Ist die Kugel und die
sie bedingte Schusswunde als aseptisch anzusehen oder nicht?
ist der Kernpunkt der gegenwärtigen Streitfrage. Theoretisch
nach den neuesten experimentellen Untersuchungen zugegeben
den, dass die Kugel Infektionskeime mit sich führen kann, die
in der Wunde zur Entwicklung kommen. Das beweisen die
schiedenen Versuche, die zuerst Messner (15) ausführte. Er s
auf sterilisierte Gelatinebüchsen; darnach konnte er meisten
Entwicklung von Keimen im Schusskanal beobachten. Nur
dieselben, wenn die Kugel nicht künstlich inficiert war, kein
thogenen. Hatte er dagegen die Kugel künstlich inficiert,
schoss er mit ihr durch inficierte Stoffe (Flanell), so gelangten i
Gelatinebüchsen auch pathogene Keime zur Entwicklung.
Versuche wurden weiterhin bestätigt, besonders durch Pusto
kin (16), Koller (17), Müller (18) etc. Auf diese Theorie stützen
die Anhänger der primären Trepanation. Zahlreiche Statis
haben jedoch bewiesen, dass diese Infektionsgefahr in praxi
seltene ist (Segggel (19), v. Bergmann, Küttner (30) etc.)
experimentelle Versuche bestätigten das (Messner (19), Habbart
Pfuhl). Es wird deshalb von den Autoren, die die konserv
Behandlung befürworten, diese Infektionsmöglichkeit als gerin
geschlagen.

Nach Krönlein (21) und Graff (22) erscheint mir hier die
nicht so sehr wesentlich zu sein, kann die Kugel möglicher
ein Infektionsträger sein, als vielmehr die Frage, können wi
gebenenfalls die Infektion durch Operation wirksam bekäm
Und diese Frage ist zu verneinen, besonders bei tiefer im G
liegenden Geschossen, oder solchen, die das ganze Gehirn durch
haben. Denn wenn von allen Seiten zugegeben wird, dass da
chen und Entfernen von tiefliegenden Kugeln zu unterlassen ist

nützt dann die Operation an der Einschussöffnung, sofern es sich natürlich um eine glatte Einschussöffnung handelt. Wir können eben am Gehirn keine offene Wundbehandlung wie an anderen Teilen des menschlichen Körpers durchführen. Wir können bei demselben nicht verfahren, wie z. B. bei Infektionen der Bauchhöhle, wo wir breit spalten und ausgedehnt tamponieren. Würden wir hier den Schnitt bis zum Peritoneum führen und dann die Wunde tamponieren, so hätten wir uns keinen Erfolg zu versprechen. Wir stehen deshalb bei Schädelschüssen auf dem konservativen und individualisierenden Standpunkt von Bergmann's und ich glaube auch unsere Fälle liefern einen Beweis für die Richtigkeit desselben.

Bei den 3 Fällen, die durch Infektion zu Grunde gingen, wäre eine Operation aussichtslos gewesen. Das Entstehen des Erysipels im Fall 12 ist einem Zufall zuzuschreiben und hätte an der Operationswunde in gleicher Weise auftreten können. In Fall 13 hätte die Operation wegen der ausgedehnten Zertrümmerung der Gehirnmasse und der in die Tiefe imprägnierten Knochensplitter die stattgehabte Infektion nicht beseitigt, das Leben nicht retten können. Aehnlichen Erfolg hätte sie wohl auch bei Fall 14 gehabt, oder sollte man glauben, dass hier die Incision über dem Einschuss mit Glättung der Knochenränder die Infektion verhütet hätte, die hier wahrscheinlich von der Kugel selbst ausging. Denselben negativen Erfolg hätte die Trepanation im Fall 10, der an der Schwere der Verletzung starb und im Fall 11, der einer hinzugetretenen Pneumonie zum Opfer fiel, gehabt. Desgleichen boten die 4 Fälle, die ohne Operation heilten und die 2 Fälle, die nach Einheilung des Projektils an anderweitigen Krankheiten starben, kein Objekt für eine primäre Operation. Bei dem einen von letzteren Fällen ist vielleicht noch die Frage zu erörtern, ob die primäre Operation die Bildung des traumatischen Erweichungsherdes am Gehirneinschuss verhindert hätte. Diese Frage ist unbedingt zu verneinen. Denn die Erweichung hat ja ihre Ursache in dem Trauma (Schuss), und durch die Operation wäre nur ein neues Trauma hinzugekommen. Dieselbe Ansicht vertritt Graff (22), der in einem seiner Fälle von Gehirnschüssen (Fall 23) nach der Operation einen Erweichungsherd auftreten sah, der durch Reizerscheinungen zur nochmaligen Operation nötigte. Er sagt: „Die Erweichung um die Einwirkungsstelle des Traumas herum ist eine Erscheinung, die zu denken giebt. Die Entfernung des Fremdkörpers selbst scheint keinen Einfluss zu haben. Man könnte sogar eher denken, dass eventuell seine An-

wesenheit einen reaktiven Reiz abgiebt und so der Erweichung gegenarbeitet. Thatsache ist jedenfalls, dass die Gehirnsub jede Manipulation sehr schlecht verträgt und dass sich auch operativen Eingriffen sekundär um die Operationsstelle herum Erweichungszone bildet."

II. Halsschüsse.

Im Ganzen kamen 10 Schussverletzungen des Halses zur achtung. 6 betrafen das weibliche Geschlecht, 4 das männ 2 waren die Folge eines Tentamen suicidii, 6 geschahen durc glückliches Hantieren mit der Waffe und bei zweien lag Mo such vor. 9 mal war der Revolver, 1 mal ein Zimmerstutze verletzende Waffe. Verletzung von Kehlkopf oder grossen Bl fässen lag bei keinem Patienten vor.

7 mal heilte die Kugel in der Tiefe des Halses ein, 1 mal sie wegen ganz oberflächlicher Lage excidiert, 1 mal war S schuss vorhanden und 1 mal gelangte sie durch einen Huste am 6. Tage nach auswärts.

Ich lasse nun 3 Krankengeschichten folgen, die durch di der Verletzung vielleicht der kurzen Erwähnung wert sind.

21. Der 26j. Kaufmann S. M. schoss sich am 21. III. 98 mit Revolver zweimal in den Hals. Kurz nach der That erfolgt Auf in die Klinik.

Aufnahmebefund: Im Trigonum submentale zwei Querfinger über dem Schildknorpel dicht nebeneinander zwei rundliche, pul schwärzte Schusswunden. Keine Blutung; Zunge in ihrem hintere zweimal perforiert; links im harten Gaumen dicht neben der Zah zwei Wunden als Fortsetzung des Schusskanals. Keine Beschw Collodiumverband, Eiskravatte. — 29. III. Pat. geheilt, ohne Bes den entlassen.

22. Die 21j. Kellnerin A. S. schoss sich angeblich aus Unv tigkeit am 25. I. 05 mit einem Revolver, den sie nicht geladen gl in den Mund.

Aufnahmebefund: Beide Lippen stark geschwellt, die beiden Schneidezähne abgebrochen, Oberfläche der Zunge schwarz verfär der Mitte gespalten, stark geschwollen. Desgleichen die Gaumen An der hinteren Rachenwand zahlreiche Sugillationen; etwa 1/2 cm neben der Uvula eine pfennigstückgrosse Einschussöffnung mit g zerfetzten Rändern. Röntgenbild zeigt deformiertes Projektil, 1 cm links von der Medianlinie, in der Höhe des zweiten Halswirbelkö der an dieser Stelle einen ovalen Defekt, sowie davon ausgehende Sp

aufweist. Eiskravatte, häufiges Ausspülen des Mundes.

27. I. kein Fieber, noch Schmerzen beim Schlucken, Schwellung des Gaumens und der Zunge zurückgegangen. — 31. I. Das stark deformierte Projektil wird bei einem kräftigen Hustenstoss ausgehustet. — 21. II. Pat. geheilt entlassen, die Drehung des Kopfes macht noch ganz geringe Beschwerden.

23. Die 55j. Tändlersfrau M. W. wird am 31. VIII. 05 mit der Angabe in die Klinik gebracht, dass vor kurzer Zeit ihrem Manne beim Putzen eines Revolvers ein Schuss losgegangen sei und sie in den Hals getroffen habe. Sie sei sofort bewusstlos zu Boden gefallen (wielange sie bewusstlos war, ist nicht mehr genau feststellbar). — In den nächsten Tagen wird noch folgende Anamnese erholt: Pat. hat an ernsteren Erkrankungen nur Typhus mit 24 Jahren durchgemacht. Im Anschluss daran hat sie das Gehör beiderseits fast vollkommen verloren, so dass sie fast ganz taub ist. Pat. hat 13mal geboren, die meisten Kinder leben und sind gesund. Potatorium und geschlechtliche Infektion wird negiert.

Aufnahmebefund: Sensorium benommen, keine Krämpfe; Puls regelmässig, gespannt 68; Respiration 16; die Art. radialis zeigt beiderseits leichte Arteriosklerose. In der Fossa carotica dextra findet sich eine zackige, pulvergeschwärzte Einschusswunde. Die ganze rechte Halsseite ist von einem starken Hämatom eingenommen. Kein Fieber.

1. IX. Pat. benommen, hat gestern öfters erbrochen, Puls 66. Sprache sehr undeutlich. Linke Extremitäten und rechte Gesichtshälfte erscheinen gelähmt. — 5. IX. Immer noch unklar, spricht viel wirre Worte. — 10. IX. Von Zeit zu Zeit etwas klarer; jammert viel über Kopfschmerzen am rechten Hinterkopf. Röntgenbild: Kugel sitzt direkt an der Vorderfläche und auf der rechten Seite des 6. Halswirbels in dem Winkel der vom Wirbelkörper und Processus transversus gebildet wird. Eine Knochenläsion scheint nicht vorhanden zu sein. — 15. IX. Pat. zeigt grosse, motorische Unruhe. Es besteht deutliche halbseitige Lähmung links, Parese des Facialis rechts, besonders im M. orbicularis oris. — 28. IX. Pat. ganz klar. — 9. X. Wunde fest vernarbt. Lähmung besteht noch. Arm und Bein zeigen einen gewissen Tonus, auf dringenden Wunsch entlassen.

Die am 6. VIII. 07 vorgenommene Nachuntersuchung stellt noch eine teilweise Lähmung des linken Armes, besonders der Strecker desselben fest (die Hand steht in sogen. Krallenstellung. Die Finger können nur wenig gestreckt werden). Das linke Bein kann zwar in allen Gelenken frei bewegt werden, wird jedoch von Pat., die nur mit Krücken gehen kann, noch nachgeschleift. Von Facialisparese ist wenig mehr zu sehen.

Der Symptomenkomplex im vorliegenden Fall erscheint auf den ersten Blick als ein ziemlich verwickelter: eine 55jährige Frau

wird in die rechte Halsseite geschossen. Die Kugel durch
dieselbe und bleibt vor dem 6. Halswirbelkörper liegen. Gleic
mit der Verletzung tritt Bewusstlosigkeit auf, die dann i
Tage währende Benommenheit und grosse motorische Unruhe
geht. Der Puls ist wenig verlangsamt, Patientin erbricht
die linke Extremitätenhälfte ist gelähmt, desgleichen teilweis
die rechte Gesichtshälfte, alles Störungen, die weniger au
Halsverletzung als vielmehr auf eine Gehirnverletzung sch
lassen. Die Lähmung der linken Extremitäten könnte ma
vielleicht noch aus der Schussverletzung erklären. Die Kugel
beim Aufschlagen auf den 6. Wirbelkörper denselben lädiert
und Splitter von ihm könnten in das Halsmark eingedrunge
die sehr wohl eine linksseitige Lähmung verursacht haben k
Immerhin ist es schon auffallend, dass die gut gelungene Rö
photographie uns keinen Anhalt für eine solche Verletzung
und dass die linke Seite gelähmt ist, während die Kugel d
der rechten Seite liegt. Wie aber sollen wir uns die rech
Facialisparese, die Bewusstseinsstörung, Pulsverlangsamung u
brechen erklären? Ich glaube, dass alle diese Erscheinunge
nicht anders erklären lassen, als dass wir eine gleichzeitige,
lige Gehirnverletzung in Form einer Apoplexie in der rechten
sphäre annehmen; dann haben wir auch eine zwanglosere
rung der linksseitigen Extremitätenlähmung. Für diese An
sprechen ausserdem manche Punkte aus der Anamnese.

III. Brustschüsse.

Von den Brustschüssen kamen im Ganzen 49 Fälle in B
lung. Nur 2 davon betreffen das weibliche Geschlecht. I
überwiegenden Mehrzahl (38) war Selbstmordversuch die Ve
sung. 8 mal lag Versehen oder unglückliches Umgehen m
Waffe und in 3 Fällen ein Mordversuch vor. Ueber die La
Einschussöffnungen bei den Selbstmördern giebt nebenstehen
gur näheren Aufschluss. Es ist dabei interessant festzustelle
die grösste Anzahl der Schüsse in die Nähe der linken Ma
trifft, also da, wo der Herzschlag zu fühlen ist und wo d
glaubt, das Herz am sichersten zu treffen. Nur die 4 numme
Schüsse in der Figur haben Herz oder Herzbeutel wirklich ge
und in kurzer Zeit den Tod zur Folge gehabt.

Die gebrauchte Waffe war 44 mal der Revolver, 4 mal
stole und 1 mal ein Florbertgewehr. Ein Ausschuss war nur

vorhanden, in 5 Fällen wurde das unter der Haut liegende Projektil extrahiert, in einem Fall, der durch Entstehen eines Empyems kompliciert war, fiel eines Tages beim Verbandwechsel das Geschoss aus der Resektionswunde heraus. In 31 Fällen heilte dasselbe ein, 10 Fälle endigten mit Tod. 35 Schüsse waren sicher perforierend, bei den übrigen 14 konnte entweder eine Penetration vollkommen ausgeschlossen werden, oder es fehlten wenigstens sämtliche Merkmale einer solchen. Die Unterscheidung, ob das Geschoss die Pleurahöhle verletzt hat oder nicht, ist nicht mit absoluter Sicherheit

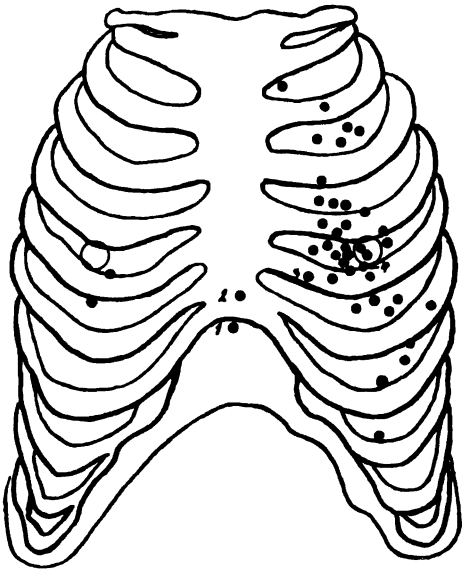

Lage des Einschusses bei den Selbstmördern, die sich in den Thorax schossen.

zu stellen. Denn es ist bekannt, dass Lungenschüsse oft gar keine Erscheinungen zu machen brauchen, die auf die Art der Verletzung schliessen lassen. Immerhin zählen solche Fälle zu den Seltenheiten. Die 14 Fälle, in denen das Geschoss die Pleura wahrscheinlich nicht durchbohrt hat, bieten in ihrem glatten Heilverlauf nichts Bemerkenswertes.

Bei den 35 Perforationsschüssen war 28mal, das ist in 80% Hämatothorax deutlich nachweisbar. In 6 Fällen war derselbe mit Pneumothorax kompliciert. In 10 Fällen war Hautemphysem vorhanden. In 20 Fällen, also in 57%, wurde blutiges Sputum in den ersten Tagen der Verletzung festgestellt. Das Procentverhält-

nis des Auftretens der einzelnen Symptome entspricht ungefähr von Kroner (14) bei seinen Beobachtungen gewonnenen: Hämthorax in 85%, Hämoptoe 41%. König (23) ist der Mein dass das letzte Symptom wohl bei allen Lungenschüssen vorha ist, aber vielfach nur so gering, dass es nicht beachtet wird. Ansicht hat viel Gewinnendes für sich und auch ich bin der U zeugung, dass Hämoptoe viel häufiger auftritt, als allgemein genommen und konstatiert wird. Dass sie jedoch in jedem vorhanden ist, glaube ich nicht, da ich bei einigen Fällen, die genau zu beobachten die Gelegenheit hatte, auch die kle Spur davon vermisste.

Bei den Perforationsschüssen war nur in einem Fall ein schuss des Geschosses am Rücken vorhanden. Dasselbe fand hier im Hemde des Patienten. 13 mal war dagegen das Pro unter der Haut des Rückens zu fühlen. Wir waren uns al 40% der Fälle vollständig klar über den Lauf, den die Kugel nommen hat. Die Häufigkeit dieses Umstandes ist bemerkens weil uns dadurch in vielen Fällen die Diagnose der eventuell liegenden Bauchverletzung bedeutend erleichtert wird. Man vers deshalb nie, bei Schussverletzungen der Brust den Rücken genauen Untersuchung zu unterwerfen.

16 perforierende Lungenschüsse (46%) nahmen einen voll men normalen Heilverlauf. Der Hämatothorax, wenn er vorha war, resorbierte sich allmählich. Die Patienten wurden nach d schnittlich 20tägiger Behandlungsdauer meistens beschwerdefr ambulante Behandlung entlassen. Bei 7 von diesen war bei der lassung jeglicher Befund verschwunden, bei den übrigen 9 be noch eine kleinere, nachweisbare Dämpfung über den unteren tien der Lungen. Zu diesen Fällen kommen noch 2, die eber normalen Verlauf nahmen, bei welchen jedoch wegen Verdacht gleichzeitige abdominale Verletzung die Probelaparotomie vorge men wurde. Die Vermutung bestätigte sich nicht, der Eingrif den Patienten nichts geschadet; beide verliessen vollständig ge nach einer Behandlungsdauer von ca. 5 Wochen die Klinik.

Die Fälle sind folgende:

24. Der 19j. Spänglergehilfe F. E. hat sich am 3. VIII. 97, 3 St vor seiner Einlieferung in die Klinik einen Schuss mit Revolver i Brust beigebracht.

Aufnahmebefund: Querfingerbreit nach innen von der linken Mam in Höhe derselben eine linsengrosse geschwärzte Einschussöffnung. H

gradige Anämie, starke Kurzatmigkeit, Atemholen nur in sitzender Stellung möglich. In der hinteren Axillarlinie im Bereich der 8. und 9. Rippe starke Druckempfindlichkeit. Puls voll, 72, Herz ohne Befund, über den Lungen zunächst kein Befund feststellbar. — 3 Stunden später ist der Puls erheblich rascher, 124. Nach 6 Stunden klagt Pat. über starke Schmerzen in der linken Leibseite, dortselbst wird eine nicht scharf umschriebene Dämpfung festgestellt.

Da nach diesem Befunde eine abdominale Verletzung wahrscheinlich erscheint, Operation in Chloroformnarkose: 10 cm langer Längsschnitt in der Mittellinie des Leibes. Es findet sich keinerlei Bauchverletzung vor, infolgedessen sofortiger Schluss der Wunde durch Etagennaht. Heilung per primam intentionem mit Ausnahme einer kleinen Nahteiterung im oberen Wundwinkel. In den nächsten Tagen nach der Operation wird eine 3 Querfinger breite Dämpfung über der Lunge l. h. u. festgestellt. Am 11. XI. wird Pat. geheilt, ohne jeglichen Befund entlassen.

25. Der 49j. Kaufmann L. B. brachte sich am 31. I. 98 zwei Revolverschüsse in die Herzgegend bei und wurde sofort nach der That in die Klinik verbracht.

Aufnahmebefund: Bewusstsein vollständig erhalten, Puls kräftig, 72. 4 Querfinger unterhalb der linken Mammille, $1^1/_2$ cm von einander entfernt, 2 kleine Einschussöffnungen, die wenig bluten. Das eine Geschoss ist an der entgegengesetzten Seite am Rücken 2 fingerbreit von der Scapularlinie unter der Haut zu fühlen. Der Leib ist etwas druckempfindlich, sonst kein Befund feststellbar.

Wegen Verdachtes auf eine abdominale Verletzung sofort Vornahme einer Probelaparotomie in Chloroformnarkose: 10 cm langer Schnitt parallel dem linken Rippenbogen; nachdem eine Bauchverletzung ausgeschlossen werden kann, sofort Schluss der Wunde. Heftpflasterverband. — Am ersten Tag nach der Verletzung blutiges Sputum. Am zweiten Tage wird l. h. u. eine Dämpfung festgestellt, die bis zur Spina scapulae reicht. Unter oberflächlicher Eiterung erfolgt Heilung der Wunde. Die Dämpfung am Rücken hellt sich allmählich auf und verschwindet ganz. Am 5. III. wird Pat. vollkommen geheilt entlassen.

Aus diesen beiden Fällen geht zwar hervor, dass die Probelaparotomie den beiden Patienten keine bleibenden Schäden gebracht hat. Andererseits zeigen sie uns aber auch die Unnötigkeit des operativen Eingriffes. Derselbe war jedoch nach den damaligen unbestimmten Diagnosenstellungen unbedingt gerechtfertigt. Denn wäre eine Bauchverletzung vorgelegen, so hätte nur ein frühzeitiger Eingriff gute Aussicht auf Rettung gegeben. In späterer Zeit haben wir durch das Röntgenverfahren ein wertvolles Hilfsmittel zur Entscheidung der Art der Verletzung bekommen, und je mehr die-

selbe sich vervollkommnet, desto weniger werden wir in die
kommen, unnötig zu laparotomieren. Wir photographieren
jeden Fall von Brustschussverletzung, wenn irgend welcher Zwei
der Diagnose besteht. Durch Feststellung des genauen Sitzes der
kann man sich, wenn man den Einschuss in Erwägung zieht, eine
tige Vorstellung von der Geschossbahn machen. Freilich, wen
Projektil nahe dem Zwerchfell oder in diesem selbst liegt, so i
Entscheidung der fraglichen Bauchverletzung auch hier schwer u
solchen Fällen ist es auch heutzutage besser, die Probelaparo
sofort auszuführen, als zu warten, bis Symptome der Bauchverle
auftreten. Wir haben in den letzten Jahren diese Operation
einmal umsonst gemacht, wo die Röntgenphotographie eine
letzung des Bauches zu beweisen schien. Der Fall ist weiter
bei den Bauchverletzungen erwähnt; die Kugel sass hier im Zw
fell selbst.

Bei 2 Fällen wurden wir im Laufe der Behandlung zur
tion und Aspiration des Hämatothorax gezwungen, da derselbe
zurückging. Es wurde damit Heilung erzielt.

26. Der 19j. Kadett M. H. schoss sich am 5. II. 01 mit Re
in die Herzgegend und wurde sofort in die Klinik gebracht.

Aufnahmebefund: Bewusstsein frei, Atmung beschleunigt, am
5. I.K.R. 3 Querfinger ausserhalb der Mammillarlinie eine kreis
Einschussöffnung, aus der sich nur wenig Blut entleert. In der
gebung geringes Hautemphysem, l. h. u. absolute Dämpfung, und
hobenes Atemgeräusch. Collodiumverband. Eisblase.

6. II. Dämpfung reicht hinten bis zur Spina scapulae, da
Bronchialatmen, kein Blut im Sputum. — 11. II. Befund unverä
dazwischen leichtere Anfälle von Dyspnoe. Probepunktion ergiebt
Blut. Vom 5. bis 13. II. schwanken die Temperaturen zwischen
und 39,0. Vom 14. bis 23. II. schwanken dieselben zwischen 37.
38,0. — 19. II. Exsudat unverändert. — 24. II. Die Tempera
werden wieder höher, der Puls steigt auf 104 im Durchschnitt, wä
der ganzen Zeit besteht viel Husten und eitriger Auswurf (Tub
bazillen —). Ueber beiden Lungen bronchitische Geräusche.

1. III. Aspiration von 800 ccm blutiger Flüssigkeit, deren bak
logische Untersuchung Keimfreiheit ergiebt. — 22. III. Die Tempera
gehen bis zu 37,8 zurück, das Allgemeinbefinden wird besser. Däm
hellt sich auf und ist nur mehr handbreit vorhanden. — 4. IV.
gebessert in ambulante Behandlung entlassen.

27. Der 21j. Hausbursche M. N. brachte sich am 26. VI. 05
Schuss in die linke Brustseite bei und wurde sofort in die chirurg
Klinik transportiert.

Aufnahmebefund: Pat. benommen, sehr anämisch, fast pulslos, Atmung beschleunigt. Auf der linken Brustseite in der Parasternallinie und in der Höhe der 3. Rippe eine pulvergeschwärzte Einschussöffnung. Die Kugel ist in sagittaler Richtung hinten direkt unter der Haut zu fühlen. L. h. u. Dämpfung mit Aufhebung des Atemgeräusches, wenig Husten, blutiges Sputum.

28. VI. Hämatothorax bis zur Spina scapulae gestiegen. — 14. VIII. Fieberloser Verlauf; da Exsudat unverändert bleibt, Aspiration von 20 ccm Blut. — 17. VII. Exsudat unverändert, Punktion von 10 ccm Blut. — 5. VIII. Dämpfung hellt sich auf. — 21. VIII. Der Schall ist l. h. u. noch bis zur Spina scapulae leicht verkürzt, Atemgeräusch abgeschwächt hörbar.

Ein weiterer Fall von Lungenverletzung soll deshalb besonders erwähnt werden, weil sich nach anfänglich normalem Verlauf am vierten Tage eine croupöse Pneumonie hinzugesellte. Der Fall ging in Heilung aus.

28. Der 26j. Steindrucker J. D. schoss sich am 20. XI. 03, nachdem er zuvor seine Geliebte aus Eifersucht durch einen Schuss zu Boden gestreckt hatte, mit einer Flobertpistole in die Herzgegend. Eine Stunde später wurde er in die Klinik transportiert.

Kurve 5.

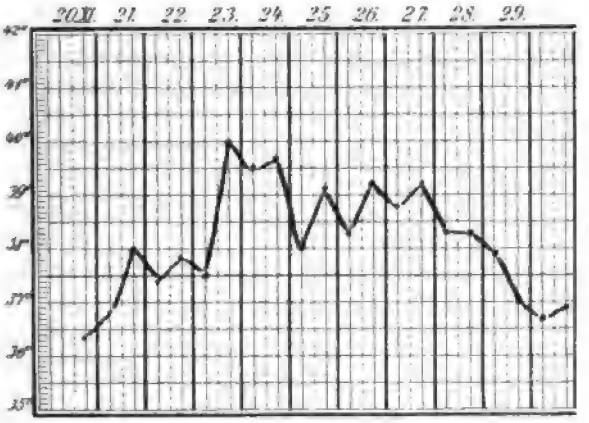

Aufnahmebefund: Volles Bewusstsein, starke Anämie der Haut und der Schleimhäute, Atmung beschleunigt und mühsam, Puls mittelkräftig, 72. In der Höhe der linken Mammille, 3 Querfinger einwärts von dieser eine 10 Pfennigstück grosse, zerrissene und geschwärzte Einschussöffnung. Projektil zwischen hinterer Axillar- und Scapularlinie in der Höhe der neunten Rippe unter der Haut liegend zu fühlen. Linke Lunge bleibt beim Atmen zurück, l. h. u. drei Querfinger breite Dämpfung.

22. XI. Dämpfung reicht bis zum untern Scapularwinkel, At
und Stimmfremitus fast ganz aufgehoben. Handtellergrosses Hautemph
in der Gegend des Projektils. Sputum blutig, hellrot. — 23. XI.
Frösteln plötzlicher Temperaturanstieg. Probepunktion ergiebt d
rotes Blut, das sich bei bakteriologischer Untersuchung als keimfr
weist. — 24. XI. L. h. u. ist die Dämpfung etwas gesunken, da
ist r. h. u. Knisterrasseln und verstärkter Stimmfremitus wahrneh
— 25. XI. Dämpfung l. h. u. nimmt weiter ab; auch hier Kr
rasseln zu hören. R. h. u. Schallverkürzung. — 26. XI. Deu
Dämpfung im Bereich des rechten Unterlappens mit lautem Bron
atmen. Rostbraunes Sputum. — 29. XI. Temperatur fällt ab,
chialatmen und Knistern rechts noch sehr deutlich, l. h. u. v
Vesikuläratmen. — 5. XII. Entfernung des Projektils. — 10. XII. L
noch handbreite leichte Schallverkürzung. Pat. erholt sich sichtlic
14. XII. In ambulante Behandlung entlassen.

Bei 5 Fällen von penetrierenden Brustschüssen kam e
Laufe der Behandlung zu einem Empyem. 4 Fälle gingen
Eröffnung desselben in langsame Heilung über, 1 Fall ging an
zutretender, eiteriger Pericarditis zu Grunde. Bei einem Fal
während des Verbandswechsels das deformierte Projektil aus
Resektionswunde heraus.

Die Fälle sind folgende:

29. Der 21j. Lagerist K. K. hat sich am 5. III. 00 mit einem
Revolver einen Schuss in die linke Brustseite beigebracht.

Aufnahmebefund: Bewusstsein frei, Pat. anämisch, Puls klein,
Respiration 36. Auf der linken Brustseite am unteren Rande der vi
Rippe, einen Querfinger innerhalb der Mammillarlinie eine linseng
zerfetzte und verkohlte Einschussöffnung. Ueber der linken Lunge h
unten deutliche Dämpfung bis zum Schulterblatt hin. In der Wun
gebung über handbreites Hautemphysem. Herz ohne Befund, blu
Sputum. Collodiumverband.

6. III. Hautemphysem reicht bis zum Darmbein herunter.
peratur 37,7. — 8. III. Befund vollkommen unverändert. — 10
Emphysem geht langsam zurück, Dämpfung unverändert. Tempera
schwanken zwischen 37,8 und 38,9. — 13. III. Der Pat. beginnt a
stehen. Kein Fieber mehr. — 15. III. Morgens plötzlich hochgr
Dyspnoe; Punktion ergiebt reines Blut. Temp. abends 39,2. — 17.
Dämpfung links hinten reicht bis zur Mitte des Schulterblattes.
peraturen schwanken zwischen 38,0 und 39,5. — 19. III. Punktio
giebt serös blutige Flüssigkeit. Aussaat auf Agar bleibt steril. — 24
Punktion ergiebt in grosser Tiefe nur eine ganz geringe Menge
hämorrhagischer Flüssigkeit. Bakteriologische Untersuchung neg

Temperaturen schwanken in unregelmässiger Weise zwischen 37,5 und 39,0 und darüber — 26. III. Im linken Hypochondrium von der 7. Rippe nach abwärts tritt druckempfindliches Oedem der Haut auf. — 28. III. Oedem unverändert. An Stelle desselben Punktion, welche trüb hämorrhagisches Exsudat ergiebt. Darauf Absaugung mit Aspirationsspritze von 2700 gr, worauf erhebliche Erleichterung eintritt. — 2. IV. Punktion von 1700 gr Anfangs trüber, später rein eiteriger Flüssigkeit. — 7. IV. Resektion der 7. Rippe in der Axillarlinie. Es entleert sich eine grosse Menge von jauchigem Eiter. — 11. IV. Beim Verbandwechsel entleert sich das abgeplattete 7 mm Projektil. Das Fieber ist zur Norm herabgefallen. — 22. V. Pat. wird mit wenig secernierender Fistel und Pflasterverband entlassen. R. h. u. besteht noch Dämpfung, die bis zum Scapularwinkel heraufreicht, Atemgeräusch darüber nicht hörbar.

30. Der 23j. Kaufmann L. R. schoss sich am 20. X. 00 auf dem Aborte einer Wirtschaft mit Revolver in die linke Brustseite. Er wird nach einiger Zeit (wie lange, nicht feststellbar) in die chirurgische Klinik verbracht.

Aufnahmebefund: Starke Benommenheit, hochgradige Anämie, Pupillen ad maximum erweitert, reagieren nicht, Cornealreflex vorhanden, Puls klein, 132. Grosse motorische Unruhe, im linken dritten I.K.R. 3 Querfinger einwärts von der Mammille eine im Durchschnitt 9 mm grosse Einschussöffnung mit verbrannten Rändern, die wenig blutet. Im Bereich der Wunde ausgebreitetes Hautemphysem, Herzdämpfung deshalb nicht sicher feststellbar. L. h. u. absolute Dämpfung von der Mitte des Schulterblattes an. Collodiumverband.

21. X. Während der Nacht 2 mal blutiges Erbrechen von Mageninhalt, sonst Befund unverändert, Puls 144, Abdomen weich, nirgends druckempfindlich, Urin enthält viel Eiweiss und Cylinder. 22. X. Gleicher Befund, Puls 112, kein Fieber. — 25. X. Dämpfung unverändert, Emphysem zurückgegangen, vorne bis zum Schlüsselbein herauf tympanitischer Schall und leises Vesikuläratmen. Herztöne jetzt deutlich, kein Fieber, Puls 80, noch grosse Dyspnoe. — 5. XI. Neben dem linken Schulterblattwinkel ist Projektil zu fühlen. Probepunktion hinten ergiebt nur wenig geronnenes Blut. — 9. XI. Dämpfung reicht jetzt bis zur Spina scapulae. Herz ist stark nach rechts verdrängt. Seit 9. XI. Temperatursteigerung bis 39 und darüber, Dyspnoe, wird stärker, Probepunktion ergiebt nur dickes geronnenes Blut. — 14. XI. Aspiration von 400 ccm Blut, worauf wesentliche Besserung eintritt. Temperaturen schwanken in den nächsten Tagen zwischen 38,0 und 39,0. — 21. XI. Einschuss verheilt. — 25. XI. Dämpfung ist wieder etwas zurückgegangen. Temperaturen bewegen sich jetzt zwischen 37,5 und 38,0. — 1. XII. Vorne von der dritten Rippe abwärts tympanitischer Schall. Atmung nur sehr abgeschwächt hörbar. Dämpfung l. h. u. unverändert.

Probepunktion ergiebt rötlichbraunen Eiter.

4. XII. In Lokalanästhesie Resektion der 8. und 9. Rippe, in der Scapularlinie. Erguss einer riesigen Menge sehr übelriechenden Eiters. Drainage der Höhle, trockener Verband. Von da ab wird Befinden besser und die Temperatur sinkt zur Norm herab. — 17. XII. Pat. lässt sich gebessert und fieberfrei, aber mit noch ziemlich reichlicher Sekretion der Wunde nach Hause transportieren.

31. Der 18j. Taglöhner M. F. hat sich am 23. X. 01 abends einen Schuss in die Brust mit 8 mm Revolver beigebracht. Er wird kurze Zeit darauf in die Klinik verbracht.

Aufnahmebefund: Bewusstsein klar, Aussehen blass, Puls 105, Respiration 38, über der linken 7. Rippe in der Mammillarlinie eine erbsengrosse, pulververbrannte Einschussöffnung. In der Umgebung deutliches Hautemphysem, l. h. u. bis zur Spina scapulae heraufreichend absolute Dämpfung, Atemgeräusch aufgehoben.

24. X. Puls 80, Temperatur steigt abends bis 38,7. Kein blutiges Sputum. — 29. X. Dämpfung über der ganzen linken Lungenseite, l. h. o. mit tympanitischem Beiklang, Temperaturen schwanken zwischen 38 und 39,5. Punktion im 6. I.K.R. ergiebt blutig jauchige Flüssigkeit. Infolgedessen Resektion der 7. Rippe in der Axillarlinie. Entleerung von 1½ Liter jauchigen Exsudates. — 9. XI. Atmung bleibt dyspnoisch, Temperatur fällt nicht. L. h. o. zahlreiche Rasselgeräusche, Sekretion mässig. — 11. XI. Starke Dyspnoe, Puls 140. — 12. XI. Exitus letalis. Sektion ergiebt akute, eiterige Pericarditis. Eiterige Pleuritis links. Septikämie, Milztumor, akute septische Hepatitis und Nephritis. Beiderseits schlaffe Pneumonie am linken Oberlappen. Kompressionsatelektase im linken Unterlappen, Anämie etc.

32. Der 24j. Taglöhner G. C. wird am 7. V. 01 aufgenommen. Er hatte sich vor ca. 5 Monaten am 26. I. 01 aus Unvorsichtigkeit mit Revolver in die linke Brustseite geschossen. Nach der That wurde er in ein Krankenhaus verbracht, wo er 5 Wochen später an einem Empyem durch Resektion der linken 7. Rippe operiert wurde. Nach vorübergehendem Schluss der Wunde brach dieselbe Mitte März 01 von Neuem auf und eiterte wieder.

Aufnahmebefund: Medial neben der linken Mammillarlinie im 6. I.K.R. vernarbte Einschussöffnung. 7. Rippe in der Axillarlinie reseciert, dortselbst findet sich eine 10 cm lange Narbe, die in ihrer Mitte eine mässig secernierende Fistel einschliesst. L. h. u. besteht Dämpfung und abgeschwächtes Atemgeräusch.

Nach 3 Tagen wird Pat. auf eigenen Wunsch wieder entlassen. Pat. ist hereditär für Tuberkulose stark belastet.

33. Der 31j. Bureaugehilfe F. C. schoss sich am 19. XII. 05 um 12 Uhr nachts in den Isaranlagen mit Revolver in die linke Brust. Er

wurde am 20. XII. vormittags gefunden, nachdem er mehrere Stunden bewusstlos gelegen war und eben erwachend sich in die Isar stürzen wollte.

Aufnahmebefund: Bewusstsein erhalten, Pat. sehr erregt, Puls 92, Temperatur 38,6. Auf der linken Brustseite im 5. I.K.R., ein Querfinger ausserhalb der Mammillarlinie eine pulvergeschwärzte Einschussöffnung: l. h. u. handbreite Dämpfung, vorn deutlicher Pneumothorax nachweisbar, blutiger Auswurf.

24. XII. Dämpfung ist bis zur Spina scapulae zurückgegangen. — 27. XII. Temperatur steigt bis 39,0, Probepunktion ergiebt Blut, angelegte Kulturen bleiben steril. Temperaturen schwanken in nächster Zeit zwischen 38,0 und 39,5. — 31. XII. Dämpfung steht ca. querfingerbreit unterhalb der Spina scapulae; von da abwärts ist überall bronchiales Atemgeräusch mit zahlreichen Rhonchi und Rasselgeräuschen wahrnehmbar. — 6. I. Dämpfung gleich, auch über der rechten Lunge feuchte Rasselgeräusche. — 11. I. Dämpfung steht 3 Querfinger unterhalb der Spina scapulae, rechte Lunge frei. — 30. I. Probepunktion ergiebt jauchigen Eiter; in Chloroformnarkose Resektion der 5. und 6. Rippe hinten. Es entleert sich eine gewaltige Menge übelriechenden Eiters. — 31. I. Das Fieber fällt allmählich zur Norm ab, die Empyemhöhle verkleinert sich ziemlich rasch; am 30. IV. wird Pat. mit vollkommen geschlossener Fistel und gutem Allgemeinbefinden entlassen.

Ausser dem einen, bei den Empyemen erwähnten Fall endigten noch 9 Fälle von penetrierenden Schussverletzungen des Thorax mit Tod, infolge der Schwere der Verletzung. 6 davon kamen moribund zur Aufnahme. Sie endigten alle kurze Zeit nach derselben, und es ist nur der raschen Beförderung durch die Sanitätskolonne bezw. Rettungsgesellschaft München zuzuschreiben, dass sie noch lebend die Klinik erreichten. Sie bieten daher nur wenig klinisches Interesse, da an eine Hilfe oder operativen Eingriff unter solchen Umständen nicht zu denken ist. Der erste Fall (B. S. 18. IX. 03) endete schon 2 Minuten nach seiner Einlieferung. Der Einschuss war hier direkt unterhalb der linken Mammille. Es dürfte sich, da leider das Sektionsprotokoll fehlt, dabei um einen Herzschuss handeln.

Beim zweiten Fall (H. A. 27. V. 02) trat der Exitus nach 10 Minuten ein. Der Einschuss war unter der 6. Rippe etwas ausserhalb der Mammillarlinie. In der Höhe der 12. Rippe hinten war die Kugel unter der Haut zu fühlen. Sektion wurde verweigert; aus Einschuss und Kugellage geht mit Sicherheit hervor, dass es sich um einen Lungenbauchschuss, wahrscheinlich mit starker Blutung handelte.

Der dritte Fall (B. E. 25. V. 05) starb nach der ersten Viertelstunde. Der Einschuss war hier am Schwertfortsatz. Die Sektion ergab: Schuss durch den rechten Ventrikel; im Herzbeutel war $^1/_2$ Liter Blut.

Der vierte Fall (K. H. 4. VII. 03) ging ebenfalls innerhalb der ersten 15 Minuten zu Grunde. Der Einschuss war in der Herzgegend. Die Sektion stellte Schuss durch den rechten Ventrikel und die Leber fest. Im Herzbeutel und in der Bauchhöhle war ein grösserer Bluterguss.

Der fünfte Fall (V. H. 13. IX. 04) endigte $1^1/_2$ Stunden nach der Einlieferung. Der Einschuss war am Brustbein nahe dem Ansatz des Schwertfortsatzes. Die Sektion ergab: Schuss durch den Herzbeutel und Leber mit tödlicher Blutung in die Bauchhöhle.

Der sechste Fall (K. H. 5. XII. 97) starb nach drei Stunden. Zwei Querfinger oberhalb der linken Mammille war der Einschuss. Die Sektion ergab: Schuss durch die linke Lunge mit Verblutung in die Pleurahöhle. In derselben $1^1/_2$ Liter Blut.

Sämtliche Patienten waren Selbstmörder. Mit Ausnahme des letzten Falles bestand bei allen vollständige Bewusstlosigkeit. Der Puls war bei keinem mehr zu fühlen; beim letzten Fall war Benommenheit und starkes Trachealrasseln vorhanden.

Ein weiterer Fall kam nahezu moribund zur Aufnahme. Doch war hier der Puls noch zu fühlen und das Sensorium frei. 8 Stunden nach der Aufnahme erfolgte der Tod infolge Verblutung in Brust- und Bauchhöhle, wie die Sektion feststellte. In Erwägung des Ein- und Ausschusses musste man zwar hier eine Verletzung der Baucheingeweide mit Sicherheit annehmen. doch wurde von einer Laparotomie wegen der Schwere des Falles Abstand genommen.

Im Folgenden sei der Fall kurz mitgeteilt:

34. Der 23j. Konditor W. S. wird am 1. II. 98 in die Klinik gebracht, nachdem er sich 2 Stunden zuvor angeblich aus Unvorsichtigkeit mit Revolver in die linke Brustseite geschossen habe.

Aufnahmebefund: Sensorium frei. Pupillen reagieren träge, hochgradige Anämie, Puls sehr klein. 3 Querfinger unterhalb der linken Mammille eine im Durchschnitt 9 mm grosse Schussöffnung. Auf dem Rücken, links, zwischen 10. und 11. Rippe eine etwas grössere Ausschussöffnung mit zerfetzten Rändern. Das Projektil findet sich im Hemde des Pat. Auf der ganzen linken Brustseite besteht tympanitischer Schall. Die Herzdämpfung ist durch denselben aufgehoben. Trockener Verband.

Nach 8 Stunden Exitus letalis. Sektion ergiebt: Schuss durch Peri-

kard mit Streifung der Herzspitze, durch Zwerchfell, Leber, Magen, Zwerchfell und linken Unterlappen der Lunge. Im Herzbeutel ein Weinglas voll dunklen Blutes; in der linken Pleurahöhle ein Liter und in der Bauchhöhle 1/2 Liter flüssigen Blutes enthalten.

Noch ein weiterer Fall von Lungen- und Bauchschuss ging nach einem Tag zu Grunde. Hier wurde wegen Weigerung des Patienten von einer Operation, die wegen der in Frage kommenden Bauchverletzung indiziert gewesen wäre, Abstand genommen. Der Fall ist folgender:

35. Der 25j. Kutscher G. R. wird am 4. XI. 01 früh 4 1/2 in die Klinik gebracht, nachdem er kurz zuvor nach vorausgegangenem Morde seiner Geliebten sich in die Herzgegend geschossen hat.

Aufnahmebefund: Bewusstsein erhalten, Aussehen blass, Haut kühl, Puls klein, 100. Einschuss im 6. I.K.R. 2 Querfinger nach aussen von der linken Mammillarlinie. Projektil liegt am Rücken 4 Querfinger links von der Spinallinie und etwas tiefer als der Einschuss. Herzdämpfung durch Tympanie verdeckt, Töne rein. Keine Dämpfung über den Lungen, Leibdecken mässig gespannt und etwas eingezogen. Im Epigastrium leichte Druckempfindlichkeit; Leberdämpfung normal. Operation wird verweigert, trockener Verband. Nach einigen Stunden öfter Hämoptoe; es ist jetzt eine deutliche Dämpfung l. h. u. feststellbar. Puls 140.

5. XI. Leib leicht aufgetrieben, Leberdämpfung schmal, Puls nicht mehr zu fühlen, 9 1/2 Uhr Exitus letalis. Sektion ergiebt Schussverletzung durch linke Lunge, Zwerchfell und Magen. Pneumo-Hämatothorax (2 Liter); beginnende Peritonitis.

Ein letzter Fall ist noch zu berichten. Er zeigt uns die Möglichkeit einer inneren Verblutung noch nach Wochen. Nach anfänglicher Besserung und wiederholter Punktion ist der nachweisbare Hämatothorax wesentlich zurückgegangen; plötzlich vermehrt sich derselbe wieder; der Kranke kollabiert und geht 21 Tage nach der Verletzung an Verblutung in die Pleurahöhle zu Grunde.

36. Der 22j. Kunstmaler S. N. hat sich am 5. III. 02 in die linke Brust geschossen. 1/2 Stunde nach vollbrachter Tat wird er in die Klinik verbracht.

Aufnahmebefund: Klares Bewusstsein, blasses Aussehen, Puls fadenförmig, 120. Im linken 3. I.K.R., in der Parasternallinie eine erbsengrosse Schusswunde. Aus derselben quillt bei geringen Hustenstössen dunkelrotes, schaumiges Blut. In Umgebung der Schusswunde ist der Schall gedämpft; das Herz ist nicht abgrenzbar. Herztöne nur schwach

wahrzunehmen. L. h. u. absolute Dämpfung, Atemgeräusch daselbst nicht hörbar. Im 4. I.K.R. hinten links ist am Rand der Scapula das Geschoss unter der Haut zu fühlen. Trockener Verband, Eisblase.

In den nächsten Tagen tritt blutiges Sputum auf; der Puls wird kräftiger und weniger beschleunigt, Temperatur schwankt zwischen 36.0 und 38,5. Subjektiv besteht geringe Atemnot fort. — 11. III. Dämpfung l. h. u. etwas zurückgegangen, reicht noch bis zum unteren Schulterblattwinkel. Wiederholte Punktion ergiebt reines Blut; bakteriologische Untersuchung desselben negativ. Puls 116. — 13. III. Aspiration von 250 ccm Blut, Pat. verspürt grosse Erleichterung. — 22. III. Exsudat nur mehr sehr dünn, Stimmfremitus vorhanden. Abermalige Punktion von 150 ccm. — 23. III. Nach der gestrigen Punktion wurde Pat. sehr aufgeregt; der Puls stieg auf 120 Schläge. Heute Befinden etwas besser. — 25. III. Pat. seit gestern abend plötzlich kollabiert, starke Dyspnoe. Exsudat wieder gestiegen, Puls fadenförmig, nicht zu zählen. — 26. III. Morgens Exitus letalis. Sektion: Eröffnung der Bauchhöhle ohne Besonderheiten. Das Zwerchfell ist links weit nach unten vorgebuchtet. Nach Eröffnung des linken Pleurasackes, der sich bedeutend nach vorne und rechts vorwölbt, fliesst eine gewaltige Menge ($3^1/_2$ Liter) einer schmutzig braunroten Flüssigkeit ab. Linke Lunge von ausgedehnten braunroten Auflagerungen umhüllt. Auf der vorderen Fläche des Oberlappens 1 Zehnpfennigstück grosser graubraun verfärbter Defekt, welcher den Anfang des Schusskanals darstellt, der die linke Lunge nach hinten unten durchbohrt und an der Spitze des Unterlappens wieder zum Vorschein kommt. Die linke Lunge vollständig atelektatisch. Rechte Lunge ohne Befund. Eine Blutung aus der Thoraxwandung kann nicht festgestellt werden.

Ziehen wir nun einige Schlussfolgerungen aus der Beobachtung dieser Brustschüsse, so ist auch hier wieder vor allem die bekannte Thatsache festzustellen, dass den reinen Lungenschüssen im allgemeinen eine günstige Prognose zukommt. Unter 28 reinen Brustschüssen finden sich nur 3 Todesfälle (mitgerechnet der eine Fall, der moribund zur Aufnahme kam) das sind 11% Mortalität.

Am gefährlichsten sind natürlich die Herzschüsse, wie aus den moribund zur Einlieferung gelangten Fällen hervorgeht. Die Vornahme einer Operation bei diesen hat uns aussichtslos geschienen, da sie alle in einem so schlechten Zustande waren, dass sie keine grösseren operativen Eingriffe mehr überstanden hätten.

Die Therapie war bei allen unseren Fällen eine rein exspektative. Die Wunde und ihre Umgebung wurden exakt mit Aether, Alkohol und Sublimat gereinigt, dann wurde unter Aufstreuen von

etwas Dermatolpuder ein trockener, aseptischer Verband angelegt, meistens in Form eines Collodiumverbandes. Die Wundheilung war meistens eine rasche. Um die innere Blutung zu stillen, haben wir grosses Gewicht auf die vollkommene Ruhe des Patienten gelegt. Zu diesem Zweck haben wir in den ersten Tagen vielfach von kleinen Morphiumdosen Gebrauch gemacht. Ausserdem haben wir Eisbeutel aufgelegt. Um die Resorption zu beschleunigen, haben wir öfters nach Heilung der Wunde Prisnitzverbände verwendet. Operativ sind wir nur sekundär vorgegangen. Primäre Eingriffe sind nach den jetzigen allgemein geltenden Anschauungen ausser bei Herzverletzungen nur bei den sogenannten Wandungsblutungen (Arteria mammaria und Intercostalis) erlaubt. Einen solchen Fall bekamen wir nicht zur Behandlung. Auch wird in den meisten Fällen die Diagnostizierung solcher Blutungen nicht möglich sein, sodass wir bei reinen Lungenschüssen im allgemeinen von der primären Operation ganz absehen können. Von sekundären Eingriffen kamen zwei Methoden zur Anwendung.

1) Punktion und Aspiration des Hämatothorax. Diese wurde ausgeführt, wenn der letztere bedrohliche Erscheinungen hervorrief, oder wenn im Verlaufe der Heilung die Resorption nicht von statten ging.

2) Die Rippenresektion zur Eröffnung von Empyemen.

Von dieser letzteren mussten wir 5mal Gebrauch machen, da sich bei 5 von unseren Lungenschüssen ein Empyem entwickelte. Diese Zahl erscheint mir hoch, denn rechnen wir die 6 moribunden Fälle und die 2 Lungenbauchschüsse ab, die nach kurzer Zeit tödlich endeten, so haben wir unter den übrigbleibenden 27 perforierenden Thoraxverletzungen in 18,5% die Entwicklung eines Empyems. Es erscheint daher bei dem dieser Erkrankung eigenen, langwierigen Verlauf und ungewissen Ausgang die Frage gerechtfertigt, ob sich das Entstehen des Empyems nicht durch frühzeitige, operative Massnahmen verhüten lässt. Diese Frage hat König (24) bereits bejaht. Er ist auf Grund des verschiedenen Verlaufes von 2 völlig gleichgelagerten Fällen zu einem mehr operativen Vorgehen bei den Lungenschüssen mit grösserem Hämatothorax gekommen: Zwei 15 Jahre alte Burschen hatten sich zu gleicher Zeit mit gleichem Revolver je einen Schuss in die rechte Brustseite beigebracht. Bei dem einen von diesen führte König am 3. Tage nach der Verletzung die Rippenresektion zur Entleerung des Hämatothorax aus. Derselbe wurde geheilt nach 5 Wochen entlassen. Beim anderen

beobachtete er zunächst eine konservative Behandlung, 8 Tage nach der Verletzung trat jedoch hier Fieber auf: es entwickelte sich ein Empyem, das operiert wurde und ein langes Krankenlager zur Folge hatte. Er konnte bei diesem Fall nachweisen, dass das Empyem durch Pneumokokkeninfektion des Hämatothorax von Seiten der Bronchien her verursacht wurde. Auf Grund dieser Beobachtungen und von der Ueberlegung ausgehend, dass wohl eine Infektion von Seiten des Geschosses in der Regel nicht eintritt, jedoch von Seiten der Bronchien eintreten kann, nimmt König am 2. und 3. Tage bei Nachweis von starkem Bluterguss auch dann die Entleerung desselben durch Rippenresektion vor, wenn die Erscheinungen nicht so drohend sind. Ich glaube, dass auch unsere 5 Empyemfälle einen indirekten Beweis für die Richtigkeit dieses Vorgehens bilden. Denn es erscheint sehr wahrscheinlich, dass dieselben durch frühzeitige Rippenresektion verhütet hätten werden können und dass Fall 30 vielleicht dadurch zu retten gewesen wäre. Ob freilich die Infektion bei unseren Fällen von den Bronchien ausging, lässt sich jetzt nicht mehr sicher entscheiden. Ein Umstand aber, der mir bei diesen Fällen auffällt, ist der, dass bei allen (Fall 4 muss ausscheiden, weil hier keine diesbezügliche Beobachtung stattfinden konnte) ein Emphysem oder nachweisbarer Pneumothorax in sehr ausgeprägter Weise bestand, und das sind Symptome, die bei Lungenschüssen nicht so sehr häufig beobachtet werden. Nun entsteht das Emphysem ja entweder dadurch, dass die Pleurahöhle durch den Schusskanal mit der atmosphärischen Luft kommuniciert und dadurch bei den Atembewegungen dieselbe in das subkutane Gewebe hineingepumpt wird, oder dass zwar die Einschussöffnung verklebt, die Luft jedoch durch eine Verletzung eines Bronchus oder Bronchiolus in die Pleurahöhle tritt und von da in den Schusskanal gepresst wird. Ebenso entsteht der Pneumothorax dadurch, dass die Luft entweder von aussen auf dem Wege des Schusskanals oder von innen durch einen verletzten Bronchus in die Pleurahöhle gelangt. In beiden Fällen ist aber meines Erachtens eine vermehrte Infektionsgefahr für den Hämatothorax vorhanden. Hier durch die freie Kommunikation mit den Bronchien, dort durch die mit der Einschussöffnung und damit mit der atmosphärischen Luft. Auf Grund dieser Erwägung und auf Grund unserer Beobachtungen glaube ich eine neue Indikation für das operative Vorgehen König's aufstellen zu dürfen. Dieselbe lautet: „Der frühzeitige Eingriff König's am zweiten oder dritten Tage nach der Verletzung zur

Entleerung des Hämatothorax ist besonders indiciert bei ausgedehntem Emphysem oder grösserem Pneumothorax."

Ein weiterer Umstand, der für das frühzeitige operative Vorgehen König's in schwereren Fällen spricht, erscheint mir ferner das häufige Versagen der Probepunktion zu sein. Es ist beim Studium der Krankengeschichten unserer Empyemfälle geradezu auffallend, wie oft die Punktion reines, bakterienfreies Blut ergeben hat, während man nach den Temperaturen und dem sonstigen Krankheitsverlauf direkten Eiter erwarten musste. Wenn auch zugegeben werden muss, dass die bakteriologische Untersuchung keinen allzu grossen Wert hat, sofern sie nicht von bakteriologisch vollständig geschulter Hand ausgeführt wird, was hier vielleicht manchmal nicht der Fall war, so bleibt doch die Thatsache allein noch auffallend, dass auch makroskopisch eine Umbildung in Eiter nicht zu sehen war. Worauf das beruht, kann mit Sicherheit nicht gesagt werden. Es können mehrere Umstände dafür verantwortlich gemacht werden, die ich heute nicht erörtern will. Jedenfalls aber bleibt der Satz bestehen, dass die Probepunktion oftmals im Stich gelassen hat und im Stich lassen kann. Und deshalb scheinen mir auch solche zweifelhafte Fälle für die frühzeitige Rippenresektion besonders geeignet zu sein, die auf alle Fälle Klarheit giebt.

IV. Bauchschüsse.

Von den während dieses Zeitabschnittes zur Behandlung gekommenen 25 Bauchschüssen betrafen 22 das männliche und nur 3 das weibliche Geschlecht. 6mal lag ein Tentamen suicidii, 5mal Absicht zu töten oder zu verletzen und 14mal unglückliches Hantieren mit der Waffe vor (darunter 2 Fälle, wo der in der Tasche getragene Revolver sich plötzlich entlud).

Als Waffe waren 3mal Gewehr, 4mal Pistole und 18mal Revolver zur Verwendung gekommen.

Nur 4 Bauchschüsse waren nicht perforierend. Bei einem hievon wurde wegen Verdacht auf Perforation die Laparotomie vorgenommen. Der Fall ist folgender:

37. Der 16j. Lehrling K. S. erhielt am 23. VIII. 06 durch Unvorsichtigkeit mit Revolver einen Schuss in die linke Bauchseite.

Aufnahmebefund: Zwischen Schwertfortsatz und linken Rippenbogen ein kleiner Einschuss. Bewusstsein erhalten, Puls sehr klein, beschleunigt, Leib weich, nicht aufgetrieben, die Umgebung der Schussöffnung sehr

druckempfindlich. Nirgends Dämpfung. Nach einer vorgenommenen Röntgenuntersuchung und nach Lage des Einschusses wird Perforation der Bauchhöhle angenommen und deshalb sofort laparotomiert. Eröffnung des Peritoneum durch kleinen Schnitt in der Mittellinie. Da sich sämtliche Eingeweide intakt erweisen, sofort Schluss der Wunde, welche im Laufe der nächsten Tage verheilt war. Eine später nochmals vorgenommene Röntgendurchleuchtung stellte die Kugel im Zwerchfell sitzend, direkt unter der Herzspitze fest. Pat. wurde am 17. IX. geheilt entlassen.

Von den 21 penetrierenden Bauchschüssen wurden 3 moribund eingeliefert, welche innerhalb weniger Minuten starben und deshalb nicht mehr operiert wurden. Bei sämtlichen war Verblutung die Todesursache. Bei dem einen von ihnen stellte die Sektion ausgedehnte Milz- und Nierenzerreissung mit starker extra- und intraperitonealer Blutung fest. Beim zweiten Fall handelte es sich nach dem Obduktionsprotokoll um eine Zertrümmerung der linken Niere mit reichlicher Blutung in die Bauchhöhle und ins retroperitoneale Bindegewebe. Beim dritten ging der Schuss durch Zwerchfell, Herzbeutel, Leber, Magen und Pankreas und verursachte tödliche Blutung in die Bauchhöhle.

Ein Fall mit Magenschuss kam erst einen Tag nach der Verletzung zur Aufnahme. Er wurde deshalb und weil sich keine dringende Indikation zum operativen Einschreiten fand, nicht operiert. Derselbe heilte ohne Operation. Der Fall ist folgender:

38. Der 20j. Kutscher P. S. wurde am 8. VIII. 01 von einem Unbekannten in einem Hofe mit einem 6 mm Revolver in den Leib geschossen (Entfernung mehrere Meter). Eine Viertelstunde nach dem Schuss erbrach er ca. 1/2 Liter Blut. Bis zum Morgen erbrach er noch 4mal wässerige, wenig blutig gefärbte Flüssigkeit. Nach einem Tage erfolgte Aufnahme.

Aufnahmebefund: Am linken Rippenbogen 2 Querfinger vom Processus ensiformis entfernt, eine kleine pulvergeschwärzte Einschussöffnung, Lungen und Herz ohne Befund, Leberdämpfung überragt Rippenbogen um 1 cm. Unterhalb dieser Dämpfung auf der linken Seite bis zum Nabel herab auffallend heller tympanitischer Schall. Puls klein, beschleunigt. Collodiumverband.

Gegen Abend erstreckt sich die Zone der hohen Tympanie auf der linken Seite bis unter die 4. Rippe. Der Leib bleibt weich, es erfolgt kein Erbrechen mehr. In den nächsten Tagen tritt nur einmal eine Temperatursteigerung bis 38,1 ein, sonst bleiben die Temperaturen immer subfebril. Die Ernährung geschieht in den ersten Tagen ausschliesslich mit Klysmen, dann mit flüssiger Kost. Am 22. VIII. 01 wird Pat. geheilt entlassen.

Dass in diesem Falle ein Magenschuss vorgelegen hat, ist wohl als sicher aus dem wiederholten Bluterbrechen und sonstigen Symptomen zu schliessen. Nach dem Einschusse ist zu vermuten, dass mehr die obere Partie im Magen, wahrscheinlich der Magenfundus getroffen wurde. Der Fall gleicht in seinem harmlosen Verlaufe ganz dem von Petersen (25) (Fall 10) veröffentlichten und beweist wieder die Erfahrung, dass Schussverletzungen des Magenfundus zu den ungefährlichsten Bauchschüssen zählen.

Die übrigen 17 penetrierenden Bauchschüsse wurden alle operiert Davon starben 9, gerettet wurden 8. Das ist eine Mortalität von 53 %. Je früher die Verletzten dem operativen Eingriff zugeführt wurden, desto besser war das Resultat. Von den innerhalb der 4 ersten Stunden Operierten gelangten 6 zur Heilung, 3 starben. Die Mortalitätsziffer beträgt demnach hier nur 33 %. Von den nach 4 Stunden Operierten wurden 2 gerettet, 6 oder 75 % starben. Unter den Heilungen handelt es sich bei einem Fall um einen Revolverschuss in die rechte Bauchseite zwischen Nabel und Spina iliaca anterior superior. Ausser einer wenig blutenden Netzperforation war keine Verletzung von Baucheingeweiden vorhanden. In einem weiteren Fall lag reiner Leberschuss vor. Bei einem anderen war Leber und Magen perforiert. Beide Fälle heilten nach Uebernähung und Tamponade der Leber bezw. Magenperforation. Des weiteren gehört hierher ein Fall von Milzzertrümmerung, der sofort operiert (Milzexstirpation) und der Heilung zugeführt wurde. Es ist dies der von Brennfleck (26) veröffentlichte Fall. In 4 weiteren Fällen bestanden Darmperforationen und zwar war perforiert bei dem ersten Fall einmal Magen und zweimal Dickdarm, beim zweiten 6 mal Dünndarm, beim dritten 2 mal Dünndarm und einmal Dickdarm (Streifschuss) und beim vierten 2 mal Dünndarm. Der operative Eingriff bestand in allen diesen Fällen in Uebernähung der Perforationsstellen; eine Darmresektion wurde hier nicht ausgeführt. Ueberall hatten wir den Darm nach Verletzungen planmässig abgesucht. Von dem Vorschlag Geisler's, dabei nur Darmschlinge für Darmschlinge herauszuziehen und sofort wieder zu reponieren, um die grosse schädliche Abkühlung zu vermeiden, hatten wir nicht Gebrauch gemacht. Das Absuchen erscheint dadurch bedeutend verlängert und unübersichtlich zu werden. Wenn man grössere Darmabschnitte zusammen eventeriert und dabei für gute Versorgung durch warme Kompressen achtet, ist das Absuchen leicht und so rasch bewerkstelligt, dass eine Gefahr nicht zu be-

fürchten ist. Meist hatten wir vor Schluss der Bauchhöhle ein Jodoformstreifchen auf die verletzte Darmschlinge eingelegt. Nur zweimal wurde die Wunde vollständig geschlossen; davon musste bei einem Fall die Wunde wegen entstandener Eiterung nachträglich geöffnet und tamponiert werden. Wir haben deshalb in späteren Zeiten fast immer tamponiert. Die Gefahr eines später entstehenden Bauchbruches wird zwar dadurch sicher erhöht, aber die Lebensgefahr ebenso sicher herabgesetzt. Und das ist bei einer so schweren Verletzung zunächst immer die Hauptsache.

Denselben Standpunkt hat auch v. Bergmann (3) vertreten.

Von den 9 Fällen, die trotz Operation mit Tod endigten, war die Bauchverletzung dreimal mit einer Lungenverletzung kompliciert. Die Fälle sind folgende:

39. Der 23j. Student F. W. brachte sich am 1. XII. 97 mit einem Revolver einen Schuss in die Herzgegend bei. Wie lange der Kranke zu Hause gelegen ist, konnte nicht festgestellt werden.

Aufnahmebefund: Bewusstsein erhalten, Puls klein, 90; einen Querfinger unterhalb der linken Mammille am unteren Rand der 5. Rippe eine Pfennigstück grosse pulvergeschwärzte, wenig blutende Schusswunde Herz ohne Befund, desgleichen Lunge. Im Bereich des Magenfundus bis zur Milzgegend auffallend lauter hoher tympanitischer Schall. Daneben leichte Druckempfindlichkeit und Spannung der Bauchdecken. 3 Stunden nach Einlieferung wurde, nachdem Schmerzen und Druckempfindlichkeit zugenommen hatten, und einmal Erbrechen von kaffeesatzartigen Massen aufgetreten war, operiert nach vorheriger Kochsalzinfusion. Schnitt parallel dem linken Rippenbogen. Beim Eingehen gegen Fundus ventriculi entleeren sich reichlich blutige mit Mageninhalt und Schleim vermischte Massen. Um bessere Uebersicht zu bekommen, wird der zweite Schnitt senkrecht nach oben mit Durchschneidung des 8. und 9. Rippenknorpels angefügt. Es finden sich an der kleinen Kurvatur 2 kleine, 3 cm voneinander entfernt liegende Perforationen, aus denen Magenschleim hervorquillt. Nach doppelter Uebernähung derselben mit Seide wird die Milz untersucht, an deren Unterfläche ein kleiner, wenig blutender Substanzverlust sich findet. Wegen der grossen Tiefe wird von der Naht Abstand genommen und ein Tampon eingelegt, dann teilweiser Schluss der Wunde. 14 Stunden nach der Operation trotz Kochsalzinfusionen, Excitantien etc. Exitus letalis.

Die Sektion ergiebt: perforierende Schusswunde des Thorax, doppelte Perforation des linken Unterlappens, Perforation des Herzbeutels, Streifschuss des linken Ventrikels, Perforation des Zwerchfells, Streifschuss des Magens und der Milz, leichter Bluterguss in die Bauchhöhle, Hämatothorax links ca $^1/_2$ Liter.

40. Die 25j. Maurersfrau H. S. schoss sich am 4. VII. 97 mit Revolver in die Lebergegend. Sie wird abends 7½ Uhr gleich nach der That in die Klinik gebracht. 3 Querfinger rechts von der Mittellinie und einem Querfinger oberhalb des rechten Rippenbogens findet sich eine erbsengrosse Einschussöffnung mit geschwärzten Rändern. Das Abdomen ist sehr stark gespannt und druckempfindlich, Schall überall tympanitisch.

Sofort Vornahme der Operation: Das Peritoneum wird durch 15 cm langen Schnitt an der Aussenseite des rechten Rectus eröffnet. Dabei entleert sich eine grosse Menge dunkelroten, teils flüssigen, teils geronnenen Blutes. Die Betastung der Leber ergiebt an der Oberfläche ihres linken Lappens einen 6 cm langen stark blutenden Riss. Derselbe wird durch 6 Nähte geschlossen. Sonst ist keine weitere Verletzung feststellbar. Vollständiger Schluss der Wunde; 24 Stunden nach Operation Exitus letalis.

Sektion ergiebt perforierende Schussverletzung des Bauches, der Leber, des Magens, der Milz, des Zwerchfells und des linken Unterlappens der Lunge. Im kleinen Becken und in der linken Pleurahöhle je ½ Liter dunklen Blutes. Die Verletzung am Magen bestand in 2 Schusswunden an der Cardia, die 3 cm von einander entfernt waren. Aus dieser Lokalisation ist leicht erklärlich, dass diese Verletzung bei dem seitlichen Schnitt nicht gefunden werden konnte.

41. Der 32j. Ausgeher J. N. traf sich am 27. VI. 04 nachts 3 Uhr, indem er in betrunkenem Zustande eine Pistole laden wollte, in die Herzgegend. Er wurde gleich nach dem Vorfalle mit Sanitätskolonne der Klinik zugeführt.

Aufnahmebefund: Leichte Benommenheit, Puls etwas klein und beschleunigt. Im 4. I.K.R. und in der linken Mammillarlinie linsengrosse Schusswunde. Herz und Lunge ohne Befund. In der linken seitlichen Bauchregion Druckempfindlichkeit ohne deutliche Dämpfung.

27. VI. 11 Uhr: Druckempfindlichkeit in der linken Bauchseite nimmt zu, daselbst leichte Dämpfung konstatierbar, leichte Auftreibung des Leibes, zunehmende reflektorische Spannung des Bauches, Puls 90, kleiner; infolge dieser Symptome Verdacht auf abdominale Blutung und Operation (8 Stunden nach der Verletzung). Eröffnung des Peritoneums durch linken Pararectalschnitt. In der Bauchhöhle finden sich einige Blutkoageln. Wegen Vermutung einer Zwerchfellverletzung zweiter Schnitt parallel der 6. Rippe, von der in der Mammillarlinie ein Stück reseciert wird. Ebenso Resektion der 7. Rippe. Eröffnung der Pleurahöhle; ziemlich weit nach rückwärts oberhalb der Milz ein kleines Loch im Zwerchfell fühlbar. Um die Milz freizulegen, Schnitt entlang dem Rippenbogen, rechtwinkelig zu dem Pararectalschnitt. An der Vorderfläche der Milz eine 2 cm lange unregelmässige Wunde, welche blutet, Schluss derselben durch 2 Catgutnähte. Vernähung der Wunden ohne Drain. Aus dem

kleinen Becken wird noch eine grössere Menge Blut ausgetupft. Kochsalzinfusion, Excitantien. Nach 18 Stunden tritt der Tod ein.

Sektion ergiebt grosse Anämie sämtlicher Organe. In der linken Pleurahöhle Bluterguss von ca. 1/2 Liter. Kompressionsatelektase des linken Unterlappens. Abdomen frei von Blut. Ausser der konstatierten Milzverletzung keinerlei Befund.

Während diese 3 Fälle vorwiegend der allgemeinen Schwere der Verletzung zum Opfer fielen, wobei freilich auch der Blutverlust eine grosse Rolle spielte, sind die jetzt folgenden 3 Fälle wohl direkt an Verblutung zu Grunde gegangen.

42. Der Stud. iur. F. O. ging am 14. III. 98 um 7^{45} morgens in der Klinik zu, nachdem er eine gute Stunde zuvor ein Pistolenduell gehabt hatte, bei welchem er aus einer Entfernung von 16 Meter in den Leib geschossen wurde (mit 9 mm Kaliber). Die Kugel schlug zuerst auf einen Schlüssel in der Westentasche auf und drang dann in den Leib.

Aufnahmebefund: Leichte Benommenheit (Pat. hatte auswärts eine Morphiuminjektion bekommen) Puls klein, 108, auf der rechten Seite des Abdomens findet sich 3 Querfinger von der Mittellinie entfernt ungefähr in Nabelhöhe eine Pfennigstück grosse pulvergeschwärzte Einschussöffnung, die wenig blutet. Der Leib ist nicht aufgetrieben, zeigt jedoch geringe Spannung seiner Decken. Ueberall tympanitischer Schall, nur in den abhängigen Partien werden kleine Dämpfungszonen konstatiert. Leberdämpfung nicht verbreitert.

Operation gleich nach Aufnahme (ca. 2 Stunden nach der Verletzung) und nach vorheriger Kochsalzinfusion. Eröffnung des Peritoneums durch 15 cm langen Längsschnitt, der durch die Schusswunde geht. Dabei entleert sich im Strome ein teils geronnenes, teils flüssiges Blut, das vorwiegend unter der Leber und im kleinen Becken angesammelt zu sein scheint. Im Mesenterium des Darmes und im Netz finden sich mehrere, mässig blutende Stellen mit starken Suffusionen der Umgebung, sodass die blutenden Gefässe schwer zu finden sind. 50 cm unterhalb der Plica duodenojejunalis findet sich eine linsengrosse Schussverletzung des Darmes mit prolabierender Schleimhaut, welche sofort durch Nähte geschlossen wird. 6 cm unterhalb der Plica duodenojejunalis findet sich der Dünndarm 4 mal durchbohrt, die Oeffnungen sind Pfennigstück gross, die Schleimhaut ist weit prolabiert und der Ansatz des Mesenteriums ist ebenfalls stark zerrissen, doch kann kein grösseres blutendes Gefäss entdeckt werden. Es wird nun das ganze 10 cm lange verletzte Darmstück reseciert. Die Vereinigung der Darmenden geschieht durch Murphyknopf mit nachträglicher Serosanaht. Die übrigen Darmschlingen werden systematisch abgesucht, erweisen sich jedoch als intakt. In der Bursa omentalis findet sich eine beträchtliche Menge geronnenen Blutes, anscheinend von Verletzungen kleiner Netzgefässe herrührend.

Reinigung der Bauchhöhle von Blut mit Kompressen. Durchgreifende Naht, trockener Verband. Schon während der Operation lässt die Herzkraft nach, der Puls ist kaum zu fühlen; trotz nochmaliger Kochsalzinfusion und Kampherinjektion bessert sich das Befinden nicht, 50 Minuten nach der Operation, deren Dauer 1½ Stunden betrug, tritt der Exitus letalis ein.

Sektion: Grosse Anämie sämtlicher Organe; in der Bauchhöhle findet sich noch eine mässige Menge Blut vor. Die Verletzung eines grösseren Gefässes konnte nicht festgestellt werden. Zwischen den Darmschlingen findet sich die völlig plattgedrückte Kugel, frei in der Bauchhöhle liegend.

43. Der 53j. J. V. hatte sich am 16. VI. 02 durch unglückliches Umgehen mit einem Terzerol eine Schusswunde in die rechte Leibseite beigebracht. Kurze Zeit darauf wird Pat. der Klinik zugeführt.

Aufnahmebefund: Benommenheit, grosse Anämie, verfallenes Aussehen, Haut kalt, Puls kaum fühlbar. Direkt unter dem rechten Rippenbogen eine pulvergeschwärzte Schussöffnung; Leberdämpfung verbreitert.

Sofort wird die Operation vorgenommen. Rechter Pararectalschnitt; nach Durchtrennung des Peritoneums quillt massenhaft Blut aus der freien Bauchhöhle hervor. Die Leber ist ungefähr in der Mitte ihrer Konvexität getroffen, Wundkanal zerfetzt, von ihm ausgehend 5—6 Risse in das Leberparenchym. Tamponade mit Jodoformgaze, durchgreifende Naht, wenige Minuten nach der Operation tritt Exitus letalis ein.

Sektion: Sternförmige ausgedehnte Leberzerreissung; in der Bauchhöhle noch ca. ½ Liter flüssiges und geronnenes Blut. Der Schusskanal ist für kleinen Finger durchgängig und geht hinten dicht neben der Gallenblase und Pfortader in die Tiefe. Allgemeine Anämie, keine weitere Bauchverletzung.

44. Der 28j. Kommissionär A. B. wird am 11. VIII. 01 bei einem nächtlichen Abenteuer gegen 12 Uhr nachts aus der Entfernung von wenigen Metern in den Leib geschossen. 3 Stunden später wird er in die Klinik gebracht.

Aufnahmebefund: Bewusstsein erhalten, verfallenes Aussehen. Im linken 6. I.K.R. findet sich in der vorderen Axillarlinie die erbsengrosse Einschussöffnung. Fast genau an der kongruenten Stelle rechts liegt das Geschoss direkt unter der Haut. Gegend des Epigastriums sehr druckempfindlich, Leberdämpfung bis 2 Querfinger unterhalb des Rippenbogens. Schall im allgemeinen tympanitisch. Links zwischen Milz und Magen gedämpft. Lungen ohne Befund, Puls 78. Operation um 4½ Uhr morgens, also 4½ Stunden nach der Verletzung: Eröffnung des Peritoneums durch medianen Schnitt. Magen erweist sich als unverletzt. Um die Leber besser übersehen zu können Querschnitt parallel dem Rippenbogen nach rechts. Bei der Eventeration der Darmschlingen quillt aus der linken Bauchseite reichlich Blut hervor. Deshalb Querschnitt auch nach

links. An der linken Kuppel des Zwerchfells zeigt sich kleiner Einriss, durch welchen Luft in die Pleurahöhle gelangt. An der Unterfläche der Leber findet sich die stark blutende Einschussöffnung in dieselbe. Die Stelle ist schwer zugänglich, kann jedoch mit Naht verschlossen werden. Unter Einlegung eines Jodoformgazetampons erfolgt Schluss der Bauchwunde durch tiefgreifende Nähte. Kochsalzinfusion, Excitantien, 23 Stunden nach der Operation Exitus letalis.

Sektion ergiebt: Hochgradige Anämie sämtlicher Organe. Die ganze Leber erweist sich schräg durchschossen; dabei ist die Wand der Vena portae verletzt. Die übrigen Bauchorgane nicht verletzt. In der Bauchhöhle ca. 1/2 Liter Blut und Blutgerinnsel.

Die übrigen 3 Fälle, die trotz Operation durch Tod endigten, sind einer sekundären Peritonitis erlegen. Die Krankengeschichten folgen:

45. Der 15j. Gymnasiast H. F. trug am 17. IV. 00 eine kleine Pistole in der rechten Hosentasche, welche sich plötzlich entlud und ihn in den Bauch traf. Mit Notverband wurde er bald nach dem Unglück von Landshut hierher transportiert.

Aufnahmebefund: Bewusstsein frei, Puls voll, 92, Abdomen nicht aufgetrieben, 1 1/2 cm einwärts von der rechten Spina iliaca anterior superior eine kleine Schusswunde mit verkohlten, zerfetzten Rändern. Nach links von der Schusswunde besteht leichte Druckempfindlichkeit; sichere Dämpfung nicht nachweisbar, Leberdämpfung vorhanden. Sofort nach Eintreffen des Kranken, ca. 8 Stunden nach der Verletzung Operation in Aethernarkose. Eröffnung des Peritoneums durch Schrägschnitt von der Spina iliaca anterior superior aus, parallel dem Leistenbande. An der hinteren Coecumwand findet sich eine linsengrosse Perforation mit hervorquellender Schleimhaut. Schluss derselben durch Seidennähte. Ein zweites solches Loch ist im Ileum an dessen Uebergang ins Coecum. Dasselbe wird ebenfalls übernäht. Dann erfolgt systematische Absuchung des gesamten Darmes mit Eventeration. Derselbe zeigt sich zum grossen Teil injiciert und mit feinen Fibrinbelägen versehen. Entsprechend dem Uebergang vom Jejunum ins Ileum findet sich ein Darmstück, das in einem Abstand von ca. 8 cm 6 Löcher aufweist. Dasselbe wird in einer Länge von ca. 35 cm reseciert. Die Vereinigung des Darmes geschieht mit Murphyknopf und nachträglicher Serosanaht. Auf die Nahtstellen werden Jodoformgazetampons eingelegt, die Wunde wird teilweise durch Etagennaht verschlossen.

18. IV. Befinden befriedigend. Nachmittags etwas galliges Erbrechen. — 19. IV. Puls kräftig, frequent, zweimal galliges Erbrechen. Kein Abgang von Gasen. — 20. IV. Leib aufgetrieben, beträchtliche reflektorische Bauchspannung, Puls sehr frequent und klein. Unter Collapserscheinungen nachmittags Exitus letalis. Die Sektion wurde in diesem

Falle verweigert, allein die Krankengeschichte berechtigt zur sicheren Annahme, dass hier eine diffuse Peritonitis die Todesursache war.

46. Der 21j. Maurer V. T. wird am 30. X. 98 beim Wildern von einem Jäger in den Leib geschossen. Er wird in die Klinik transportiert, wo er 5—7 Stunden später eintrifft. Sensorium frei, Puls etwas klein, 90. In der linken Bauchseite zwischen Nabel und Spina iliaca anterior superior eine kreisrunde zerfetzte, gut pfennigstückgrosse Einschussöffnung. Leib leicht aufgetrieben, Bauchdecken links stark, rechts weniger stark gespannt. Leberdämpfung gehörig; am Rücken findet sich links neben der Wirbelsäule in der Höhe des Kreuzbeins eine etwas grössere, wenig blutende Ausschussöffnung. Sofort Operation: Eröffnung des Peritoneums durch schräg über die Wunde ziehenden Schnitt. In der Bauchhöhle eine mässige Menge flüssigen und geronnenen Blutes. Bei Absuchung des Dünndarms zeigt sich eine Jejunumschlinge bis auf eine kleine Brücke abgerissen. Die Ränder der Darmwandungen sind zerfetzt. Etwas Darminhalt ist hervorgequollen und wird durch Tupfer entfernt. In der Radix mesenterii sind nahe ihrem Ansatz an diese zerrissene Schlinge 2 markstückgrosse Löcher. Es wird die Resektion dieser Dünndarmschlinge in der Weise ausgeführt, dass die Darmenden durch eine doppelte Seidennahtreihe miteinander vereinigt werden. Dann wird die Bauchwunde durch Naht verschlossen.

In den folgenden Tagen treten die Symptome einer diffusen Peritonitis (Meteorismus, Bauchdeckenspannung, Erbrechen etc.) auf, am 4. XI. erfolgt Exitus letalis. Sektion ergibt eiterige, fibrinöse Peritonitis; im Abdomen mässige Menge freien Eiters vorhanden. Die Naht war sufficient.

Der letzte hierher gehörige Fall gelangte erst 5 Tage nach der Verletzung in die diesseitige Behandlung.

47. Der 26j. Dienstknecht S. P. wollte am 4. II. 06 am Nachhausewege vom Wirtshaus die Sicherheitsvorrichtung seines Revolvers schliessen. Da Pat. den rechten Vorderarm vor Jahren durch die Dreschmaschine verloren hatte, wollte er dies bewerkstelligen, indem er mit der linken Hand den Revolver gegen die linke Hüfte streifte. Dabei ging die Waffe los und der Schuss traf ihn in den Bauch. Er schleppte sich nun mühsam in das 10 Minuten entfernte nächste Dorf und wurde von dort in das zuständige Bezirkskrankenhaus geschafft. Auf dem Transport dorthin und im Krankenhaus selbst, wo er konservativ behandelt wurde, hatte er öfters Erbrechen. Am 6. II. bekam er auf Einlauf den ersten Stuhl. Seitdem besteht Stuhlverhaltung, auch gehen keine Flatus mehr ab. Am 9. II. wird Pat. hieher transportiert und in die Klinik aufgenommen.

Aufnahmebefund: Pat. erbricht öfters gallige Flüssigkeit, Puls 84, Abdomen gleichmässig stark, trommelartig aufgetrieben; Leberdämpfung beginnt erst oberhalb des Rippenbogens, 3 Querfinger nach links von der Mittellinie findet sich in der Höhe der Mitte zwischen Schwertfortsatz

und Nabel die mit trockener Kruste versehene Einschussöffnung. In der Ileocoecalgegend besteht starke Druckempfindlichkeit, starke Bauchdeckenspannung und leichte Dämpfung. Bei der Durchleuchtung mit Röntgenstrahlen sieht man die Kugel über der Ileocoecalgegend; sie liegt in der hinteren Bauchwandung nahe an der Beckenschaufel. Die Behandlung ist zuerst konservativ: Kochsalzinfusion, Kampherinjektionen, rectale Einläufe, Magenausspülung.

10. II. Es gehen Flatus ab. Die rectale Untersuchung kann keine Hervorwölbung feststellen. Auf Einlauf erfolgt ausgiebiger Stuhl. Temperaturen schwanken zwischen 38,0 und 38,5. — 11. II. Die Bauchdecken sind stärker gespannt. Das Erbrechen galliger Massen ist häufiger; es erfolgt mehrmals diarrhöischer Stuhl. — 12. II. Häufiges Koterbrechen; die bisher immer feucht gewesene Zunge wird trocken; Abdomen ad maximum gespannt; Urin frei von Eiweiss, enthält viel Indikan und Gallenfarbstoff.

In Chloroformnarkose wird nun als letztes Rettungsmittel die Operation ausgeführt. Durch 20 cm langen Medianschnitt wird die Bauchhöhle eröffnet. Es liegen mässig injicierte Dünndarmschlingen vor, von denen eine nach links adhärent mit der vorderen Bauchwand ist. Nach teilweiser Auspackung des Dünndarms fliesst dunkle blutige und etwas trübe Flüssigkeit ab. Am rechten Colonknie weist der Dickdarm einen erbsengrossen Defekt mit prolabierender Schleimhaut auf. Vernähung desselben. Ein Ausschuss wird nicht gefunden. (Streifschuss.) Nach dem kleinen Becken zu finden sich auf der rechten Seite Verlötungen von Darmschlingen, bei deren stumpfer Lösung sich grössere abgekapselte Blutungen ergiessen. Es wird nun in der Gegend des Colon ascendens eine Contraincision angelegt und in derselben die Darmschlingen dieser Seite, soweit möglich, eventeriert. Auch hier der gleiche Befund. Unter Einlegung grosser Jodoformgazetampons teilweiser Schluss der beiden Wunden mit durchgreifenden Nähten. Kochsalzinfusion von 1400 ccm. Gegen Mittag tritt starke ikterische Verfärbung auf. Pat. erbricht häufig. Magenausspülung. Am Abend des gleichen Tages erfolgt Exitus letalis. In dem blutigen Exsudat der Bauchhöhle fand sich reichlich das Bacterium coli commune, welches durch bakteriologische Untersuchung nachgewiesen wurde.

Sektion: In der Bauchhöhle ausgedehnte Verklebungen durch fibrinöse Beläge, in den abliegenden Teilen wenig trübe Flüssigkeit. Im Duodenum findet sich 5 cm unterhalb des Pylorus ein kleiner Defekt in der Serosa mit grünlichem Eiter belegt, dem auf der Innenseite ein grösserer Einriss der Mucosa entspricht. Im unteren Ileum ist die Schleimhaut weithin durch Fäulnisgasblasen polsterartig abgehoben.

Zum Schlusse dieses Kapitels möchte ich nur noch kurz auf die Diagnose, Therapie und Prognose der Bauchschüsse im Frieden

eingehen. Ziegler (28) und Gebele (29) haben schon über die Behandlungsweise berichtet, wie sie in der Münchener chirurgischen Klinik seit langem bei dieser Art von Verletzungen üblich ist, und besonders hat letzterer eingehend alle therapeutischen Massnahmen und Details besprochen, die bei ihnen beobachtet werden müssen. Es bleibt mir deshalb nicht mehr viel hinzuzufügen übrig. Wir operieren jeden Fall von Schussverletzungen des Bauches, wenn wir nicht die Gewissheit haben, dass keine Penetration vorliegt. Um diese aber zu bekommen, ist es vielfach nötig, die Wunde zu erweitern, um einen Einblick in diese zu erhalten. Liegt dann Verletzung des Peritoneums vor, so eröffnen wir durch gleichen Schnitt dasselbe. Erweist sich die Verletzung als nicht perforierend, dann wird die Wunde wieder vernäht. Der Patient ist durch diesen kleinen Eingriff nicht geschädigt worden. In den Fällen, in welchen der klinische Befund mit absoluter Sicherheit auf eine Verletzung der Bauchorgane hinweist, wählen wir, wie v. Bergmann und wohl die meisten anderen Autoren, die Incision in der Mittellinie.

Von den 21 penetrierenden Bauchschüssen kamen drei moribund und einer nahezu moribund zur Aufnahme. Nur der letztere wurde operiert. Sämtliche 4 Patienten starben und zwar alle an dem Shock und der Verblutung. Daraus ergiebt sich von selbst der Schluss der infausten Prognose. Im allgemeinen wird hier auch durch die Operation das Leben nicht mehr zu erhalten sein, denn der Patient hält den Eingriff nicht mehr aus, wenn derselbe auch rasch die Blutung stillen sollte.

Betrachten wir nun die 8 Fälle von Heilung, so haben wir unter denselben nur einmal eine grössere Blutung: die Milzzerreissung und Milzexstirpation. In den übrigen Fällen war diese nicht von grösserer Bedeutung. Dagegen war 5 mal der Magendarmkanal perforiert. Unter den 9 Todesfällen finden wir 6 mal die Ursache des Todes in dem grossen Blutverlust, wenn wir die Fälle von gleichzeitiger Lungenverletzung hierher rechnen. Nur 3 mal hat die Peritonitis als Folge der Darmverletzung den Patienten dahingerafft. Daraus ergiebt sich, dass die grösste Gefahr der Bauchschussverletzungen bei rechtzeitiger operativer Hilfe in der Blutung liegt, die wir viel schwerer durch unseren Eingriff beeinflussen können, als die Darmverletzung. Denn gelingt es uns auch, die Pforte der Blutung zu verschliessen, so können wir doch den Blutverlust trotz Kochsalzinfusionen etc. nicht mehr ungeschehen machen, und der Patient, dessen Widerstands-

kraft durch den mit der Verletzung verbundenen Shock geschwächt ist, wird häufig zu Grunde gehen.

Ordnen wir nun die Fälle in anderer Weise, so haben wir unter 7 Fällen von grösseren Blutungen nur einen Fall durchgebracht. Das sind 14 % Heilung. Unter 8 Magendarmverletzungen, die nicht mit schweren Blutungen kompliciert waren, haben wir 5 gerettet, das sind 63 % Heilung. Bedenken wir nun, dass die 3 mit Tod geendeten Fälle der Darmverletzungen alle erst viele Stunden nach der Verletzung in unsere Behandlung kamen, so können wir behaupten, dass die Darmverletzung an sich, wenn sie gleich innerhalb der ersten Stunden zur Operation kommt, eine im allgemeinen recht günstige Prognose darstellt. Anders ist es mit den Bauchschussverletzungen, die grosse Blutungen im Gefolge haben. Wir haben gesehen, dass die Prognose hier sehr ernst zu stellen ist. Dennoch ist auch hier in allen Fällen die Operation als einzige Rettung angezeigt. Die Schnelligkeit des Operierens ist besonders hier Lebensfrage, und man soll sich deshalb an schwer zugänglichen Stellen lieber mit der einfachen Tamponade begnügen. Denn welch technische Schwierigkeiten die Stillung einer Blutung durch Naht in der Tiefe machen kann, zeigt uns Fall 40, mit der kleinen Milzverletzung. Bis man den Ort der Blutung aufgefunden hatte und dieselbe stillen konnte, war eine dreifache Incision nötig. Die Verletzung des Zwerchfells konnte trotzdem nicht vernäht werden, weil man nicht beikommen konnte. Ich glaube daher, dass man in solchen Fällen künftighin besser thut, nicht unter allen Umständen eine Aufklärung der ganzen Verletzung und die Naht der verletzten Organstelle zu erzwingen. Hat man sich überzeugt, dass eine Darmverletzung nicht vorliegt, und dass die Blutung nicht sehr gross ist, so soll man sich mit der einfachen Tamponade der blutenden Stellen begnügen. Die Operation ist dann rasch zu Ende geführt und die Blutung wird in den allermeisten Fällen durch die Tamponade stehen. Auch auf die Naht des Zwerchfellschlitzes soll man nach König (23) gleich anfangs verzichten, wenn derselbe schwer zugänglich ist. Denn dieselbe bedingt für den erschöpften Kranken immer eine Lebensgefahr. Erst wenn die Verlagerung von Baucheingeweiden in die Brusthöhle wahrscheinlich gemacht ist, soll man zur sekundären Zwerchfellnaht schreiten und zwar mittels der Postempky'schen Operation.

Eine sehr schlechte Prognose bieten, wie aus dieser Arbeit

hervorgeht, die gleichzeitigen Brust- und Bauchschüsse. Sowohl die nichtoperierten 2 Fälle, die bei den Brustschüssen erwähnt sind und bald nach der Aufnahme starben, als auch die hier erwähnten 3 Fälle, welche operiert wurden, gingen zu Grunde, so dass keiner gerettet werden konnte. Denselben ungünstigen Ausgang dieser Art von Verletzungen findet man bei den meisten Statistiken der Schussverletzungen (v. Bergmann, Ossig). Die Ursache dieser hohen Mortalität liegt meines Erachtens neben der vermehrten Shockwirkung durch die Eröffnung der beiden grossen Körperhöhlen in der Blutung in die Pleurahöhle. Dazu kommt häufig noch eine Blutung in die Bauchhöhle, so dass der Blutverlust ein recht beträchtlicher wird. Deshalb glaube ich, ist es gerechtfertigt, diese Verletzungen in die Rubrik der Fälle gerechnet zu haben, bei welchen die Blutung das Hauptsächlichste der Verletzung darstellt.

V. Extremitätenschüsse.

Von den Extremitätenschüssen kamen im Laufe dieses Zeitraumes im ganzen 88 in unsere Behandlung. Auf die obere Extremität entfallen 53 (auf die Hand 36) auf die untere 35. Die Absicht, einen anderen zu töten oder zu verletzen, lag dabei 5 mal vor. 3 mal war die Ursache ein Tentamen suicidii und 70 mal war unvorsichtiges Hantieren oder ein sonstiger unglücklicher Zufall die Veranlassung. Als Waffe kamen 20 mal das Gewehr (darunter 6 Schrotschüsse) 20 mal die Pistole (meist Flobertpistole) und 48 mal der Revolver in Verwendung. 25 mal wurde der Knochen getroffen, darunter 18 mal Knochen der Hand. Nur 3 mal waren grössere Gelenke verletzt. Das übrige waren reine Weichteilschüsse. 33 mal wurde die Kugel excidiert, 28 mal war Ausschuss vorhanden, 27 mal erfolgte Einheilung. Die 3 Gelenkschüsse gelangten einmal nach Extraktion der Kugel und zweimal ohne ihre Entfernung zur Heilung. Ein Todesfall kam bei den Verletzungen der Extremitäten nicht vor. Zweimal hatte der Schuss die sekundäre Amputation des Gliedes zur Folge. In beiden Fällen handelte es sich um einen aus nächster Nähe abgegebenen Schrotschuss. Die furchtbare Wirkung davon ist ja bekannt und unsere 2 Fälle beweisen sie neuerdings. Die Fälle sind folgende:

48. Der 35 j. Badermeister J. S. wollte am 12. IV. 03 sein Gewehr von der Wand nehmen. Dasselbe ging los und der Schuss traf ihn in den linken Vorderarm und verursachte eine sehr starke Blutung. Nach 5 Stunden kam er in die chirurgische Klinik.

Aufnahmebefund: Auf der Streckseite des linken Vorderarms nahe dem Handgelenk findet sich eine 3 markstückgrosse Einschussöffnung. Auf der Beugeseite des linken Vorderarms unmittelbar vor dem Ellenbogengelenk liegt der bedeutend grössere Ausschuss. Die sehr stark blutende Wunde war trocken verbunden, am Oberarm lag zur Blutstillung eine fest angelegte Binde.

Die sofort in Narkose vorgenommene Operation ergab ausgedehnte Weichteilquetschung des schrägverlaufenden Wundkanals und vollständige Zersplitterung der Ulna. Die Arteria cubitalis musste unterbunden werden. Nach 2 Tagen bereits trat beginnende Gangrän des Vorderarmes auf, sodass die Amputation des Armes am Oberarm vorgenommen werden musste. Dadurch wurde Heilung erzielt.

49. Dem 26j. Forstgehilfen F. F. ging am 28. XI. 00, als er sein Gewehr rasch ergreifen wollte, ein Schuss los und durchbohrte ihm die rechte Hand. Einen Tag darauf kam Pat. zur Behandlung in die Klinik.

Aufnahmebefund: In der rechten Vola manus ein 3 markstückgrosser Einschuss. Gegenüber am Dorsum manus, der 4fach grössere Ausschuss. Die dazwischen liegenden Sehnen und Knochen waren zum Teil vollständig zermalmt, zum Teil fehlten sie.

In Chloroformnarkose wird durch ausgedehnte Erweiterung der Wunde, durch Excidieren der Gewebsfetzen, Entfernung der Knochensplitter und Amputation des 2. und 5. Fingers eine gründliche Reinigung vorgenommen. Es kam jedoch trotzdem in der Folge zu starker Eiterung, zur Vereiterung des Handgelenkes und phlegmonösen Processen am Vorderarm unter sehr hohem Fieber, so dass 21 Tage nach der Verletzung die Amputation in der Mitte des Vorderarmes vorgenommen werden musste, worauf Heilung eintrat.

Ein letzter Fall endlich ist noch bemerkenswert. Er betrifft eine Verletzung des Nervus radialis, die durch Naht geheilt wurde.

50. Der 21j. Kaufmann M. V. wollte am 4. VIII. 03 seinen Revolver reinigen. Dabei ging ein Schuss los und traf ihn in den linken Oberarm. Er kam sofort nach der Verletzung zur Behandlung. Handbreit oberhalb des Condylus medialis humeri liegt auf der Innenseite des linken Oberarmes eine pulvergeschwärzte kleine Einschussöffnung. In gleicher Höhe befindet sich auf der lateralen Seite der etwas grössere Ausschuss. Da Nervenstörungen im Gebiete des Nervus radialis vorlagen (Pat. kann aktiv Hand und Finger nicht extendieren) wurde sofort derselbe freigelegt. Er erwies sich, 2 cm unterhalb seiner Umschlagstelle um die laterale Kante des Humerus zum grössten Teil von dem Geschosse zerstört, eine kleine Partie war förmlich herausgeschossen. Es wurde die Nervennaht ausgeführt. Nach 7 Tagen war die Wunde verheilt, nach 14 Tagen wurde Pat. in ambulante Behandlung entlassen,

konnte jedoch noch keine Streckbewegungen der Hand und der Finger ausführen. Auf eine an den Pat. im Juni 1907 ergangene Anfrage, ob er noch an Folgen dieser Verletzung zu leiden habe, erwiderte er, dass er ausgenommen ein pelziges Gefühl auf der Rückseite der Hand, keinerlei Beschwerden mehr habe. Die Lähmung sei gänzlich verschwunden, er könne Finger und Handgelenk wie früher bewegen.

Litteratur.

1) Linser, Ueber die in der Tübinger chirurgischen Klinik während der Jahre 1891—1901 beobachteten Schussverletzungen. Diese Beiträge. 1902. Bd. 33. H. 1. — 2) Tilmann, Zur Behandlung der Schädelschusswunden Deutsche militärärztl. Zeitschr. 1896. H. 1. — 3) v. Bergmann, Ueber Schussverletzungen im Frieden. v. Leuthold-Festschrift. Bd. 2. 1905. — 4) Seggel, Zur Kasuistik der Schussverletzungnn des Schädels. Annalen der städtischen allgemeinen Krankenhäuser zu München 1895. — 5) Heymann, Zur Kasuistik der Schussverletzungen des Schädels vom Jahre 1897—1902. In.-Diss. München 1902. — 6) Ziegler, Lehrbuch der speciellen pathologischen Anatomie. 1898. S. 353. — 7) v. Bergmann, Ueber das Einheilen von Pistolenkugeln im Gehirn. Festschr. zur 100jährigen Stiftungsfeier des Friedrich-Wilhelms-Instituts Berlin 1895. — 8) Hildebrand, Ueber Schädelschüsse. Verhandl. der deutschen Gesellsch. f. Chir. 35. Kongress 1906. — 9) Halter, Schussverletzungen im Frieden. Deutsche Zeitschr. f. Chir. 1906. LXXXI. 2—4. — 10) Ossig, Zur Pathologie und Therapie der Revolverschussverletzungen des Kopfes und Rumpfes. Diese Beiträge. 1903. Bd. 37. H. 1 u. 2. — 11) Bayer, Zur primären Trepanation bei Schussverletzungen des Schädels. Diese Beiträge Bd. 17. — 12) Wagner, Ueber Schussverletzungen im Frieden. Deutsche Zeitschr. f. Chir. Bd. 28. — 13) Wiemuth, Die Behandlung der Schussverletzungen. Arch. f. klin. Chir. Bd. 60. H. 2. — 14) Kroner, Erfahrungen über Friedensschussverletzungen. Arch. f. klin. Chir. 1905. Bd. 75. H. 3. — 15) Messner, Verhandlungen der deutschen Gesellschaft für Chir. Kongress 1892. Diskussion zu v. Bruns, Ueber die kriegschirurgische Bedeutung der neuen Feuerwaffen. — 16) Pustoschkin, Versuche über Infektion durch Geschosse. In.-Dissert. Bern 1895. — 17) Koller, Experimentelle Versuche über die Therapie inficierter Schusswunden. Deutsche Zeitschr. f. Chir. Bd. 47. — 18) Müller, Experimentelle Versuche über die Infektion von Kaninchen durch Geschosse. Deutsche Zeitschr. f. Chir. Bd. 47. — 19) Messner, Wird das Geschoss durch die im Gewehrlauf stattfindende Erhitzung sterilisiert? Münch. med. Wochenschr. 1882. Nr. 23. — 20) Habart, Das Kleinkaliber und die Behandlung der Schusswunden im Felde. Ref. Centralbl. f. Chir. 1895. S. 43. — 21) Krönlein, Handbuch der praktischen Chirurgie von v. Bergmann, v. Bruns und v. Mikulicz. Bd. 1. S. 271. — 22) Graff, Ueber die Behandlung penetrierender Schädelschussverletzungen. Diese Beiträge Bd. 22. H. 2. — 23) König, Ueber gleichzeitige Schussverletzung von Brust- und Bauchhöhle. Berl. klin. Wochenschr. 1900. Nr. 2, 3 u. 4. — 24) Ders.,

Aphoristische Bemerkungen zum Verlauf und der Behandlung der Friedensschussverletzungen der Lungen. Berl. klin. Wochenschr. 1903. Nr. 32. — 25) Petersen, Zur Behandlung der Bauchschüsse. Münch. med. Wochenschr. 1901. Nr. 15. — 26) Brennfleck, Bericht über eine durch Schussverletzung bedingte Splenektomie. Münch. med. Wochenschr. 1903. Nr. 14. — 27) Geissler, Ueber die Behandlung der Bauchschusswunden. Festschrift zur 100jährigen Stiftungsfeier des medic.-chirurg. Friedrich-Wilhelms-Instituts. 1895. — 28) Ziegler, Zur Behandlung perforierender Stich- und Schussbauchwunden. Münch. med. Wochenschr. 1898. Nr. 10. — 29) Gebele, Ueber penetrierende Bauch-, Stich- und Schusswunden. Münch. med. Wochenschr. 1903. Nr. 33. — 30) Küttner, Vorträge über ärztliche Kriegswissenschaft. 1902. S. 145.

XXVIII.

AUS DER

CHIRURGISCHEN KLINIK ZU GRAZ.

VORSTAND: PROF. DR. v. HACKER.

Zur Serumbehandlung des Tetanus.

Von

Dr. **Max Hofmann,**
Privatdocent und Assistent der Klinik.

Ueber den Heilwert des Tetanusantitoxins beim Menschen, der dem Principe nach nicht geleugnet werden kann, da die Serumtherapie durch Tierversuche wohl begründet erscheint, gehen die Ansichten noch weit auseinander. Während manche auf Grund ihrer Erfahrungen jede Heilwirkung rundweg in Abrede stellen, verhalten sich andere skeptisch, wieder andere sehen die Ursache des günstigen Verlaufes mancher schwerer Tetanusfälle ganz oder doch teilweise in der Serumanwendung begründet. Wenn bisher ein sicheres Urteil über den Heilwert des Serums beim Menschen noch nicht gefunden erscheint, so hat dies verschiedene Gründe.

Die statistischen Ergebnisse, die man erhält, wenn man alle bekannt gewordenen mit Serum behandelten leichten und schweren Tetanusfälle regellos zusammenfasst, können nur relativen Wert besitzen. In der überwiegenden Mehrzahl der hierher gerechneten Fälle handelt es sich um Einzelbeobachtungen. Bei der an und für sich geringen Grösse der so gewonnenen Zahlen kann schon durch wenige solche Einzelfälle, die ja meist günstig verlaufene Fälle betreffen werden, eine Verschiebung der Zahlen um mehrere Procente zustande kommen. Berichte über grössere von demselben

Autor behandelte lückenlose Reihen von Fällen, die vor allem wertvoll wären, sind erst wenige bekannt geworden und beziehen sich auf relativ kleine Zahlen. Vielfach wurden die Fälle mit verschiedenen therapeutischen Massregeln gleichzeitig behandelt, so dass dadurch ein Bild über die reine Serumwirkung zu bekommen naturgemäss erschwert wird. Oft wurden die verschiedensten Anwendungsweisen des Serums untereinander und mit medikamentöser Behandlung kombiniert. Die grössten bisher bekannt gewordenen statistischen Zahlen beziehen sich auf mit subkutanen Injektionen behandelte Fälle, während die übrigen Applikationsweisen des Serums bisher nur in einer recht geringen Zahl von Fällen und auch hier meist in Einzelfällen versucht wurden.

Die Entscheidung über den Heilwert des Serums wird ferner wesentlich erschwert durch die Schwierigkeit einer richtigen prognostischen Beurteilung der Fälle. Statistische Untersuchungen sprechen im allgemeinen dafür, die Inkubationsdauer prognostisch zu verwerten, indem Fälle mit einer kurzen Inkubation bis etwa zu 10 Tagen besonders schwer verlaufen. Aber auch unter den Fällen mit längerer Inkubation giebt es genug akut sich entwickelnde schwere Fälle. Die Raschheit der Entwicklung des Krankheitsbildes muss ebenso wie die Dauer der Erkrankung prognostisch mit verwertet werden. Auch scheinen Tetanusfälle lokal in ihrer Schwere gewisse Verschiedenheiten aufzuweisen. So wird die prognostische Beurteilung jedes einzelnen Falles und damit auch die Beurteilung der Serumwirkung immer etwas Unsicheres, Subjektives beibehalten und es wird immer schwer bleiben im Einzelfalle zu entscheiden, ob nicht auch ohne Serumbehandlung Genesung eingetreten wäre. Ein brauchbares, statistisch verwertbares Material können nur Mitteilungen grösserer lückenloser Reihen von Fällen, die nach einheitlichen Gesichtspunkten behandelt wurden, mit genauer Mitteilung des Krankheitsverlaufes geben. Der vorliegende Bericht umfasst eine lückenlose Reihe von 30 Tetanusfällen. Unter diesen 30 Fällen wurde das Serum ausschliesslich subkutan in 13 Fällen verwendet († 7 Fälle, 53,8% Mortalität). Einmal wurde das Serum ausser subkutan auch endoneural verwendet (†), in 16 Fällen ausser subkutanen Injektionen Duralinfusionen mit Serum gemacht († 2 Fälle, 12,5% Mortalität), in zwei dieser letzteren Fälle daneben noch endoneurale Injektionen.

α) Mit subkutanen Seruminjektionen behandelte Fälle.

In den 13 mit subkutanen Seruminjektionen behandelten Fällen wurde viermal das feste Tizzoni'sche Serumpräparat (Fall 1—4), viermal (Fall 5—8) das feste Behring'sche und fünfmal (Fall 9—13) das flüssige Serum der Höchster Farbwerke verwendet. Dreimal (Fall 9, 10, 12) wurde die Serumbehandlung mit Bacelli'schen Karbolsäureinjektionen kombiniert (2 Fälle †), in den übrigen Fällen meist grössere Gaben Chloralhydrat gegeben. Der Forderung Behring's, in den ersten 30 Stunden der Erkrankung das Serum in Anwendung zu bringen, konnte nur fünfmal (Fall 2, 3, 8, 9, 12) entsprochen werden. In praxi wird man eben der Forderung Behring's selbst wenn, wie an unserer Klinik, das Serum stets sofort zur Verfügung steht, nur selten entsprechen können, da die Kranken meist später dem Arzte zukommen. Von den so behandelten 5 Fällen starben 4 (80 %), während von den später gespritzten 8 Fällen 3 (37,5 %) starben. Gerade die bald zur Behandlung kommenden Fälle sind wohl die schwersten und deshalb ihre relativ hohe Mortalität. So fand Busch[1]) in 54 aus der Litteratur der Jahre 1899—1905 gesammelten, genau nach den Forderungen Behring's in den ersten 30 Stunden mit hohen Dosen behandelten Fällen eine Mortalität von 66,5 %.

Fälle mit einer Inkubation bis zu 10 Tagen kamen unter diesen 13 Fällen 10 zur Beobachtung, davon starben 6 (60 %), während von den drei Fällen mit längerer Inkubation (Fall 2, 7, 11) nur einer (Fall 2) starb. Auch hier sind die Zahlen an sich klein, doch bestätigen sie die statistisch gesicherte Thatsache, dass die Fälle mit längerer Inkubation geringere Mortalität aufweisen. So fand Köhler[2]) für die Fälle mit einer Inkubation bis zu 10 Tagen 43,8 %, Haberling[3]) 56,5 %, Pfeiffer[4]) 59,3 % Mortalität, für die Fälle mit längerer als 10tägiger Inkubation fand Köhler 18,5 %, Haberling 30 %, Pfeiffer 24,5 % Mortalität.

---

1) M. Busch, Beitrag zur Tetanusfrage, besonders zur Frage der präventiven Antitoxinbehandlung. Arch. f. klin. Chir. Bd. 82. 1907. S. 42.

2) F. Köhler, Der gegenwärtige Stand der Serumtherapie des Tetanus. Münch. med. Wochenschr. 1898. Nr. 45. S. 1429.

3) Haberling, Zur Tetanusbehandlung mit Antitoxin. Diese Beiträge 1899. Bd. 24. S. 494.

4) Th. Pfeiffer, Beitrag zur Therapie und Klinik des Tetanus. Zeitschr. f. Heilkunde. 1902. Bd. 23.

Es starben also im ganzen von 13 mit subkutanen Injektionen behandelten Fällen 7 (53,8 % Mortalität), was mit den Ergebnissen verschiedener Statistiken, nach denen die Sterblichkeit der mit Serum behandelten Fälle zwischen 40 % und 50 % schwankt, gut übereinstimmt. Ein wesentlicher, auffallender Erfolg der Serumbehandlung kann aus diesen Zahlen gewiss nicht erschlossen werden, umso mehr als die Mortalität der nicht mit Serum behandelten Fälle vielfach in gleicher Höhe und selbst niedriger angegeben wird. (Kowalsky 34,9 % in 209 Fällen, Curschmann 44,6 % in 912 Fällen.) Rose[1]) allerdings stellte in 716 nicht mit Serum behandelten Fällen eine Mortalität von 88 % fest und auf diese Zahl bezogen wäre ein Einfluss der subkutanen Seruminjektionen auf die Mortalität nicht zu verkennen. Jedenfalls wird man bei der sicheren experimentell wissenschaftlichen Begründung der Serumbehandlung und dem Fehlen jeder anderen zuverlässige Erfolge aufweisenden Therapie des Tetanus verpflichtet sein, weitere Erfahrungen mit subkutanen Seruminjektionen zu sammeln. Nach dem übereinstimmenden Urteil vieler Autoren (Wilms[2]), Krönlein[3]), Busch (l. c.), Mandry[4]) u. A.) ist allerdings gerade in den akut verlaufenden schweren Fällen mit kurzer Inkubationszeit und rasch sich entwickelndem Krankheitsbild, die ja in erster Linie beweisend wären, ein Einfluss der subkutanen Seruminjektionen nicht nachzuweisen. Aber es wäre ja doch schon als Erfolg zu begrüssen, wenn in den prognostisch günstigeren Fällen, die ja immerhin noch eine nicht geringe Mortalität aufweisen, diese durch die Serumbehandlung heruntergedrückt würde. Doch ist hier die Beurteilung der Wirkung eine noch schwierigere, und nur grössere Zahlenreihen genau beobachteter Fälle würden die Beurteilung erleichtern.

Die vielfachen Misserfolge der subkutanen Seruminjektionen haben dazu geführt, andere Applikationsweisen des Serums zu versuchen oder gleichzeitig neben den subkutanen anzuwenden. Von diesen wurden an der Grazer chirurgischen Klinik die endoneuralen

---

1) E. Rose, Der Starrkrampf beim Menschen. Deutsche Chirurgie. Lieferung 8. 1897.

2) Wilms, Was leistet das Tetanusantitoxin beim Tetanus des Menschen. Münch. med. Wochenschr. 1901. Nr. 6. S. 213.

3) Krönlein, Verhandl. der deutschen Gesellsch. f. Chir. 1906. S. 276.

4) G. Mandry, Beitrag zur Serumtherapie des traumatischen Tetanus. Diese Beiträge. 1907. Bd. 53. S. 731.

Seruminjektionen sowie in letzter Zeit insbesondere Duralinfusionen geübt.

β) Mit endoneuralen Seruminjektionen behandelte Fälle.

Die endoneurale Seruminjektion stützt sich auf die Tierversuche von Meyer und Ransom[1]). Diese fanden, dass das Tetanusgift auf dem Wege der peripheren Nerven von der Verletzungsstelle dem Centralnervensystem zugeführt wird und schlugen vor, die Injektion in den der befallenen Extremität zugehörigen Nervenstamm zu machen, der zum Zwecke der Injektion freigelegt werden muss. Im gleichen Sinne kann man, wenn die verletzte Extremität amputiert werden muss, die in der Amputationswunde liegenden Nervenstümpfe zur Injektion benützen, wie dies Mandry (l. c. S. 741 und Clairmont[2]) ausführten.

In der Litteratur sind bisher 10 mit endoneuralen Injektionen behandelte Fälle bekannt geworden, von denen 4 starben (40 %) (Küster[3]), 2 Fälle, Kocher[4]), Hertle[5]), Rogers[6]), Clairmont (l. c.), Mangoldt[7]), Luksch[8]), Mandry (l. c.) 2 Fälle).

Ausser diesen 10 Fällen hat Rogers[9]) noch 7 Fälle mitgeteilt, in denen er endoneurale Injektionen mit Duralinfusionen kombinierte (davon † 3). An der Grazer chirurgischen Klinik wurde ein Fall mit endoneuralen Injektionen, gleichzeitig auch mit subkutanen behandelt, er starb. Es handelt sich um den von Hertle (l. c.) am Chirurgenkongress 1905 in der Diskussion zum Vortrag Küster's

1) M. Meyer und Fred. Ransom, Untersuchungen über den Tetanus. Arch. f. experim. Pathologie und Pharmakologie. 1900. Bd. 49. S. 369.

2) P. Clairmont, Zur endoneuralen Injektion des Tetanusheilserums. Wien. klin. Wochenschr. 1905. Nr. 49. S. 1300.

3) Küster, Verhandl. der deutschen Gesellsch. f. Chir. 1905. 34. Kongress. II. S. 161 und Therapie der Gegenwart, Februar 1907.

4)—5) Diskussion zum Vortrage Küster's (l. c.).

6) J. Rogers, The treatment of tetanus by intraneural and intraspinal injections of Antitoxin, The journal of the American Medical Association, 1. Juli 05. Ref. bei Clairmont l. c.

7) v. Mangoldt, Münch. med. Wochenschr. 1906. Nr. 28. S. 1379.

8) Luksch, Mitteil. des Vereines der Aerzte in Steiermark. Februar 1906. S. 34.

9) J. Rogers l. c. und Acute tetanus cured by intraneural injections of antitoxin. New-York med. record 1904. Juli 2. Ref. Centralbl. f. Chir. 1904. Nr. 42. S. 1222.

(l. c.) erwähnten schweren Tetanusfall (Fall 14), bei dem im Anschluss an die endoneuralen Injektionen eine fortschreitende Besserung zu konstatieren war, so dass die Prognose günstig gestellt wurde. Dann aber trat eine akute Verschlimmerung mit Krämpfen der Atemmuskulatur ein und einem solchen Anfall erlag der Kranke. Noch in zwei anderen Fällen der Klinik (Fall 18, 22) wurden endoneurale Injektionen, einmal in die 3 grossen Nervenstämme des Oberarmes, ein anderesmal in den N. ischiadicus, angewendet. In diesen beiden Fällen wurden neben den endoneuralen noch subkutane Injektionen und Duralinfusionen gemacht und finden sich diese Fälle in der Gruppe der mit letzterer Applikationsweise behandelten Fälle mitgeteilt. Beide sind geheilt. Auch die mit den endoneuralen Injektionen bisher gemachten Erfahrungen sind zu geringe, um über ihren Heilwert ein sicheres Urteil zu gewinnen, umso mehr, als es sich fast ausschliesslich um Einzelbeobachtungen handelt. Die sichere experimentelle Grundlage der endoneuralen Applikationsweise des Serums fordert jedenfalls dringend zum Sammeln weiterer Erfahrungen auf.

γ) Mit Duralinfusion des Serums behandelte Fälle.

Das Bestreben, das Serum möglichst nahe an das Centralnervensystem heranzubringen, hat zur intracerebralen und subduralen Applikationsweise des Serums geführt. Während die intracerebralen Injektionen des Serums, für welche Roux und Borrel die experimentelle Begründung gegeben haben, nur mehr selten geübt zu werden scheinen, da sie ja gewiss keinen gleichgiltigen Eingriff darstellen und praktisch umständlich erscheinen, haben die weniger eingreifenden Duralinfusionen insbesondere in den letzten Jahren warme Anhänger gefunden. Namentlich seitdem man durch die Rückenmarksanästhesie mit der Technik der Lumbalpunktionen vertrauter geworden ist, hat die Zahl der mit Duralinfusionen des Serums behandelten Tetanusfälle zugenommen. Blumenthal und Jacob[1]) stellten an Ziegen Versuche an, ob die Aussichten für die Heilung des Tetanus dadurch günstiger werden, dass man das Antitoxin in die unmittelbare Nähe des Hauptsitzes der Erkrankung, also in den Subarachnoidalraum direkt infundiert. Diese Tierversuche ergaben kein befriedigendes Resultat. Sicard machte die gleichen Versuche mit

1) F. Blumenthal und C. Jacob, Zur Serumtherapie des Tetanus. Berl. klin. Wochenschr. 1898. Nr. 49. S. 1079.

besserem Erfolg an Hunden. Für den Menschen liegen bereits eine Reihe von Erfahrungen über diese von Jacob zuerst empfohlene Applikationsweise des Serums vor, die v. Leyden[1]) für die praktisch und theoretisch empfehlenswerteste hält und von der er hofft, dass sie bald die allgemein angewandte sein wird.

So konnte Pfeiffer (l. c.) 1902 schon 21 so behandelte Fälle mit 16 (also 76 %) Todesfällen sammeln. Neugebauer[2]), der auf Grund eigener Erfahrungen die Duralinfusion warm empfiehlt, konnte 1904 22 weitere Fälle mit 6 Todesfällen aus der Litteratur hinzufügen. Mit den Fällen Pfeiffer's sind dies zusammen 43 Fälle mit einer Mortalität von 51 %. Auch hier hat die Berechnung der Procentzahlen zum Ausdruck der Wirkung des Serums den Nachteil, dass sich die Zahlen, abgesehen von ihrer Kleinheit, in erster Linie aus Einzelbeobachtungen zusammensetzen. Eine grössere lückenlose Reihe von mit Duralinfusion behandelten Fällen, wie sie im Nachfolgenden mitgeteilt werden soll, liegt bisher nicht vor. Ein klinisch besonders schwerer Tetanusfall (Fall 15), der nach den bisherigen Erfahrungen prognostisch als sehr ungünstig bezeichnet werden musste, gab Veranlassung, nach den bisher mit den subkutanen Seruminjektionen gemachten wenig ermunternden Erfahrungen die Duralinfusion neben gleichzeitiger subkutaner Applikationsweise zu versuchen. Der in diesem Fall erzielte Erfolg, sowie die Thatsache, dass die in den Duralsack gebrachte Serummenge (20 cm³) auch bei wiederholter Applikation keinerlei bedenklichere Neben- und Nachwirkungen, von vorübergehender Temperatursteigerung und Kopfschmerzen abgesehen, zur Folge hatte, gab Veranlassung, alle seit diesem Fall zur Beobachtung gekommenen Tetanusfälle ausnahmslos mit Duralinfusionen zu behandeln. So liegen jetzt Erfahrungen über 11 Fälle der Klinik vor. Zwei dieser Fälle (Fall 23, 24) lagen auf der medicinischen Klinik des Herrn Professor Lorenz und wurden mit dessen gütiger Erlaubnis in diesen Bericht einbezogen, wofür ich ihm auch an dieser Stelle bestens danke. Hiezu kommen noch 5 Fälle (Fall 26—30), die am Krankenhause der barmherzigen Brüder in Graz ebenfalls mit Duralinfusion behandelt wurden. Für ihre Ueberlassung bin ich Herrn Primarius Luksch zu grossem Dank verpflichtet. Es liegt so eine lücken-

1) E. v. Leyden, Ein geheilter Fall von Tetanus. Deutsche med. Wochenschr. 1901. Nr. 29. S. 477.

2) Fr. Neugebauer, Ein Beitrag zur Behandlung des Wundstarrkrampfes mit „Duralinfusion". Wien. klin. Wochenschr. 1905. Nr. 18. S. 449.

lose Serie von 16 mit Duralinfusion behandelten Tetanusfällen vor, die unter denselben lokalen Verhältnissen zur Beobachtung kamen.

Die an der Klinik gemachten Duralinfusionen wurden in der Weise vorgenommen, dass wie zum Zwecke der Lumbalanästhesie der Duralsack zwischen 3. und 4. Lendenwirbel punktiert wurde, sodann wurden etwa 20 cm³ Liquor cerebrospinalis abtropfen gelassen, — entleerte sich der Liquor unter Druck im Strahle auch mehr, entleerte er sich nur tropfenweise, eine geringere Menge —, und sofort die volle Dosis des flüssigen Antitoxin Höchst (20 cm³ = 100 A.E., bei Kindern eventuell die Hälfte) langsam injiciert. In 2 von Primarius Luksch behandelten Fällen (Fall 26, 27) wurde festes Merk'sches Antitoxin in dem abgeflossenen Liquor cerebrospinalis gelöst, injiciert. Da die tetanische Kontraktion der Rückenmuskeln und die dadurch bedingte starke Lordose der Lendenwirbelsäule die Lumbalpunktion häufig erschwerte, oft auch befürchtet werden musste, dass durch die Punktion heftige Krampfanfälle ausgelöst werden würden, so wurde in schwereren Tetanusfällen der Punktion eine Morphiuminjektion (0,01) vorausgeschickt, oder eine kurze Narkose angewendet. Letztere wurde stets gleichzeitig zur gründlichen Versorgung der als Eintrittspforte vermuteten Verletzung benützt. In einem Falle (Fall 15) wurde die unter Lokalanästhesie ausgeführte Lumbalpunktion zur Duralinfusion und gleichzeitig mit vollem Erfolge zur Lumbalanästhesie benützt. Gewöhnlich, namentlich in schweren Fällen, wurde die erste Duralinfusion sofort nach Aufnahme des Kranken, sowie die Diagnose auf Tetanus gestellt war, vorgenommen. Dann wurde in Pausen von 2, 3, 4 Tagen bis zum Eintritt des manifesten Rückganges der Erkrankung die Lumbalpunktion und Duralinfusion wiederholt, an den Zwischentagen nur subkutane Injektionen gegeben. In den Fällen 26—30 wurde nur je eine Duralinfusion ohne weitere specifische Therapie angewandt. Waren die tetanischen Erscheinungen manifest im Rückgange, wurden häufig doch noch durch einige Tage subkutane Injektionen gemacht, dann auch diese ausgesetzt. Die grösste Zahl der gemachten Duralinfusionen war 5 (neben 8 subkutanen) (Fall 21). So zahlreiche Duralinfusionen, wie sie Neugebauer (l. c.) und Riedl[1]) angewandt, (Neugebauer: 16 Duralinfusionen à 50—100 A.E. an 16 aufeinanderfolgenden Tagen,

1) Riedl, Zur Starrkrampfserumbehandlung. Wien. klin. Wochenschr. 1906. Nr. 9. S. 242.

Riedl: 9 Infusionen = 560 cm³ = 1120 A.E.) kamen nicht zur Anwendung.

Von den 16 mit Duralinfusionen behandelten Fällen, unter denen sich schwerste und prognostisch ungünstige Tetanusfälle, auch solche mit kurzer Inkubationszeit (Fall 17, 18, 26, 27) fanden, sind nur 2 Fälle gestorben, was einer Mortalität von 12,5 % entspricht, während unter denselben lokalen Verhältnissen in 14 nur mit subkutanen Injektionen behandelten Fällen die Mortalität 53,8 % betrug. Aber auch in dem einen der beiden Todesfälle bei Duralinfusionen (Fall 20) konnte von einem Erfolge der Serumbehandlung gesprochen werden, da die auf den Tetanus zu beziehenden Symptome bei der Kranken vollständig zurückgegangen und zwei Tage vor dem Tode kein Tetanus mehr nachweisbar war. P., die schon lange vor ihrer Erkrankung an einer schweren Bronchitis litt, und ein schlechtes Herz hatte, starb an einer in den letzten Tagen ihrer Erkrankung aufgetretenen beiderseitigen Pneumonie, wie die Sektion bestätigte. Der zweite Todesfall (Fall 22) betraf ein infolge eines jauchenden Sarkoms hochgradig heruntergekommenes, durch häufige und äusserst heftige Blutungen aus dem Tumor geschwächtes, anämisches Individuum, bei dem am 4. Tage nach der wegen des Sarkoms ausgeführten Oberarmamputation ein ausgesprochener Trismus nachweisbar wurde. Ausser diesem Trismus und einer eben angedeuteten Facies tetanica waren keine Tetanussymptome bis zu dem am 9. Krankheitstage erfolgten Exitus nachweisbar. Der Fall war gleichzeitig auch mit subkutanen und endoneuralen Injektionen behandelt worden. Der Nachweis von Tetanuserregern in der Amputationswunde misslang. Man hatte klinisch den Eindruck, dass der Kranke, bei dem wegen hochgradiger Anämie nach häufigen Blutungen aus dem Tumor und wegen elenden Allgemeinzustandes die Amputation wiederholt aufgeschoben wurde, auch ohne Hinzutreten des Tetanus wohl gestorben wäre, wenn auch dieser den Exitus beschleunigt haben mag. Auch wenn man die beiden Todesfälle, um sicher jede Täuschung auszuschliessen, ganz der Tetanusinfektion zuschiebt und dem Zufall noch eine Rolle zuschreibt, bleibt die Mortalität von 12,5 % (in 16 Fällen) eine so auffallend geringe, dass sie zu weiteren Versuchen mit Duralinfusion des Serums entschieden ermuntern muss. Möglicherweise liegt ein Teil des Erfolges auch in der Kombination

mit subkutanen Injektionen und der Anwendung wiederholter grosser Serummengen.

Die Besserung, die in den 14 geheilten Fällen nach der Duralinfusion eintrat, war keine mit einem Schlage einsetzende. Wenn auch manchmal am Tage nach der ersten Infusion eine manifeste Besserung zu konstatieren war, so blieb gerade in den schweren Fällen häufig das Krankheitsbild nach der ersten, eventuell auch zweiten Duralinfusion noch immer ein schweres, wenig geändertes, um erst ganz allmählich abzuklingen. Dagegen wurde eine manifeste Steigerung des Tetanus nach Duralinfusionen, wie sie trotz subkutaner Injektion nicht selten beobachtet wird, niemals gesehen, die Regel war eine langsame aber stete Besserung. Nach Behring[1]) wirkt ja das Heilserum in der Weise, dass ein schwerer Fall zu einem leichten, ein akut verlaufender zu einem chronischen wird. Wäre die Wirkung des Serums eine mit einem Schlage einsetzende und das Krankheitsbild plötzlich verändernde, so wäre sie leichter zu beurteilen.

Schon in dem ersten mit Duralinfusion behandelten Falle v. Leyden's[2]) wurde nach der Infusion vorübergehende hohe Temperatursteigerung beobachtet. Auch in unseren Fällen wurden nicht selten am Tage nach der Infusion Temperaturen bis 39° und darüber beobachtet, um in 1—2 Tagen vollständig zu schwinden, in anderen Fällen fehlten sie vollständig. Nicht selten traten mit den Temperatursteigerungen gleichzeitig ausserordentlich heftige Kopfschmerzen auf. Eine Erklärung für diese Nebenwirkungen des Serums ist umso schwerer zu geben, als sie nicht regelmässig auftreten. Nach Behring sollen manche Serumnummern direkt in die Blutbahn gebracht, giftig wirken, während dieselben Nummern ohne jeden Schaden subkutan benützt werden können. Es ist dies ja der Grund, weshalb Behring die intravenöse Applikation des Serums widerrät. Es wäre möglich, dass ebensolche Serumnummern in den Duralsack gespritzt fiebererregend wirken. Schulze[3]) rät deshalb, sich durch subkutane Injektionen zu überzeugen, ob das jeweilige Serum nicht entzündlich oder fiebererregend wirkt. Doch

1) Behring, Therapie der Gegenwart. 1900. März. S. 97.

2) E. v. Leyden, Ueber einen mit Duralinfusion behandelten Fall von Tetanus puerperalis. Berl. klin. Wochenschr. 1899. Nr. 29. S. 632.

3) Fr. Schultze, Spinalpunktion und Einspritzung von Antitoxin in die Spinalflüssigkeit bei Tetanus. Grenzgeb. der Med. u. Chir. 1900. Bd. V. S. 169.

wurden von diesen vorübergehenden Temperatursteigerungen keinerlei üble Folgen beobachtet und auch die Kopfschmerzen schwanden spontan nach 1—2 Tagen. In 2 Fällen (Fall 17, 25) entstand ein über den ganzen Körper ausgebreitetes, scharlachähnliches, sehr hartnäckiges Exanthem. Da solches auch nach subkutanen Injektionen allein beobachtet wird, lässt sich nicht feststellen, ob diese oder die gleichzeitigen Duralinfusionen die Ursache desselben waren. In einem anderen Falle (Fall 21) klagte Patient über krampfartige ziehende Schmerzen in den Beinen noch nach Schwinden der Tetanussymptome, die aber auch bald zurückgingen. Andere üble Nebenwirkungen des Serums wurden nicht beobachtet.

Holub[1]) berichtet über einen Fall, in welchem der zehnjährige Patient vier Wochen nach dem Aufhören der Krankheitserscheinungen plötzlich reissende Schmerzen im Kreuz und linken Bein mit Temperaturen bis 38,8° bekam, entsprechend der Punktionsstelle war Druckempfindlichkeit und bedeutende Beweglichkeitsbehinderung vorhanden. Nach drei Tagen schwanden allmählich diese Erscheinungen. Vier Tage später aber trat neuerlich eine derartige Attacke mit Temperaturen bis 40,7° und Blasenstörungen auf, die nach drei Tagen zurückgingen. Vier Wochen später abermals Schmerzen im Kreuz und subfebrile Temperatur. Mit gesteigerten Patellarsehnenreflexen, Druckempfindlichkeit im Kreuz und Hyperästhesie im Ischiadicusgebiet wird Patient entlassen. Holub sieht diese Erscheinungen als eine Folge einer traumatischen Läsion der Meningen, hervorgerufen durch wiederholte Lumbalpunktionen an. Eine Nachfrage bei den mit Duralinfusion behandelten, geheilt entlassenen Fällen der Klinik ergab, dass solche Spätfolgen nach der Entlassung bei unseren Kranken nicht aufgetreten waren. Nur eine Kranke (Fall 16) giebt an, dass die unmittelbar nach den Duralinfusionen aufgetretenen Kopfschmerzen auch jetzt noch, ein Jahr nach der Erkrankung, öfter auftreten, während sie vor ihrer Erkrankung niemals an Kopfschmerzen litt. In dem einen der beiden zur Sektion gekommenen Fälle (Fall 22) waren an den Meningen und am Rückenmark keinerlei etwa auf die Seruminfusionen zu beziehende makroskopische Veränderungen nachweisbar, in dem anderen (Fall 20) war die Sektion des Rückenmarks unterlassen worden.

Wenn also auch nach den bisherigen Erfahrungen die

1) A. Holub, Ein Fall von Kopftetanus mit Hypoglossusparese, geheilt nach Duralinfusionen von Behring'schem Antitoxin. Wien. klin. Wochenschr. 1903. Nr. 17. S. 500.

Duralinfusionen ohne Neben- und Nachwirkungen unangenehmerer Art geblieben sind, so wird doch gewiss grosse Vorsicht am Platze sein. Die Infusion einer grossen Menge (20 cm³) artfremden Serums, das überdies, wenn man nicht das feste Präparat benützt, einen 0,5 %igen Zusatz von Karbolsäure enthält, direkt in den Duralsack, ist doch sicherlich ein Vorgang, der von vorneherein nicht als gleichgiltig angesehen werden kann. Es war dies auch der Grund, weshalb an der Grazer chirurgischen Klinik von dieser Applikationsweise lange Zeit abgesehen worden war. Erst ein prognostisch anscheinend hoffnungsloser Fall (Fall 15) und der in diesem Fall erzielte auffallende Erfolg gaben Veranlassung, den Wert der Duralinfusionen bei genauester klinischer Kontrolle der Kranken weiter systematisch zu prüfen.

Ueber die Art der Serumwirkung bei Duralinfusionen liegen bereits mehrfach Vermutungen vor.

v. Leyden (l. c.) betont, dass das in den Duralsack gebrachte Antitoxin mit den Blut- und Lymphgefässen des Rückenmarks in innige Beziehung kommt und so leichter den Rückenmarkszellen zugeführt wird. Dönitz[1]) hat experimentell festgestellt, dass sich den Geweben auch schon an dieselben gebundenes Gift durch Heilserum wieder entreissen lässt, aber auch, wenn dies nicht der Fall sein sollte, könnte man sich, wie Kraus[2]) betont, vorstellen, dass das Antitoxin die noch nicht geschädigten Centren des Nervensystems vor der Bindung mit dem Gifte schützt, die rasche Immunisierung dieser Centren bewirkt und rechtzeitig angewendet so das Fortschreiten auf weitere Centren hindert.

Luksch (l. c.) zieht die Versuche von Mayer und Ransom zur Erklärung der günstigen Antitoxinwirkung bei Duralinfusionen heran und glaubt, dass das Antitoxin eine Giftsperre in den Nerven der Cauda equina bewirke, ganz analog wie bei endoneuralen Injektionen. Nach ihm ist daher ein Erfolg der Duralinfusionen nur dann zu erwarten, wenn die Infektionsstelle an den unteren Extremitäten, respektive an der unteren Körperhälfte sich findet. Mayer und Ransom (l. c. S. 415) betonen allerdings, dass von den Duralinfusionen eine weitergehende Wirkung als von intra-

1) W. Dönitz, Ueber das Antitoxin des Tetanus. Deutsche med. Wochenschr. 1897. Nr. 27. S. 428.

2) E. Kraus, Ein weiterer Beitrag zur Klinik und Therapie des Tetanus. Zeitschr. f. Heilkunde. N. F. Bd. I. 1900. S. 96.

venöser Antitoxinbehandlung nicht zu erwarten steht, da aus der Cerebrospinalflüssigkeit das Gift nicht in die unverletzte Marksubstanz dringe und die Nervenscheiden an der Giftabsorption nicht wesentlich beteiligt sind. Es dürfte sich daher wohl empfehlen, die Duralinfusionen auch weiterhin nicht nur in Fällen, die ihren Ursprung einer Infektion an der unteren Körperhälfte verdanken, zu erproben, da ja die Antitoxinwirkung direkt auf das Rückenmark nicht von der Hand zu weisen ist und selbst dann, wenn die Duralinfusion nur im Sinne einer Giftsperre auf die Nerven der Cauda equina wirkt, bei grossen zur Verwendung kommenden Serummengen (20 cm³) eine analoge Wirkung auch noch auf die höher vom Rückenmark abgehenden Nervenwurzeln anzunehmen ist.

Stinzing[1]) konnte in einem Tetanusfall Toxin in der Cerebrospinalflüssigkeit durch Impfversuche an Mäusen nachweisen und zwar besass die Cerebrospinalflüssigkeit stärker toxische Eigenschaften als die gleiche Menge Blut. Das gleiche fand v. Leyden (l. c.) in einem Fall von Tetanus puerperalis. Deutschländer[2]) berichtete am Chirurgenkongress 1906 über einen Fall von schwerem Tetanus, der durch dreimal wiederholte Lumbalpunktionen mit Ablassen von ungefähr 35, 20 und 15 cm³ Liquor cerebrospinalis ohne nachherige Seruminjektionen zur Heilung kam und meint, die Wirkung der Lumbalpunktionen dadurch erklären zu können, dass mit dem Liquor Toxin aus dem Lumbalsack entfernt wurde. Busch (l. c. S. 37) erwähnt einen Fall von schwerem Tetanus, in dem auf Grund der Mitteilung Deutschländer's durch Lumbalpunktion 10 cm³ Liquor cerebrospinalis abgelassen wurden, jedoch ohne jeden Einfluss auf den Krankheitsverlauf, der zum Tode führte. Kraus (l. c.), Jacob und Blumenthal (l. c.), Schultze (l. c.), Berlitzheimer[3]) suchten in ihren Fällen im Liquor cerebrospinalis nach Toxin, konnten aber solches nicht nachweisen. Auch in 2 Fällen der Klinik (Fall 22, 25) wurde vergeblich im Liquor cerebrospinalis nach Toxin gesucht. Weisse Mäuse, mit 2, 3 und 4 cm³ Liquor cerebrospinalis unter die Rückenhaut geimpft, zeigten keinerlei Symptome von Tetanus. Leider wurde in den übrigen mit Duralinfusionen behandelten Fällen die

1) R. Stinzing, Beitrag zur Lehre des Tetanus traumaticus, insbesondere zur Spinalpunktion und Antitoxinbehandlung bei demselben. Mitteil. aus den Grenzgeb. der Med. u. Chir. 1898. Bd. III. S. 461.

2) Deutschländer, Verhandl. der deutschen Gesellsch. f. Chir. 1906. I. S. 272 u. S. 280.

3) Berlitzheimer und Mayer, Zwei Fälle von Tetanus acutus. Deutsche med. Wochenschr. 1903. Nr. 42. S. 750.

Untersuchung des Liquor cerebrospinalis auf Tetanustoxin unterlassen. Es wäre diese Frage gewiss einer Klärung auch auf experimentellem Wege wert. Würde es sich zeigen, dass auch nur in einem gewissen Procentsatz der Fälle der Liquor cerebrospinalis Toxin, eventuell in grösseren Mengen enthält, dann könnte das Abfliessenlassen von Liquor vor der Duralinfusion nur von Vorteil sein, und es wäre auch an eine direkte Neutralisierung des im zurückgebliebenen Liquor vorhandenen Toxins durch das injicierte Antitoxin im Duralsack wie in einer Eprouvette zu denken. Man wird jedenfalls bis zur Klärung dieser Frage gut thun, den abgeflossenen Liquor cerebrospinalis zur Lösung festen Antitoxins zum Zwecke der Duralinfusion nicht zu verwenden und lieber grössere Mengen von Liquor, der häufig unter höherem Druck zu stehen scheint, abfliessen zu lassen.

Es liegen jedenfalls eine Reihe von Thatsachen vor, die, wenn auch noch nicht vollständig geklärt, doch heute schon die Duralinfusion auch theoretisch berechtigt erscheinen lassen und zu weiteren Versuchen in dieser Richtung dringend auffordern. Naturgemäss wird man daneben die bisher geübten und zum Teil bewährten Massnahmen niemals ausser Acht lassen dürfen, so dass sich derzeit an der Klinik die Behandlung eines Tetanusfalles etwa wie folgt gestaltet. Bei jedem eingebrachten Tetanuskranken wird zunächst nach der Infektionsstelle gefahndet. Daraufhin verdächtige Wunden und Narben werden sofort möglichst im Gesunden excidiert, gründlich desinficiert und offen behandelt, einerseits weil die Tetanuserreger anaërob sind, andererseits deshalb, weil durch offene Wundbehandlung am besten Fäulnis- und Zersetzungsprocesse in der Wunde hintangehalten werden, die, wie man weiss, den Tetanuserregern besonders günstige Wachstumsverhältnisse bieten und ihre Virulenz steigern. Finger, Zehen, erfrorene Gliedmassen werden gewöhnlich amputiert, doch sonst im allgemeinen konservativ verfahren. Nach einer Morphiuminjektion, in kurzer Narkose eventuell nur unter Lokalanästhesie wird sofort eine Lumbalpunktion ausgeführt, Liquor cerebrospinalis in grösserer Menge abgelassen und 20 cm^3, bei Kindern eventuell 10 cm^3 flüssiges Antitoxin Höchst in den Duralsack langsam injiciert. Gleichzeitig erhält der Kranke subkutan Serum, eventuell in unmittelbarer Nähe der Verletzungsstelle oder endoneural. Nur in ganz leichten Tetanusfällen würde von der Duralinfusion abgesehen werden. An den folgenden Tagen werden die subkutanen Injektionen wiederholt,

alle 2—3 Tage bis zum Eintritt einer manifesten Besserung auch die Duralinfusionen. Im unmittelbaren Anschluss an die erste Duralinfusion kann auch, wenn es die Behandlung der Wunden fordert, die Rückenmarksanästhesie gleich angeschlossen werden. Auch würden wir in künftigen Fällen, wie dies bereits in Fall 25 geschehen ist, nach der warmen Empfehlung durch Suter[1]), Serum in der Wunde deponieren, das Serum also direkt lokal anwenden, während wir bisher in der von Behring empfohlenen Weise uns darauf beschränkten, die subkutanen Injektionen nahe der Infektionsstelle auszuführen. Jeder Tetanuskranke kommt, um äussere Anlässe, die Krämpfe auslösen, fernzuhalten, womöglich in ein ruhiges, dunkles Zimmer, bei stärkeren und öfteren Krampfanfällen bekommt der Kranke Morphium subkutan oder täglich 5—10 gr Chloralhydrat per clysma. Die Ernährung des Kranken ist eine womöglich flüssige. Besteht die Gefahr des Verschluckens oder kann der Mund gar nicht geöffnet werden, so wird der Kranke durch Nährklysmen ernährt. Von Bädern, wie sie vielfach empfohlen werden, wird, solange das Krankheitsbild noch ein schweres und Krampfanfälle häufig und leicht ausgelöst werden, abgesehen, erst in einem späteren Stadium der Erkrankung solche angewendet. Einigemale wurden Kranke schwitzen gelassen, und schien dadurch das Krankheitsbild günstig beeinflusst zu werden.

Prophylaktische Seruminjektionen, wie sie in den letzten Jahren mehrfach empfohlen wurden, kamen bisher in systematischer Weise nicht zur Anwendung, da trotz des reichen Verletzungsmateriales der Klinik ein Grund hiezu sich nicht ergab. Nur in letzter Zeit wurden einige Kranke, die mit Erde und Holzsplittern verunreinigte, also besonders tetanusgefährliche Wunden zeigten, prophylaktisch geimpft. Nach den bisherigen Erfahrungen muss man aber annehmen, dass eine rechtzeitige und energische chirurgische Behandlung aller verunreinigten Wunden die beste und nahezu sichere Prophylaxe gegen Tetanus bildet. Wenigstens handelt es sich in den in den letzten 14 Jahren an der Klinik beobachteten 25 Tetanusfällen ausschliesslich um Traumen, die von den Kranken entweder gar nicht beachtet, oder die nicht oder erst sehr spät ärztlich behandelt wurden, meist um kleine durch Erde, Holz u. dgl. verunreinigte Verletzungen der unteren Extremitäten. Bekommt

1) A. Suter, Lokale, subkutane und subdurale Serumapplikation bei Tetanus, nebst Bemerkungen über die Tetanusprophylaxe. Diese Beiträge Bd. 52. 1907. S. 671.

man solche namentlich nicht ganz frische tetanusverdächtige Wunden zur Behandlung, dann kann man wohl mit Recht auch eine prophylaktische Injektion machen.

Krankengeschichten.

α) Mit subkutanen Seruminjektionen behandelte Fälle.

1. Pl., Vincenz, 56j. Taglöhner (Prot.-Nr. 5782. 1893). Aufgen. 22. VII. 93, † 24. VII. 93.

Vor ca. 14 Tagen zog sich Pat. beim Erdarbeiten eine kleine Risswunde am rechten Zeigefinger zu, die rasch heilte. 8 Tage nach der Verletzung bemerkte Pat. eine gewisse Steifigkeit in seiner Kaumuskulatur, der Mund ging nicht normal weit auf, das Schlucken war erschwert und er konnte den Kopf nicht frei nach allen Richtungen bewegen. In den folgenden Tagen nahmen diese Erscheinungen zu, es traten starke Schmerzen im Nacken auf, auch die Stammmuskulatur wurde hart und steif. Mehrmals täglich starke Schweisse, Stuhl angehalten. Am 6. Tage der Erkrankung lässt sich Pat. ins Spital aufnehmen.

Befund: Mittelgrosser, abgemagerter Mann. Ueber der rechten Lunge Rasselgeräusche, Temp. 37,4. An der Verletzungsstelle am Zeigefinger eine stecknadelkopfgrosse Blutkruste. Facies tetanica, starker Trismus. Die Nacken-, Hals- und Thoraxmuskulatur ist bretthart gespannt. Die Extremitätenmuskeln sind vollständig frei. Da die Zahnreihen nur $^1/_2$ cm von einander entfernt werden können, kann Pat. nur Flüssiges schlucken. Er klagt über Schmerzen beim Schluckakt. Häufige Krampfanfälle in der Stammmuskulatur. Die die Verletzungsstelle deckende kleine Blutkruste wird entfernt und die darunter liegende ganz oberflächliche Wunde gründlich mit Sublimatlösung desinficiert. Pat. erhält sofort 0,25 festes Antitoxin Tizzoni in 6 cm³ sterilem Wasser gelöst subkutan in die linke Supraclaviculargrube injiciert.

Am nächsten Tage werden die gleichen Injektionen früh und abends wiederholt, ohne dass eine Aenderung im Krankheitsbild eintritt. Temp. 39,1. Am folgenden Tage trotz neuerlicher, subkutaner Injektion der gleichen Dosis Antitoxin Verschlechterung. Temp. 39,0. Tonische Spannung auch der Extremitätenmuskeln. Starke Zunahme der Krampfanfälle, auch Zwerchfellskrämpfe verbunden mit starker Cyanose. Exitus unmittelbar im Anschluss an einen solchen Anfall.

2. F., Michael, 46j. Knecht (Prot.-Nr. 8753. 1896. Aufgen. 1. XII. 96, † 5. XII. 96.

Vor ungefähr 10 Tagen fiel Pat. über einen Erdhaufen und zog sich dabei eine Verletzung am linken Daumen zu, weshalb er das Spital aufsucht.

Die Weichteile der Endphalange des linken Daumens sind gangränös, der Knochen fehlt und aus der übelriechenden Wunde ragt das distale Ende der Grundphalange heraus. Alles Gangränöse wird abgetragen, die Wunde gründlich desinficiert und tamponiert. Am 3. Tage seines Spitalaufenthaltes zeigt Pat. deutlichen Trismus und leichten Opistotonus. Der Daumen wird sofort im Metacarpophalangealgelenk enukleiert. Pat. erhält früh und abends je eine subkutane Injektion von 0,5 festen Antitoxin Tizzoni in sterilem Wasser gelöst. Am folgenden Tage stellen sich Krämpfe der Atemmuskulatur ein und erfolgt der Exitus.

3. P., Blasius, 14 J. (Prot.-Nr. 3993. 1898). Aufgen. 15. V. 98, geheilt entlassen 18. VI. 98.

Am 8. V. verletzte sich Pat. beim Ackern mit dem Pfluge am linken Knie. 8 Tage später bekam er starke Schmerzen im Nacken und konnte nur Flüssiges schlucken. Die Wunde liess er nicht ärztlich behandeln.

Befund 16. V.: Pat. zeigt eine 10 cm lange und 2 cm breite, stark secernierende, unreine Schnittwunde der Haut über den äusseren Condyl des linken Femur. Facies tetanica, der Mund kann gar nicht geöffnet werden, Bauch- und Rückenmuskeln sind bretthart gespannt, ebenso die Muskeln der unteren, weniger der oberen Extremitäten. Jede Berührung löst heftige Streckkrämpfe in den unteren Extremitäten aus. Pat. zeigt das Bild eines schweren, allgemeinen Tetanus. Temp. 36. Puls 80.

In Chloroformnarkose wird die Schnittwunde am Knie excidiert und verschorft. Pat. erhält subkutan 5.0 festes Antitoxin Tizzoni in 50 cm³ sterilem Wasser gelöst in der linken Supraclaviculargrube, 1 gr Chloralhydrat per clysma.

17. V. Die Streckkrämpfe der Extremitäten sowie die Spannung der Bauchmuskeln haben nachgelassen. Pat. kann die Knie wieder abbiegen, was gestern sofort Streckkrämpfe auslöste. Ohne dass weiter irgend eine Therapie angewendet wurde, gehen an den folgenden Tagen die tetanischen Erscheinungen langsam aber stetig zurück. Am längsten erhält sich eine leichte Spannung der Mm. recti abd. aber auch diese ist ca. 14 Tage nach Beginn des Tetanus geschwunden. Die Heilung der Wunde am Knie nimmt noch längere Zeit in Anspruch.

4. P., Anton, 12 J. (Prot.-Nr. 6597. 1898). Aufgen. 17. VIII. 98, geheilt entlassen 11. X. 98.

Vor 10 Tagen zog sich Pat. bei der Gartenarbeit eine kleine, kaum bemerkbare Verletzung an der rechten Hand zu. 6 Tage später traten krampfartige Zuckungen im rechten Arme auf, denen am nächsten Tage eine Steifigkeit daselbst folgte. Auch konnte der Mund nicht mehr gehörig geöffnet werden. Da sich der Zustand des Pat. verschlechterte und allgemeine Körperkrämpfe auftraten, wird Pat. am vierten Krankheitstage ins Spital gebracht.

Befund 17. VIII.: Kleiner, schwächlich gebauter Knabe. Am Dau-

menballen eine kleine, kaum bemerkbare, reaktionslose Narbe. Gesichtsausdruck starr, Risus sardonicus, starker Trismus, die Muskeln des rechten Armes tonisch gespannt. Mm. recti bretthart sich anfühlend, bei ihrer Berührung treten Krämpfe in den Beinen, im rechten Arme, sowie Opistotonus auf. Normale Temperatur.

Die Verletzungsstelle wird excidiert und verschorft. Subkutane Injektion von 5,0 festen Antitoxin Tizzoni in 40 cm³ sterilem Wasser gelöst. — 10. VIII. Status idem. — 19. VIII. Die Krämpfe haben nachgelassen, er kann den Mund so weit öffnen, dass er flüssige Nahrung zu sich nehmen kann. Subkutane Injektion von 5,0 Antitoxin Tizzoni. — 20. VIII. Besserung fortschreitend, Subkutane Injektion von 5,0 Antitoxin Tizzoni. — 23. VIII. Die Krämpfe der unteren Extremitäten und ihre Starre haben vollständig aufgehört, die Steifigkeit im rechten Arm hat nachgelassen, der Trismus ist geringer. Ohne jede weitere Therapie schreitet die Besserung fort und wird Pat. am 8. IX. geheilt entlassen.

5. R., Franz, 48j. Taglöhner (Prot.-Nr. 6166. 1899). Aufgen. 22. VII. 99, † 24. VII. 99.

Am 13. VII. erlitt Pat. durch den Hufschlag eines Pferdes eine scharfrandige, nicht tiefe Risswunde am rechten Augenbrauenbogen, die in 6 Tagen vollständig reaktionslos geheilt war. Am 7. Tage nach der Verletzung bekam Pat. ziehende Schmerzen in der linken Gesichtshälfte, abends war der Mund nur mehr in beschränktem Maasse zu öffnen. Bei Versuchen zu essen oder zu sprechen bekommt Pat. schmerzhafte Zuckungen und Krämpfe im Facialisgebiet links. 3 Tage nach dem Auftreten der ersten tetanischen Erscheinungen sucht Pat. Spitalhilfe auf.

Befund 22. VII.: Die Zahnreihen können nur auf 1 cm von einander entfernt werden, rechtsseitige vollständige Facialislähmung, Lagophthalmus, in Pausen von 5'—10' treten tonische Krämpfe der linken Gesichtsmuskulatur auf. Jeder Versuch zu sprechen oder zu schlucken löst immer wieder solche Krampfanfälle aus, die übrige Körpermuskulatur ist dabei nicht beteiligt. Temp. 37,1. Die Wunde am Orbitalrand wird wieder geöffnet, desinficiert, verschorft und offen behandelt. Pat. erhält 4,0 Chloralhydrat p. clysma.

27. VII. Bedeutende Verschlechterung, Nackenstarre, fibrilläre Zuckungen in der Zunge. Zeitweise Zwerchfellkrämpfe mit Atemstillstand und hochgradiger Cyanose, dann tritt die Atmung wieder auf, zunächst selten und tief, dann sich verflachend und häufiger werdend. Der Versuch zu schlucken, löst bei dem Kranken auch nach Cocainisierung heftige Krampfanfälle aus. Temp. 38.5. Subkutane Injektion von 250 A.E. festen Antitoxin Behring in 50 cm³ sterilem Wasser gelöst. — 24. VII. Trotzdem verschlechtert sich rasch der Zustand, es treten allgemeine Körpermuskelkrämpfe auf, Streckkrämpfe der Extremitäten, Opistotonus,

Zwerchfellstillstand. Exitus unmittelbar im Anschluss an so einen Anfall. Sektion: Oedema et hyperaemia pulmonum, vergrösserte Milz, Tymus persistens.

6. St. Maria, 17 J., Gärtnerstochter (Prot.-Nr. 7384. 1900). Aufgen. 8. IX. 00, † 14. IX. 00.

Am 1. Sept. trat sich Pat. bei der Gartenarbeit einen 1 cm langen Glassplitter in die Beugefalte an der Basis der linken, grossen Zehe ein. Die kleine Wunde schloss sich rasch ohne ihr Schmerzen zu bereiten. Am 5. Tage nach der Verletzung bemerkte Pat. eine auffallende Steifigkeit im Rücken und Nacken, auch klagt sie über Schmerzen im Rücken, 2 Tage später sucht sie Spitalhilfe auf.

Befund 8. IX.: Pat. mittelgross, kräftig. Von der Verletzung ist nichts mehr nachweisbar. Trismus, die Zahnreihen werden auf 2,5 cm von einander entfernt, Rücken- und Bauchmuskeln sind bretthart gespannt, Untersuchung der Extremitätenmuskulatur löst Streckkrämpfe aus, das Schlucken ist sehr erschwert wegen schmerzhafter Schlingkrämpfe. Temp. 38. Pat. erhält subkutan 250 A.E. Antitoxin Behring (fest), 2,0 Chloralhydrat p. clysma. 9. IX. Status idem, subk. Inj. von 250 A.E. Antitoxin Behring (fest). — 10. IX. Die Krampfanfälle häufiger, starke Wadenschmerzen, subk. Inj. von 250 A.E. Antitoxin Behring (fest), 0,02 Morph. subk. — 11. IX. Verschlechterung, Zunahme der Krampfanfälle, subk. Inj. von 250 A.E. Antitoxin Behring (fest), 0,02 Morph. subk. Temp. 39,2. — 12. IX.—14. IX. Täglich subkutane Injektion von 250 A.E. Antitoxin Behring (fest), täglich 0,02 Morphium subkutan. Konstante Verschlechterung. — 15. IX. Exitus, 39,4 Temp.

7. St. Maria, 16j. Magd (Prot.-Nr. 7300. 1900). Aufgen. 5. IX. 00, geheilt entlassen 22. IX. 00.

Vor 16 Tagen trat sich Pat. beim Barfussgehen im Hofe einen Holzsplitter in das vierte Zeheninterstitium des linken Fusses. Es traten zunehmende Schmerzen an der Verletzungsstelle auf, ihr Vater entfernte ihr mehrere Tage nach der Verletzung mit einem Messer einen 1 cm langen, zündholzdicken Holzspahn, die Wunde wurde mit einem Lappen verbunden und Pat. ging weiter barfuss herum.

Vor 4 Tagen spürte Pat. ein Steifwerden im Rücken und Nacken, auch konnte sie den Mund nicht gehörig öffnen und nur Flüssiges schlucken. Da die Steifigkeit der Muskulatur zunahm, sucht sie Spitalhilfe auf.

Befund 5. IX.: Pat. klein, gut genährt, kräftig gebaut. Am linken Fuss im vierten Zeheninterstitium eine kleine, schon ziemlich verheilte Wunde, die Masseteren so kontrahiert, dass die Zahnreihen nicht von einander entfernt werden können. Nackenstarre, starke Lordose der Lendenwirbelsäule, die langen Rückenmuskeln und Mm. recti abdominis bretthart gespannt und druckempfindlich.

Unter Cocainanästhesie wird die Verletzungsstelle aufpräpariert, dabei nichts gefunden, die Wunde kauterisiert und tamponiert. Subk. Inj. von 250 A.E. Antitoxin Behring (fest) unter die Bauchhaut. 2,0 Chloralhydrat p. clysma. Abends können die Zahnreihen auf 1 cm von einander entfernt werden.

7. IX.—8. IX. Der Trimus geringer, je eine subkut. Injekt. von 250 A.E. Antitoxin Behring (fest). An den folgenden Tagen langsames Nachlassen der Erscheinungen. 20. IX. Pat. steht auf. Es besteht noch leichter Trismus, sowie eine Kontraktur im linken M. sternocleidomast., weshalb der Kopf schief gehalten wird. Nach einigen Tagen wird Pat. geheilt entlassen.

8. R. Alois, 29 J. (Prot.-Nr. 7655. 1901). Aufgen. 18. IX., † 20. IX.

Am 11. IX. verletzte sich Pat. mit einem Aststück an der linken Stirnseite. 6 Tage später wurde aus der 1,5 cm langen, schmerzhaft gewordenen Risswunde ein 1 cm langer Holzsplitter entfernt, die Wunde gründlich desinficiert und tamponiert. Am Tage darauf liess sich Pat. ins Spital aufnehmen, da er Schüttelfrost bekam, über Schmerzen im Kopfe klagte, schwer schlucken und den Mund nur zur Hälfte öffnen konnte.

Befund 18. IX.: Pat. sehr kräftig, mittelgross, an der linken Stirnseite die beschriebene Verletzung, Masseteren bretthart, der Mund kann nur zur Hälfte geöffnet werden, Schlucken schwierig, vollständige linksseitige Facialislähmung. Die übrige Körpermuskulatur frei.

Die Wunde wird weit im Gesunden excidiert und verschorft. Subk. Inj. von 100 A.E. Antitoxin Behring (fest), 6,0 Chloralhydrat per clysma, Nährklysmen wegen Unmöglichkeit zu schlucken, abends vollständige Kiefersperre.

19. IX. Trismus dauert an, Verschlechterung des Allgemeinbefindens, Nackenstarre, brettharte Spannung der Bauch- und Rückenmuskeln, heftige Streckkrämpfe anfallsweise in den Extremitäten- und Rumpfmuskeln, Schweissausbrüche. 2mal je 3,0 Chloralhydrat per clysma, subk. Inj. von 100 A.E. Antitoxin Behring (fest). Abends Collaps, frequenter kaum fühlbarer Puls, Schweissausbruch, am nächsten Morgen Exitus.

9. H., Josef, 21j. Knecht (Prot.-Nr. 8826. 1903). Aufgen. 24. X. 03, † 25. X. 03.

Am 19. X. verletzte sich Pat. beim Böllerschiessen an der rechten Hand und am rechten Fuss, ohne dies weiter zu beachten. 4 Tage später bemerkte er, dass der Mund nicht mehr gehörig aufging.

Befund 24. X.: Pat. ist mittelgross, kräftig, am rechten Handrücken zahlreiche Pulverkörner in der Haut, an der Grundphalange des Mittelfingers eine kreuzergrosse Risswunde, die Grundphalange frakturiert. Am rechten Oberschenkel zahlreiche Pulverkörner in der Haut, in der Leisten-

beuge eine von einem Sprengstück des Böllers herrührende Risswunde, die jauchig secerniert und bis auf die grossen Gefässe reicht. Zahnreihen fest an einander gepresst, Thoraxmuskulatur bretthart sich anfühlend, Atmung ausschliesslich mit dem Zwerchfell, Extremitätenmuskeln frei.

In Chloroformnarkose werden die verletzten Weichteile excidiert, die Wunde gründlich desinficiert und tamponiert. Mehrere kleine oberflächliche Wunden werden verschorft. Pat. erhält 2 subk. Inj. von je 100 A.E. Tetanusantitoxin Höchst (flüssig) und in Zwischenzeiten von 3 Stunden Bacelli'sche Carbolsäureinjektionen. 3,0 Chloralhydrat per clysma, Nährklysmen. Es tritt keinerlei Besserung ein, Pat. atmet nur mit dem Zwerchfell. Am nächsten Morgen Exitus in einem Anfall von Zwerchfellkrampf.

10. Sp., Therese, 50j. Feldarbeiterin (Prot.-Nr. 8910. 1903). Aufgen. 27. X. 03, geheilt entlassen 18. XI. 03.

Am 13. X. fiel Pat. und verletzte sich an einem mit Dünger beladenen Wagen unter dem linken Auge. Nach einer Woche war die kleine Rissquetschwunde geheilt. 8 Tage nach der Verletzung bemerkte Pat., dass sie den Mund nur unvollkommen öffnen konnte. Dieser Zustand verschlimmerte sich rasch, so dass die Nahrungsaufnahme behindert war. Dabei bestehen ziehende Schmerzen in beiden Masseteren.

Befund 27. X.: Pat. ist kräftig gebaut, gut genährt. Unter dem linken Auge eine kleine von der Verletzung herrührende reaktionslose Narbe. Die Masseteren fühlen sich bretthart an, die Zahnreihen können nur auf $^3/_4$ cm von einander entfernt werden. Die übrige Körpermuskulatur ist frei.

Die Narbe wird excidiert, die Wunde offen gelassen. (Eine Maus, der ein kleines excidiertes Stück unter die Haut implantiert wird, starb 2 Tage später an Tetanus). Subk. Inj. von 100 A.E. Antitoxin Höchst (flüssig), 3mal täglich subk. Inj. von je 1 cm^3 einer 3% Carbolsäurelösung.

In den nächsten Tagen werden Antitoxin- und Carbolsäureinjektionen wiederholt und es tritt eine langsame aber konstante Besserung des an sich leichten und prognostisch günstigen Tetanus ein, so dass Pat. 3 Wochen nach ihrer Spitalsaufnahme geheilt entlassen wird.

11. W., Andreas, 38j. Grundbesitzer (Prot.-Nr. 10 023. 1903). Aufgen. 7. XII. 03, geheilt entlassen 21. XII. 03.

Am 15. XI. wurde Pat. infolge Scheuwerdens seiner Pferde vom Wagen geworfen und eine Strecke weit geschleift, wobei er mehrfache Hautabschürfungen und eine Rissquetschwunde an der Nase und an der rechten Ohrmuschel erlitt. Am 17. Tage nach der Verletzung bemerkte Pat. das Auftreten von Kiefersperre, sowie eine gewisse Steifigkeit in den Extremitäten. Der Trismus nahm so zu, dass er nur Flüssiges zu sich nehmen konnte.

Befund 7. XI.: Bei seiner Aufnahme zeigt Pat. starken Trismus und auffallende Spannung in den Muskeln der unteren Extremität, die Stammmuskulatur ist vollständig frei.

In Aethernarkose werden die Risswunden an Nase und Ohr excidiert, subk. Inj. von 40 cm³ Antitoxin Höchst (flüssig). Am folgenden Tage Besserung, die auch weiterhin anhält, so dass Pat. am 21. XII. geheilt entlassen wird.

12. G., Victor, 18 J. (Prot.-Nr. 4615. 1906). Aufgen. 29. V. 04, † 30. V. 04.

Am 20. V. zog sich Pat. einen Holzsplitter in die Falte zwischen Daumen und Zeigefinger der rechten Hand, die Einstichstelle entzündete sich etwas, schmerzte aber nur wenig. 9 Tage nach der Verletzung konnte ein Arzt Starrkrampferscheinungen nachweisen.

Befund: 29. V. gross, kräftig gebaut, Temp. 37,6. Verletzungsstelle entzündet und schmerzhaft. Schwerer allgemeiner Tetanus, hochgradiger Trismus, Opistotonus, bei der geringsten Berührung oder Erschütterung schwere allgemeine Streckkrämpfe. Haut- und Sehnenreflexe gesteigert.

Die Wunde wird excidiert, subk. Inj. von 100 A.E. Antitoxin Höchst (flüssig), 3stündlich Injektionen von je 1 cm² einer 3% Carbolsäurelösung (Bacelli), stündlich 0,5 Chloralhydrat. Abends damals 100 A.E. Antitoxin Behring subk. Die Krämpfe bestehen ungemindert weiter, die Atmung geschieht nur mit dem Zwerchfell. — 30. V. Status idem. Abermals 2 subk. Inj. von je 100 A.E. Antitoxin Höchst (flüssig), sowie 0,02 Morphium subk. Exitus noch am selben Tage.

13. M., Cäcilia, 13 J. (Prot.-Nr. 8156. 1906). Aufgen. 22. IX. 06, geheilt entlassen 14. X. 06.

Pat. schnitt sich beim Strohschneiden mit einer Sense die Kuppe des linken Mittelfingers ab. Die Wunde eiterte. 8 Tage später erkrankte sie unter heftigen Kopfschmerzen, konnte den Mund nur wenig öffnen, es stellte sich Steifigkeit im Rücken und Nacken ein. Am nächsten Tag konnte der Mund überhaupt nicht mehr geöffnet werden, sodass sie nur flüssige Nahrung durch eine Zahnlücke zu sich nahm. Auch traten öfters Krampfanfälle auf, bei denen Pat. unter starker Cyanose vollständig steif mit hohlem Kreuz im Bette lag. Nach ungefähr 8tägiger Krankheitsdauer liessen die Krämpfe ohne jede Behandlung allmählich nach und besserte sich ihr Zustand bedeutend, auch die Wunde am Finger war bald geheilt. Derzeit, 5 Wochen nach dem Beginn der tetanischen Erscheinungen, kann Pat. noch immer nicht den Mund gehörig öffnen und fühlt noch immer eine gewisse Spannung ihrer Bauchmuskeln, weshalb sie das Spital aufsucht. Hier kann nur Trismus und brettharte Spannung ihrer Mm. recti abd. nachgewiesen werden.

Pat. erhält an 4 aufeinanderfolgenden Tagen je 10 cm³ (100 A.E.) Antitoxin Höchst (flüssig) und 2,0 Chloralhydrat. Langsam gehen

Trismus und Spannung der Bauchmuskeln zurück, doch schwinden sie erst nach ca. 14 Tagen vollständig.

β) Mit endoneuralen Injektionen behandelter Fall.

14. K., Hans, 30 J. (Prot.-Nr. 1044. 1904). Aufgen. 13. VIII. 04, † 22. VIII.

Vor 2 Wochen fiel Pat. im Garten und erlitt eine komplicierte Fraktur beider Vorderarmknochen links, die Wunde wurde stark mit Erde verunreinigt. 1 Woche später bekam Pat. anfallsweise krampfartige Zuckungen im linken Arm, die immer häufiger wurden, es traten Trismus und leichte Steifigkeit der Rückenmuskeln sowie wiederholte Schweissausbrüche auf, weshalb er eine Woche nach Beginn der tetanischen Erscheinungen das Spital aufsucht.

Befund 13. VIII.: Mittelgross, kräftig, an der Frakturstelle eine granulierende Wunde und eine auf die Knochenenden führende, eitrig secernierende Fistel. Die Muskulatur des linken Armes ist bretthart gespannt, jeder Versuch, den Arm zu bewegen, löst Schmerzen aus und steigert die Krämpfe. Facies tetanica, die Zahnreihen können nur $^1/_2$ cm von einander entfernt werden. Anfallsweise treten schmerzhafte Kontraktionen der Rücken- und Nackenmuskulatur auf. Bauch-, Becken- und Beinmuskulatur sind vollständig frei, ebenso die Muskulatur des rechten Armes. Die Patellarsehnenreflexe sind hochgradig gesteigert. Temp. 37,1.

In Chloroformnarkose, in welcher die Spannung der Muskulatur nachlässt, wird die Frakturstelle breit eröffnet, aber nirgends eine Sekretansammlung nachgewiesen. Mit der Hohlschere wird das Wundbett excidiert und gründlich desinficiert. Subk. Inj. von 100 A.E. Antitoxin Höchst (flüssig).

14. VIII. Arge Verschlechterung. Auch die Bauchmuskulatur zeigt brettharte Spannung, 7 starke, opistotonische Anfälle, Schweissausbrüche, subk. Inj. von 100 A.E. Antitoxin Höchst (flüssig), 5,0 Chloralhydrat p. clysma. — 15. VIII. Zunahme der Krämpfe an Stärke und Intensität. In Chloroformnarkose werden im Sulcus bicipitalis internus N. ulnaris und N. medianus blossgelegt, ebenso der N. radialis an der Aussenseite des Oberarmes und in dieselben 10 cm³ flüssiges Antitoxin Höchst injiciert, sodass dieselben kolbig anschwellen. Die Operationswunde wird primär geschlossen. — 16. VIII. Deutliche Besserung. Die Intensität der Muskelstarre im linken Arm hat bedeutend nachgelassen, die Bauchmuskulatur spannt weniger, die Zahnreihen können auf 2 cm von einander entfernt werden. Subk. Inj. von 100 A.E. flüssiges Antitoxin Höchst, abends 3 heftige opistotonische Anfälle. — 17. VIII. Unruhige Nacht, schmerzhafte Zuckungen im kranken Arm sowie in der Rückenmuskulatur. Subk. Inj. von 100 A.E. flüssigen Antitoxin Höchst. — 18. VIII. Verschlechterung, Zunahme der tetanischen Erscheinungen,

Anfälle von Atemnot. Subk. Inj. von 100 A.E. Antitoxin Höchst. — 19. VIII.—21. VIII. Trotz fortgesetzter täglicher subk. Inj. und grosser Gaben von Chloralhydrat und Morphium, kommt es zum Bilde eines schwersten allgemeinen Tetanus mit Zwerchfellkrämpfen. — 22. VIII. Exitus im Anfalle.

γ) Mit Duralinfusionen des Serums behandelte Fälle.

15. M., Josef, 26j. Knecht. (Prot.-Nr. 153. 1906). Aufgen. 5. I. 06, geheilt entlassen 13. II. 06.

Pat. erfror sich vollständig die Zehen beider Füsse beim Barfussgehen in grosser Kälte. 14 Tage später verbrannte er sich bei einer Brandlegung am Kopfe und wurde verhaftet. Die Erfrierung an den Füssen führte zu vollständiger Gangrän, die Verbrennungen am Kopfe waren solche I. und II. Grades. 4 Wochen nach der Erfrierung traten tetanische Symptome auf, weshalb Pat. aus dem Strafhaus der Klinik überwiesen wird.

Befund 5. I.: Mittelgross, kräftig, gut genährt, innere Organe gesund. Am rechten Fusse eine gut demarkierte feuchte Gangrän der Zehen und vorderen Fussanteile im Bereiche der Metatarsalknochen, am linken Fusse ist die Gangrän auf die Zehen beschränkt. Pat. klagt über Schwierigkeit beim Schlucken. Deutliche Facies tetanica, Trismus, Nakkenmuskulatur steif. Mm. recti abdominis bretthart gespannt. Opistotonische Anfälle, Extremitätenmuskulatur frei, wiederholte starke Schweissausbrüche. Temp. 37,1.

6. I. Nach Cocainisierung der Einstichstelle werden durch Lumbalpunktion 27 cm³ klarer Liquor cerebrospinalis im Strahle entleert und sodann 20 cm³ flüssiges Antitoxin Höchst (100 A.E.) langsam injiciert, unmittelbar anschliessend werden 0,7 Tropacocain in 7 cm³ des früher abgelassenen Liquor cerebrospinalis gelöst und zwecks Lumbalanästhesie in den Duralsack injiciert. Unter vollkommener Anästhesie wird sodann am rechten Fuss die Exartikulation nach Lisfranc, am linken die Enukleation sämtlicher Zehen vorgenommen, die Wunden werden vollständig offen gelassen und tamponiert. Während der Operation hat Pat. mehrere Krampfanfälle in der Stamm- und Gesichtsmuskulatur. Die Brandwunden am Kopfe werden gründlich gereinigt und desinficiert.

7. I. Morgens Temp. 40,2, abends 40,3. Verschlechterung des Allgemeinbefindens. Mund kann gar nicht geöffnet werden, Nacken-, Rücken- und Bauchmuskeln bretthart kontrahiert, Streckkrämpfe der Extremitäten, starke Schweissausbrüche, früh und abends je 20 cm³ flüssiges Antitoxin Höchst (100 A.E.) subkutan. 3,0 Chloralhydrat per clysma. — 8. I. Früh Temp. 39,0, abends 40,0. Keine Besserung, wiederholte schmerzhafte Krampfanfälle. Pat. atmet nur mit dem Zwerchfell, früh und abends je eine subk. Inj. von 20 cm³ flüssigen Antitoxin Höchst (100 A.E.) 2mal

je 3,0 Chloralhydrat p. clysma. — 9. I. Früh Temp. 38,3, abends 38,7. Die Zahl der Anfälle ist etwas geringer geworden, im übrigen keine Aenderung, früh und abends subk. Inj. von je 20 cm³ (100 A.E.) flüssigen Antitoxin Höchst. 2mal je 3 gr Chloralhydrat per clysma. — 10. I. bis 11. I. Die Therapie der Vortage in gleicher Weise fortgesetzt. Die tetanischen Erscheinungen gehen zurück, Muskelspannung lässt nach, der Mund kann weiter geöffnet werden. — Die Temperatur an beiden Tagen normal. — 12. I. Pat. erhält 20 cm³ (100 A.E.) flüssiges Antitoxin Höchst in den Duralsack, ausserdem die gleiche Menge subkutan. 13. I. Morgens Temp. 39,8, abends 40,2, kolossale Kopfschmerzen, Tetanus gebessert. — 14. I.—24. I. Pat. erhält täglich 20 cm³ (200 A.E.) Antitoxin Höchst subkutan injiciert sowie 3 gr Chloralhydrat per os, die Temperatur, die am 14. I. noch erhöht ist (38,9), kehrt zur Norm zurück. Die tetanischen Erscheinungen gehen langsam aber konstant zurück, am längsten erhält sich die Spannung der Mm. recti abdominis. — 13. II. Geheilt entlassen.

16. Gr., Maria, 11 J. (Prot.-Nr. 5608. 1906), Aufgen. 25. VI. 06, geheilt entlassen 8. VII. 06.

Am 6. VI. trat sich Pat. beim Barfusslaufen im Hofe einen Holzsplitter in die linke Fusssohle, den sie sofort selbst entfernte. Die Verletzung eiterte, doch heilte sie rasch, sodass Pat. sie nicht weiter beachtete. Am 17. VI. bemerkte Pat., dass sie schlecht schlucken konnte und der Mund nicht recht aufging. An folgenden Tagen traten Krämpfe der Stammmuskulatur auf, ein Arzt stellte Tetanus fest. Am 29. VI. anfallsweise auftretende Krämpfe in Form von Opistotonus und Streckkrämpfen der unteren Extremitäten. Der Mund konnte gar nicht mehr geöffnet werden. Die Krampfanfälle nahmen an Zahl immer mehr zu, und traten schliesslich stündlich teils spontan, teils bei den geringsten äusseren Anlässen auf. Jedesmal waren diese Anfälle mit hochgradiger Atemnot und starken Schmerzen verbunden.

Befund am 20. VI.: kräftig gebautes, gut genährtes Mädchen. Facies tetanica, der Mund kann nicht geöffnet werden, Bauch- und Rückenmuskeln bretthart gespannt, Nacken vollkommen steif, die Muskulatur der unteren Extremität rigide, die Zehen stehen in Streckstellung, die Muskulatur der oberen Extremitäten frei. Jede auch nur die leiseste Berührung der Kranken löst heftigste Streckkrämpfe am Stamm und namentlich den unteren Extremitäten aus. Dabei steht kurze Zeit die Atmung still und Pat. wird stark cyanotisch. Nach solchen Anfällen gewöhnlich starke Schweissausbrüche. In der linken Fusssohle findet sich an Stelle der ursprünglichen Verletzung eine kleine offene Epidermisblase. Nach Entfernung der Blasenwandung findet sich unter der abgehobenen Epidermis ein ca. 1 cm langer Holzsplitter, der aber nicht tiefer in die Haut eingedrungen ist.

Unter Lokalanästhesie wird die Lumbalpunktion vorgenommen, die einen heftigen Krampfanfall auslöst. 20 cm³ klarer Liquor cerebrospinalis werden abgelassen und sodann 20 cm³ (100 A.E.) flüssiges Antitoxin Höchst injiciert. 1 Stunde nach der Duralinfusion ein äusserst heftiger Krampfanfall, 2 Stunden nach der Duralinfusion klagt Pat. über heftige Kopfschmerzen, Temp. 37,2. Die Anfälle wiederholen sich in etwas grösseren Zwischenzeiten als vor der Duralinfusion namentlich nach einem Clysma von 5,0 Chloralhydrat.

21. VI.—24. VI. Täglich 20 cm³ (100 A.E.) flüssiges Antitoxin Höchst subkutan und 5,0 Chloralhydrat p. rectum. Der Trismus ist geringer, die Krämpfe lassen nach. — 25. VI. Fortschreitende Besserung. Die Krampfanfälle haben aufgehört, der Trismus bedeutend geringer. Bauch- und Rückenmuskeln sind noch bretthart gespannt. Nach Lumbalpunktion, bei welcher sich nur wenig klarer Liquor cerebrospinalis tropfenweise entleert werden 20 cm³ flüssiges Antitoxin Höchst in den Duralsack injiciert. 5,0 Chloralhydrat per rectum. — 26. VI.—29. VI. Täglich 20 cm³ (100 A.E.) flüssiges Antitoxin Höchst subkutan und 3,0—5,0 Chloralhydrat per rectum. Konstante, langsame Besserung. Die Spannung der Bauch- und Rückenmuskeln lässt zeitweise vollständig nach. Trismus noch vorhanden. — 30. VI. Pat. erhält kein Antitoxin Höchst mehr, doch täglich 3,0 Chloralhydrat p. rect. Fortschreitende Heilung. — Der ganze Krankheitsverlauf ist vollständig afebril. — 9. VII. Pat. wird geheilt entlassen. — Vor kurzer Zeit stellte sich Pat. vor. Sie fühlt sich vollständig gesund, insbesondere giebt sie auf Befragen an, nie Kreuzschmerzen oder Schmerzen in den Beinen gehabt zu haben. Dagegen klagt sie, seit Ueberstehen ihres Tetanus öfter an starken Kopfschmerzen zu leiden, die sie vor ihrer Erkrankung niemals hatte.

17. Pr., Heinrich, 13 J. (Prot.-Nr. 6420. 1906). Aufgen. 21. VII. geheilt entlassen 15. VIII. 06.

Am 14. VII. 06 fiel Pat. von einem Lusthausdach herunter, wobei sie sich mit einem Aste unterhalb des rechten Infraorbitalrandes eine Verletzung zuzog, die von ihren Eltern verbunden wurde. 6 Tage später bemerkte Pat. des Morgens, dass sie den Mund nicht ordentlich öffnen konnte. Gleichzeitig traten Schmerzen am Hals, insbesondere beim Schlucken auf. Am folgenden Tage konnte der Mund nur minimal geöffnet, das rechte Auge nicht geschlossen werden.

Befund 21. VII.: Pat. ist kräftig gebaut, gut genährt. Die ganze rechte Gesichtsseite namentlich in Nachbarschaft des rechten Auges geschwollen. 1 cm unter dem rechten unteren Orbitalrand eine $^1/_2$ cm lange Rissquetschwunde, am oberen Orbitalrand Hautabschürfungen. Die Zahnreihen können kaum von einander entfernt werden, vollständige Lähmung des rechten N. facialis, brettharte Spannung der Bauch-, Rücken- und Nackenmuskulatur, Extremitäten frei. Temp. 36,8, Puls 140.

In Aethylchloridnarkose wird die Rissquetschwunde revidiert, dabei ein 5 cm langer und 1/2 cm breiter Holzspan aus der Tiefe der Wunde entfernt, die Wunde excidiert und offen behandelt. Durch Lumbalpunktion wird Liquor cerebrospinalis im Strahle (etwa 15 cm³) entleert und sodann 20 cm³ (100 A.E.) flüssiges Antitoxin Höchst in den Duralsack injiciert. Einige Stunden nach der Injektion haben die Masseterenkrämpfe etwas nachgelassen. Temp. 39,3, Puls 140. Abends 2,0 Chloralhydrat per rectum.

22. VII. Pat. ist zeitweise etwas benommen, klagt über Schmerzen im Gesicht, Trismus etwas geringer, Temp. 38,7. Subk. Inj. von 20 cm³ (100 A.E.) flüssiges Antitoxin Höchst. 2,0 Chloralhydrat p. rect. — 23. VII. Scharlachähnliches Exanthem am ganzen Körper. — Status idem. — 24. VII. Subk. Inj. von 20 cm³ (100 A.E.) flüssigen Antitoxin Höchst am Oberschenkel. 2,0 Chloralhydrat p. rect. — 25. VII. Exanthem besteht fort. — 26. VII. Subk. Inj. von 20 cm³ flüssigen Antitoxin Höchst in den Oberschenkel. — 27. VII. Duralinfusion von 10 cm³ (50 A.E.) flüssigen Antitoxin Höchst, subk. Inj. der gleichen Menge in die rechte Facialisgegend, abends 39,5, das Exanthem tritt wieder stärker hervor. — 28. VII. Der Trismus geringer, Spannung der Stammmuskulatur geringer, früh Temp. 39,7, abends Temp. 38,5. — 29. VII. Das Exanthem ist zum grössten Teil geschwunden. — 30. VII. Das Exanthem ist wieder über den ganzen Körper ausgebreitet und bildet weisse Quaddeln mit roten Höfen. — An den folgenden Tagen lässt die Steifigkeit der Nacken- und Rückenmuskulatur fast ganz nach, ebenso die Spannung der Bauchmuskeln, dagegen besteht die Facialisparese unverändert fort. — Am 12. VIII. ist auch bereits eine deutliche Besserung der Facialisparese festzustellen, die übrigen Symptome sind vollständig zurückgegangen, sodas Pat. in ambulatorische Behandlung entlassen wird. Faradisation des Facialis, baldige vollständige Heilung. Pat. hat keinerlei auf die Duralinfusion zu beziehende Beschwerden auch in der Folgezeit.

18. Pr., Sebastian, 48j. Kutscher. (Prot.-Nr. 6548. 1906). Aufgen. 25. VII. 06, geheilt entlassen 30. VIII. 06.

Am 17. VII. verletzte sich Pat. beim Futterschneiden mit einer Sichel an der linken grossen Zehe, welche Verletzung er nicht weiter beachtete. 6 Tage später bemerkte Pat., dass das Oeffnen des Mundes fast unmöglich war, gleichzeitig bekam er heftige Schmerzen im Rücken und linken Oberschenkel. 2 Tage später sucht er das Spital auf.

Befund 25. VII.: Gross, kräftig gebaut, muskulös. An der Innenseite der Grundphalange der linken grossen Zehe eine von der Verletzung herrührende, reaktionslose, kleine Narbe. Die Muskulatur des linken Beines tonisch kontrahiert, Bauch- und Rückenmuskeln bretthart, starke Lordose der Lendenwirbelsäule, Oeffnen des Mundes nur auf einige Millimeter möglich. Pat. kann nur mit grosser Anstrengung urinieren. Stuhl angehalten. Temp. 37,3, Puls 96. Häufig Krampfanfälle. Lumbal-

punktion durch starke Lordose der Lendenwirbelsäule erschwert, 20 cm³ klarer Liquor cerebrospinalis werden im Strahle entleert, Duralinfusion von 20 cm³ (100 A.E.) flüssiges Antitoxin Höchst. Excision der Verletzungsstelle an der Zehe, subkut. Injektion von 10 cm³ (100 A.E.) am Oberschenkel, einige cm³ davon an der Verletzungsstelle. 3,0 Chloralhydrat p. rect. 0,01 Morphium subkutan, abends Temp. 37,3.

26. VII. Subk. Inj. von 20 cm³ flüssiges Antitoxin Höchst am rechten Oberschenkel. Heftige Kopfschmerzen, Status idem. — 27. VII. Trismus geringer, sonst keine Besserung. In leichter Chloroformnarkose Duralinfusion von 20 cm³ flüssiges Antitoxin, Blosslegung des linken Nervus ischiadicus in der Mitte des Oberschenkels, endoneurale Injektion von 20 cm³ flüssigen Antitoxins. 3,0 Chloralhydrat p. rect. Abends starke Kopfschmerzen. Temp. 38,2. 3 leichte Krampfanfälle. — 28. VII. Temp. 38, Kopfschmerzen, Status idem. — 29. VII. Subk. Inj. von 10 cm³ (100 A.E.) in den linken Oberschenkel. 3,0 Chloralhydrat p. rect. Kopfschmerzen. — 30. VII. Deutliche Besserung, Bauch- und Rückenmuskulatur weicher, die lordotische Krümmung der Lendenwirbelsäule ist fast ausgeglichen. Morgens und Abends je ein Clysma mit 2,0 Chloralhydrat. — 31. VII. Besserung fortschreitend. 0,01 Morphium subk. — 1. VIII. Die Spannung der Stammmuskulatur hat stark zugenommen, Stuhlverstopfung. Unter lokaler Anästhesie Duralinfusion von 20 cm³ flüssigen Antitoxins Höchst (100 A.E.). 0,01 Morphium subkutan vor der Duralinfusion, abends 5,0 Chloralhydrat. — 2. VIII. Pat. ist etwas benommen und unruhig. Temp. 38,1. Die Spannung der Stammmuskulatur ist etwas geringer. — An den folgenden Tagen fortschreitende Besserung, der Trismus schwindet rasch, sodass Pat. wieder feste Nahrung zu sich nehmen kann, am längsten besteht die Spannung der Mm. recti abdominis, die erst nach einer Woche deutlich abnimmt. Pat. erhält nur mehr täglich 3,0 Chloralhydrat ohne jede andere Therapie. — Am 20. VIII. ist sein Zustand so weit gebessert, dass er aufstehen kann, am 30. VIII. wird er geheilt entlassen. — 7. VI. 07. Pat. ist vollständig gesund und arbeitsfähig, hatte niemals irgendwelche auf die Duralinfusionen oder die endoneurale Injektion zu beziehende Beschwerden.

19. L., Johann, 13 J. (Prot.-Nr. 8732. 1906). Aufgen. 13. X. 06, geheilt entlassen 2. XI. 06.

Vor 2 Monaten trat sich Pat. von einem auf einen Düngerhaufen liegenden Brett einen Holzsplitter in den Ballen des rechten Fusses, der sofort entfernt wurde, bis auf ein kleines Stückchen, das in der Tiefe zurückblieb und nach 2 Tagen herauseiterte. Die Wunde heilte nicht, sondern eiterte weiter. Vor 8 Tagen bemerkte Pat., dass er den Mund nicht gehörig öffnen konnte. Er konnte nur flüssige Nahrung zu sich nehmen, da Schluckbeschwerden auftraten. Auch klagte er über stechende Schmerzen in der rechten Brustseite. Sein Zustand verschlechterte sich

an den folgenden Tagen, die Bauchmuskeln wurden bretthart, die unteren Extremitäten wurden steif und bei den geringsten äusseren Veranlassungen traten daselbst Streckkrämpfe auf.

Befund 16. X.: Mittelgross, kräftig gebaut, leicht benommen. Die Verletzungsstelle nicht mehr kenntlich, bei Berühren des Kranken Streckkrämpfe der Stamm- und Extremitätenmuskulatur, die Zahnreihen können nur auf einen engen Spalt geöffnet werden, Risus sardonicus, Masseteren, Bauch- und Rückenmuskeln sind bretthart anzufühlen, die Atmung geschieht nur mit dem Zwerchfell. Auch die Muskeln der unteren, weniger der oberen Extremitäten fühlen sich rigide an. Duralinfusion von 20 cm³ flüssigen Antitoxin Höchst, nachdem durch die Lumbalpunktion etwa 10 cm³ Liquor cerebrospinalis sich entleert hat. 2,0 Chloralhydrat p. rect., abends Temp. 37,4.

17. X. Trismus etwas geringer, die Krämpfe in den Extremitäten treten etwas seltener und mit geringerer Intensität auf, im übrigen keine Aenderung, Temp. 38,1, 2,0 Chloralhydrat p. rect. — 18. X. Duralinfusion von 10 cm³ (50 A.E.) flüssigen Antitoxin Höchst, 10 cm³ desselben Serums werden in die Gegend des N. ischiadicus des rechten Fusses injiciert. Abends Temp. 37,1. — 19. X. Auffallende Besserung, bis auf leichten Trismus und Spannung der Bauchmuskulatur sind die tetanischen Erscheinungen geschwunden. — An den folgenden Tagen erhält Pat. täglich 2,0—4,0 Chloralhydrat, die Temperatur bleibt normal, die Besserung schreitet vor. Am längsten hält die Spannung der Bauchmuskulatur an. — Am 2. XI. wird Pat. geheilt entlassen.

20. T., Katharina, 63j. Ziegelträgerin (Prot.-Nr. 10071. 1906). Aufgen. 2. XII. 06, † 12. XII. 06.

Pat. fühlt sich schon einige Wochen unwohl und hustet viel. Von einer Verletzung weiss sie nichts anzugeben. Am 27. XI. bemerkte Pat. beim Gehen eine auffallende Steifigkeit in den Beinen und Spannung in den Kaumuskeln, so dass sie den Mund nicht gehörig öffnen konnte. Das Gefühl der Steifigkeit nahm immer mehr zu und verbreitete sich über die ganze Körpermuskulatur. Am siebenten Krankheitstage sucht sie das Spital auf.

Befund 2. XII.: Pat. ist mittelgross, kräftig gebaut, gut genährt, innere Organe gesund, Temp. 37,6. In beiden Fusssohlen eine Reihe kleiner teils älterer, teils frischerer Verletzungen, die keinerlei entzündliche Erscheinungen zeigen. Facies tetanica, die Zahnreihen können nur auf 1/2 cm von einander entfernt werden. Tonische Starre der Rumpf- und insbesondere Extremitätenmuskulatur. Der Bauch ist aufgetrieben, die Bauchmuskeln bretthart gespannt, druckempfindlich, wiederholte, schwere Krampfanfälle. Reinigung und Excision der zahlreichen kleinen Schrunden und Risse in der Planta beider Füsse.

Durch Lumbalpunktion werden 10 cm³ klarer Liquor cerebrospinalis

tropfenweise entleert und sofort 20 cm³ (100 A.E.) flüssiges Antitoxin Höchst in den Duralsack injiciert. 3,0 Chloralhydrat p. rect., 0,02 Morphium subkutan. Abends Temp. 37,3.

3. XII. Pat. fühlt sich morgens viel wohler, die Steifigkeit der Muskulatur ist geringer, ebenso die Zahl der Krampfanfälle. Pat. erhält je 10 cm³ (50 A.E.) flüssiges Antitoxin Höchst am rechten und linken Oberschenkel in die Gegend des N. ischiadicus injiciert. Abends klagt Pat. über arge Verschlimmerung, die Krämpfe haben an Zahl und Intensität zugenommen, auch klagt Pat. über starke, ziehende Schmerzen in beiden Oberschenkeln. Früh Temp. 38,1, abends 38,7.

4. XII. Nach einer Morphiuminjektion Duralinfusion von 20 cm³ (100 A.E.) flüssigen Antitoxin Höchst, nur einige Tropfen Liquor cerebrospinalis werden abgelassen. Ausserdem subk. Inj. von je 10 cm³ in die Gegend jedes N. ischiadicus. Abends Temp. 37,3. Pat. verschluckt sich leicht. 5. XII. Die Krämpfe haben an Zahl und Intensität bedeutend nachgelassen, der Trismus ist geringer. Der Tonus der Muskeln der unteren Extremität ist geringer. Rumpf- und Bauchmuskeln fühlen sich noch sehr hart an. Bronchitis diffusa über beiden Lungen, starke Kopfschmerzen. Subk. Inj. von 20 cm³ (100 A.E.) flüssigen Antitoxin Höchst. 2 mal je 3,0 Chloralhydrat, früh Temp. 39, abends 37,9. Starke Diarrhoe. — 6. XII. Auffallende Besserung der tetanischen Erscheinungen, subk. Inj. von 20 cm³ flüssigen Antitoxin Höchst. Zunahme der Bronchitis. Normale Temp. 3,0 Chloralhydrat p. rect. — 7. XII. Abermals Besserung der tetanischen Erscheinungen. Subk. Inj. von 20 cm³ (100 A.E.) flüssigen Antitoxin Höchst. Früh Temp. 37,5, abends 39,6. — 8. XII. Pat. erhält von nun an weder Antitoxin noch Narcotica. Trismus und Spannung der Körpermuskulatur sind geschwunden, nur die Bauchmuskeln fühlen sich noch etwas gespannt an. Die Bronchitis hat sich verschlechtert, zeitweise hat Pat. recht elenden Puls, und sieht leicht cyanotisch aus. Früh Temp. 39,6, abends 37,3. — 9. XII. Linksseitige Unterlappenpneumonie. Früh Temp. 39, abends 38,9. Zeitweise grosse Herzschwäche. — 10. XII. Tetanische Erscheinungen sind vollständig geschwunden. Pat. ist leicht benommen, die Pneumonie auch im rechten Unterlappen aufgetreten, Puls klein, kaum fühlbar. — 11. XII. Verschlimmerung des Allgemeinbefindens, Temp. 39,5. 12. XII. Exitus. — Sektion: Pneumonia catarrhalis bilateralis, Dilatatio cordis.

21. S., Anton, 41 J. (Prot.-Nr. 9762. 1906). Aufgen. 23. XI. 06, geheilt entlassen 20. XII. 06.

Vor 14 Tagen verletzte sich Pat. beim Barfussgehen am Ballen des rechten Fusses. Die Verletzung verursachte ihm durch einige Tage heftige Schmerzen. Seit gestern bemerkte er eine auffallende Steifigkeit in den Extremitäten besonders den Armen und konnte den Mund nur so weit öffnen, dass er mit Hilfe eines Strohhalmes Milch zu sich nehmen konnte.

Befund 23. XI.: Gross, kräftig gebaut, gut genährt, innere Organe gesund. Temp. 38,6, Puls kräftig. Risus sardonicus, die Zahnreihen können nur auf 1 cm von einander entfernt werden. Die Muskeln der Unterschenkel tonisch kontrahiert, die der Oberschenkel weich, Versuche im Knie zu beugen lösen Streckkrämpfe aus. Bauch- und Rückenmuskeln bretthart gespannt, obere Extremitäten frei.

Nach Lumbalpunktion werden 10 cm³ klarer Liquor cerebrospinalis abtropfen gelassen und sofort 20 cm³ (100 A.E) flüssiges Antitoxin Höchst dural infundiert. 2,0 Chloralhydrat p. rect. Temp. normal.

24. XI. keine Aenderung, subk. Inj. von 20 cm³ flüssigen Antitoxin Höchst (100 A.E.). 3,0 Chloralhydrat p. rect. — 25. XI. II. Duralinfusion von 20 cm³ (100 A.E.) flüssigen Antitoxin Höchst. 3,0 Chloralhydrat p. rect. — 26. XI.—27. XI. Status idem, an jedem Tag subk. Inj. von 20 cm³ (100 A.E.) flüssiges Antitoxin Höchst. 3,0 Chloralhydrat p. rect. — 28. XI. Das Krankheitsbild hat sich insoferne verschlechtert, als das Schlucken wegen Schlingkrämpfen grössere Schwierigkeiten macht. Die Temperatur ist seit Beginn der Erkrankung fast konstant um 38° herum. III. Duralinfusion von 20 cm³ (100 A.E.) flüssigen Antitoxin Höchst. 3,0 Chloralhydrat p. rect. — 29. XI. Subk. Inj. von 20 cm³ (100 A.E) flüssigen Antitoxin Höchst. — 30. XI. IV. Lumbale Injektion von 20 cm³ (100 A.E.) flüssigen Antitoxin Höchst. Die tetanischen Erscheinungen haben sich nicht geändert, Pat. kann nur flüssige Nahrung schlucken und muss katheterisiert werden. 0,01 Morphium subk., 5,0 Chloralhydrat p. rect. Temp. 37. — 1. XII. Früh Temp. 38,5. Subk. Inj. von 20 cm³ (100 A.E.) flüssigen Antitoxin Höchst, der Trismus ist etwas geringer, die unteren Extremitäten krampfen weniger. 3,0 Chloralhydrat. p. rect. — 2. XII. Status idem, subk. Inj. von 20 cm³ (100 A.E.) flüssigen Antitoxin Höchst. — 3. XII. Pat. klagt über Druckgefühl auf der Brust. V. Duralinfusion von 20 cm³ flüssigen Antitoxin Höchst (100 A.E.) Temp. 38. — 4. XII. Auffallende Besserung, Rückgehen der Muskelstarre. — 5. XII. Trismus fast geschwunden, mit Ausnahme der Bauchmuskeln ist die Muskelstarre geschwunden. Pat. uriniert zum erstenmal spontan. Subk. Inj. von 20 cm³ (100 A.E.) Antitoxin Höchst. — 6. XII. Besserung schreitet vor, Temperatur ist normal geworden. Subk. Antitoxin von 20 cm³ (100 A.E.) Antitoxin Höchst. — 7. XII. Bauchmuskeln fast ganz weich. An den folgenden Tagen gehen die tetanischen Erscheinungen vollständig zurück. Zeitweise klagt Pat. über ziehende krampfartige Schmerzen in den unteren Extremitäten sowie über dumpfe Schmerzen im Kopfe. Auch diese Beschwerden, die auf die Duralinfusionen bezogen werden, gehen bald zurück, so dass Pat. am 20. XII. geheilt entlassen werden kann. Eine Auskunft über den Pat. war derzeit nicht zu erhalten.

22. J., Franz, 47 J., Grundbesitzer (Prot.-Nr. 3514. 1907). Aufgen. 18. IV, † 6. V. 07.

Vor 20 Jahren bemerkte Pat. in seiner linken Ellenbogenbeuge eine kleine warzenähnliche Bildung, die langsam aber stetig an Grösse zunahm. Vor etwa 4 Jahren exulcerierte der damals eigrosse Tumor. Es entstand ein Geschwür, das häufig und stark blutete. Seit 1 Jahr wächst der Tumor ganz besonders rasch, in letzter Zeit treten häufige und starke, oft kaum zu stillende Blutungen aus dem Tumor auf, so dass Pat. stark heruntergekommen ist.

Befund 18. IV.: Hochgradigst anämischer und kachektischer Mann, mit schlechtem Puls, in der linken Ellbogenbeuge ein festsitzender, über faustgrosser, exulcerierter, stark jauchender, bei geringen Insulten heftig blutender Tumor, der sich bei histologischer Untersuchung als Sarkom erweist. Die regionären Lymphdrüsen nicht vergrössert. Innere Organe gesund. Der Tumor blutet wiederholt sehr stark, so dass die schwere Anämie des Kranken zunimmt. Wegen schlechtem Allgemeinbefinden war die Amputation einige Male aufgeschoben worden. 29. IV. In leichter Narkose wird der Oberarm über der Mitte amputiert. Das Blut des Kranken hat wässerige Beschaffenheit, keine Färbekraft. Der Wundverlauf ist vollständig afebril.

28. IV. Am 4. Tage nach der Amputation kann Pat. den Mund nicht gehörig öffnen und klagt über Schmerzen in den Masseteren. Die übrige Muskulatur des Pat. ist vollständig frei. Wegen Verdacht auf Tetanus erhält Pat. 10 cm³ (50 A.E.) flüssiges Antitoxin Höchst subkutan injiciert. — 29. IV. Trismus deutlicher, andere tetanische Erscheinungen fehlen. Eine andere Ursache als wie die tonische Spannung der Masseteren lässt sich für das unvollkommene Oeffnen des Mundes nicht finden. Die Amputationswunde wird vollständig geöffnet und revidiert, sie zeigt keinerlei Reaktion. Subk. Inj. von 10 cm³ (50 A.E.) flüssigen Antitoxin Höchst.

30. IV. Trismus besteht fort, Facies tetanica angedeutet. In Aethylchloridnarkose wird Lumbalpunktion ausgeführt, unter hohem Druck entleert sich 50 cm³ klarer Liquor cerebrospinalis, darauf werden 20 cm³ (100 A.E.) dural infundiert. Sodann werden im Sulc. bicepit. int. und medianus und ulnaris, an der Aussenseite des Oberarmstumpfes der N. radialis aufgesucht und in dieselben im Ganzen 20 cm³ Serum injiciert. Pat. erhält ausserdem 3,0 Chloralhydrat p. rect. Temp. normal. Mit dem abgeflossenen Liquor cerebrospinalis werden 3 weisse Mäuse und zwar mit je 2, 3 und 4 cm³ Liquor von der Schwanzspitze aus unter die Rückenhaut geimpft. Keine von diesen Mäusen bekam Tetanus. Eine mit etwas Sekret der Amputationswunde geimpfte Maus blieb ebenfalls am Leben.

1. V. Status idem, normale Temp. Subk. Inj. von 20 cm³ (100 A.E.) flüssigen Antitoxin Höchst. — 2. V. Trismus bald stärker, bald geringer.

Subk. Inj. von 20 cm³ (100 A.E.) flüssigen Antitoxin Höchst. Puls schlecht. — 3. V. Lumbalpunktion, 30 cm³ klarer Liquor cerebrospinalis entleren sich im Strahle, Duralinfusion von 20 cm³ (100 A.E.) flüssigen Antitoxin Höchst. 2 weisse Mäuse werden mit je 2 und 3 cm³ Liquor cerebrospinalis subkutan geimpft. Beide bleiben am Leben, ohne Tetanus zu bekommen. — An den folgenden Tagen verschlechtert sich das Allgemeinbefinden des hochgradig anämischen Kranken immer mehr, er wird leicht benommen, hat schlechten Puls, ausser Trismus sind keinerlei tetanische Erscheinungen nachweisbar. 6. V. Exitus. Sektion: Nirgends Sarkommetastasen nachweisbar. Am Rückenmark und seinen Häuten sind keinerlei makroskopische Veränderungen (etwa durch die Lumbalpunktionen und Duralinfusionen bedingt) nachweisbar.

23. K., P., 11 J. (medic. Klinik). Aufgen. 3. XI. 06, geheilt entlassen 20. XI. 06.

Vor 3 Wochen zog sich Pat. beim Barfussgehen eine ganz kleine Verletzung in der linken Planta pedis zu, indem er auf einen Schuhnagel trat. 14 Tage später bekam er plötzlich bei der Arbeit einen Anfall von „Atemnot", der ca. 3'—4' dauerte. In der Folge traten solche Anfälle immer häufiger auf, insbesondere bei Nacht. Bald wurden auch die Körpermuskeln auffallend steif, und es trat Trismus auf, weshalb Pat., der das Bett nicht mehr verlassen konnte 1 Woche nach Beginn der tetanischen Krämpfe das Spital aufsucht.

Befund 3. XI.: Pat. ist gross, gut genährt. Die Verletzungsstelle in der Fusssohle nicht auffindbar. Temp. 38,2, Puls 104, im Gesichte leichte Schweissbildung. Leichter Opistotonus, starke lordotische Krümmung der Wirbelsäule. Füsse stark plantarflektiert. Die Muskeln des Kranken, insbesondere der oberen Extremitäten fühlen sich wie kontrahiert an. Sie erscheinen wie in Thätigkeit gespannt, daher bleiben die Extremitäten in jeder ihnen gegebenen Stellung wie bei Katatonie oder Flexibilitas cerea. Versucht man den Arm zu abducieren, so gerät der M. pectoralis in einen starken Kontraktionszustand. Hebt man die untere Extremität in die Höhe oder reizt irgend eine Stelle, so kontrahieren sich die Muskeln krampfhaft, die Füsse stellen sich in maximale Plantarflexion und die Zehen werden gestreckt und von einander gespreizt. Versucht man den Fuss dorsal zu flektieren, so geschieht das mit äusserstem Widerstand, dabei kommt es zu leichtem Zittern im Fusse, der schliesslich in einen Klonus übergeht. Nachdem man so den Fuss aus seiner maximalen Plantarflexion gebracht, bleibt er abermals in leicht gebeugter Stellung stehen. Babinsky nicht erhöht, dabei gerät der Fuss häufig in tetanische Zuckungen. Patellarsehnenreflexe sind besonders rechts gesteigert. Kremasterreflexe beiderseits vorhanden, links sehr lebhaft. Bauchdeckenreflex vorhanden. Nachdem derselbe einmal ausgelöst, geraten die Mm. recti in Kontraktion und weitere Re-

flexe werden nicht mehr erhalten. Die Augenbewegungen sind im allgemeinen normal. Fordert man den Kranken auf, erst maximal nach links zu sehen und dann maximal nach rechts, so geschieht letzteres absatzweise, das Gleiche beim Auf- und Abwärtsblicken. Die Pupillen reagieren prompt, aber nicht sehr rasch. Nach einer Pupillenreaktion, ausgelöst durch elektrische Beleuchtung der Pupille, gerät Pat. in einen krampfartigen Erregungszustand, der sich im Gesichte und zwar in folgender Weise äussert: Die Stirne wird stark gerunzelt, deutliche Kontraktion des Corrugator supercilii, Labialfalten stark ausgeprägt, der Mund wie zum Fletschen der Zähne zugespitzt, die Nase gleichsam gerümpft mit Erweiterung der Nasenlöcher, starke Schweissbildung im Gesichte. Versucht der Pat. mehrmals hintereinander die Augen zu schliessen und zu öffnen, so wird der Lidspalt immer enger. Oeffnen des Mundes höchstens bis auf 1 cm möglich, dabei sind die Masseteren ausserordentlich gespannt. Der starke Trismus beeinträchtigt die Nahrungsaufnahme und das Sprechen des Pat. Die Mm. sternocleidomastoidei sind ebenfalls stark gespannt, die Haut im Bereiche des Halses stark schwitzend, gänsehautbildend. Atmung fast rein abdominell. Befund der inneren Organe wegen des Zustandes des Pat. nicht aufzunehmen.

1 Stunde nach der Spitalaufnahme werden durch Lumbalpunktion 16 cm³ klarer Liquor cerebrospinalis entleert und sofort 20 cm³ (100 A.E.) flüssiges Antitoxin Höchst injiciert.

4. XI. In der Nacht hatte Pat. ca. 20 Krampfanfälle, bei denen Pat. meist laut aufschreit. Er erhielt 1,0 Chloralhydrat. Abends erhält Pat. 10 cm³ (50 A.E.) flüssiges Antitoxin Höchst subkutan. Früh Temp. 38,2, abends 37,3. 5. XI. Pat. hatte eine ruhigere Nacht, trotz zeitweiser Streckkrämpfe. Temp. normal. An den folgenden Tagen werden die Anfälle seltener, die Spannung der Muskulatur etwas geringer. — 8. XI. Lumbalpunktion und Duralinfusion von 20 cm³ (100 A.E.) flüssigen Antitoxin Höchst. Am folgenden Tage keinerlei Temperatursteigerung, keine Kopfschmerzen, Trismus etwas geringer. Die Besserung des Pat. macht nun täglich weitere Fortschritte ohne jede weitere Behandlung und am 20. XI. kann Pat. vollständig geheilt entlassen werden.

24. L., Fr., 52j. Taglöhner. (Medic. Klinik). Aufgen. 10. XI. 06, geheilt entlassen 30. XI. 06.

In letzter Zeit war Pat. als Erdarbeiter beschäftigt. Dabei rutschte er am 22. X. aus und fiel auf die Stirne, ohne sich zu verletzen. Im Nacken verspürte er einen stechenden Schmerz, der seit dieser Zeit bestehen blieb. Pat. arbeitete weiter, doch verbreiterte sich dieser Schmerz über den ganzen Körper und nahm einen ziehenden Charakter an, sodass er am 7. XI. das Spital aufsuchte. Hier traten allmählich leichte tonische Krämpfe auf. Am 10. XI. nachmittags ein sehr heftiger Krampfanfall mit sehr starkem Schweissausbruch. Seit dieser Zeit wiederholten sich

die Anfälle immer wieder und immer häufiger.

Befund: Mittelgross, kräftig gebaut, blass, Temp. 37,2—38,1, Puls 140. Pat. ist bei vollem Bewusstsein, liegt vollkommen ruhig auf dem Rücken, bei jeder Berührung treten hauptsächlich in der Rücken- und Nackenmuskulatur tonische Krämpfe auf. Bei Ruhelage sind Stirn-, Lid- und Augenmuskulatur vollkommen frei, die Masseteren nur mässig kontrahiert, sodass Pat. den Mund gut öffnen kann. Beim Versuch zu kauen kontrahieren sich diese Muskeln kräftig, die mimische Muskulatur unverändert, die Zunge wird gerade vorgestreckt. Die Mm. sternocleidomastoidei und cucullares sind stark kontrahiert. Bei Beklopfen dieser Muskeln nimmt die Kontraktion bis zur Bretthärte der Muskeln zu. In Ruhe ist Opistotonus nicht vorhanden. Die Mm. pectorales sind stark kontrahiert, ebenso die Rückenmuskeln, sodass die Wirbelsäule lordotisch gekrümmt ist, die Mm. recti abdominis sind ebenfalls bretthart, ebenso die schrägen Bauchmuskeln. Von den Muskeln der oberen Extremität fühlt sich der M. deltoideus kontrahiert an, während die übrigen Muskeln nicht verändert sind. Versucht man Bewegungen im Ellbogengelenk auszuführen, so wird dem bald ein kräftiger Widerstand beim Beugen und Strecken entgegengesetzt, Bewegungen im Schultergelenk lösen heftige Krämpfe aus, solche im Handgelenk sind frei. Die Beugemuskulatur der Oberschenkel ist stark kontrahiert, den passiven Bewegungen im Kniegelenk wird ziemlich heftiger Widerstand entgegengesetzt. Passive Bewegungen im Hüftgelenk lösen heftige Krämpfe in der Hüft- und Oberschenkelmuskulatur aus, insbesondere im Sartorius. Auf Berührung zeigen die Muskeln der unteren Extremität keine so lebhafte Reaktion wie am Stamme. Am Fussrücken treten die Sehnen der Zehenstrecker stärker hervor, die Füsse stehen in geringer Plantarflexion. Passive Bewegungen in den Gelenken des Fusses lösen keine Krämpfe aus. An den Krampfanfällen sind vor allem die Muskeln des Stammes, insbesondere die Bauchmuskeln, die Pectorales und Sternocleidomastoidei, das Diaphragma sowie die Halsmuskeln beteiligt. — Pupillen gleichweit, prompt reagierend, Tricepsreflexe beiderseits lebhaft, Patellarsehnenreflexe gesteigert, Fussclonus auslösbar, Cremasterreflexe sehr lebhaft, Bauchdeckenreflexe nicht auslösbar.

Lumbalpunktion zwischen 3. und 4. Lendenwirbel und Duralinfusion von 20 cm³ (100 A.E.) flüssigen Antitoxin Höchst. 4,0 Chloralhydrat p. rect. — 11. XI. Früh und abends je eine subkutane Injektion von 20 cm³ (100 A.E.) unter die Brusthaut. Status idem. — 12. XI. Die Anfälle werden seltener, die Spannung der Muskeln hat nachgelassen. Pat. fühlt sich bedeutend besser. Druck auf die Bauchmuskeln löst noch Krampfanfälle aus. Subk. Inj. von 20 cm³ (100 A.E.) flüssigen Antitoxin Höchst. — 13. XI. Duralinfusion von 20 cm³ (100 A.E.) flüssigen Antitoxin Höchst, abends Temp. 38,6. — 14. XI. Spannung der Bauchmuskulatur geringer, Temp. wieder normal. — 15. XI. An-

fälle viel seltener, Trismus fast geschwunden, Allgemeinbefinden besser. Subk. Inj. von 20 cm³ (100 A.E.) flüssigen Antitoxin Höchst unter die Bauchhaut. Ohne weitere Therapie gehen an den folgenden Tagen die tetanischen Erscheinungen konstant zurück, sodass Pat. am 30. XI. vollständig geheilt entlassen werden kann.

25. H., Anna, 15 J. (Prot.-Nr. 5844. 1907). Aufgen. 27. VI. 07, geheilt entlassen 27. VII. 07.

Vor 3 Wochen verletzte sich Pat. beim Futterschneiden mit einer Sense an der Kuppe des linken Zeigefingers. Die Verletzung verband sie selbst und beachtete sie nicht weiter. Vor 4 Tagen bemerkte sie eine gewisse Steifigkeit im Rücken und konnte den Mund nicht normal weit öffnen, an den folgenden Tagen verschlechterte sich dieser Zustand.

Befund 27. VI.: Deutliche Facies tetanica, die Augenmuskeln frei, die Masseteren bretthart sich anfühlend, die Zahnreihen können nur auf 2 cm von einander entfernt werden. Nacken vollständig steif, Rücken- und Bauchmuskeln bretthart gespannt, starke Lordose, Atmung nur mit dem Zwerchfell. Die Extremitätenmuskeln fühlen sich alle rigide an. Bewegungen in den Gelenken der oberen Extremitäten sind möglich aber namentlich links mit einem gewissen Widerstand verbunden. Die Knie können kaum gebeugt werden, die Füsse stehen in Plantarflexion, die Zehen in Streckstellung und von einander gespreizt. Die Patellarsehnenreflexe sind gesteigert. Am Stamme Sudamina von wiederholten Schweissausbrüchen. Während der Untersuchung bekommt Pat. wiederholt anfallsweise Streckkrämpfe in Stamm- und Extremitätenmuskulatur. Der Schluckakt ist erschwert. Temp. 38,6. Nach Injektion von 0,01 wird in kurzer Narkose die Lumbalpunktion ausgeführt, 25 cm³ Liquor cerebrospinalis werden abgelassen und 20 cm³ flüssiges Antitoxin Höchst in den Duralsack injiciert. Die Wunde an der Zeigefingerkuppe wird excidiert. Sowohl mit dem Wundsekret als auch mit je 2,3 und 4 cm³ Liquor cerebrospinalis werden weisse Mäuse geimpft. Keine von diesen bekam irgendwelche Anzeichen von Tetanus. Die Wunde am Zeigefinger wird vollständig excidiert, mit einem in Serum getränktem Gazestück bedeckt und so verbunden.

28. VII. Früh Temp. 39,0, abends 38,2. Die Knie können aktiv gebeugt werden, ohne dass Streckkrämpfe in den unteren Extremitäten auftreten, das Abdomen ist weicher. Subkutane Injektion von 20 cm³ flüssigen Antitoxin Höchst lokale Applikation von Antitoxin auf die Wunde. — 2mal je 3,0 Chloralhydrat p. clysma. Häufige Krampfanfälle. 29. VI. Früh Temp. 38,4, abends 38,6. Nachdem Pat. 0,01 Morphium subkutan erhalten, werden vormittags durch Lumbalpunktion 25 cm³ Liquor cerebrospinalis unter Druck entleert und sodann 20 cm³ (100 A.E.) flüssiges Antitoxin Höchst injiciert. 2mal im Tage je 3,0 Chloralhydrat p. clysma. Nachmittags sind die Extremitätenmuskeln

weicher sich anfühlend als früh, aktive und passive Bewegungen lösen keine Krampfanfälle aus, die Bauchmuskeln spannen weniger, die Nackenstarre ist etwas geringer, der Trismus unverändert, ebenso die Facies tetanica. — 30. VI. Früh Temp. 37,6, abends 38. Subkutane Injektion von 20 cm³ flüssigen Antitoxin Höchst. Die Krampfanfälle seltener. 1. VII. Früh Temp. 38,9, abends 38,3. Status idem, Duralinfusion von 20 cm³ flüssigen Antitoxin Höchst. — 2. VII. Früh Temp. 39,1, abends 38,6, leichte Besserung, namentlich Trismus etwas geringer, subk. Inj. von 20 cm³ flüssigen Antitoxin Höchst. — 3. VII. Früh Temp. 37,9, abends 37,9. In leichter Narkose Duralinfusion von 20 cm³ flüssigen Antitoxin Höchst, abends 0,01 Morphium subkutan. — 4. VII. Früh Temp. 39,1, abends 37,9. Weitere Besserung, Abdomen weicher, Trismus noch nachweisbar, am stärksten spannen die Rückenmuskeln, starke Lordose. Subk. Injektion von 20 cm³ flüssigen Antitoxin Höchst. Serumexanthem. — 5. VII. Früh Temp. 37,5, abends 39,2, starke Kreuzschmerzen. — 6. VII. Früh Temp. 38,1, abends 38,9. Seit gestern kein Krampfanfall mehr, Trismus fast geschwunden, Abdomen weniger gespannt, Lordose geringer, Serumexanthem hat sich über den ganzen Körper ausgebreitet. Pat. erhält von nun an kein Serum mehr, nur am 9. VII. eine subk. Inj. von 20 cm³ flüssigen Antitoxin Höchst, dagegen wird sie schwitzen gelassen, auch das Chloralhydrat, das sie bisher fast täglich bekam, wird ausgesetzt. Erst mit dem Schwinden des Exanthem am 10. VII. wird die Temperatur wieder normal. Die Kreuzschmerzen schwinden bald vollständig, Bäder. — 22. VII. Pat. fühlt sich vollständig gesund, nur beim Versuch sich aufzusetzen, merkt sie noch eine gewisse Spannung der Rückenmuskeln. — 27. VII. Geheilt entlassen.

26[1]). Tr., Josef, 20 J. (Krankenh. der barmh. Brüder. Prot.-Nr. 2913. 1905). Aufgen. 30. VIII. 05, geheilt entlassen 24. X. 05.

Am 30. VIII. fuhr dem Pat. ein Kohlenwagen über den rechten Fuss und erlitt er dabei eine 3 cm lange Weichteildurchtrennung am äusseren Fussrand. Am siebenten Tag nach dieser Verletzung traten Zeichen von Tetanus auf.

Befund am 10. IX.: Oeffnen des Mundes beschränkt, Schmerzen beim Versuch den Mund zu öffnen, Masseteren druckempfindlich, Risus sardonicus angedeutet. Temperatur normal. Pat. erhält Choralhydrat. An den folgenden Tagen verschlechterte sich der Zustand.

15. IX. Oeffnen des Mundes kaum auf ½ cm möglich, brettharte Spannung der Bauchmuskeln, Opistotonus, Steifigkeit der Extremitäten. In leichter Narkose (wegen Opistotonus beim Waschen des Operationsfeldes) wird nach Lumbalpunktion in dem abgeflossenen Liquor cerebro-

1) Mitteilungen des Vereines der Aerzte in Steiermark. Febr. 1906. S. 34.

spinalis Merk'sches Antitoxin gelöst und die Lösung in den Duralsack injiciert. Ein kleiner ungelöst gebliebener Rest wurde in Kochsalzlösung aufgenommen subkutan injiciert. Die eiternde Wunde am äusseren Fussrand wird kauterisiert. Abends heftige und zahlreiche opistotonische Anfälle.

In den folgenden Tagen gingen die tetanischen Erscheinungen langsam aber konstant zurück. Pat. erhielt noch täglich 0,003 Pilocarpin und vom 22. IX. an jeden 2. Tag ein Bad. Der ganze Krankheitsverlauf war vollständig afebril. 3 Wochen nach Beginn des Tetanus war Pat. vollständig geheilt.

27[1]). Br., Franz, 14 J. (Krankenhaus der barmh. Brüder. Prot.-Nr. 1620. 1906). Aufgen. 7. V. 06, geheilt entlassen 1. VI. 06.

Pat. erlitt am 23. April am Fusse eine Verletzung durch den Zahn einer Egge. 8 Tage nach der Verletzung wurden die ersten Erscheinungen von Wundstarrkrampf beobachtet, bei der Spitalsaufnahme am 7. Mai bot der Kranke die Symptome von schwerem allgemeinen Tetanus: Facies tetanica, Trismus, Lordose, brettharte Spannung der Bauchmuskeln, erschwerte Atmung, häufige Krampfanfälle. Am Abend des Aufnahmetages wurde in Chloroformnarkose trockenes Merk'sches Tetanusantitoxin (50 A.E.), in Liquor cerebrospinalis gelöst, in den Duralsack injiciert. Die Wunde wurde mit dem galvanischen Brenner excidiert. Ohne weitere medikamentöse Therapie gingen die Erscheinungen stetig zurück und konnte der Junge am 1. Juni geheilt entlassen werden.

28. W., Johann, 25 J. (Krankenhaus der barmh. Brüder. Prot.-Nr. 3696. 1906). Aufgen. 12. X. 06, geheilt entlassen 7. XII. 06.

Vor 3 Wochen verletzte sich Pat. beim Erdäpfelgraben an der linken grossen Zehe, vor 2 Wochen mit einem Taschenmesser am linken Vorderarm. Seit 8 Tagen bemerkt Pat. eine gewisse Steifigkeit bei Bewegungen.

Bei seiner Aufnahme am 12. X. zeigt Pat. die Zahnreihen fest aneinander gepresst, die Bauchmuskeln stark gespannt, Opistotonus, häufige allgemeine Streckkrämpfe. In Narkose wird Lumbalpunktion ausgeführt und sodann werden (100 A.E.) flüssiges Tetanusantitoxin Höchst injiciert. Die Endphalange der grossen Zehe wird entfernt. Am folgenden Tag Besserung, die nun konstant anhielt und fortschritt, sodass Pat. am 7. XII. geheilt entlassen wurde. Eine Temperatursteigerung war auch nach der Duralinfusion im Krankheitsverlaufe nicht aufgetreten.

29. O., Valentin. (Krankenh. der barmh. Brüder. Prot.-Nr. 3648. 1907). Aufgen. 18. I. 07, geheilt entlassen 1. II. 07.

Vor 14 Tagen verbrannte sich Pat., der Ziegelmacher ist, am rechten Fuss und Knie. Er kommt mit den Erscheinungen eines ausgesprochenen

1) Mitteilungen des Vereines der Aerzte in Steiermark. März 1907. S. 58.

Tetanus, Trismus, Opistotonus, Spannung der Bauchmuskeln zur Aufnahme. In Narkose wird nach Lumbalpunktion flüssiges Tetanusantitoxin Höchst (100 A.E.) in den Duralsack infundiert. Ohne Wiederholung der Injektionen und weitere Therapie gehen die tetanischen Erscheinungen in ca. 14 Tagen vollständig zurück.

30. R., Angelo, 50 J. (Krankenh. der barmh. Brüder. (Prot.-Nr. 2115. 1907). Aufgen. 9. VI. 07, geheilt entlassen 20. VI. 07.

Pat., der Ziegelarbeiter ist, kann keinerlei Angaben über eine Verletzung machen, doch hat er in der rechten Fusssohle mehrere Schrunden. Bei seiner Aufnahme zeigt er auffallende Steifheit der unteren Extremitäten, die Bauchmuskeln sind bretthart gespannt. Trismus ist wenig deutlich, ebenso Risus sardonicus. In Narkose werden die Schrunden kauterisiert und nach Lumbalpunktion (100 A.E.) flüssiges Antitoxin Höchst in den Duralsack injiciert. Am Tage darauf Temp. 38. Bis zum 5. Krankheitstage ist eher eine Zunahme der tetanischen Erscheinungen, dann aber eine rasche Besserung, die in vollständige Heilung übergeht, festzustellen.

XXIX.

AUS DER

CHIRURGISCHEN KLINIK ZU GRAZ.

VORSTAND: PROF. DR. v. HACKER.

Ein Beitrag zur Nierenchirurgie.

Von

Dr. **Karl Fischer,**
Assistent der Klinik.

(Mit 2 Abbildungen.)

Im Folgenden möchte ich auf Anregung meines Chefs, Herrn Prof. v. Hacker, zwei Fälle publicieren, die einiges Interesse darbieten. Die Seltenheit der Erkrankung dürfte die Veröffentlichung des ersten Falles als kasuistischen Beitrag rechtfertigen, während der zweite Fall vornehmlich durch die Art der Operationsmethode Anlass hiezu giebt.

1. Geschlossene Hydronephrose, Nephrektomie.

P. L., 34 J., 1904. Pat. war bis zu seinem 16. Lebensjahre gesund. Seit dieser Zeit verspürt er zeitweise Schmerzen von nicht besonderer Intensität in der linken Oberbauchgegend, die nach rechts ausstrahlten. Seit März 1903 sei eine Verschlimmerung seines Zustandes eingetreten. Anfallsweise traten krampfartige Schmerzen in der Magengegend auf und zwar mit solcher Heftigkeit, dass Pat. sich zu Bette legen musste. Diese Verschlimmerung seines langjährigen Leidens führte Pat. auf einen während seiner Militärdienstzeit im Jahre 1896 von einem Pferde erhaltenen Stoss gegen den Bauch zurück. Im Jahre 1902 habe er eine schwere Last gehoben, worauf sich ebenfalls eine Verschlimmerung seines Leidens

einstellte. Seit kürzerer Zeit machte Pat. die Wahrnehmung, das Schmerzanfälle ausgelöst werden, wenn er plötzlich während einer Bewegung stehen blieb. Auch des Nachts wurde er von Schmerzen heimgesucht, wenn er sich abdeckte und kalte Luft die Bauchgegend streifte. In letzterer Zeit liege der Appetit darnieder, es bestehe Stuhlverstopfung. Dazu gesellte sich Schlaflosigkeit. An zeitweises Auftreten grösserer Harnmengen kann Pat. sich nicht erinnern. Auch ist ihm eine Aenderung in der Beschaffenheit der Stühle nicht aufgefallen. Lues und Gonorrhoe werden negiert. Die Eltern des Pat. sind gesund. Ein Bruder starb im 26. Lebensjahre an „Gedärmentzündung".

Status: Kräftig gebaut, gut genährt. Körpergewicht: 65 kg. Temperatur normal. Herz und Lungen sind gesund. Bei der Besichtigung des Abdomens zeigt sich, dass dasselbe im allgemeinen im Niveau des Thorax erscheint; nur die linke Oberbauchgegend ist leicht vorgewölbt und bleibt, sowie auch der linke Rippenbogen bei der Atmung etwas zurück. Bei der Palpation findet man daselbst eine Resistenz, die unter dem Rippenbogen verschwindet, nach abwärts bis zwei Querfinger ober dem Darmbeinkamm fühlbar ist. Man hat das Gefühl, als ob es sich um eine cystische, rundliche Geschwulst mit glatter Oberfläche handeln würde. Der Tumor ist respiratorisch nicht verschieblich; über ihm ist überall Dämpfung nachweisbar; dieselbe reicht in der Axillarlinie bis zur VI. Rippe und fällt nach vorne und hinten allmählich ab. Gegen den Nabel scheint sich der Tumor zungenförmig fortzusetzen; darüber ist leicht gedämpfter Perkussionsschall, der besonders deutlich bei Aufblähung des Darms vom Rectum aus hervortritt. Bei letzterer zeigt sich ferner, dass das Colon descendens und Colon transversum vor der fraglichen Geschwulst liegen. Dabei ist ferner zu konstatieren, dass der grössere Teil des Tumors lateral vom Colon descendens sich befindet, der übrige Teil jedoch noch über die mediale Seite des Colon descendens sich erstreckt. Die Leberdämpfung geht nicht in die Tumordämpfung über, hingegen ist die Milzdämpfung in die Tumordämpfung einbegriffen. Beim Aufblähen des Magens wird der Tumor in seinen oberen Partien vom Magen überlagert, aber nicht verdrängt. Eine Stunde nach dem Probefrühstück ist kaum mehr Mageninhalt zu erhalten. Per Rectum ist nichts zu tasten. Der Blutbefund ist folgender: Erythrocyten: 4 700 000, Leukocyten: 6 400, Fleischl: 70%. Röntgenographisch findet man, dass sich die linke Zwerchfellkuppel nur sehr wenig bewegt und viel höher steht als die rechte. Nach Verabreichung von Traubenzucker (100 gr) tritt Glykosurie auf. Die Urinuntersuchung ergab sonst negativen Befund in Bezug auf Zucker, Eiweiss und Indikan. Harnmenge schwankt zwischen 500 und 1100 cm^3; specifisches Gewicht des Urin 1012—1015. Während der Tumor bei Druck in der Axillarlinie etwas Bewegung mitmacht, fehlt das Symptom des Schnellens (Ballotement renal) vollständig.

Wenn wir nun resumieren, so haben wir hier einen 34jährigen Mann vor uns, der seit seiner Jugend an leichten Schmerzen in der Oberbauchgegend leidet, die, seit ein Trauma diese Körpergegend traf, an Intensität zunahmen. Es traten gastrische Erscheinungen in den Vordergrund, es kommt zu Obstipation; dazu gesellte sich Appetitlosigkeit. Der sonst kräftig gebaute Mann hat ein Körpergewicht von nur 65 Kilo aufzuweisen. Schlaflosigkeit zwingt ihn, ein Spital aufzusuchen, um von seinem Leiden befreit zu werden.

Die Diagnose schwankte nun zwischen Pankreas- und Nierencyste. Denn der Leber konnte die Geschwulst nicht angehören, da sie von ihr durch eine Zone tympanitischen Schalles abgegrenzt war. Dass sicher ein retroperitoneales Gebilde vorlag, wurde durch die Aufblähung des Magens und des Darmes konstatiert. Dadurch war naturgemäss auch die Diagnose Milzcyste ausgeschlossen. Die Lage der Geschwulst, die Form, die Konsistenz, die Oberfläche derselben, die geringe Beweglichkeit bei Druck auf die seitliche Bauchwand, die fehlende respiratorische Verschieblichkeit sind Symptome, die den Gedanken an eine Pankreascyste aufkommen lassen. Des weiteren konnte der Umstand, dass der mit Luft gefüllte Darm nicht über der medianen Seite der Geschwulst verlief, für Pankreascyste verwertet werden. Anderseits musste aber in Betracht gezogen werden, dass erfahrungsgemäss eine linksseitige Hydronephrose leicht für eine Pankreascyste[1]), die im Schwanzteile der Bauchspeicheldrüse zur Entwicklung kommt, angesprochen werden kann. Speciell wenn eine Cyste zu ungeheurem Volumen herangewachsen, verschwindet ein Teil der diagnostischen Anhaltspunkte und wenn eine Pankreascyste hinter dem Peritoneum sich ausbreitend bis an die seitliche Bauchwand reicht, vermehren sich die diagnostischen Schwierigkeiten.

Als wahrscheinlicher erschien schliesslich doch die Diagnose Pankreascyste und zwar deshalb, weil Blut-, sowie Harnbefund normal waren, und die cystoskopische Untersuchung beiderseits die Ureterenmündungen erkennen liess, überdies der betreffende Assistent dabei glaubte, aus dem linken Ureter Urin abfliessen zu sehen, was offenbar ein Irrtum war.

In Anbetracht dieser Diagnose wurde bei der Operation (in Aether-Chloroform-Narkose, ausgeführt von Prof. v. Hacker) der Schnitt am linken Rectusrand gesetzt. Nach Durchtrennung der Bauchmuskeln wird

1) Israel, Chirurgische Klinik der Nierenkrankheiten. 1901. S. 65.

die Peritonealhöhle eröffnet. Man sah an der vorderen Wand des Tumors nach innen das Colon ascendens, nach oben das Colon transversum. Die Geschwulst selbst hatte nicht das Aussehen einer Pankreascyste, sondern erinnerte durch ihren lappigen Bau an einen Nierentumor. Es wird deshalb senkrecht auf den ersten Längsschnitt ein Querschnitt zwischen Rippenbogen und Darmbeinkamm geführt. Nun wird über dem Tumor das Bauchfell längs gespalten und mit dem Peritoneum parietale der vorderen Bauchwand vernäht, sodass die freie Bauchhöhle abgeschlossen erscheint. Nachdem man sich durch eine Probepunktion von dem Inhalt der Geschwulst überzeugt hatte, wurden durch Punktion mit dem Troikart $2^1/_2$ l einer hämorrhagischen, leicht nach Urin riechenden Flüssigkeit abgelassen. Aus der hierauf folgenden Untersuchung der Niere konnte mit Sicherheit festgestellt werden, dass das Nierengewebe bedeutend geschwunden und das Organ nur mehr einen schlaffen Sack darstellte, weshalb zur Nephrektomie geschritten wurde. Die Geschwulst wurde aus ihrer Fettkapsel ausgelöst; dies gestaltete sich ziemlich schwierig und wurde zunächst am lateralen Rande, dann am unteren Pol und schliesslich am oberen Pol — wo es sich am schwierigsten erweist — vorgenommen. Daselbst waren einige grössere Gefässe sichtbar, während in der Hilusgegend weder ein Ureter noch die grossen Gefässe deutlich erkennbar waren. Nach Entfernung des Tumors wurde das Nierenbett mittelst Vioformgazeschleier tamponiert und die Bauchdeckenwunde entsprechend verkleinert. Nach vier Wochen ist Pat. geheilt — bis auf eine kleine granulierende Wunde — nach Hause gereist. Einer schriftlichen Mitteilung zufolge, die von ihm jetzt — April 1907 — eintraf, befindet er sich gesund.

Anschliessend möchte ich noch kurz hervorheben, dass die Untersuchung der bei der Operation entleerten Flüssigkeit die Anwesenheit eines saccharificierenden Fermentes, ferner von Harnstoff und Harnsäure ergab. Durch die Auffindung dieses Fermentes — nehmen wir an, es wäre zum Zwecke der Differentialdiagnose probepunktiert worden — wäre ein Anhaltungspunkt für die Diagnose Pankreascyste gegeben gewesen, anderseits hätte der Gehalt an Harnstoff und Harnsäure für eine Hydronephrose gesprochen. Es wurde aber auch schon Harnstoff und zwar zweimal in dem Inhalte von Pankreascysten gefunden [1]). Die Probepunktion hätte uns eigentlich in diesem Falle nicht viel über die Schwierigkeit der Diagnose hinweggeholfen, sie wäre hier — wie dies auch andere Fälle beweisen — nicht von ausschlaggebendem Werte gewesen. Wohl aber hätte uns der cystoskopische Befund, wenn nicht ein

1) Körte, Verletzungen des Pankreas. Deutsche Chirurgie. 1898. S. 63.

Irrtum unterlaufen wäre, auf den richtigen Weg geführt. Aus dem linken Ureter konnte kein Harn fliessen; wie aus dem Präparate deutlich ersichtlich, wäre dies absolut unmöglich gewesen.

Wenn wir nun die exstirpierte Geschwulst einer Besichtigung unterziehen, so finden wir an deren Oberfläche ziemlich gleichmässige, flachere und grössere Prominenzen, hervorgerufen durch blasige Ausdehnung der Kelche, wovon wir uns beim Aufschneiden des sackartigen Gebildes überzeugen (Fig. 1). Flach vorspringende Leisten grenzen mehr oder minder seichte Vertiefungen — die Residuen der Kelche — ab. Das Parenchym ist überall stark verdünnt, stellenweise ist die Wand membranös. Diese Residuen der Kelche stehen in offener Verbindung mit dem stark erweiterten

Fig. 1.

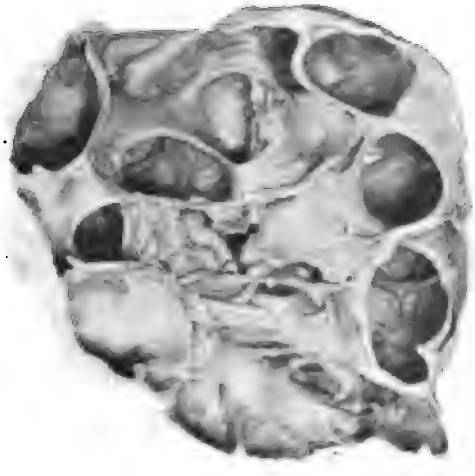

Nierenbecken, welches am Uebergang zum Ureter, dessen weitere Fortsetzung vollständig fehlt, blind endigt (Fig. 2 a). Von aussen zeigt dieses Ende eine nabelartige Einziehung, von innen einen zapfenartigen Vorsprung.

Dieses Präparat stellt demnach eine Hydronephrose dar. Unter den Ursachen der Hydronephrose findet man unter anderen angegeben Falten, Klappen, Krümmungen und Winkelbildungen des Ureters bald an seiner Einmündungsstelle in das Nierenbecken, bald im oberen Abschnitte desselben. Eppinger[1]) war es, der diese Klappenbildungen als etwas Sekundäres auffasste und das Pri-

1) Eppinger, Zur Aetiologie der angebornen Hydronephrose. Mitteil. des Vereines der Aerzte in Steiermark 1893.

märe in einer abnormen Excessbildung des Ureters ad longitudinem vermutete. Eppinger's Vermutung fand durch die bei einer Sektion eines neugeborenen, vollständig ausgetragenen Knaben vorgefundenen Verhältnisse Bestätigung. Der Ureter der linken Niere, die am gewöhnlichen Platze lag und ein wenig grösser als die rechte war, war um 1,7 cm länger und dessen Wandung um 1,7 mm dicker als rechts. Da in diesem Falle Eppinger absolut keine Ursache für eine sekundäre Verlängerung des Ureters vorfinden

Fig. 2.

konnte, so sah er sich veranlasst, die daselbst vorgefundene Excessbildung des linken Ureters ad longitudinem als eine primäre angeborne Anomalie anzusprechen, die ausserdem durch eine angeborne Dicke der Wandung ausgezeichnet, als die Folge einer „excessiven embryonalen Wachstumsenergie" aufzufassen ist. Der Ureter machte in seinem obersten Abschnitte eine nach aus- und abwärts gekehrte Krümmung. Tritt im extrauterinen Leben in einem solchen Falle eine Verzögerung der Wachstumsenergie nicht ein und kommt es nicht zum Ausgleich der Verlängerung des Harnleiters, so bleibt die

Krümmung und mit dieser die Einknickung bezw. Verengerung bestehen. Die dadurch hervorgerufene Harnstauung führt naturgemäss zu Dilatation des oberen Schenkels der Krümmung, der durch diese länger wird und sich krümmt. An dieser Krümmung wiederholen sich die geschilderten Verhältnisse, und die Hydronephrose vergrössert sich. Das Nierenbecken erweitert sich und senkt sich nach abwärts; das erste Stück des Ureters wird an der Abgangsstelle vom Nierenbecken durch die Hebung und verstärkte Krümmung eingeknickt, und es kommt so zu einem Vorsprung der Harnleiterwand ähnlich einer Klappe. Hofrat Eppinger, der die Güte hatte, das Präparat unseres Falles anzusehen, ist der Meinung, dass in diesem Falle eine Art Invagination sich entwickelt habe, die schliesslich zu einem vollständigen Verschluss führte, so dass sich ein bindegewebiger Strang bildete, der ausgezogen wurde. Die völlige Abschnürung sei etwas ganz Ungewöhnliches. Prof. v. Hacker[1]), der das Präparat im Verein der Aerzte in Steiermark demonstrierte, glaubt, dass zu diesem völligen Auseinanderweichen vielleicht ein Trauma mit gewaltsamer Verschiebung der Niere geführt haben könne, da Patient die Verschlimmerung seines Zustandes auf Trauma zurückführt. (Siehe Vorgeschichte.) Der Beginn des Leidens in der Jugend dürfte wohl auch die Annahme, dass diese Sackniere in angebornen Verhältnissen begründet ist, berechtigt erscheinen lassen.

2. Hydronephrotische Steinniere, Nephrolithotomie. Plastik am Beckenursprung des Ureters.

G. M., 29 J., 1903. Eltern und Geschwister der Pat. sind gesund. Sie selbst war in ihrer Kindheit immer etwas kränklich. Vor ca. 5 Jahren verspürte Pat. zum ersten Male stechende Schmerzen in der Nierengegend, die entweder von geringerer Intensität waren und dann länger anhielten oder sich als kurzdauernde heftig stechende Schmerzen äusserten. Gleichzeitig merkte sie, dass sie trüben Harn entleere. Diese anfallsweise auftretenden Schmerzen nahmen an Heftigkeit immer mehr und mehr zu; sie wurde am 15. IV. 1901 während ihrer Arbeit — sie ist Köchin — von kolikartigen Schmerzen in der linken Lumbalgegend, begleitet von Schüttelfrost, Harndrang und Erbrechen ergriffen. Dieser Anfall währte eine Stunde. Seit diesem habe sie beständig Schmerzen, abwechselnd in der rechten und linken Nierengegend, besonders und heftiger linkerseits. Beim Urinieren verspüre sie manchmal brennende Schmerzen, wobei sich feinkörniger Sand entleere. Blutig sei der Urin

1) v. Hacker, Mitteilungen des Vereines der Aerzte in Steiermark. 1904. (Sitzung vom 21. III. 04.) S. 263.

nie gewesen. Pat. sei abgemagert, fühle sich matt und habe ihren Beruf aufgegeben, da jede schwerere Arbeit oder Erkältung einen Kolikanfall nach sich ziehe. Gonorrhoe und Lues werden negiert. Menses seit dem 15. Jahre, unregelmässig, seit dem 22. Jahre erst regelmässig. Niemals geboren, niemals Genitalblutungen, seit 2 Jahren Fluor albus. Stuhl oft angehalten.

Befund: Pat. hat ein Körpergewicht von 48,5 kg, sie ist mittelgross, von gracilem Körperbau. Gesichtsfarbe blass, ebenso die sichtbaren Schleimhäute. Körpertemperatur normal; Herz und Lunge bieten nichts Pathologisches dar. Keine tastbaren Lymphdrüsen. Abdomen nicht vorgetrieben. Leber und Milz nicht vergrössert. Im rechten Hypochondrium 4 Querfinger ausserhalb des Nabels Druckempfindlichkeit. Daselbst jedoch nichts tastbar. Urin trüb, Menge 1100—1800 cm^3, von niedrigem specifischen Gewicht 1013—1015. Im Sediment sind nachweisbar: Leukocyten, viele rote Blutkörperchen, Nierenepithelien, Cylindroide. Auf Grund der Anamnese und des obigen Befundes hat nun Eppinger jun.[1]) eine getrennte Untersuchung des Harns beider Nieren vorgenommen und ist zu dem Resultat gekommen, dass die linke Niere mehr Harn und zwar eiweissfreien produciere als die rechte, aus der der Urin trüb und albumenhaltig kam. Die kryoskopische Untersuchung ergab ferner eine Herabsetzung der Gefrierpunktsdepression des Urins auf beiden Seiten. Bei einer zweiten Untersuchung fand Eppinger, dass aus dem rechten Ureter gar kein Harn abfloss, während aus dem linken Ureter klarer Harn in grosser Menge aufgefangen werden konnte, bei dem Δ auf 0,275 gesunken war. Dabei war die Gefrierpunktsdepression des Blutes immer normal (δ = 0,545, 0,555). Bei der Harnentleerung wurde Harnsand abgesetzt; die wenigen Harnsandkrystalle liessen eine genaue chemische Untersuchung nicht zu, doch dürfte in ihnen Phosphorsäure und Kalk enthalten sein. Die auch ausgeführte Phloridzinprobe fiel trotz wiederholter beiderseitiger Prüfung (0,005) negativ aus. Die Wahrscheinlichkeitsdiagnose einer rechtseitigen Nephrolithiasis wurde sicher gestellt — nach einem Vorschlage Payr's — durch die Röntgenographie bei aufgeblähtem Colon, ähnlich dem Verfahren von Wittek für die Blase. Während bei nicht aufgeblähtem Colon nichts zu sehen war, ergaben die an verschiedenen Tagen aufgenommenen Bilder — bei aufgeblähtem Colon — immer deutliche als Nierensteine zu deutende Schatten von der Grösse eines Daumengliedes. Im Ganzen sind 4 helle Flecken auffindbar. Der oberste liegt in der Höhe des ersten Lendenwirbels, die anderen unterhalb in einer Linie vom I. Lendenwirbel gegen die Mitte der Crista ilei. Bei Aufblähung des Magens ist an der linken Niere kein Schatten wahrnehmbar. Um die Frage, ob die Steine nun im Ureter oder in der Niere selbst gelegen sind, zu beantworten, wurde der Versuch gemacht,

1) Eppinger jun., Zur Radiographie der Nierensteine. (Fortschritte auf dem Gebiete der Röntgenstrahlen.)

die Steine bei gleichzeitiger Sondierung des Ureters radiographisch darzustellen. Die bei eingeführtem Ureterenkatheter aufgenommenen Bilder zeigten, dass die Lage der Steine sicher nicht in den Ureter verlegt werden kann. Da die Niere nicht als vergrössert zu tasten war, so stellte Eppinger die Diagnose dahin, dass es sich in diesem Falle um eine ziemlich grosse Sackniere handle, die bei Schwund des Nierenparenchyms und kollabiert kaum mehr grösseren Raum für sich in Anspruch nehmen kann und in deren erweiterten Kelchen die Steine zurückgehalten werden.

Auf Grund dieser Diagnose Eppinger's wurde Pat. von der medicinischen Klinik zu uns transferiert, um sich einer chirurgischen Behandlung unterziehen zu können.

Am 12. VI. 03. Operation (Prof. v. Hacker) in Aethertropfnarkose. Vorher bekam Pat. 0,015 Morphium subkutan. Schrägschnitt nach Israel vom Kreuzungspunkt des äusseren Randes des Erector trunci mit der XII. Rippe nach vorn und abwärts bis drei Querfinger median vom oberen vorderen Darmbeinstachel. Durchdringen der Muskulatur bis in den Retroperitonealraum. Schlitzung der Nierenfettkapsel, stumpfe Lösung der Niere aus derselben. Es zeigt sich, dass thatsächlich ein mit der Niere zusammenhängender Sack vorliegt. Nach Freilegung des Ureters und des gegen den Hilus zu tastbaren Gefässpacketes wird durch die provisorische Umschlingung des letzteren mit einer durch eine Klemme fixierten Drainschlinge die Niere anämisiert. Hierauf wird die Spaltung des mittleren Dittels der Niere mit dem Zondeck'schen Sektionsschnitt gemacht, da noch ziemlich viel erhaltenes Nierenparenchym von aussen tastbar war. Jetzt wird nun ein Finger ins Nierenbecken, aus dem sofort Urin sich entleert hatte, eingeführt und 3 grosse, sowie zahlreiche kleine Nierensteine, die sich später hauptsächlich aus phosphorsaurem Kalk bestehend erwiesen, entfernt. Die weitere Untersuchung ergab, dass vom Nierenbecken aus der Ureter nicht zu sondieren war, auch nicht, nachdem derselbe ausserhalb der Niere bis zu seiner Beckenmündung freigelegt war. Durch eine Incision des Ureters, 3 cm von der Niere entfernt, gelangte eine stärkere Sonde ohne Hindernis nach abwärts bis zur Blase, eine dünne auch nach oben in das Nierenbecken. Es zeigte sich, dass an der Beckenmündung eine Klappenventilverengerung bestehe. Die Beckenmündung des Harnleiters wird infolgedessen längs geschlitzt und dann nach Art der Pyloroplastik quer vernäht und ebenso wird, nachdem jetzt vom Nierenbecken aus ein Drain in den Ureter eingeführt war, die Incisionswunde desselben darüber mit Catgut vereinigt. Nach Abnahme der elastischen Ligatur und nach erfolgter Blutstillung wurde nach Fixation an Muskulatur und Fascie die mittlere Partie des Schnittes offen gelassen und tamponiert.

Es erfolgte Heilung bis auf eine erst nach einer später ausgeführten Anfrischung (Mai 1904) zum völligen Verschluss gelangten Fistel. Vor ihrer Entlassung (1. VIII. 03) wurde die vollständige Durchgängigkeit

des rechten Ureters konstatiert. Die Beschaffenheit, die Menge und das specifische Gewicht des Blasenharns erwies sich zur Zeit der Entlassung als völlig normal. 2½ Jahre später, als Prof. v. Hacker[1]) über den Fall im Verein der Aerzte in Steiermark berichtete, teilte Pat. mit, dass sie nur hie und da etwas Schmerzen an der rechten operierten Seite spüre, die nach Oeffnung kleiner Fadenabscesse völlig schwanden; sie habe die Fähigkeit, ihren Beruf auszuführen, wieder erlangt. Auf Anfrage schreibt Pat. (12. VI. 07), dass sie dauernd als Köchin thätig sei; die rechte Seite sei ganz gut, links spüre sie hie und da wie früher einen leichten Schmerz, auch glaube sie im Urin ab und zu etwas Sand zu bemerken.

Dieser hier mitgeteilte Fall ist einzureihen unter jene Fälle, in denen die Stauung in den Harnwegen, id est jede Zurückhaltung eines zunächst normalen Harnes an irgend einem Punkte der Harnwege Anlass zu Niederschlägen und zur Steinbildung zu geben vermag. Es ist daher von Wichtigkeit, sich nicht mit der einfachen Nephrolithotomie zu begnügen, sondern dahin zu streben, das Hindernis für den Harnabfluss aufzusuchen und zu beseitigen. Da die Sondierung des Ureters vom Nierenbecken aus unmöglich war, wurde der Harnleiter an der Aussenseite der Niere aufgesucht und bis zu seiner Mündung ins Nierenbecken freigelegt. Auch jetzt gelang die Sondierung nicht, man überzeugte sich, dass an den Abgang des Harnleiters vom Nierenbecken sich thatsächlich ein Hindernis der Sonde entgegenstellte. Durch eine Incision am Ureter — 3 cm von der Niere entfernt — wurde das Hindernis als eine klappenventilartige Verengerung erkannt und nun die oben beschriebene Ureterplastik mit günstigem Erfolge ausgeführt, ähnlich der Pyloroplastik nach Heinecke-v. Mikulicz. Die plastischen Operationen am Nierenbecken und am Harnleiter sind Errungenschaften der letzten zwei Dezennien. Trendelenburg[2]) hat als erster einen solchen Eingriff vorgenommen und zwar transperitoneal. Der Kranke ging jedoch an peritonitischen Erscheinungen zu Grunde. Dieser Gefahr geht man aus dem Wege, wenn man wie Küster[3]) vorgeht.

Derselbe machte auf lumbalem Wege wegen hochgradiger Striktur des Harnleiters an seinem Abgang vom Becken die Re-

1) v. Hacker, Mitteil. des Vereines der Aerzte in Steiermark. 1906. S. 74. (Sitzung vom 20. Nov. 1905.)

2) Handbuch der prakt. Chirurgie. 1903. Bd. III. S. 993.

3) Küster, Die Chirurgie der Nieren. 1902. Deutsche Chirurgie. S. 507.

sektion des Harnleiters mit Einfügung des unteren Stumpfes in das Nierenbecken (Pyeloneostomie).

Hernach war es Fenger[1]), der die klappenventilförmige Einmündung des Ureters ins Nierenbecken durch quere Vernähung des an der Klappe gesetzten Längsschnittes erfolgreich behandelte. Seither ist die Methode in gleicher oder ähnlicher Weise neunmal ausgeführt worden; der hier beschriebene Fall ist demnach der zehnte, den die Litteratur zu verzeichnen hat.

Durch Falten, die Israel in die Sackwand näht, wird Verkürzung derselben herbeigeführt, ebenso gerader Verlauf des Ureters. Es ist dies wieder ein anderes Verfahren, der Abknickung des Ureters und Klappenbildung zu begegnen. Israel nennt es Pyeloplicatio, während Küster[2]) es Pyeloptyxis genannt wissen will.

Ferner müssen noch erwähnt werden jene Operationen, die zwar für den genügenden Abfluss von Harn sorgen, jedoch ohne das Hindernis zu beseitigen bezw. die Ursache aufzuheben: die Anastomosenbildungen. Ureteroureterostomie ist die Anastomosenbildung zwischen zwei Bezirken desselben Harnleiters. Wird eine Verbindung zwischen Harnleiter und Nierenbecken hergestellt, so bezeichnet man dies als Ureteropyelostomie. Schliesslich kann die Blase dem erweiterten Nierenbecken so genähert werden, dass eine Verbindung — genannt Cystipyelostomie — zwischen beiden hergestellt werden kann. —

Bevor man sich zu den letzterwähnten Operationen entschliesst, ist es wohl des Versuches wert, die Dilatation der Ureterstriktur durch Bougieren vom Nierenbecken aus vorzunehmen. Sie wurde früher nur selten vorgenommen und da sie sich mühsam und schwierig gestaltete, wieder aufgegeben und durch die Exstirpation der Niere ersetzt. v. Hacker hat nun im Jahre 1885 eine Methode angegeben zum Zwecke der Dilatation bei Speiseröhrenverengerung, die er Sondierung ohne Ende nannte und die seither Gemeingut aller Chirurgen wurde. v. Hacker war es selbst, der diese Art der Erweiterung verengter Schleimhautkanäle auch zum ersten Male (Februar 1898) bei einer Ureterstriktur in Anwendung brachte bei einer Patientin, die vorerst wegen der aus der Striktur resultierenden Hydronephrose nephrotomiert worden war[3]).

1) Küster l. c. S. 596.

2) l. c. S. 503.

3) Donati, Ueber Anwendung des ausgezogenen Drainrohres. Klinisch therap. Wochenschr. 1900.

Bei der sieben Tage post operationem vorgenommenen Sondierung des Ureters vom Nierenbecken aus stiess die Sonde auf ein Hindernis, $6^1/_2$ cm vom renalen Ursprung des Harnleiters entfernt. Nach mehreren Versuchen gelang es v. Hacker erst eine dünne Darmsaite in die Blase zu bringen und dieselbe nach Feststellung ihrer Anwesenheit in der Blase mittelst des Cystoskopes durch die Uretra herauszuziehen. Nun folgte die Dilatation durch Sondierung ohne Ende mittelst ausgezogener Drains. Es wird an die feine Darmsaite ein starker Seidenfaden geknüpft, den man durch die Striktur durchzieht und liegen lässt. Er dient dazu, um an ihm befestigte, immer stärkere Drain auf Stunden einzuführen, in der Zwischenzeit ihn aber liegen zu lassen. Durch Fraktion des Drainrohres, welche durch die Hände des Operateurs herbeigeführt wird, kommt es zu Verkleinerung seines Querschnittes, sodass die enge Stelle passiert werden kann. Sobald das Drains sich wieder selbst überlassen, kehrt es in seine ursprüngliche Form zurück und beginnt seine dilatierende Thätigkeit. Es wurde also in dem citierten Fall einer Ureterstriktur die Dilatation derselben nach der v. Hacker'schen Methode durchgeführt. Die Harnmenge nahm zu bis zu täglich 1000 cm^3, während sie vorher 650 cm^3 nicht überstieg. Nach dreimonatlicher Behandlung verliess Pat. geheilt die Klinik.

Da durch diese Krankengeschichte der eklatante Beweis erbracht wurde, dass unter Umständen eine Harnleiterstriktur in relativ kurzer Zeit mittelst einer nahezu gefahrlosen Methode gehörig erweitert werden könne, so ist es angezeigt in Fällen, wo die Verhältnisse an der Niere ein konservatives Vorgehen wünschenswert machen, insbesondere bei tiefsitzenden Verengerungen, zunächst dieses Verfahren zu versuchen.

Sitzt jedoch eine Striktur unmittelbar am hydronephrotischen Sack, so ist es wegen der leichten Zugänglichkeit am besten, wenn man an der engen Stelle die Ureterplastik ausführt.

Alle diese Methoden, genannt die konservativen, von denen bald die eine, bald die andere im einzelnen Fall als die geeignetere sich zeigen dürfte, zielen auf die Erhaltung der betreffenden Niere. Obwohl früher nach vollzogener Nephrotomie in circa einem Drittel der Fälle der Abfluss des Urins durch den Ureter sich allmählich wiederherstellte und die angelegte Nierenfistel sich schloss, so gab es trotzdem genug Fälle, bei denen der Urin fortwährend den Weg durch die angelegte Fistel nach aussen nahm. Dass da eine sekundäre Nephrektomie oft sich als notwendig erwies, ist durch die bei einem solchen Zustande unausbleibliche Infektion erklärt. Die plastischen Operationen am Nierenbecken und Harnleiter haben

nun die Aufgabe, derartige Nephrektomien zu verhindern. Ihre Zahl ist jedoch zur Zeit noch zu gering, um einen endgiltigen Schluss daraus ziehen zu können. Prof. v. Hacker's Fall von Ureterplastik ist durch sein günstiges Resultat neuerdings eine Aufforderung, sich dieser seltenen Operationsmethode im gegebenen Falle zu bedienen, um den Abfluss des Harns per vias naturales wiederherzustellen und so die betreffende Niere dem Organismus zu erhalten.

XXX.

AUS DER

CHIRURGISCHEN KLINIK ZU GRAZ.

VORSTAND: PROF. DR. v. HACKER.

Das v. Hacker'sche Triangel zur ambulanten Extensionsbehandlung der Oberarmbrüche.

Von

Dr. Eduard Streissler,
Assistent der Klinik.

(Mit 5 Abbildungen.)

Ohne die ausserordentlichen Vorzüge der Bardenheuer'schen Methode der Extension bei Behandlung der Frakturen der Extremitätenknochen, die bald Gemeingut aller Chirurgen geworden, irgend schmälern zu wollen, muss man doch sagen, dass derselben in ihrer Anwendung an der oberen Extremität unbestritten gewisse Nachteile anhaften; man muss die Patienten entweder auf eine gewisse Zeit ans Bett fesseln, was besonders bei alten Leuten unthunlich ist, oder sie erfordert komplicierte Apparate, die stets vorrätig zu halten sind, und deren Anschaffung wohl nur Krankenanstalten möglich wird, Landärzten jedoch des Herstellungspreises wegen sich von selbst verbietet. Es ist daher bei Behandlung der Knochenbrüche an der oberen Extremität — wir haben da im besonderen den Oberarm im Auge — jede Methode mit Freuden zu begrüssen, die es ermöglicht, den Patienten ambulatorisch behandeln zu können, ohne auf die Vorzüge einer Extension der Fragmente gänzlich verzichten zu müssen.

In einfachster Weise löst diese Aufgabe ein Schienenverband, den Professor v. Hacker bereits als Assistent Billroth's in Wien in den achtziger Jahren angab, auf dessen Klinik oft in Anwendung brachte und in Frakturen-Kursen demonstrierte, und der unter dem Namen „v. Hacker's Triangel" an den von meinem hochgeehrten Chef geleiteten Kliniken in Innsbruck und Graz so vorzügliche Dienste leistete, dass dessen Kenntnis weiteren Kreisen vermittelt zu werden verdient.

Das v. Hacker'sche Triangel besteht aus einer zur Figur eines nahezu rechtwinkligen Dreieckes zusammengebogenen starken Pappschiene, die in der Weise zwischen Thorax, dem mehr oder weniger abducierten Oberarm und dem supinierten Vorderarm sich einschiebt und daselbst befestigt wird, dass der Oberarm auf der Hypotenuse dieses Dreieckes aufruht, während die beiden spitzen Winkel desselben Achsel und Ellbogen voneinander zu entfernen, zu distendieren bestrebt sind, demnach eine Extension am Oberarm ausüben.

Die Herstellung des Triangels ist ungemein einfach. Aus starker Pappe wird eine lange gerade Schiene (Fig. 1) geschnitten, die so breit sein muss, wie der Querdurchmesser der betreffenden

Fig. 1.

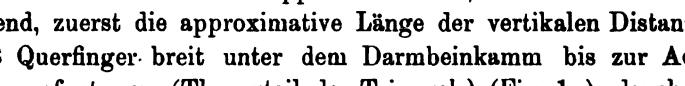

Extremität. Auf diesen Pappstreifen wird, von einem Ende beginnend, zuerst die approximative Länge der vertikalen Distanz von ca. 3 Querfinger breit unter dem Darmbeinkamm bis zur Achselkuppe aufgetragen (Thoraxteil des Triangels) (Fig. 1a), daneben die genaue Länge von der Höhe der Achselkuppe bis zur Ellbogenbeuge (Oberarmteil der Schiene, Hypotenuse des Dreieckes) (Fig. 1b) und schliesslich die Distanz von der Ellenbeuge bis zum Metacarpophalangealgelenk (Vorderarmteil der Schiene) (Fig. 1c). Es erscheint überflüssig zu betonen, dass diese Masse, wie bei jedem Schienenverband, an der gesunden Extremität zu nehmen sind. Zwischen Thorax- und Oberarmteil der Schiene wird senkrecht zu ihrer Längsachse eine Kerbe eingeschnitten, zwischen Ober- und Vorderarmteil jedoch nicht senkrecht, sondern in schiefer Richtung, ungefähr einen Winkel von 30° mit der Längsachse bildend, und zwar in verschiedener Weise, je nachdem die Schiene für den rechten oder linken Arm bestimmt ist. Man merkt sich leicht, in wel-

cher Weise man einzukerben hat, wenn man bedenkt, dass der Vorderarmteil vor den Oberarmteil zu kommen hat und überlegt, dass die vordere Kante des Oberarmteiles länger sein muss als die hintere. (In Figur 1 wäre die vollgezeichnete Kerbe zwischen b und c jene, die für eine rechtsseitige Schiene bestimmt wäre, die gestrichelte für eine linksseitige.)

Ohne Mühe kann man nun die Schiene zur Dreieckform des Triangels zusammenbiegen (Fig. 2), wobei die Grösse des Achselwinkels (Fig. 2 α) des Dreiecks und damit der Grad der Abduktion des Oberarmes in beliebiger Weise gewählt werden kann. Um den Grad der Abduktion zu fixieren, werden an den entsprechenden Punkten der hinteren Kante der Vorderarmschiene und der vorderen Kante der Thoraxschiene Kerben eingeschnitten, und die Schienen-

Fig. 2.



kanten daselbst ineinander geklemmt. Zur Festigung kann man diese Stelle, sowie die Eckkanten des Triangels mit Heftpflaster bekleben, und, um die Schiene zierlicher zu gestalten, die Ecken der freien Enden etwas abrunden (Fig. 2 und 3). Es folgt nun die Wattierung der Schiene. Diese ist lediglich an der Aussenseite der Schiene, wo diese dem Körper anliegt, notwendig, muss aber besonders sorgfältig am Achsel- und Ellbogenwinkel der Schiene ausgeführt werden, da die scharfen Kanten hier leicht Nerven und Gefässe der Achsel- und Ellbogenbeuge gefährden könnten.

Der Anlegung des Verbandes hat die Reposition der Oberarmfraktur voranzugehen. Diese geschieht in der Weise, dass je ein Assistent mit beiden Händen in der Achsel- und Ellbogenbeuge des zu schienenden Armes bei spitzwinklig gebeugtem und supinier-

ten Vorderarm und abducierten Oberarm sich einhackt und hiedurch am Oberarm einen gleichmässigen, aber festen Zug ausübt, während der Operateur mit beiden Händen die Fragmente durch direkten Druck in die richtige Lage zu bringen sucht. Bei starker Dislocatio ad longitudinem cum contractione, bei sehr muskelkräftigen Individuen ist Narkose anzuwenden. In diesem Fall ist es wohl

Fig. 3.

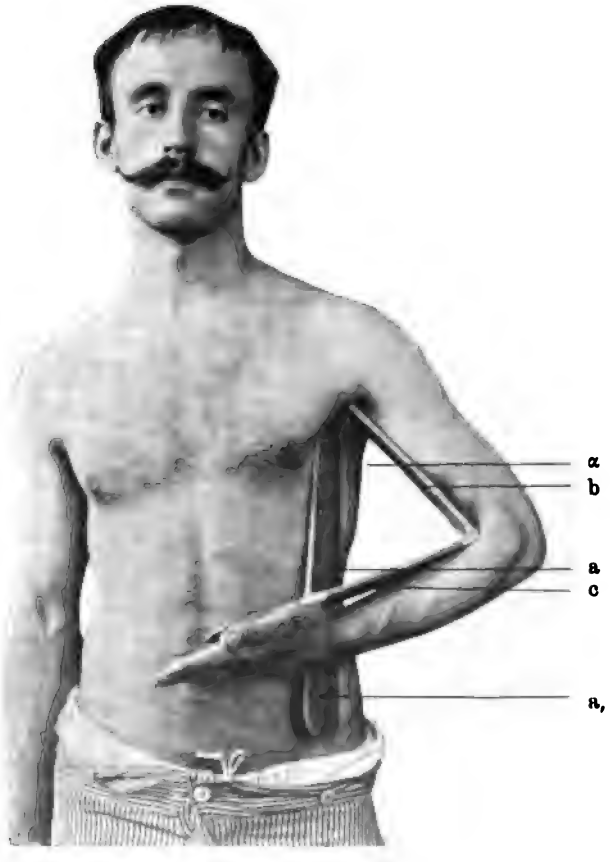

besser, horizontale Rückenlage des Patienten zu wählen, sonst lässt man ihn aufrecht sitzen. Bei fortdauernder Extension wird nun das Triangel zwischen Thorax, Ober- und Unterarm eingezwängt, so dass Ober- und Vorderarm an die Aussenseite der ihnen entsprechenden Schienenteile zu liegen kommen (Fig. 3).

Nun folgt die Fixation des Triangels am Körper und die des

Armes auf dem Triangel. Man wählt hiezu am besten weiche Flanellbinden und führt die Bindentouren stets in der nachfolgend angegebenen Weise aus, um einen exakten Sitz des Verbandes zu gewährleisten und ein Verrutschen desselben zu verhindern. Zuerst kommen cirkuläre Touren um den Thoraxteil der Schiene und den Thorax (Fig. 4 d), wobei auch das freie, unter der Vorderarmschiene

Fig. 4.

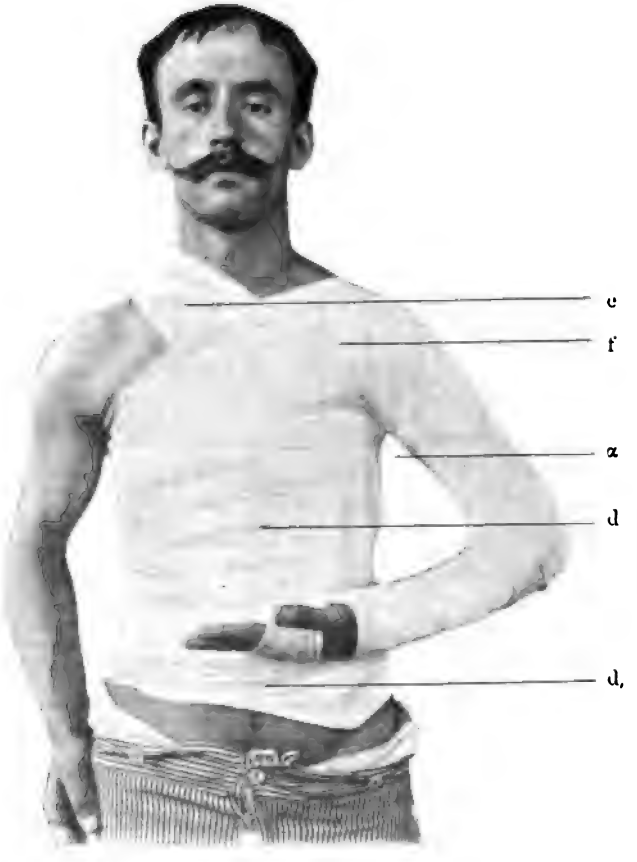

hervorstehende Stück der Thoraxschiene (das in manchen Fällen nur ganz kurz zu sein braucht) (Fig. 3 a,) mitzunehmen ist (Fig. 4 d,); hiedurch presst man das Triangel fest auf den Leib. Dann folgen Touren vom Achselwinkel des Verbandes (auf den Figuren 3 und 4 : α) zur gesunden Schulter (Fig. 4 e) und dann in Form einer Spica humeri zur kranken Schulter (Fig. 4 f); so wird der Achselwinkel

des Triangels fest in der Achselhöhle fixiert. Jetzt wird bei der Hand beginnend Vorder- und Oberarm in typischer Weise mit einer weiteren Binde an die Schiene gewickelt. Selbstverständlich kann man auch Calicot- oder Mullbinden zum Verband benützen, doch ist es dann vorteilhaft, jene Stellen, wo die Touren der blossen Haut aufliegen, leicht zu wattieren. Eine anderweitige Wattierung der Extremität findet nicht statt. Soll die Schiene länger liegen, so verstärkt man die Bindentouren noch mit einigen Touren Stärkebinde.

Die Wirkungsweise des Verbandes ist eine vorzügliche. Sie äussert sich in 2 Richtungen:

1) Ist der Verband ein Lagerungs-Verband; der Arm wird in vollkommener Weise am Thorax fixiert, der Oberarm im besonderen kann in einem beliebigen Abduktionswinkel zum Thorax gelagert werden. Der Verband ermöglicht uns eine genaue Einstellung der Richtungslinie vom Acromion übers Tuberc. majus zum Epicondylus extern.

2) Ist der Verband ein Extensions-Verband; da die Schiene nach Massen des normalen Armes geschnitten wird, sucht sie durch das Sichhineinzwängen zwischen Thorax und gebeugtem Arm durch Distraktion der Ellbogenbeuge von der Achsel den Oberarm der verletzten Seite auf seine normale Länge zu bringen. Der Verband wird demnach in allen Fällen zur Anwendung gelangen, wo einer dieser 2 Bedingungen entsprochen werden soll, und wird um so unentbehrlicher erscheinen, wenn beide Postulate erfüllt werden sollen.

Seine Indikationen sind demnach:

1) die Fract. colli anat. humeri in Fällen der sogenannten Malgaigne'schen Dislokationsform, wobei das nach oben innen gezogene untere Fragment den Kopf nach aussen drängt, wenn keine andere Extension möglich ist.

2) Alle pertuberkulären Humerusfrakturen mit Abduktionsmechanismus.

3) Alle subtuberkulären Frakturen mit Abduktionsmechanismus. Beim Vorhandensein dieses Mechanismus geht unsere Aufgabe dahin, das untere, nach innen abgewichene Fragment in die Verlängerung des oberen, abducierten kürzeren Fragmentes zu bringen. Es erhellt von selbst, dass unser Triangel bei den pertuberkulären Frakturen seltener zur Anwendung kommen wird, da diese Frakturform in den weitaus meisten Fällen als ein Produkt

des Adduktionsmechanismus erscheint. Dagegen sind die subtuberkulären Frakturen, bei denen ersterer Mechanismus vorherrscht, die Hauptdomäne des Anwendungsgebietes unserer Schiene.

4) Alle Diaphysenfrakturen, bei denen entweder nur Extension, oder gleichzeitig nach der Reposition Lagerung in leichter Abduktion indiciert erscheint, demnach bei Frakturen unterhalb des Ansatzes des Musc. deltoid.

5) Auch bei Frakturen am unteren Humerusende wird sich unser Verband gelegentlich mit Vorteil anwenden lassen, wenn auch bei diesen schwierig zu behandelnden Frakturen in den meisten Fällen die Extensionsbehandlung mit Gewichten bei Bettruhe Anwendung finden muss.

6) Aber nicht nur bei Verletzungen des Humerusknochens, sondern auch in einer ganzen Reihe von Fällen ohne Fraktur, wo Ober- oder Vorderarm in bestimmter Stellung zum Thorax immobilisiert werden soll, in denen aber keine Distraktion nötig ist, wird uns die Schiene gute Dienste leisten. So z. B. in Fällen von Hautplastiken, bei Verletzungen der Weichteile etc. In diesen Fällen, wie bei komplicierten Frakturen ist es von grösstem Vorteil, dass man ohne Schaden für die Festigkeit des Verbandes die ganze Aussenseite des Ober- oder Vorderarmes für einen aseptischen Verband, eine eventuelle Massage oder Faradisation freilassen kann. In solchen Fällen kann man zum Schutz gegen Feuchtigkeit die Schiene mit wasserdichtem Stoff, z. B. Billrothbattist überziehen.

7) Auch bei schweren Vorderarmfrakturen könnte die Schiene in Verbindung mit einer dorsalen Vorderarmschiene Verwendung finden.

Kontraindiciert erscheint uns die Schiene:

1) Bei der Fract. colli anat. ohne Malgaigne'schen Dislokationsform.

2) Bei allen Formen von Adduktionsfrakturen am oberen Humerusende, wo die Schiene zum mindesten unnötig, wenn nicht schädlich wäre.

3) Bei Schrägfrakturen des Humerus mit starker Dislokation der Fragmente, wo eine energischere Extension nötig wird, als die Schiene sie leisten kann. Dass man sich auch in solchen Fällen mit der Schiene behelfen kann, werde ich später noch zeigen.

4) Bei sehr alten schwachen Leuten, bei denen die zur

Fixation der Schiene notwendige Kompression des Thorax mit Bindentouren die Atmung behindern, und zu Lungenkomplikationen Anlass geben könnte. Erscheint die Anlegung dieser Schiene in solchen Fällen dennoch nötig, so dürfen die Thoraxtouren nicht streng angezogen werden, auch müssen die Lungen täglich untersucht werden, um, wenn nötig, den Verband sofort zu entfernen.

Die Vorzüge des v. Hacker'schen Triangels gegenüber den anderen Schienenverbänden an der oberen Extremität sind in die Augen springend. Die meisten derselben sind lediglich Lagerungsverbände; ich erwähne nur die früher an der Grazer Klinik viel gebrauchte Slajmer'sche Schiene, sowie den Triangelverband von Friedrich[1]); eine extendierende Wirkung kann ihnen höchstens in ganz geringem Masse zugeschrieben werden. Dieses letztere Postulat erfüllt nur der alte Middeldorpf'sche Verband (Kissen)[2]). Dieser Verband hat aber auch wesentliche Nachteile, so dass man sich nur ungern zu seiner Anwendung entschliesst, Nachteile, die unserem Triangel nicht anhaften. Der Verband ist schwer, unbequem, leicht verrückbar, er zwingt die Hand in eine unnatürliche Lage, infolge deren Stauungserscheinungen, Oedem und Kriebeln an der Hand auftreten, und schliesslich verleiht er dem unteren Fragment eine leichte Innen- anstatt Aussenrotation gegenüber dem oberen Fragment.

Der einzige Nachteil, der unserem Triangel nachgesagt werden kann, ist der, dass es den beiden Fragmenten hie und da eine ganz leichte, gewöhnlich nur im Röntgenbild nachweisbare Knickungsdislokation mit dem offenen Winkel nach innen giebt. In den meisten Fällen wird sich eine solche durch exaktes Abmessen des Oberarmteiles der Schiene leicht vermeiden oder durch eine entsprechende Polsterung (bei Röntgenkontrolle) korrigieren lassen. Sollte dies nicht möglich sein, so kann man zweckmässig das Hacker'sche Triangel in ähnlicher Weise, wie es Sultan[3]) für das Middeldorpf'sche Triangel angiebt, mit einem permanenten Extensionsgewichtszug verbinden. Es wird hiedurch ein bedeutender Zug auf den Humerus in seiner Längsachse ausgeübt, ein Zug, der auch bei Schrägfrakturen mit starker Dislokation vollauf genügen dürfte, um dieselbe zu beheben.

1) Vgl. Handbuch der prakt. Chirurgie. 3. Aufl. Bd. 5. S. 134 und Hoffa, Lehrbuch der Frakturen und Luxationen. 4. Aufl. 1904. S. 229.

2) Esmarch, Verbandlehre. 4. Aufl. 1893. S. 174.

3) Sultan, Die ambulante Behandlung der Oberarmbrüche mit perman. Extension. Arch. f. klin. Chir. Bd. 63. 1901. S. 757.

Zu diesem Zweck muss das Triangel vorerst durch einige Gipstouren verstärkt werden, um es geeignet zu machen, einen Gegenzug zu leisten. Am Oberarm wird in der gewöhnlichen Weise ein über ein in der Mitte etwas eingekerbtes Brettchen (Fig. 5g) gelegter Extensionszug (Fig. 5h), am besten mit dem ausgezeichneten Helfenberg'schen Pflaster angelegt. Das Brettchen muss so breit

Fig. 5.

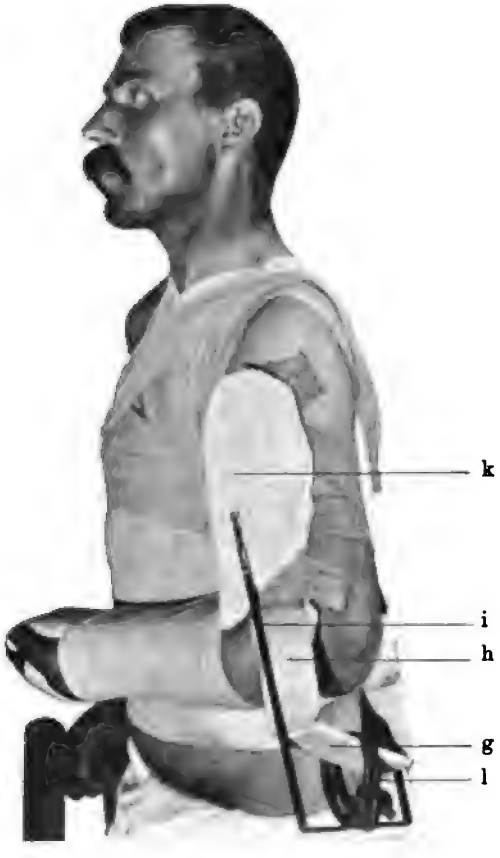

sein, dass die Pflasterstreifen die Epikondylen nicht drücken können. Nachdem das Triangel nun in der gewöhnlichen Weise befestigt wurde, wird eine lange, aus kräftigem Stabeisen verfertigte U-förmige Schiene (Fig. 5i), die an den beiden freien Enden mit Lederflecken montiert ist, mit Hilfe derselben zu beiden Seiten des Oberarmes durch einige cirkuläre Gipstouren (Fig. 5k) am Oberarmteil der Schiene und am Oberarm befestigt. Da cirkuläre Gipstouren

an der oberen Extremität nicht von Vorteil sind, wird nach dem Erhärten des Gipses die der Aussenseite des Oberarmes entsprechende Gipstourenpartie wieder entfernt. Die U-Schiene muss so lang sein, dass sie über das Brettchen des Extensionszuges um ein Beträchtliches hinausragt und so weit, dass das Brettchen bequem zwischen seinen Branchen sich bewegen kann. Ein kräftiges, ums Extensionsbrettchen und das in der Mitte etwas eingebogene Querstück des U gewickelte Drainrohr (Fig. 51) bewirkt die Extension. Der Verband wird vom Patienten sehr gut vertragen, ein Oedem an der Hand wurde nicht beobachtet.

Wie lange das Triangel im speciellen Fall zu liegen haben wird, richtet sich ganz nach dem betreffenden Fall. Wegen der Immobilisierung von Schulter- und Ellbogen wird man sich jedenfalls stets auf eine möglichst kurze Anwendung beschränken.

Zum Schluss danke ich meinem hochgeehrten Chef herzlich für die Ueberlassung dieser Publikation und seine Unterstützung bei derselben.

XXXI.

AUS DER

CHIRURGISCHEN KLINIK ZU GRAZ.

VORSTAND: **PROF. DR. v. HACKER.**

Behandlung des Pes equinovarus mit keilförmiger Excision aus dem Tarsus.

Von

Dr. **Friedrich Dieffenbach,**
Volontärarzt der Klinik.

(Hierzu Taf. XVI—XVII.)

Für die Behandlung des ausgesprochenen Pes varus und Equinovarus stehen die mannigfaltigsten Methoden zur Verfügung: das forcierte Redressement in der Narkose mit fixierendem Verband, mit subkutaner und offener Durchschneidung von Fascien, Sehnen und Muskeln, in den schwersten Fällen mit Osteotomien und Resektionen, und endlich mit oft sehr sinnreich erdachten portativen Apparaten.

Dass sich keine dieser Methoden zur alleinherrschenden emporzuschwingen vermochte, liegt darin begründet, dass keine von allen jeden Fall des so verschiedenartige Modifikationen darbietenden Pes varus so zu korrigieren vermag, dass das erzielte Resultat in Bezug auf Form und Gebrauchsfähigkeit des Fusses vollkommen zufriedenstellend genannt werden kann.

Meist reicht zwar das von König angegebene, von Lorenz modificierte modellierende Redressement mit Achillotenotomie, in besonders hartnäckigen Fällen ergänzt durch die Operation der Durchschneidung der Weichteile am inneren Fussrand nach Phelps

aus, aber durchaus nicht immer. Entweder ist die Deformität eine inveterierte und so hochgradige, dass sie ohne sehr eingreifende Operationen nicht beseitigt werden kann, oder es handelt sich um Patienten, die sich aus irgendwelchen, meist pekuniären Gründen nicht einer immer sehr lange dauernden orthopädischen Behandlung unterziehen können, die in womöglich nicht zu langer Zeit arbeitsfähig und von korrigierenden Apparaten unabhängig gemacht werden müssen. Solche Apparate werden oft vernachlässigt oder in unglaublich schlechter Weise repariert, namentlich bei ärmeren Patienten, und bei solchen beginnt oft schon mit Anlegung der Schiene das Recidiv. (Nasse-Borchhardt im Handbuch der prakt. Chirurgie.)

Aus dem Bestreben auch für Fälle von Pes varus, für die eine unblutige Behandlung nicht ausreicht oder aus irgendwelchen Gründen nicht thunlich ist, Heilung oder doch wenigstens ausgiebige Besserung zu erzielen, entstanden die beiden Operationen der Entfernung des Talus (Mason, Lund) und der Tarsektomie, der Excision eines Knochenkeiles aus der Fusswurzel (R. Davy, Davies Colly, O. Weber). Die Enucleatio tali, obwohl eigentlich nicht zu diesem Berichte gehörend, möchte ich doch deshalb kurz erwähnen, weil auch sie gerade wie die Tarsectomia cuneiformis von der Ueberlegung ausgeht, durch eine blutige Knochenoperation die Deformität des Pes varus zu korrigieren.

Ein wesentlicher Vorteil der blutigen Operation liegt auch darin, dass selbst bei den allerschwersten Formen von Pes varus ein günstiges Resultat in kürzerer Zeit erreicht wird, und der Patient, ermutigt durch den sichtbar raschen Erfolg nach der Operation, für eventuell notwendige weitere Massnahmen nicht leicht die Geduld und Ausdauer verliert, was bei nur orthopädischer Behandlung mit oft nur unmerklich fortschreitender Besserung nicht selten die Erreichung des Zieles vereiteln kann.

Die Entfernung des Talus wurde sehr oft ausgeführt und ergab vielfach gute Resultate. So trat, um einige Beispiele anzuführen, Bessel-Hagen auf dem Deutschen Chirurgenkongress 1885 eifrig für diese Operation bei der Behandlung des renitenten Klumpfusses ein. Gulde (1) berichtet im Jahre 1893 über 19 Fälle von Klumpfuss bei 15 Patienten, die an der v. Bruns'schen Klinik mit Exstirpatio tali behandelt worden waren. Die Nachbehandlung beschränkte sich auf die Anlegung eines Gipsverbandes, der sechs bis acht Wochen lang liegen blieb; dann trugen die Patienten

durch einige Zeit einen Schnürstiefel mit am Aussenrande erhöhter Sohle. Die Erfolge waren zufriedenstellend: 4 Patienten gingen wie Gesunde, 5 Patienten konnten sechs Stunden gehen ohne Schmerzen zu empfinden, 6 Operierte sind imstande, zwei bis drei Stunden ohne Beschwerden herumzugehen. In 11 Fällen war das Auftreten p. op. plantigrad, bei den übrigen auf den äusseren Fussrand. Gulde glaubt die Operation besonders bei armen Kindern, bei denen eine genügend lange orthopädische Behandlung undurchführbar erscheint, empfehlen zu sollen. Gohl (2) teilt 9 Talusexstirpationen aus der Klinik Tilanus' in Amsterdam mit; sie wurden ausgeführt bei 2 angeborenen, 5 erworbenen paralytischen und 2 erworbenen cicatriciellen Klumpfüssen. Bei den 2 erstgenannten war das Resultat gut, ebenso blieben die 5 Pedes vari paralytici in guter Stellung mit ziemlicher Beweglichkeit im Sprunggelenk; auch die beiden cicatriciellen Klumpfüsse wurden mit befriedigendem Erfolg operiert, starben jedoch während der Nachbehandlung an interkurrenten Erkrankungen und zwar an Hämorrhagia cerebri, bzw. an Influenza. In den operierten Gelenken hatte sich die Tibia auf den Calcaneus gestellt, der Raum des Talus war z. T. mit festem Bindegewebe ausgefüllt. Verf. hebt die Raschheit des Erfolges und die Entbehrlichkeit einer Nachbehandlung gegenüber der Methode von Phelps hervor; das Resultat ist wesentlich bedingt durch die Erhaltung der Malleolen. T. Halster-Myers (3) empfiehlt die Talusexstirpation besonders bei veraltetem Pes varus und bezeichnet den Erfolg dieser Operation mit Rücksicht auf die erzielte Brauchbarkeit der unteren Extremitäten als ausserordentlich günstig. Emil Arréat (4) betont, dass nach vollendetem vierten Lebensjahr das modellierende Redressement nach Lorenz und die Operation Phelps zur Behandlung einigermassen hochgradiger Klumpfüsse nicht mehr genügen, sondern dass Resektionen des Kopfes, Halses, Körpers oder des ganzen Talus in Verbindung mit der Achillotenotomie und folgender orthopädischer Nachbehandlung nötig seien.

Bevor ich über die von Herrn Prof. v. Hacker an der hiesigen Klinik mit Keilexcision aus dem Tarsus behandelten Fälle von Pes varus berichte, möchte ich einige bemerkenswerte Daten aus der Geschichte der Knochenoperationen am Tarsus, wie sie zur Beseitigung des hochgradigen oder inveterierten Pes varus ausgeführt wurden, insbesondere der keilförmigen Resektionen, in Erinnerung bringen. Ich kann dabei nicht auf die mannigfachen

Einwürfe gegen diese vielumstrittene Operation eingehen; dass auch sie neben dem rein konservativen Verfahren ihre Berechtigung und ihre Existenz sich bis heute erhalten hat, ist darin begründet, dass es eben nicht wenige Fälle von Pes equinovarus giebt, die trotz dem wiederholt ausgeführten modellierenden Redressement mit oder ohne Sehnen- und Weichteildurchschneidung und trotz jahrelanger Benützung von portativen Stütz- und Korrektionsapparaten nicht einmal soweit gebessert werden, dass dem Patienten auch nur ein schmerzloses Gehen über ganz kurze Strecken ermöglicht wird, ganz abgesehen von der fortbestehenden hässlichen Verunstaltung des Fusses.

Dabei soll durchaus zugegeben werden, dass diese eingreifende und auch nicht immer von vollem Erfolg gekrönte Operation das ultimum refugium in der Behandlung des Klumpfusses bleiben soll, und es möge ganz der Ansicht von Vulpius (5) beigestimmt werden, der meint, wenn die Lorenz'sche Therapie versagt, bleibe die blutige Operation, ein primärer blutiger Eingriff aber sei ein Kunstfehler.

Es geht übrigens nicht wohl an, die keilförmige Knochenresektion und Enucleatio tali als blutige in einen principiellen Gegensatz zu den sogenannten unblutigen Methoden der Klumpfussbehandlung zu stellen, da auch die letzteren nicht ausnahmslos unblutig sind, ihre Gefahren haben und auch keine anatomisch normalen Verhältnisse schaffen. O. Vulpius (13), der das modellierende Redressement ebenfalls übt, fasst die Nachteile dieser Behandlung sehr treffend in folgenden Sätzen zusammen:

1. Sie ist nicht unblutig, da meist Achillotenotomie, hie und da auch Aponeurotomie notwendig ist; manchmal entstehen auch Einrisse der Haut und der Weichteile.

2. Sie ist nicht ungefährlich; zweimal sah er schwere Krämpfe (Fettembolie?), dreimal Unterschenkelbrüche, ferner Decubitus, viermal Phlegmonen, weiter Nekrosen des Mittelfusses, bezw. der Fusswurzel. [Solcher Beispiele von unglücklichen Zufällen nach unblutigem Redressement lässt sich noch eine ganze Anzahl finden. Verf.].

3. Das Redressement gelingt nicht immer. Bei hochgradigen Deformitäten der Fusswurzel kann eine Korrektur in ihrem gegen die Ferse gelegenen Anteil unmöglich sein. Auch kann trotz gelungenem Redressement und trotz exakt liegendem Verband eine Retention des Fusses vereitelt werden.

4. Gelingen auch meist Redressement und Retention, so entstehen doch keine normalen anatomischen Verhältnisse: der Fuss ist etwas verkürzt, der Processus posterior calcanei in die Höhe gezogen, so dass die Ferse nicht knöchern ist. Es restiert manchmal Hohlfuss oder, bei übertriebenem Redressement, Plattfuss. Die Wade bleibt regelmässig mager. Oefters sieht man Beweglichkeitsbeschränkung im Sprunggelenk, die sich bis zur Ankylose steigern kann. Endlich besteht, besonders nach Redressement von doppelseitigem Klumpfuss, eine Neigung der Beine sich nach innen zu rotieren.

5. In den meisten Fällen kann auch eine sehr lange Nachbehandlung die Fehler nicht mehr beseitigen.

Vulpius gelangt schliesslich zu folgendem Resumé: Die Behandlung angeborener Klumpfüsse beliebigen Alters ist anfangs das unblutige Redressement; versagt dieses oder ist das Resultat unvollkommen, so bleibt nur die Operation.

Im Jahre 1839 hatte Velpeau vorgeschlagen, zur Heilung des Pes equinovarus einzelne Knochen aus dem Tarsus zu entfernen, und 1854 riet Little, wie Bryant (6) berichtet, das Os cuboideum zur Heilung des Klumpfusses zu exstirpieren. Solly führte 1857 diese Operation, allerdings nicht mit befriedigendem Erfolg, aus. Nach dieser Methode operierte R. Davy 1874 5 Fälle von Pes varus und erzielte damit wenn auch nicht vollkommene, so doch befriedigende Resultate. Der erste, der über einen sehr guten Erfolg bei der Behandlung des Pes varus durch keilförmige Osteotomie aus dem Tarsus berichten konnte, war Davies-Colly 1877. Eine weitere Heilung durch diese Operation teilt Bryant (6) mit. West von Birmingham (7) erzielte ein gutes Resultat bei einem 23jährigen Mann durch Entfernung des Talus, Os cuboideum und naviculare.

In Deutschland stellte Schede auf dem VII. Chirurgenkongress 1878 einen 12jährigen Knaben vor, den er durch Keilexcision aus dem Tarsus von beiderseitigem Pes varus befreit hatte, nachdem Achillotenotomie und unblutiges Redressement erfolglos geblieben waren. Hueter (1878) war ein eifriger Fürsprecher der Tarsektomie; um die gleiche Zeit berichtet Ried (8) von 3 erfolgreichen Operationen dieser Art. 1884 wurde die Klumpfussfrage schon eingehend erörtert. 1886 veröffentlichte Roser (9) Heilungen von 4 hochgradigen Klumpfüssen durch Keilexcision, nachdem unblutige Redressementversuche und selbst Tarsotomien vergeblich versucht

worden waren. Zur selben Zeit teilt E. Ried (10) 4 Keilosteotomien aus dem Tarsus sowie 3 Talusexstirpationen, ausgeführt an der Jenenser Klinik an Kindern im Alter von 1 bis 6 Jahren mit, bei denen die Resultate, wenigstens zum grösseren Teil, zufriedenstellende waren.

In Deutschland machte sich um das Jahr 1890 eine gewisse Abneigung gegen die Tarsektomie immer mehr geltend, während diese Operation zu jener Zeit in Frankreich, das sich ihr gegenüber noch 1884 völlig ablehnend verhalten hatte, mehr und mehr Anhänger fand. Paul Berger (11) und Nélaton sprechen sich sehr günstig über die Gestalt und Gebrauchsfähigkeit des mit Resektion aus dem Tarsus behandelten Pes varus, besonders bei veralteten Fällen, aus. Ersterer (11) machte ziemlich ausgedehnte Eingriffe; letzterer (ebenda und 12) sah die Hauptschwierigkeit bei der Bekämpfung der Equinovarusstellung bei hochgradigem Klumpfuss in einem Knochenvorsprung an der äusseren Gelenkfläche des Talus, der aus der Malleolengabel nach vorn verschoben ist und die Fussbeugung durch Anstossen gegen den vorderen Rand des äusseren Knöchels hindert; als ein weiteres Hindernis für die Korrektur des Pes varus betrachtet er eine Verbildung des Taluskopfes und eine Vergrösserung des Processus anterior calcanei; auf dessen Innenfläche eine Subluxation des Os cuboideum stattfindet. Dieser Anschauung entsprechend behandelte also Nélaton inveterierte Klumpfüsse durch Entfernung des Knochenvorsprunges an der äusseren Gelenkfläche des Talus, Resektion des Caput tali und eines Teiles des Talushalses, sowie eines Keils aus der vorderen Calcaneuspartie.

Der eifrigste Anhänger der Tarsektomie unter den französischen Chirurgen ist Lucas Championnière (14), der dieser Operation bis in die neueste Zeit treu geblieben ist. Auf Grund einer reichen Erfahrung befürwortete er eine möglichst schonungslose Resektion der Fusswurzelknochen. Nach Durchschneidung der Achillessehne und Exstirpation des Talus entfernte er nacheinander alle Fusswurzelknochen, die das Redressement hindern. Ein Beispiel, wie viel vom Tarsus weggenommen werden kann, ohne dass die Gebrauchsfähigkeit des Fusses leidet, ist ein Fall von Championnière, der bei einem 19jährigen Mädchen Talus, Os cuboideum, naviculare, die 3 Ossa cuneiformia und den ganzen vorderen Teil des Calcaneus entfernte; nach 2 Monaten ging die Patientin in einem gewöhnlichen Schuh herum. Nur betont Championnière,

wie auch andere Autoren, die Notwendigkeit, stets den Malleolus externus zu schonen. Er hebt hervor, dass auch nach so ausgedehnten Resektionen nie ein Schlottergelenk entsteht; doch muss man so operieren, dass das Resultat eine vollständige Korrektur des Pes varus ist; nachträgliche Verbesserungen stellen den Erfolg in Frage. Eine Nachbehandlung war nicht nötig, höchstens gab er den Patienten in den ersten Wochen nach der Operation, bis der Callus eine gewisse Festigkeit erlangt hatte, einen leichten Verband mit zwei seitlichen Schienen. Championnière liess möglichst bald mit Bewegungen beginnen, um eine Atrophie der Muskulatur zu vermeiden. Nach Championnière's Operation bleibt der Fuss verkürzt, dagegen gleicht sich die durch Exstirpation des Talus entstandene Höhendifferenz bald durch Knochen- und Bindegewebsneubildung wieder aus. Championnière konnte über 8 und weiters noch über 20 Patienten berichten, die durch die Tarsectomia cuneiformis ihre vollständige Arbeitsfähigkeit erlangt hatten. H. Le Marc-Hadour 1890 (15) schliesst sich ganz Championnière's Anschauung an.

Im Jahre 1891 erhoben sich in Frankreich Stimmen zu Gunsten der unblutigen Klumpfussbehandlung, unter ihnen besonders E. Duval und E. Vincent; trotzdem hat sich aber die operative Therapie solcher Fälle von Pes varus, die der unblutigen Behandlung unüberwindliche Schwierigkeiten entgegensetzen, bis heute behauptet. Lapeyre (16) 1895 hält die Tarsektomie, und zwar die radikale, mit Entfernung des Os naviculare, cuboideum, von Teilen des Calcaneus, sowie eventuell der 3 Ossa cuneiformia für das einzig rationelle Verfahren bei Pes varus jenseits des Kindesalters, aber auch bei Kindern, wenn keine andere Behandlung hilft. Auf dem Congrès Français de Chirurgie, X. session, 1896, war die Behandlung des Pes varus Gegenstand eifriger Diskussion, und mehrere Redner bekannten sich als überzeugte Anhänger blutiger Operationen an den Knochen des Tarsus zur Beseitigung dieser Missbildung. An der Diskussion beteiligte sich u. A. Forgue (17), der der Meinung Ausdruck gab, dass jenseits des zehnten bis zwölften Lebensjahres am Skelett angreifende blutige Operationen den allzugewaltsamen und, wie er sagt, rohen unblutigen Methoden vorzuziehen seien; er hat immer gute Resultate erzielt. Manchmal erfordert die Rotation des unteren Tibiaendes die supramalleoläre Osteotomie. Gross (18) machte bei 18 Patienten im Alter von 3 bis zu 16 Jahren Exstirpation des Talus und Keilexcision aus dem Tarsus. Unter 10 Fällen,

die er kontrollieren konnte, fanden sich nur 3 Misserfolge, darunter einer mit cerebraler Lähmung. Adenot (19) teilt die Krankengeschichte eines Mannes mit, dem er wegen schwersten Klumpfusses den Talus, Os naviculare und cuboideum, den Proc. anterior calcanei und die Basis metatarsi V. entfernte; einige Zeit nach der Operation konnte der Mann 16 km weit gehen. L. Championnière und Doyen (20) sind unbedingt Anhänger der blutigen Operation zur Behandlung von Klumpfüssen, die auf keine andere Weise heilbar sind, d. h. jedem Versuche des Redressements unüberwindliche Schwierigkeiten entgegensetzen. Ollier (21) übt bei Kindern, die älter sind als 7 bis 8 Jahre, immer die Exstirpation des Talus, eventuell von Teilen des Calcaneus und des Cuboideum. Broca (22) zieht die keilförmige Excision der Phelps'schen Operation und dem zu forcierten Redressement bei inveterierten Klumpfüssen unbedingt vor.

Im Jahre 1896 berichtete A. Boquel (23) über sehr gute Erfolge, die er mit der Tarsectomia cuneiformis bei 12 Patienten erzielte, von denen 6 an beiderseitigem Pes equinovarus litten; er zieht aus seinen Erfolgen den Schluss, dass bei hochgradig ausgebildeter pathologischer Formation der Knochen nur ausgiebige Tarsektomie Aussicht auf Erfolg biete; als Nachbehandlung übt er Massage. Le Bec (24) macht uns 1898 mit 10 Fällen von schwerem Pes varus bekannt. Es handelt sich um 6 Patienten; bei 4 war die Erkrankung doppelseitig. Er resecierte regelmässig den Talus, nach Bedarf einen Teil der Fusswurzel, machte auch gegebenenfalles multiple Tenotomien. Als Nachbehandlung übt er schon sehr bald nach der Operation Massage und Bewegungen. Le Bec ist mit den erreichten Erfolgen zufrieden, nur die Beweglichkeit des Fusses liess zu wünschen übrig. In demselben Jahre teilt Kirmisson (25) einen Fall von doppelseitigem Pes varus mit Synostose der Tarsalknochen mit; Keilexcission aus dem Tarsus hatte vollen Erfolg. Monod (26) veröffentlichte in dem gleichen Jahre einen Bericht über einen Patienten, der durch lange Zeit, u. a. auch mit der Phelps'schen Operation und mit Achillotenotomie vergeblich behandelt worden war. Monod machte eine Keilexcision aus dem Tarsus und entfernte später noch das Os naviculare; nach sechs Jahren war das Resultat noch ein unverändert gutes. Einen ausgezeichneten Erfolg erzielte L. Championnière (27), wie er in einer Monographie mitteilt, bei einem 28jährigen Mann mit höchstgradigem beiderseitigem Klumpfuss durch Entfernung mehrerer

Tarsalknochen; Patient konnte nach der Operation ohne Beschwerden gehen.

Dass in Frankreich die Tarsektomie auch in der neuesten Zeit nicht in Vergessenheit kam, beweisen Veröffentlichungen aus dem Jahre 1903. Broca (28) hält sich bei der Behandlung des Pes varus congenitus an folgende „Indications générales": Vom ersten Tag an Redressement durch Wickelung mit Flanellbinden; dann nach einigen Wochen offene Tenotomie der Achillessehne. Hilft das nicht, so übt er bis zum dritten Lebensjahr das modellierende Redressement nach Lorenz, im höheren Alter führt er immer die keilförmige Tarsektomie oder die Resektion der Gelenkköpfe des Talus und Calcaneus aus. Als Nachbehandlung lässt er durch 5 bis 6 Wochen einen Gipsverband tragen. Er führt diese Operation seit 10 Jahren aus und war mit dem Erfolg in den meisten Fällen zufrieden. Die Füsse werden manchmal breit und kurz, aber die Funktion ist gut. Péraire (29) 1903 hat bei einem 15 Monate alten Mädchen die Tarsectomia cuneiformis ausgeführt, da ihn jede andere Behandlung im Stich liess, und er empfiehlt diese Operation angelegentlich.

Aber auch in Deutschland kam die Tarsektomie durchaus nicht in Vergessenheit, sondern wurde immer wieder von namhaften Chirurgen geübt. G. Heusel (30) berichtet, dass in der Zeit von 1888—1893 in der chirurgischen Klinik in Jena 10 Patienten im Alter von 5 bis 18 Jahren wegen Pes varus nach der Methode der Keilexcision operiert wurden und dass die Erfolge recht gute waren bis auf eine zurückbleibende mässige Supinationsstellung des von der Excision nicht betroffenen Calcaneus. Die Operation wurde in der Weise ausgeführt, dass der Hautschnitt von der Spitze des Malleolus externus zu der Mitte des Os metatarsale V. angelegt wurde; darauf folgte Ablösung der Weichteile, Excision der Knochenkeile, deren Grösse nach Bedürfnis gewählt wurde; meist waren sie sehr gross. Der Fuss wurde in die richtige Stellung gebracht und bis zur Heilung im ersten Verband belassen; die Haut wurde niemals genäht. Heusel empfiehlt diese Operation besonders für Patienten, die das zwölfte Lebensjahr überschritten haben.

Unbefriedigende Resultate teilt A. Daniel (31) im Jahre 1893 aus der Greifswalder Klinik mit; in 15 Fällen von angeborenem Klumpfuss bei Kindern im Alter von 14 Tagen bis zu 12 Jahren und bei 2 hochgradigen traumatischen Klumpfüssen Erwachsener wurde die Exstirpatio tali, in 4 Fällen bei Patienten von 2 bis 7

Jahren die Tarsectomia cuneiformis vorgenommen, ohne günstigen Erfolg; Daniel schreibt die Schuld dem zu jugendlichen Alter und mangelhafter Nachbehandlung zu. Dafür spricht, dass er bei 3 weiteren Patienten im Alter von 12 bis 18 Jahren nach dieser Operation bedeutende Besserung sah.

Bergehold (32) veröffentlicht die Krankengeschichte eines 13jährigen Knaben mit beiderseitigem hochgradigem Pes varus. Der Versuch einer unblutigen Korrektur blieb erfolglos. Es wurde nun zuerst am rechten Fuss die Ausmeisselung eines Knochenkeiles vorgenommen, worauf die Korrektur ziemlich leicht gelang. Nach vier Gipsverbänden wurde vollkommene Geraderichtung des Fusses erreicht. Nun wurde die Operation am linken Fuss ausgeführt, wo das Redressement auch leicht gelang, der Erfolg aber wegen Komplikationen der Wundheilung (Erysipel, Decubitus) nicht ganz zufriedenstellend war. 1903 spricht Friedländer (33) die Ansicht aus, dass die beste operative Behandlung des Pes varus die Exstirpation des Talus oder die Keilexcision aus dem Tarsus sei. Nun giebt es aber seltene Fälle, die auch durch diese Operation nicht vollständig geheilt werden, und für solche empfiehlt Friedländer folgendes Verfahren: Er macht aus der unregelmässigen Gelenkfläche zwischen Calcaneus und Talus durch Abmeisselung und Ausschabung ein Kugelgelenk und korrigiert die Adduktion des Vorderfusses im Chopart'schen Gelenk dadurch, dass er es zum Klaffen bringt. [Durch die Eröffnung des Gelenkes zwischen Talus und Os naviculare wurde auch von Prof. v. Hacker bei einem hochgradigen Pes varus ein sehr günstiges Resultat erzielt.] Kocher (34) bekennt sich in seiner 1902 erschienenen Operationslehre als ein überzeugter Anhänger der Keilexcision aus dem Tarsus. Er sagt: „Die Keilexcision gibt zumal bei veraltetem Klumpfuss vorzügliche Resultate, bei gründlichem Vorgehen, d. h. genügend ausgiebiger Resektion, bessere Resultate als alle anderen Operationsverfahren".

In Italien übt u. A. Regnoli (35) die Keilexcision; er meint zwar, dass in den meisten Fällen das manuelle Redressement bessere Erfolge gebe als blutige Operationen; wenn aber die unblutige Behandlung nicht ausreicht, dann giebt die Osteotomia cuneiformis die besten Resultate.

Auch von englischen und amerikanischen Chirurgen ist die keilförmige Tarsektomie vielfach mit gutem Erfolg ausgeführt worden. 1898 veröffentlichte Murray (36) einen Bericht über 52 Keilexcisionen aus dem Tarsus, die er an 42 Patienten, u. zw. an

Kindern im Alter von mehr als 5 Jahren ausführte, und er hält diese Operationsmethode für das beste Verfahren bei inveteriertem Pes varus.

In der amerikanischen orthopädischen Gesellschaft stellte am 16. I. 1891 Ch. N. Dixon Jones (37) mehrere Fälle von geheiltem doppelseitigem kongenitalen Pes varus vor, die er mit keilförmiger Resektion aus dem Tarsus behandelt hatte; das Resultat war ein besonders gutes. Davis-Philadelphia (38) erzielte mit Keilosteotomie gute Erfolge, bessere als mit der Exstirpatio tali. Er führte an einer Person mit doppelseitigem Pes varus beide Operationen abwechselnd aus, die erstere ergab ein besseres Resultat.

Um nun auf die von Herrn Prof. von Hacker ausgeführten Operationen zu kommen, sei bemerkt, dass er schon in Wien wie in Innsbruck einige Fälle von hochgradigem Pes varus mittelst der Keilexcision aus dem Tarsus mit sehr gutem Erfolg behandelte; die zu beschreibenden Klumpfussfälle der Grazer Klinik, welche die höchstgradige Deformität, den sog. III. Grad des Klumpfusses darstellen, wurden nach der gleichen Methode operiert, und das Resultat ist jetzt, nach 12 und 17 Monaten bei dem Patienten mit doppelseitigem, nach 3 Jahren bei der Patientin mit einseitigem Klumpfuss ein in Bezug auf die Gestalt vollkommen befriedigendes, funktionell vorzügliches.

Was die Ausführung der Operation anlangt, so giebt es zwei Modifikationen: Es werden entweder bestimmte Knochen aus dem Tarsus ganz oder teilweise entfernt, oder aber es wird ein Knochenkeil reseciert, bei dessen Bemessung keine prinzipielle Auswahl der auszuschaltenden Tarsalknochen getroffen wird, sondern dessen Dimensionen sich nur nach der zu erzielenden Korrektur des Fusses richten. Die entsprechende Form und Grösse des Keils kann man erhalten, indem man zunächst nach ungefährem Bemessen einen Keil aus dem Tarsus reseciert und, wenn sich dieser als zu klein erweist, noch je nach Bedarf eine oder mehrere dünne Knochenlamellen abträgt; dieses Verfahren hat indessen neben dem Vorzug der Einfachheit den schwerwiegenden Nachteil, dass ein von Anfang zu gross gewählter Keil einen irreparablen Schaden verursachen kann; und es ist nicht leicht, allein nach dem Augenmass die erforderliche Grösse des zu excidierenden Stückes auch nur annähernd genau zu bestimmen.

Diese Uebelstände vermeidet das Verfahren, welches von Prof.

v. Hacker in seinen Fällen geübt wurde. Zunächst wurde nach einem Gipsabguss des zu korrigierenden Pes varus ein Modell aus schon öfters umgeschmolzener und dadurch widerstandsfähiger gewordener Gelatine angefertigt und aus diesem, nachdem die Masse festgeworden war, wie bei der vorerwähnten Methode ein Keil excidiert, der dann durch eventuelle Abtragung weiterer dünner Blätter eine passende Grösse erhielt, so dass der Fuss in eine überkorrigierte Stellung gebracht werden konnte. Aneinandergelegt ergaben die excidierten Stücke ganz genau die Form und Grösse des zu resecierenden Knochenkeiles. Dieser wurde ohne Rücksicht auf bestimmte Knochen oder Teile von solchen ausgemeisselt, massgebend war nur die genaue Uebereinstimmung mit dem aus dem Modell excidierten Stück, und es hat sich daraus auch nicht der geringste Nachteil ergeben.

Die Operation wurde einmal in allgemeiner Narkose, zweimal in Lumbalanästhesie mit 0,07 Tropacocain völlig schmerzlos ausgeführt, und zwar in folgender Weise: Der Hautschnitt beginnt auf der Rückenfläche des Talonaviculargelenkes und verläuft schräg nach aussen und rückwärts gegen den äusseren Fussrand, entsprechend den Hautfalten. Dann folgt schichtweise Durchtrennung der Fascie und der darunterliegenden Weichteile mit möglichster Schonung der Muskeln und Sehnen, die mit Haken auseinandergezogen werden, so dass das Periost frei wird; dieses wird in gleicher Richtung mit dem Hautschnitt gespalten, mit dem Raspatorium zurückgeschoben, und so die Basis des Knochenkeiles entsprechend der stärksten Vorwölbung des Fussrückens freigelegt. Nun wird der Knochenkeil mit Meissel und Hammer excidiert und die Korrektur des Fusses ausgeführt, wobei es sich in unseren Fällen zeigte, dass der resecierte Keil gerade eine entsprechende Korrektur der Deformität gestattete; der Fuss wird in korrigierter Stellung durch starke Periost- und Fasciennähte fixiert und die Hautwunde geschlossen. Bei dem Patienten mit beiderseitigem Klumpfuss erfolgte die Heilung per primam; die Dauer der ganzen Behandlung verzögerte sich deshalb, weil auf Wunsch des Patienten erst der Erfolg der Operation an dem einen Fuss abgewartet wurde, ehe man zur Operation des zweiten schritt. Bei dem zweiten Fall mit einseitigem Klumpfuss machte ein kleines Hämatom Incision und Einführung eines Streifchens für kurze Zeit nötig; weiterer Verlauf tadellos. Die sehr einfache Nachbehandlung bestand darin, dass die Patienten nach der Operation 2 bis 4 Monate lang einen

Gipsverband trugen und nach dessen Entfernung gewöhnliche Schnürschuhe mit am Aussenrand etwas erhöhter Sohle erhielten. Als durchschnittliche Heilungsdauer ergiebt sich bei den durch Keilexcision operierten Klumpfüssen ein Zeitraum von 3 und 4 Monaten; die Verzögerung des Krankheitsverlaufes durch 10 Monate bei dem Patienten mit doppelseitigem Klumpfuss ist nur eine scheinbare, da die Operation des zweiten Fusses, wie erwähnt, erst 6 Monate nach der des ersten vorgenommen wurde.

Bei dem mit Eröffnung des Talonaviculargelenkes operierten Knaben dauerte es 4 Monate, bis Heilung, i. e. richtige Stellung des Fusses ohne Bestreben zur Wiederaufnahme der fehlerhaften Stellung erreicht war.

Die Heilungsdauer ist also eine wesentlich kürzere als bei irgend einer anderen Behandlungsart.

Zum Schluss möchte ich kurz das Wichtigste aus dem Krankheitsverlauf der operierten Patienten anführen.

P. H., 34 J., Bergarbeiter, wurde aufgenommen am 21. V. 05 mit beiderseitigem hochgradigem Pes varus. Pat. wurde mit verkrüppelten Füssen geboren, konnte aber bis vor 9 Monaten immer, wenn auch mühsam und unter oft heftigen Schmerzen herumgehen und war arbeitsfähig. Zu dieser Zeit entstand an der Auftrittsstelle am rechten Fuss eine Entzündung, die durch sehr intensive Schmerzhaftigkeit jeden Gehversuch unmöglich machte. Am linken Fuss kam es nie zu einer Entzündung, doch erschwerte dieser durch diffuse heftige Schmerzen dem Manne schon seit Jahren das Gehen. Wie die Bilder zeigen, weisen beide, von einander nur wenig verschiedene Füsse hochgradige Missgestaltung auf. Die Supination ist eine so hochgradige, dass Pat. auf die Dorsalfläche des Metatarsus IV. und V. auftritt; an dieser Stelle finden sich beiderseits Schwielen mit darunterliegendem Schleimbeutel; der am rechten Fuss ist, wie schon erwähnt, entzündet. Weiters ist der Vorderfuss bis zur Frontalebene adduciert, bis zu einem Winkel von 90° inflektiert; wenn der Pat. gerade steht, sehen beide Fussrücken genau nach vorne. Der Processus posterior calcanei ist hinaufgezogen, sodass er etwa 8 cm über dem Boden steht, der Malleolus externus tritt stark hervor; die grosse Zehe steht in stark ausgesprochener Valgusstellung. [Taf. XVI—XVII, Fig. 1, 2, 5, 6 veranschaulichen die Füsse des Pat. von der Aussen- und Innenseite vor der Operation.]

14. VI. 05. Redressement nach Lorenz an beiden Füssen, in Allgemeinnarkose; Gipsverband, bei dessen Entfernung am 7. VIII. sich die fehlerhafte Form der Füsse als unverändert zeigt. Deshalb am 5. IX. neuerliches Redressement mit Gipsverband am rechten Fuss, am 14. IX. am linken. Nach 4 Wochen wird der Gipsverband abgenommen; die

weitere Therapie besteht in Massage und Anlegung von Seitenschienen mit fixierenden Binden; auch dieses Verfahren ergiebt keinen Erfolg. Am 14. XI. wird beiderseits die Achillotenotomie ausgeführt, nach erfolgter Korrektion werden beide Füsse eingegipst. Am 5. XII. in Narkose abermals Redressement, wobei die Haut beiderseits an der Innenseite einreisst; es wird nun von weiteren Versuchen abgesehen, ebenso von der Fixierung der erreichten, sehr unvollkommenen Korrektion.

Die ganz unbefriedigenden Ergebnisse der bisherigen therapeutischen Eingriffe bewogen Herrn Prof. v. Hacker, durch blutige Operation die Missbildung der Füsse zu korrigieren; das Verfahren war das oben beschriebene. Am 15. XII. 05 wurde mit Lumbalanästhesie, die die Operation zu einer absolut schmerzlosen gestaltete, aus dem rechten Fuss ein Knochenkeil ausgemeisselt. Die Hautwunde wurde ohne Drainage geschlossen, ein Gipsverband fixierte den Fuss in der richtigen Stellung. Wegen leichter Temperatursteigerung am 20. XII. Entfernung des Gipses; der Fuss befindet sich in richtiger Stellung, die Wunde ist reaktionslos; daher werden die Nähte belassen, und ein neuer Gipsverband wird angelegt. Der weitere Verlauf der Heilung war ungestört.

Am 17. VI. 06, wurde, ebenfalls mit Lumbalanästhesie, der linke Fuss in gleicher Weise operiert. und auch hier erfolgte glatte Wundheilung. Die Füsse blieben bis Mitte August im Gipsverband; am 24. VIII. wurde dann nochmals an beiden Füssen ein Gipsverband angelegt, der ca. 4 Wochen liegen blieb; [der Gipsverband am rechten Fuss wurde nur deshalb so lange belassen, weil dem Pat. das Herumgehen leichter fiel als nur mit einem Verband am linken Fuss], dann erhielt Pat. Schnürschuhe mit am Aussenrande erhöhter Sohle, mit denen er im Oktober 1906 entlassen wurde. Die Füsse befinden sich, wie Taf. XVI—XVII, Fig. 3, 4, 7, 8 zeigen, in richtiger Stellung. Im Frühjahr 1907 eingezogene Erkundigungen ergeben, dass sich die durch die Operation erzielte Korrektion der Füsse nicht geändert hat. Das Auftreten geschieht plantigrad, es besteht nicht die geringste Andeutung einer Rückkehr zur Supination, Adduktion oder Inflexion, die Bewegungen in den Fussgelenken sind nicht nennenswert eingeschränkt. Der früher nur mühsam und unter den grössten Schmerzen herumgehende Mann kann jetzt grosse Strecken gehen, bis zu 12 Stunden im Tag arbeiten, und nur selten treten nach allzuschweren Anstrengungen geringe Schmerzen in den Füssen auf.

2. Der nächste Fall (der dritte operierte Klumpfuss), betrifft ein 22j. Mädchen, aufgenommen am 20. VII. 03. Auch hier handelte es sich um einen kongenitalen Pes varus u. s. w. der rechten Seite. Pat. ging, wenn auch nicht gerade sehr schlecht, doch recht mühsam, konnte nur kleine Wege zurücklegen und hatte namentlich in letzter Zeit beim Gehen sehr heftige Schmerzen. Bei der Aufnahme bot sie folgenden Befund: Der rechte Fuss befindet sich in hochgradiger Varusstellung, sodass

das Auftreten auf dem Kleinzehenrand des Fusses erfolgt; ferner besteht Adduktion bis fast zur Frontalebene und hochgradige Inflexion. Dort, wo der Aussenrand des Fusses den Boden berührt, findet sich eine derbe, etwas druckempfindliche Schwiele.

Es wurde nun zunächst die unblutige Behandlung der Deformität versucht. Am 23. VII., 12. IX. und am 18. XI. 03 wurde nach erfolgtem Redressement der Fuss eingegipst, das letzte Redressement mit der Achillotenotomie verbunden; in diesem Gipsverband konnte Pat. herumgehen. Als aber nach dessen Abnahme am 25. I. 04 die Deformität keine wesentliche Besserung zeigte, entschloss sich Herr Prof. v. Hacker zur Korrektur des Fusses durch die Keilexcision. Diese wurde am 4. II. 04 in Narkose ausgeführt und dadurch eine vollkommen entsprechende Stellung des Fusses erzielt; in dieser erfolgte Fixation durch Gipsverband. Da nach diesem Eingriff eine mässige Temperatursteigerung eintrat, wurde am 8. II. der Verband abgenommen; es fand sich ein kleines Hämatom. Dieses wurde entleert, ein Jodoformgazestreifchen eingeführt und bis zum 11. II. belassen; am 13. II. Entfernung der Nähte und Anlegung eines neuen Gipsverbandes. Als dieser am 17. IV. entfernt wurde, war der Fuss in richtiger Stellung, die Wunde verheilt Taf. XVI—XVII, Fig. 9, zeigt den Fuss in seiner korrigierten Gestalt, gegen den gesunden nur wenig verkürzt. [Ein Gipsmodell des Fusses vor der Operation stand leider nicht zur Verfügung]. Nach der Abnahme des Gipsverbandes machte das Gehen der Pat. anfangs Beschwerden, sie konnte es überhaupt nur mit Unterstützung; die Ursache waren nicht Schmerzen, sondern eine Schwäche des Beines, die schon vor der Operation bestanden und sich durch die längere Inaktivität gesteigert hatte. Pat. erhielt einen Schuh mit an der Aussenseite erhöhter Sohle, und fleissige Gehübungen in Verbindung mit Massage hatten eine so bedeutende Kräftigung der Muskulatur zur Folge, dass die Pat. am 31. V. 04 bei ihrer Entlassung ohne Anstrengung und ohne Schmerzen gehen konnte. Anfang 1907 teilt Pat. mit, dass sie mit dem Erfolg der Operation sehr zufrieden sei. Der Fuss berührt mit der ganzen Sohle den Boden, die Bewegungen in den Sprunggelenken sind frei; sie trägt gewöhnliche Schuhe, in denen sie sehr gut und viel ohne jede Anstrengung herumgeht; es besteht nicht die geringste Neigung des Fusses, in seine früher fehlerhafte Stellung zurückzukehren.

Anhangsweise möchte ich einen Fall von Pes varus erwähnen, der ebenfalls durch eine blutige Operation, wenn auch nicht durch Osteotomia cuneiformis, geheilt wurde.

Pat. Z. Kn., aufgenommen am 31. X. 04. Der 14j. Knabe hat seit Geburt einen hochgradigen Klumpfuss. Wie Taf. XVI—XVII, Fig. 10 zeigt, steht der Fuss in sehr starker Supinations- und Adduktionsstellung,

auch starke Inflexion ist vorhanden. Pat. tritt auf dem Kopf des Talus und dem Processus anterior calcanei auf; die Beschwerden beim Gehen sind merkwürdigerweise nicht sehr bedeutend, das Stehen auf dem deformierten Fuss ohne Unterstützung möglich, ein Beweis, wie hochgradige Mängel durch Uebung und Anpassung überwunden werden können.

Am 7. II. 05 wurde, nachdem eine dreimonatliche Behandlung mit Redressement und Verbänden keine Besserung erzielt hatte, in Narkose das Redressement über den Keil vorgenommen und der Fuss in der korrigierten Stellung eingegipst. Mitte Mai wurde der Verband abgenommen, worauf der Fuss sehr schnell in seine fehlerhafte Stellung zurückkehrte. Am 20. V. wurde daher mit Medullaranästhesie das Talonavikulargelenk eröffnet, Supination, Adduktion und Inflexion durch modellierendes Redressement beseitigt, die Hautwunde vernäht und der Fuss eingegipst. Der Gipsverband, mit dem der Knabe herumging, blieb bis zum 13. IX. liegen. Bei seiner Entfernung stand der Fuss vollkommen richtig, und als Pat. im Oktober entlassen wurde, konnte er den Fuss frei bewegen, das Gehen geschah ohne die geringste Anstrengung und ohne Schmerzen. Taf. XVI—XVII, Fig. 11 und 12 zeigen den Fuss nach Abbildungen von Gipsmodellen, die angefertigt wurden, bevor der Pat. die Klinik verliess.

Meinem verehrten Chef, Herrn Professor v. Hacker, spreche ich für die Anregung zu dieser Publikation meinen besten Dank aus.

Litteratur.

1) K. Gulde, Ueber Talusexstirpation bei Klumpfuss und ihre Erfolge. Diese Beiträge. 1893. Bd. X. 2. S. 369. — 2) J. G. Gohl, Endresultate der Behandlung mittels Exstirpatio tali bei den verschiedenen Formen des Klumpfusses. 9 Fälle aus der Klinik Tilanus in Amsterdam. — 3) T. Halster Myers, Talusexstirpation bei veraltetem Klumpfuss. Americ. med. surg. bellet. June 1894. — 4) Emil Arréat, Étude sur le traitement du pied-bot varus équin congénital. Montpellier. — 5) Vulpius, Behandlung des Klumpfusses. Arch. f. Orthopädie. Bd. 1. H. 3. — 6) Bryant, Medical times and gazette. 1878. 7. XII. — 7) J. F. West, Remarkes on resection of tarsal bones for talipes. Brit. med. Journ. 1878. Vol. II. — 8) Deutsche Zeitschr. f. Chir. Bd. 13. S. 127. — 9) K. Roser, Beiträge zur Lehre vom Klumpfuss und Plattfuss. — 10) Ried, Weitere Beiträge für die operative Behandlung des Klumpfusses. — 11) Bull. et mém. de la soc. de Chir. de Paris. Tome XVI. p. 55 et 61. — 12) Contribution à l'étude du pied-bot invétéré. Arch. génér. de médecine Avril 1890. Bull. et mém. de la Soc. de Chir. de Paris. XVI. p. 55. — 13) O. Vulpius, Die Behandlung des Klumpfusses. Referat, erstattet auf dem internat. med. Kongress zu Madrid in der Sektion für Pädiatrie. — 14) L. Campionnière, Sur le traitement du pied-bot par ablation de l'astragale et de différent os du pied. Bull. et mém. de la

Soc. de Chir. de Paris. XVI. p. 89. — 15) M. Le Marc Hadour, Contribution à l'étude du traitement chirurgical du pied-bot varus équin. Thèse de Paris. 1890. — 16) Lapeyre, De l'anatomie du pied-bot varus équin et son traitement par la tarsectomie. Thèse de Paris, G. Steinheil 1895. — 17) Forgue, Congrès Français de Chirurgie, X. session. Revue de Chirurgie, November 10. Nr. 11. 1896. — 18) Gross, Ebenda. — 19) Adenot, Ebenda. — 20) Lucas Championnière und Doyen, Ebenda. — 21) Ollier, Ebenda. — 22) Broca, Ebenda. — 23) Boquel, André, Traitement du pied-bot congénital chez l'enfant. Thèse de Paris 1896. — 24) Le Bec, Dix cas de pieds-bots osseux graves traités par la tarsectomie. Revue d'orthopédie 1898. Nr. 6. — 25) Kirmisson, Double pied-bot varus. Revue d'orthopédie 1898. Nr. 5. — 26) Monod, Pied-bot varus équin, operations. Bull. et mém. de la soc. de chir. 1898. Nr. 26. — 27) Lucas Championnière, Double pied-bot congénital chez un homme de vingt-huit ans, par ablation de tous les os du tarse: déformation extrême en varus. Marche excellente. Moules et radiographies. Importance de l'ablation partielle du calcaneum. — 28) Broca, Indications générales du traitement dans le pied-bot varus équin congénital. Gaz. des hôp. 1903. Nr. 49. — 29) Peraire, Tarsectomie pour pied-bot congénital. Bull. et mém. oe la soc. anat. de Paris 1893. Nr. 6. — 30) Georg Heusel, Resultate der Klumpfussbehandlung in der chirurg. Klinik Jena, 1888—1893. Langenbeck's Arch. 48. S. 358. — 31) Alfred Daniel, Zur Therapie des Klumpfusses nach Erfahrungen in der Klinik Greifswald. In.-Diss. Greifswald 1893. — 32) Bergehold, Arch. f. klin. Chir. XXVI. 2. H. — 33) Friedländer, Beiträge zur Behandlung des Klumpfusses und Plattfusses. Wien. klin. Wochenschr. 1903. 40. — 34) Kocher, Chirurg. Operationslehre 1902. — 35) Regnoli, La tarsotomia cuneiforme nel piede equino-varo congenito. Gazzetta medica Lombarda 1900. Nr. 5. — 36) Murray, The treatement of club-foot. Brit. med. Journ. 1898. Oct. 15. — 37) Verhandlungen der amerik. orthopäd. Gesellschaft, Sitzung 16. I. 1891. — 38) Davis-Philadelphia, Operation zur Besserung veralteter Klumpfüsse. Med. news. Febr. 1894.

XXXII.

AUS DER

CHIRURGISCHEN KLINIK ZU GRAZ.

VORSTAND: PROF. DR. v. HACKER.

v. Hacker's Modifikation der Heidenhain'schen prophylaktischen und zugleich definitiven Blutstillung bei Operationen am Kopfe, insbesondere bei Trepanationen.

Von

Dr. **Josef Pollak,**
k. k. Regimentsarzt.

(Mit 7 Abbildungen.)

Trefflich nennt Dieffenbach (2) im historischen Ueberblicke der operativen Chirurgie die Geschichte der chirurgischen Operationen die Kriegsgeschichte der Heilkunde, und diesen Vergleich ausführend sagt er: „Wie die Kriegsgeschichte die Begleiterin der Staatengeschichte und mit ihr innig verwebt ist, so verhalten sich auch Medicin und Chirurgie zu einander.“ Die grosse Wahrheit dieses einfachen Vergleiches hat vielleicht für kein Gebiet der Chirurgie so volle Geltung, wie für die Geschichte der Trepanation. Diese Operation, welche schon in der Steinzeit ausgeführt wurde (Prunières) (13), war allen Wandlungen der Medicin im Laufe der Jahrhunderte unterworfen und bei keiner Operation war der Wechsel, die Umwertung der Indikationen so lebhaft und beständig wie bei dieser. Erscheint sie, sogar bei Kopfverletzungen ausgeführt, einem Dieffenbach (2) in den meisten Fällen als ein sicheres Mittel,

den Kranken umzubringen, so ist sie heute, wie Kocher (6) sagt, mit vollem Recht eine der segensreichsten Operationen, welche dem Chirurgen zur Verfügung stehen, durch deren Unterlassung im geeigneten Falle man das Leben aufs Spiel setzt!

In einer Arbeit, die sich mit einer technischen Frage befasst, muss es versagt bleiben, den Einfluss, welchen die umwälzenden Fortschritte der Medicin im vergangenen Jahrhunderte, die Kenntnis von den Funktionen des Gehirnes und seiner einzelnen Teile, die topische Diagnostik u. s. w. auf die Indikationsstellung zu dieser Operation ausgeübt haben, zu beleuchten, es genüge die einzige Hervorhebung, dass nach Kocher (6) die septische Infektion die völlig ausreichende Erklärung ist, für den Wirrwar in den Anschauungen der bedeutendsten Chirurgen aller Zeiten über die Indikation zur Trepanation und dass durch die Errungenschaften Lister's, Pasteur's und Koch's die Trepanation eine an sich ungefährliche Operation geworden ist.

Wenn wir die Abbildungen der trepanierten prähistorischen Schädel besehen, welche Tillmanns (13) den Abhandlungen Prunières', Brocas' etc. entnahm, wenn wir bedenken, dass die Trepanation schon zur Steinzeit mit Erfolg wegen Gehirnkrankheiten, Epilepsie und Idiotie ausgeführt wurde und weit verbreitet war, wenn wir erfahren, dass in den hippokratischen Schriften die Trepanation als längst bekannt beschrieben wird und dass schon zur Zeit des Hippokrates der Kronentrepan, der Perforativtrepan für diese Operation benützt wurden (Tillmanns) (13), dass schon zur Zeit Heliodor's im Kreise Löcher gebohrt und die Brücken zwischen den Löchern mit dem Meissel durchgeschlagen wurden und dass Celsus und Heliodor bestimmte Indikationen für diese Operationen aufgestellt haben [Seydel: Antiseptik und Trepanation, nach Kocher (6)], wenn wir die technischen Errungenschaften der letzten Jahrzehnte zu schätzen wissen und vollauf anerkennen, so können wir uns, eingedenk der nur angedeuteten epochalen Errungenschaften der Medicin, doch nicht des Gedankens erwehren, dass die „Kriegsgeschichte" hinter der „Staatengeschichte" zurückgeblieben ist. Was Borchardt (1) für Kleinhirnoperationen gemünzt hat, hat unserer Ansicht nach wohl auch für die ganze Hirnchirurgie Giltigkeit: „Wir haben mit den Fortschritten der Neurologen und internen Kliniker nicht gleichen Schritt gehalten. Die ungenügende, mangelhafte Technik trägt die Hauptschuld an den vielen Misserfolgen."

Allgemein wird jetzt der chirurgischen Technik wieder ein lebhaftes Interesse zugewendet und jede wirkliche Bereicherung derselben ist unseres Interesses wert; nach den Erfahrungen unserer Klinik ist eine solche die prophylaktische, zugleich definitive Stillung der Blutung aus den weichen Schädeldecken bei Trepanationen. In vielen Fällen sind wir heute dank dieser Methode im Stande, bei Hirnoperationen einzeitig zu verfahren durch Zeit- und Blutsparung, in Fällen, die noch vor kurzem zur Vermeidung des durch grossen Blutverlust und die Länge der Narkose bewirkten Shocks zweizeitig operiert wurden; allerdings hat sich für gewisse schwerste Eingriffe am Hirn wegen der Druckschwankungen die zweizeitige Operation noch als notwendig erwiesen.

Die einzige prophylaktische Methode zur Stillung der Blutung aus den äusseren Weichteilen und den Knochen des Schädels, soweit sie von den äusseren Gefässen versorgt werden, war vor Einführung des Heidenhain'schen Verfahrens die im Jahre 1887 von Allen Starr angegebene (nach Kocher (7) schon von Corning und Matas ausgeführt): Man legt ein elastisches Band, einen elastischen Schlauch (improvisiert: jede Binde, ein zusammengelegtes Tuch, einen Gurt) oberhalb der Ohren um den Kopf und zieht fest zusammen. Im Jahre 1904 hat Cushing ein pneumatisches Tourniquet angegeben, welches jedoch gegen Sterilisation nicht widerstandsfähig ist; er benützt daher an dessen Stelle einen Kautschukring (Kocher) (7). Die während des Operierens üblichen Blutstillungsmethoden waren: das Anlegen von Kocher'schen oder Bergmann'schen Arterienklemmen, von Péans, Schiebern, die Umstechungen der Gefässe, perkutane, Haut und Galea durchdringende Umstechungen, Druck mit heissen Kochsalzkompressen etc. etc.

Einen Umschwung in der Technik der Blutstillung bei Operationen am Schädeldache hat erst Heidenhain (4) durch seine Methode der präliminären, definitiven Blutstillung angebahnt, welche er in seiner Arbeit: Trepanation unter Lokalanästhesie und Trennung der Galea ohne Blutung" im Jahre 1904 veröffentlicht hat. Heidenhain „umsticht vor Lappenbildung aus der Galea den Lappen diesseits und jenseits der erwünschten Schnittlinie fortlaufend mit Hinterstichen. Die erste Schlinge wird unter festem Anziehen des Fadens für sich geknotet. Bei Bildung der zweiten Schlinge tritt die Nadel etwa in der Mitte der ersten Schlinge aus. Jede folgende Schlinge tritt möglichst dort

aus, wo die vorhergehende eintrat. Der Galealappen wird ohne Lösung der Umstechungen eingenäht, sie bleiben liegen und werden erst nach 8 bis 10 Tagen mit den Hautnähten entfernt". Heidenhain benützt Seide mittlerer Stärke, halbrunde, mittelgrosse, nicht zu dicke Nadeln und empfiehlt, dass man die Nadel so weit wie möglich auf dem Knochen schleifen lasse. Nach seinen Erfahrungen ist der Blutverlust bei Anwendung dieses Blutstillungsverfahrens praktisch gleich Null, es entstand nie Nekrose der Wundränder und die Wunden heilten immer prima intentione.

Ausgehend von der Ansicht, dass die Umstechungen innerhalb der Schnittlinie in vielen Fällen überflüssig seien und dass durch dieselben die ohnedies bei der osteoplastischen Schädelresektion leicht eintretenden Abhebungen des Periosts vom Knochenlappen befördert würden, modificierte v. Hacker (3) noch im selben Jahre das Heidenhain'sche Verfahren und empfiehlt in seiner Publikation: „Zur prophylaktischen Blutstillung bei der Trepanation" nur jenseits der geplanten Schnittlinie Umstechungen auszuführen, falls nicht grössere Gefässe in die Lappenbasis eintreten. „Statt der fortlaufenden Naht werden Knopfnähte angelegt und zwar so, dass, nachdem die erste Naht geknüpft ist, die zweite und ebenso jede folgende gerade noch innerhalb des Bereiches der vorausgegangenen beginnt. Gegen die Lappenbasis zu werden die Umstechungen beiderseits noch etwas über deren Enden hinausgelegt."

Die Vorteile seines Verfahrens gegenüber der Heidenhain'schen Methode bestehen, wie v. Hacker betont, darin, dass 1. etwaige Eiterungen an den Stichkanälen am Lappen selbst, die Gefahr bringend sein könnten, vermieden werden, 2. der Lappen selbst unberührt bleibt und 3. Zeit erspart wird.

Senger (12), der ebenfalls Knopfnähte anlegt und aus Gründen, die v. Hacker angab, die Naht innerhalb der Schnittlinie verwirft, „hat an Hunden eine einzige geschlossene runde oder viereckige Umstechungsnaht angelegt, innerhalb derselben die Osteoplastik gemacht, den aufgeklappten Knochenhautdeckel eine Stunde offen liegen gelassen, um ihn dann wieder in sein früheres Bett zu legen und mit einigen Nähten zu fixieren. Es trat niemals eine Nekrose der Haut oder des Knochenstücks ein. Beim Menschen wagte er nicht den Umstechungskreis zu schliessen, sondern legte die Nähte bis zur projektierten Hautbrücke, liess eine kleine Lücke zu beiden Seiten oder in der Mitte und nähte den Rest, oder er nähte bis zur Hautbrücke und von da legte er besondere Nähte

für die Hautbrücke, welche nach beendeter Operation wieder entfernt werden".

Schliesslich ist uns durch Mitteilung bekannt geworden, dass Krause nach der v. Hacker'schen Methode die präliminäre Blutstillung durchführt, aber sofort nach Beendigung der Hautnaht die Umstechungsnähte entfernt und dass trotz der sofortigen Entfernung niemals Nachblutungen eintraten.

An der v. Hacker'schen Klinik wurde nach der v. Hacker'schen Methode in 15 Fällen operiert, deren Krankengeschichten wir gekürzt im Folgenden wiedergeben.

Wir vervollständigen die gekürzten Krankengeschichten durch Skizzen, aus welchen die Lage der Lappen, speciell aber die Richtung der Lappenbasis in Bezug auf die Hauptstämme der die weichen Schädeldecken versorgenden Gefässe ersichtlich sein soll.

In allen Fällen wurde nach der Methode v. Hacker's die Blutstillung prophylaktisch, zugleich definitiv besorgt; es wurden an der konvexen Seite der nachher anzulegenden Schnitte Knopfnähte angelegt und es wurde ganz besonders darauf geachtet, dass in die Lappenbasis kein Hauptstamm eintrete, somit die Lappenbasis gegen die Richtung der Hauptgefässe angelegt. In keinem einzigen unserer Fälle hat es sich gezeigt, dass es notwendig oder nur nützlich gewesen wäre, auch diesseits des Schnittes Umstechungen anzulegen.

1. Epilepsia traumatica. V., Marco, 50j. Grundbesitzer, aufgen. 21. IV. 04.

Bildung eines Hautperiostknochenlappens, der in der Mitte die Narbe enthält von einer Breite und Höhe von ungefähr 4 cm mit der Basis gegen die Mittellinie des Hinterhauptbeines. Dieser Fall ist in der citierten Arbeit von v. Hacker publiciert.

2. Epilepsia traumatica. K., Johann, 31j. Maurer, aufgen. 6. IX. 04.

Pat. fiel 1897 von einem Baue auf den Kopf, war durch 8 Tage bewusstlos, erbrach häufig, konnte sodann den l. Arm durch drei Jahre nicht recht gebrauchen. Am 26. XI. 03 stürzte Pat. während des Sprechens zusammen und war bewusstlos. Krämpfe, Zungenbiss waren nicht aufgetreten. Derartige Bewusstseinstörungen traten später wiederholt auf. Letzter Anfall am 30. VIII. 04.

Befund: 4 cm² grosse Depression, deren Centrum in einer Linie liegt, die 1 cm vor dem r. Ohre vertikal geht und von einer Linie geschnitten wird, die 1 cm über dem oberen Orbitalrande horizontal gezogen wird.

22. XI. Operation in Chloroformnarkose (Dr. Hertle). Bildung eines Hautperiostknochenlappens von 5 cm Breite und ca. 8 cm Länge,

Fig. 1.

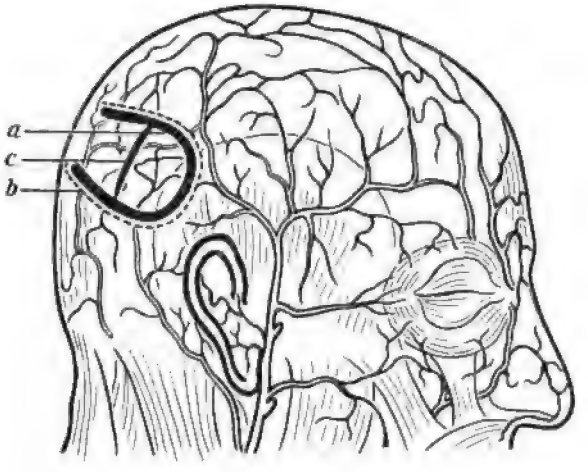

Fig. 2.

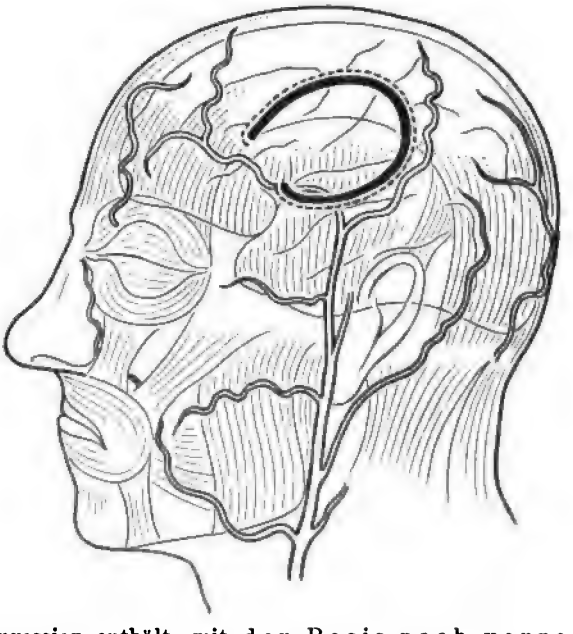

der die Depression enthält, mit der Basis nach vorne vor der Haargrenze parallel mit dem oberen Orbitalrande nach Anlegung von Umstechungen jenseits des Schnittes. Verwachsung

der Dura in dem vor der Coronarnaht liegenden Anteile des Lappens, die mit Elevatorium gelöst wird. An dem Knochenlappen eine nach innen ragende Prominenz. Eröffnung der Dura und Pia. Gehirn zeigt sich derber als normal und von gelblich-brauner Farbe. Excision der Narbe. Naht der Dura. Vom Knochenlappen wird die Prominenz abgefraist und derselbe zurückgeklappt. Hautnaht nach Einführung eines Streifens. 28. IX. Entfernung der Umstechungen und Nähte. Primäre Heilung. In der Folgezeit bis heute keine epileptischen Anfälle.

3. Epilepsia traumatica. A., Alexander, 26j. pensionierter Leutnant, aufgen. 27. X. 04.

Im 7. Lebensjahre Sturz von 4 Meter Höhe auf einen Fassrand, Trauma an der linken Stirnhälfte, Bewusstlosigkeit. 1901 und 1902 je

Fig. 3.

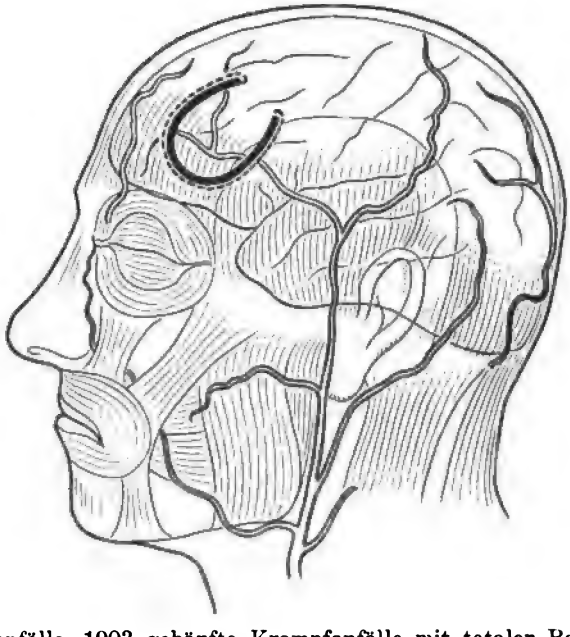

2 Krampfanfälle, 1903 gehäufte Krampfanfälle mit totaler Bewusstlosigkeit, Zungenbiss, unfreiwilliger Abgang von Urin.

Befund: Zunge zeigt Spuren von Zungenbissen. Auf der l. Stirnseite in der Mitte zwischen dem Augenbrauenbogen und der Haargrenze eine 2 cm lange, schief von medial oben nach lateral unten verlaufende lineare, weissliche Narbe, die besonders im unteren äusseren Winkel druckempfindlich ist; entsprechend der Narbe tastet man im Knochen eine leichte Einsenkung; die Perkussion dieser Gegend wird im Vergleich zu rechts unangenehm empfunden.

11. II. Operation in Chloroformnarkose (Prof. v. Hacker). Nach präliminärer Umstechung im Halbkreise um den linken Stirnbeinhöcker Bildung eines Hautperiostknochenlappens mit der Basis nach hinten, welche parallel der Kranznaht liegt. Dura normal, zeigt kaum merkliche Pulsation. Nach kreuzweiser Durchschneidung der Dura quillt Arachnoidea, Pia und Gehirn stark hervor; die hervorgequollene Partie ist sulzig-ödematös; in der Arachnoidea 3 gelbliche Knötchen; Schnitt durch die Arachnoidea: es entleert sich klare Flüssigkeit, blossliegende Hirnpartie sinkt zusammen. Knochenlappen wird entfernt, Streifchen eingeführt, Hautperiostlappen durch Hautnähte fixiert. — 13. II. Entfernung der Umstechungsnähte. — 18. II. Entfernung der übrigen Nähte. — 8. III. Wunde geschlossen.

Fig. 4.

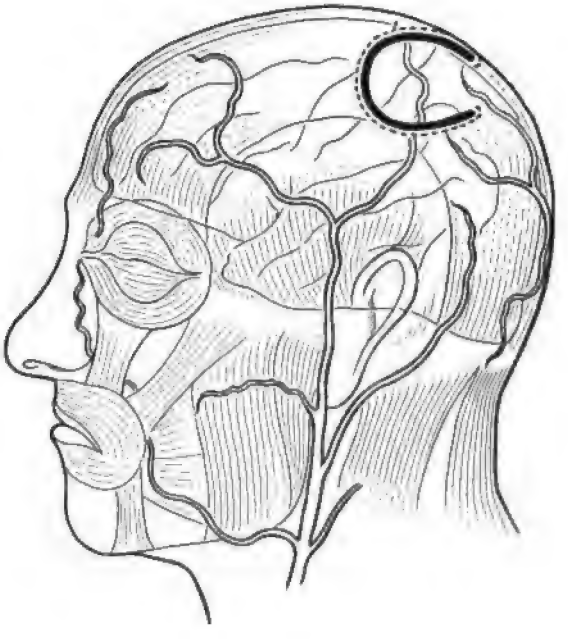

4. Epilepsie. Frau Qu. (Aus der Privatpraxis des Prof. v. Hacker.)

Krämpfe seit 17 Jahren. Schmerzen in der rechten Hüfte und im rechten Oberschenkel.

Diagnose (Prof. Anton): Epilepsie mit zeitweisen hysterischen Anfällen, Skoliosis cranii (mit Hyperostose).

18. II. 05 Operation (Prof. v. Hacker): Trepanation linkerseits nach Bestimmung des Sulcus praecentralis (nach Kocher) und des Sulcus Rolandi mit einem nach hinten gestielten Hautperi-

ostknochenlappen, sodass der ganze Gyrus centralis darunter lag. Dura wird mit Kreuzschnitt eröffnet und wieder durch Nähte geschlossen. Verschluss nur mit dem Hautperiostlappen unter Entfernung des Knochenstückes. Primäre Heilung mit bis jetzt (Juli 1907) dauerndem Erfolg.

5. Encephalitis (Epilepsia). W., Martin. 34j. Taglöhner, aufgen. 4. III. 05 von der Nervenklinik.

Als Knabe auf den Kopf gefallen. 27. III. 03 plötzlich rechtsseitige Lähmung: Pat. fiel um, war 3 Tage bewusstlos, konnte 1 Monat nicht sprechen. Seither Kopfschmerzen, Aengstlichkeitszustände in warmen Lokalen, Stottern; Pat. muss lange über ein Wort nachdenken bis er es herausbringt; für manche Gegenstände fehlt die Bezeichnung; Anfälle von allgemeinen Konvulsionen: rechte Körperhälfte ist stärker befallen

Fig. 5.

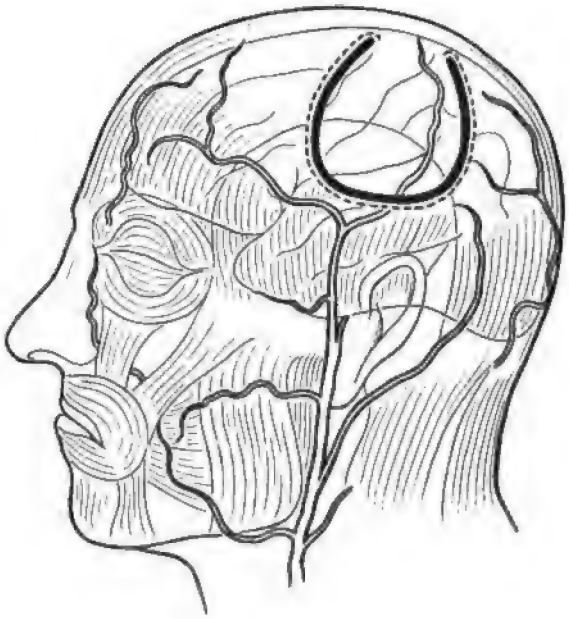

als die linke, ebenso die r. Gesichtsmuskulatur. [Anfälle nach Art der Jackson'schen Epilepsie.] Zwei Anfälle 2. III. 05.

Befund: Reflexe überall auslösbar, Babinsky —. Nachsprechen sehr erschwert nach paralytischer Art.

4. III. Operation in Chloroformnarkose (Prof. v. Hacker). Bildung eines Hautperiostknochenlappens über dem linken Sulcus Rolandi und der linken Fossa Sylvii nach vorhergehender Umstechung jenseits des Schnittes mit der Basis nach oben, parallel der Sagittalnaht.

Dura ist mässig verdickt, besonders um die Gefässe herum, zeigt keine Pulsation. Kreuzweiser Einschnitt. Das prolabierte Gehirn ödematös, Windungen sind verschmälert. Nach Einschneiden der Arachnoidea entleert sich ziemlich grosse Menge von Liquor; Gehirn pulsiert jetzt leicht; Hirnsubstanz sehr weich. Punktion nach verschiedenen Richtungen ohne Erfolg. Vereinigung der Duraränder. Jodoformgazestreifen. Hautnaht. 6. III. Wegen aggressiven Benehmens gegen das Wartepersonal Rücktransferierung auf die Nervenklinik. Die Nähte wurden auf der Nervenklinik entfernt.

6. Epilepsia traumatica. R., Johann, 29j. Sägemeister, aufgen. 4. VII. 06.

Vor 1 Jahre Schlag mit einer Hacke auf die linke Kopfseite, 14 Tage Bewusstlosigkeit. Unmöglichkeit, die rechten Finger, die r. Hand zu bewegen und den rechten Arm zu gebrauchen. Schwächegefühl in der r. unteren Extremität. Zuckungen in genannten Extremitäten. Monatlich einmal Krampfanfälle mit Bewusstseinsverlust. Sprache unbeholfen. Zeitweise Doppelbilder.

Befund: Linke Pupille weiter als rechts. An der l. Schädelhälfte 2 Querfinger von der Mittellinie eine vollkommen sagittal verlaufende 10 cm lange lineare Narbe, welche nach vorne die Haargrenze und nach hinten die Ohrlinie etwas überschreitet. Von der Mitte dieser Narbe nach vorne erstreckt sich eine Impression von 3 cm Länge, 2 cm Breite und 1 cm Tiefe. Diese Impressionsstelle ist weich und zeigt bei tiefer Atmung oder Hustenstössen bei aufrecht sitzender Stellung des Pat. deutliche Pulsation. Bei horizontaler Lage ist die Depression fast ausgeglichen und zeigt leise mit dem Pulse synchrone Pulsation. Bei leichter Erhöhung des Oberkörpers sinkt die Stelle wieder ein, wobei die Exkursionen der Pulsation viel grösser werden. Der r. Arm bedeutend schwächer in der Muskulatur als der linke. Händedruck sehr schwach; wenn man den Arm zur Horizontalen erhebt, hängt die Hand wie bei einer Radialislähmung schlaff herab. Streckung im Ellenbogengelenk möglich, doch nur mit geringer Kraft, Beugung nicht vollständig ausführbar, Supination unmöglich. Bewegungen im Schultergelenk in normalen Grenzen ausführbar, doch sehr schwach. Das rechte Bein ebenfalls schwächer als das linke; rohe Kraft zur Streckung im Kniegelenke sehr herabgesetzt, ebenso Beugung. Beugung im Hüftgelenk etwas schwächer als rechts. Bewegungen in den Sprunggelenken und Gang normal.

16. VII. 06. Operation in Chloroformnarkose (Prof. v. Hacker). Bildung eines Hautperiostlappens von 9 cm Länge und 7 cm Breite, in dessen Mitte sich die Depression befindet, nach vorhergehender Umstechung, mit der Basis nach vorne, Basis parallel der Kranznaht. Im Knochen ist ein Defekt von 3 cm Länge und 2 cm Breite; hier ist der Hautperiostlappen mit der Dura fest verwachsen und

muss abpräpariert werden; Ablösung der Dura von Knochenrändern; Vergrösserung des Knochendefektes; Spaltung der Dura. Hirn zeigt keine normale Struktur, ist braunrötlich. Entfernung der so veränderten Hirnsubstanz mit Hohlschere bis 1 cm Tiefe; am Grunde der Hirnwunde noch patholog. veränderte Substanz. Hirnwindungen oder Sulci waren nicht zu sehen, bis auf eine im vorderen Teile der Wunde sagittal verlaufende Furche. Jodoformstreifen. Duralwunde wird verkleinert, auf den übrigen Hirndefekt Hautperiostlappen gelegt mit kleinen Nähten fixiert.

19. VII. Entfernung der Umstechungsnähte. — 23. VII. Entfernung der Hautnähte. Wunde p. p. geheilt.

Fig. 6.

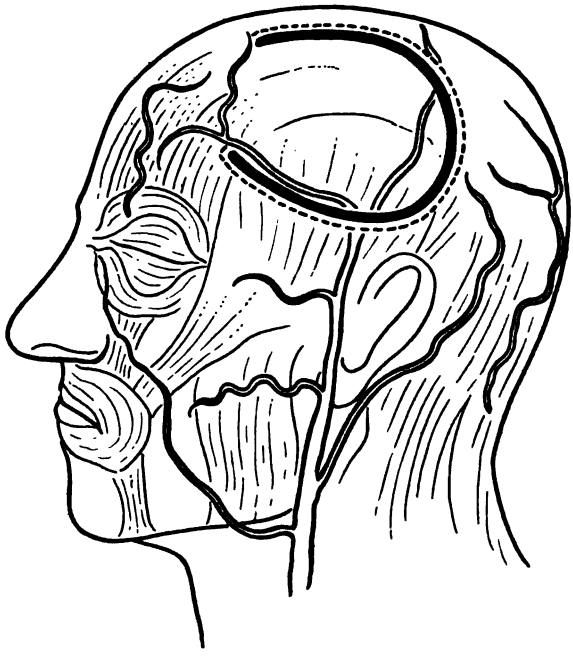

7. Epilepsia traumatica. K.. Jakob, 38j. Taglöhner, aufgen. 2. IV. 06.

1891 Hufschlag auf die linke Kopfseite. Sofort Bewusstseinsverlust, durch einige Stunden andauernd, Erbrechen. Seit dieser Zeit Krampfanfälle mit Bewusstseinsverlust. Seit 1903 Schwächegefühl und Steifigkeitsgefühl der rechten oberen und unteren Extremität.

Befund: Linke Pupille weiter als rechts. Auf der l. Kopfseite im obersten Anteile des Scheitelbeines ungefähr der vorderen Centralwindung entsprechend eine kronenstückgrosse, 1/2 cm tiefe Impression; dieselbe sowie ihre Umgebung auf Druck empfindlich. Die rechte obere Extre-

mität ist ziemlich atrophisch, ebenso die rechte untere in geringem Grade.

24. IV. Operation in Chloroformnarkose (Doc. Dr. Hofmann). Nach vorhergehender Umstechung ausserhalb der Schnittlinie Bildung eines Hautperiostlappens mit der Basis nach hinten, Basis parallel dem linken Schenkel der Lambdanaht; der höchste Punkt des Lappens reicht bis zur Sagittalebene; die Depressionsstelle fällt in die Mitte des Lappens. In der Mitte der Knochenscheibe ein kronenstückgrosser Defekt, von dessen Rändern 2 zackenförmige Knochenfortsätze ca. 1/2 cm gegen das Schädelinnere vorspringen. Entsprechend dem Knochendefekt ist auch die Dura defekt. Eröffnung der Dura. Unter dem Duradefekt findet sich eine ca. nussgrosse hämorrhagische Cyste in den

Fig. 7.

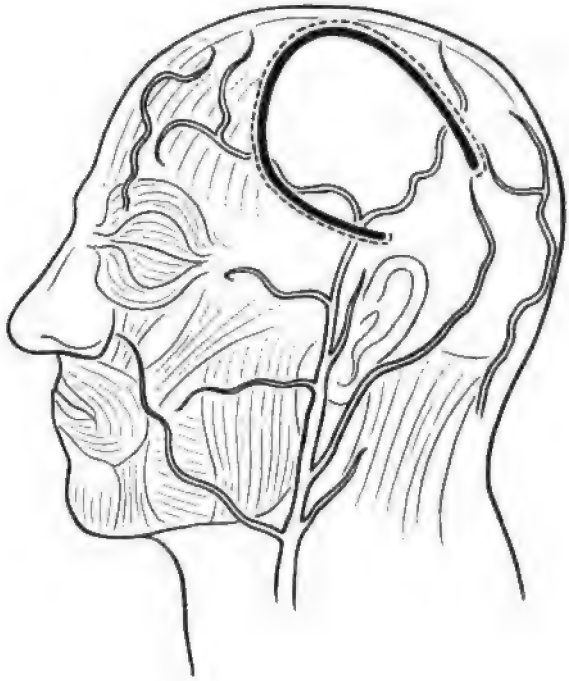

Meningen, nach deren Entleerung und Entfernung die darunter gelegenen Hirnpartien gelblich erweicht sichtbar werden. Entfernung des Erkrankten mit kleiner Hohlschere. Periostplastik zum Ersatz der verloren gegangenen Dura nach v. Hacker nach vollständiger Entfernung der trepanierten Knochenscheibe. Streifchen. Hautnaht. 27. Entfernung der Umstechungen. Wundverlauf normal.

8. Tuberculosis cranii. D., Therese, 59j. Private, aufgen. 6. VII. 04.

Das Leiden begann Ende Mai d. J. mit Schmerzen in der rechten Kopfhälfte. Zu gleicher Zeit entwickelt sich auf der r. Kopfseite eine Geschwulst, die langsam aber stetig sich vergrössert. Seither schlechteres Hören rechts, Herabsetzung des Sehvermögens rechts und Doppelbilder. Druckempfindlichkeit des Tumors. Nachtschweisse.

Befund: Rechts in der Temporalgegend eine flache, leicht ödematöse Vorwölbung, die in der Tiefe unter der Haut zart höckerig ist, längliche Wülste aufweist und bei Druck besonders auf der Höhe der Parietalprotuberanz schmerzhaft ist.

12. VII. Operation (Prof. v. Hacker). Um den Mittelpunkt des r. Os parietale wird ein Lappen von Handtellergrösse mit der Basis nach oben, ungefähr parallel der Sagittalnaht jenseits der geplanten Schnittlinie umstochen. Nach Ablösung des Lappens zeigt sich der Knochen cariös, aber die Caries reicht nicht einmal ganz durch die Spongiosa. Mit Hammer und Meissel wird ein Knochenstück von 4 cm Länge und $3^1/_2$ cm Breite mit der Hälfte Spongiosa entfernt und der Hautlappen wieder darüber vernäht.

17. VII. Entfernung der Umstechungen und jeder 2. Hautnaht. — 24. VII. Mit kleinem Jodoformgazestreifen entlassen.

9. Caries ossis occipitalis. K., Stefan, 16j. Schuhmacherlehrling, aufgen. 9. I. 07.

Seit 3 Wochen bemerkt Pat. eine weiche Geschwulst am Hinterhaupt, die beim Liegen schmerzt.

Befund: Am Hinterhaupt ungefähr über der Spitze der Schuppe ein kugeliger, etwa apfelgrosser Tumor, der weich, fluktuierend ist. Abtasten des Knochens ergibt, dass der Tumor von einem Knochenwall umgeben ist.

16. I. Operation in Chloroformnarkose (Prof. v. Hacker). Umstechung des Tumors in einem Halbkreise neben der unteren Hälfte der Peripherie des Tumors, das Hinterhauptbein umfassend. Kreuzschnitt über der Höhe der Geschwulst. Da sich nach Entleerung des Eiters das Schädeldach perforiert erweist, wird die Trepanation vorgenommen und die Dura mit Meissel und Knochenzange in grösserer Ausdehnung blossgelegt. Die auf derselben gelegenen tuberkulösen Belege werden mit dem scharfen Löffel entfernt. Tamponade mit Jodoformstreifen.

18. I. Entfernung der Umstechungsnähte.

10. Vulnus contusum capitis. Impressionsfraktur. K., Katharine, 63j. Auszüglerin, aufgen. 8. XII. 05.

Am 4. XII. wurde Pat. von ihrem Sohne mit einer eisernen Heugabel auf den Kopf geschlagen, ging noch einige Schritte, stürzte aber dann bewusstlos zusammen. Einige Zeit konnte sie der Schmerzen wegen nicht sprechen und empfindet auch derzeit Schmerz beim Sprechen.

Befund: Rissquetschwunden mit phlegmonösen Wundrändern an der

linken Schläfe und am Mittelkopfe. In der Tiefe der Schläfenwunde horizontale Fissur, um die herum Knochenzersplitterung und Depression.

10. XI. Temp. 39,4, Puls 100. Operation in Chloroformnarkose (Prof. v. Hacker). Umstechung der Schläfenwunde im Halbkreise, Bildung eines Lappens mit der Basis gegen das Ohr, in dessen Mitte die Wunde liegt. Die genannte Fissur läuft, sich medianwärts wendend, gegen die am Mittelkopfe befindliche Wunde. Spaltung der Haut bis zu dieser. Entfernung der abgelösten Splitter nach Abkneipen der überragenden Knochenränder. Dura ist normal. Stillung der Blutung aus der Diploe mit Wachs. Ein grosser unter dem vorderen Teil der Fissur befindlicher Knochensplitter wird, da er breit am Periost hängt, etwas gehoben und in seiner Lage belassen. Tamponade. Partielle Hautnaht.

13. XII. Entfernung der Umstechungsnähte.

11. Aneurysma racemosum. F., Daniel, 32j. Grundbesitzer, aufgen. 23. III. 05.

Seit der Geburt hat Pat. ein vergrössertes rechtes Ohr, aus dem er bisher fünf Mal stark geblutet haben soll. Am 23. d. M. war die Blutung so stark, dass 2 Ligaturen angelegt werden mussten.

Befund: Das rechte Ohr bedeutend vergrössert, bietet ein schwammiges Aussehen. Es fühlt sich weich, fluktuierend an und man tastet deutlich ein Schwirren; es besteht eine sichtbare Pulsation, die sich nach aufwärts in die Temporalgegend fortsetzt.

27. III. Operation (Prof. v. Hacker): Unterbindung der A. carotis externa dextr. Umstechungen im Bogen in der rechten Temporalgegend ungefähr in der Höhe der Linea semicircularis. Nach innen davon und parallel die Schnittführung durch die Dicke des Tumors. Von diesem ersten Schnitte wird ein zweiter nach abwärts bis zum Helix geführt und nun der Tumor von oben nach unten sowohl von der Unterlage als von der Haut scharf abgelöst. An den letzteren Schnitt anschliessend wird längs des Helix nach beiden Seiten gabelig der Schnitt verlängert und von dem Schnitte aus die Geschwulst vom Ohrmuschelknorpel losgelöst; der Loslösung stösst man auf die mächtig erweiterte A. temp., die unterbunden wird. Der Tumor erweist sich aus mächtig erweiterten Bluträumen zusammengesetzt. Aus der Ohrmuschel wird ein keilförmiges Stück der Haut und des Knorpels entfernt, um dieselbe zu erkleinern. Die Haut der hinteren Fläche der Ohrmuschel wird ganz abgetragen und dafür durch einen Hautlappen aus der retroaurikulären Gegend gedeckt. Nach Unterbindung der Gefässe Vereinigung der Haut.

29. III. Entfernung der Umstechungsnähte. — 3. IV. Entfernung der Nähte. Heilung per primam.

12. Carcinoma e atheromate capitis. K., Maria, 59j. Bäuerin, aufgen. 28. II. 07.

Auf dem Boden einer hühnereigrossen Geschwulst, die jahrelang von gesunder Haut bedeckt war, wuchs nach einem Sturze die pilzförmige Geschwulst.

Befund: Ueber dem linken Scheitelbein nahe der Lambdanaht ein pilzförmiger thalergrosser Tumor, dessen Stiel kurz ist und dessen Oberfläche exulceriert und mit Fibrin bedeckt ist.

4. III. Operation unter Schleich'scher Anästhesie (Dr. Pollak). Nahtkranz mit tiefgreifenden, Haut und Galea fassenden Knopfnähten um die ganze Peripherie des Tumors. Extirpation des Tumors. — 6. III. Entfernung der Umstechungsnähte.

In ähnlicher Weise wie am Schädel, wo die Nadel zur Umstechung bis auf den Knochen in die Tiefe geführt wird, kann das Verfahren auch an Weichteilen, die nicht direkt dem Knochen aufliegen, vorteilhaft Verwendung finden, wie die beiden folgenden Fälle zeigen.

13. Angioma simplex faciei, colli et thoracis, Angioma cavernosum labii inf. L., Maria, 21 j. Winzerstochter, aufgen. 7. XI. 05.

Das Leiden ist angeboren. Die Unterlippe vergrössert sich in den letzten 3 Jahren beträchtlich. Dieselbe steht rüsselartig vor mit einem tiefen Spalte in der Mitte; sie ist ca. 6 mal grösser als eine normale Unterlippe, blaurot, komprimierbar.

13. XII. In Kelennarkose wurden nach perkutaner Umstechung Keile aus der Unterlippe excidiert. Die Blutung war eine sehr geringe, so dass nur wenige Schieber zur Blutstillung verwendet werden mussten. (Operation Prof. v. Hacker.) — 20. XII. Entfernung der Nähte. P. p. geheilt.

14. Angioma cavernosum faciei. S., Jakob, 6 J., aufgen. 3. V. 06.

Das Leiden ist angeboren. Die linke Wange, das linke untere Augenlid, die linken Hälften der Ober- und Unterlippe, sowie des Kinns sind von einer blauroten weichen Geschwulst eingenommen, die sich polsterartig vorwölbt und an der Oberfläche zahlreiche Buckel aufweist; sie ist exprimierbar.

3. V. Operation in Chloroformnarkose (Prof. v. Hacker): Perkutane Umstechung eines grossen Geschwulstbezirkes an der Wange und Injektion von absolutem Alkohol. — 11. V. Entfernung der Umstechungsnähte. Nach hochgradigen entzündlichen Erscheinungen ist die Geschwulst bedeutend verkleinert.

Fassen wir nun zusammen, so wurde die v. Hacker'sche Methode bei 2 Fällen von Angioma cavernosum bei je 1 Fall von

Carcinom der Schädelhaut und Aneurysma racemosum und bei 11 Fällen, bei welchen Trepanationen mit und ohne Bildung von Hautperiostknochenlappen, resp. Debridements ausgeführt wurden, angewendet. Auch wir können sagen, dass in allen Fällen die Blutung aus den Weichteillappen praktisch gleich Null war, dass sicher die Blutung aus den Knochen eine verminderte war und dass wir äusserst selten Nahteiterungen gesehen haben. Die Umstechungsnähte wurden vom 2. Tage an entfernt, eine Nachblutung haben wir niemals beobachtet, Nekrosen der Wundränder auch nicht. Ja selbst bei der kürzlich vorgenommenen Operation eines Acusticustumors (Fall 15) mit Blosslegung beider Kleinhirnhemisphären, die genau so vorgenommen wurde, wie sie in Kocher's Operationslehre nach Frazier (Fig. 89, S. 290) sich abgebildet findet (v. Hacker), war die Blutung bis auf die A. occipitalis gleich Null, es wurde sonst nicht ein einziger Schieber angelegt. Auch in diesem Falle ausgedehntester Trepanation wurden nur oberhalb des Schnittes Umstechungsnähte angelegt, die Blutung aus der Diploë war auch eine sehr geringe, so dass an diesem Falle die Leistungsfähigkeit der Methode sich am eklatantesten zeigte. Wir sind somit wohl zu dem Schlusse berechtigt, dass die v. Hacker'sche Methode bei sämtlichen Operationen am Schädeldache die rascheste und sicherste Methode der prophylaktischen und zugleich definitiven Blutstillung ist, und dass diese Methode vor allem von jedem Kriegschirurgen gekannt sein soll in Anbetracht dessen, dass es gerade in der kriegschirurgischen Praxis auf das cito et tuto ankommt und erstklassige Assistenz wohl nur selten zur Verfügung stehen wird. Der eingeengte Indikationskreis beim Schädelschuss im Kriege gehört der Vergangenheit an und nur im aktiven Vorgehen bei der Behandlung der Schädelschüsse liegt nach den Erfahrungen W. v. Oettingen's (10) und anderer Feldärzte, die im russisch-japanischen Kriege gewirkt haben, der Erfolg. Nach W. v. Oettingen's Ueberzeugung fällt im Kriege der Jetztzeit nächst der Amputation der Freilegung der Schädelverletzungen eine Rolle zu, die unter Umständen jeden Feldarzt zum Chirurgen macht!

Die v. Hacker'sche Methode ist in Fällen von ausgebreiteten Venektasien, wie sie bei Hirntumorkranken nicht zu den grössten Seltenheiten zählen, eine sehr segensreiche Methode; wir wollen an dieser Stelle einen Fall von Nicoladoni mit fingerdicken Venektasien der Schädelschwarte nicht unerwähnt lassen, der trotz wohllokalisierten Hirntumors eben wegen genannter Venektasien nicht

operiert wurde, weil Nicoladoni wohl der Ueberzeugung war, mit den damals üblichen Blutstillungsmethoden der Blutung nicht Herr werden zu können.

Unsere Arbeit war bereits fertiggestellt, als die fünfte Auflage der chirurgischen Operationslehre von Kocher (7) erschienen ist, in welcher er der Blutstillung bei der Trepanation ein specielles Kapitel widmet. Kocher misst schon der Narkose eine gewisse Bedeutung für die richtige Blutstillung zu, empfiehlt für kleine Eingriffe die Lokalanästhesie mit Kokain-Suprarenin nach Braun, für grössere das Heidenhain'sche und v. Hacker'sche Verfahren als ein vortreffliches; er hält dasselbe aber für alle Schnitte oberhalb des Schädeläquators für überflüssig, die Anlegung des Esmarch'schen Schlauches, resp. eines 3 cm breiten elastischen Bandes mit der Einschränkung empfehlend, dass man einige Vorsichtsmassregeln beobachten müsse. So wird die Blutung während der Operation, die Nachblutung durch eine Haut und Galea fassende fortlaufende Naht verhindert. Kocher erwähnt auch, dass er die v. Hacker'sche Methode am Hinterhaupt bei Lappenbildung zur Freilegung des Kleinhirns mit Erfolg angewendet hat.

v. Hacker's Verfahren wurde in allen Fällen mit Erfolg angewendet. Es handelte sich hauptsächlich sogar nur um solche Fälle, wo das Operationsfeld oberhalb des Schädeläquators lag und für welche Kocher die Anlegung des Esmarch'schen Schlauches resp. einer Binde empfiehlt. Es hat sich aber in unseren Fällen gezeigt, dass die Umstechung sehr rasch ausgeführt werden kann, wenn man die Umstechungen als Knopfnähte ausführt, die sofort geknotet werden, und wenn man jede folgende Naht nur gerade noch im Bereich des von der letzten Knopfnaht anämisierten Hautbezirks anlegt. Dieselbe dürfte kaum wesentlich mehr Zeit in Anspruch nehmen als die mit verschiedenen Vorsichtsmassregeln erfolgende Anlegung des elastischen Bandes. Das Verfahren — das als „einfach" bezeichnet zu werden verdient — gestattet volle Asepsis und gewährt völlige Sicherheit; da dasselbe auch die definitive Blutstillung besorgt, schützt es zugleich vor Nachblutungen.

Ganz speciell wollen wir noch auf eine Frage eingehen, welche v. Hacker in seiner citierten Arbeit aufgerollt hat und zwar darauf, ob die Basis der Lappen bei osteoplastischen Trepanationen so gerichtet sein müsse, dass Hauptgefässe resp. ihre Hauptäste in dieselbe eintreten oder ob man die Basis ohne Rücksicht auf die Verlaufrichtung der Gefässe anlegen dürfe. Wenn man die Ab-

bildungen in den üblichen Atlanten, ja selbst im Handbuch der Gefässlehre des Menschen von Henle (5) und in der grossen französischen Anatomie von Testut besieht mit ihren sehr spärlichen Verzweigungen der Gefässe, mit den nicht gebührend gewürdigten Anastomosen, so dass die Weichteilbezirke um die Sagittalnaht geradezu gefässlos erscheinen, da erscheint es ungereimt, die Basis anders als mit Rücksicht auf die Verlaufsrichtung der Hauptstämme anzulegen. Doch ganz anders sieht die Abbildung der oberflächlichen Kopfarterien aus, die im Handbuch der topographischen Anatomie von Merkel (9) (S. 66) wiedergegeben ist: eine Fülle von Gefässverzweigungen und ein Ueberfluss an Anastomosen. Wir hatten Gelegenheit, uns im hierortigen anatomischen Institute von der Richtigkeit dieser Abbildung an Injektionspräparaten zu überzeugen.

In allen von uns angeführten Krankengeschichten ist die Richtung der Basis der Lappen angegeben und die klinische Erfahrung hat gelehrt, dass es gar keinen Nachteil bedingt, wenn man die Basis unbekümmert um die Verlaufsrichtung der Gefässe anlegt, ja es ist bei Anwendung des v. Hacker'schen prophylaktischen Blutstillungsverfahrens sogar von Vorteil, die Basis der Lappen so anzulegen, dass kein Hauptast in dieselbe eintritt.

Litteratur.

1) M. Borchardt, Ueber Operationen in der hinteren Schädelgrube inkl. der Operationen der Tumoren am Kleinhirnbrückenwinkel. Arch. f. klin. Chir. 1906. Bd. 81. II. Teil. — 2) J. Fr. Dieffenbach, Die operative Chirurgie. I. Bd. 1845, II. Bd. 1848. — 3) v. Hacker, Zur prophylaktischen Blutstillung bei der Trepanation. Centralbl. f. Chir. 1904. Nr. 29. — 4) L. Heidenhain, Trepanation unter Lokalanästhesie und Trennung der Galea ohne Blutung. Centralbl. f. Chir. 1904. Nr. 9. — 5) J. Henle, Handbuch der Gefässlehre des Menschen. Braunschweig 1876. — 6) Th. Kocher, Hirnerschütterung, Hirndruck und chirurgische Eingriffe bei Hirnkrankheiten. Nothnagel's spec. Pathologie und Therapie. 1901. — 7) Idem, Chirurgische Operationslehre. 1907. — 8) F. Krause, Hirnchirurgie. Die deutsche Klinik von v. Leyden und Klemperer. — 9) Fr. Merkel, Handbuch der topogr. Anatomie. Braunschweig 1885—90. — 10) W. v. Oettingen, Ueber die Indikationen beim Schädelschuss im Kriege. Arch. f. klin. Chir. 1906. Bd. 81. II. Teil. — 11) H. Oppenheim, Die Geschwülste des Gehirns etc. Nothnagel's spec. Pathologie und Therapie. 1897. — 12) E. Senger, Ein kurzer Beitrag zur Hirnchirurgie. Berl. klin. Wochenschr. 1906. Nr. 51. — 13) H. Tillmanns, Ueber prähistorische Chirurgie. Arch. f. klin. Chir. 1883. Bd. 28.

BEITRÄGE

ZUR

KLINISCHEN CHIRURGIE

Redigiert von

P. v. BRUNS

FÜNFUNDFÜNFZIGSTER BAND
Supplement-Heft.

Jahresbericht

der

Heidelberger chirurgischen Klinik

für das Jahr 1906

Mit einem Vorwort

herausgegeben von

Professor Dr. **Narath**
Direktor der Klinik

Redigiert von

Professor Dr. **Voelcker**
I. klin. Assistenzarzt

TÜBINGEN
VERLAG DER H. LAUPP'SCHEN BUCHHANDLUNG
1907.

Druck von H. Laupp jr in Tübingen.

INHALT.

Jahresbericht der Heidelberger chirurgischen Klinik für 1906.

Vorwort

von

Prof. Narath.

Das Jahr 1906 war für die Heidelberger Klinik ein kritisches erster Ordnung. Ende September legte Czerny die Leitung der Klinik nieder, deren Vorstand er durch fast drei Dezennien gewesen und die unter ihm aus relativ kleinen Anfängen zu einer Anstalt grossen Stiles geworden war. Nicht Arbeitsmüdigkeit war es, die ihn zu diesem Schritte bewog, sondern der Wunsch sich ganz dem Krebsinstitute, das seiner Initiative und Schaffenskraft sein Entstehen verdankt, zu widmen. Möge es ihm vergönnt sein, noch viele Jahre mit an der Spitze Jener zu stehen, die es sich zur Lebensaufgabe gemacht haben, die gefürchtetste aller Krankheiten zu bekämpfen.

Von so einschneidender Bedeutung der Rücktritt des langjährigen Chefs für die Klinik auch war, er wurde noch empfindlicher dadurch, dass noch andere Personaländerungen vorfielen. So hatten die bisherigen beiden Oberinnen gleichzeitig ihren Dienst gekündigt um sich selbstständig zu machen. Ausserdem verliessen die Herren Assistenten Dr. Lewisohn, Werner, Liebl und Eloesser die Klinik. Die drei letzteren folgten Czerny ins Krebsinstitut. Auch unter den Operations- und Laboratoriumsdienern gab es mannigfache Austritte und Verschiebungen. Besonders war zu beklagen der Abgang des vorzüglich geschulten 1. Operationsdieners und des Röntgenlaboratoriumsdieners.

All diese Katastrophen hat die Klinik jedoch ohne besondere Störung überwunden. Von Czerny's thatkräftiger Hand und zielbewusstem Geist durch die Arbeit eines Menschenalters fest ineinander gefügt ging das Räderwerk der grossen Maschine gleichmässig und ruhig weiter.

Am ersten Oktober übernahm ich die Leitung des klinischen Betriebs und hatte das Glück, gleich im Anfang gute und tüchtige Mitarbeiter an Stelle der abgegangenen Hilfskräfte zu finden.

Der Badische Frauenverein verpflichtete mich zu grossem Dank, indem er mir als Ersatz für die beiden bisherigen Oberinnen eine ausgezeichnete Kraft zur Verfügung stellte in Frl. E. Albrecht, die bisher der Ohrenklinik vorgestanden hatte. Frl. Albrecht erklärte sich sogar bereit, den Dienst allein zu versehen: eine Arbeit, die bei dem grossen Betriebe der Klinik ein nicht geringes Mass von Energie, Ausdauer und Takt erfordert.

Als Assistenten traten neu ein die Herren: Dr. Daneel, Dr. Roith (von der gynäkologischen Klinik) und Dr. Colmers. Letzterer war schon früher Volontärarzt, nahm jedoch seine Entlassung um den russisch-japanischen Feldzug als Delegierter des roten Kreuzes mitzumachen.

Auch für die so wichtigen Dienerstellen im Operationssaale, Röntgeninstitut und Laboratorium fand sich passender Ersatz.

Bauliche Veränderungen wurden im abgelaufenen Jahre nicht vorgenommen. Nur bei Baracke Nr. 2 machten sich einige Schäden bemerkbar, die sofort beseitigt werden mussten. Im Anschlusse an die Renovierungsarbeiten wurde die Baracke gleichzeitig modernisiert, was freilich zur Folge hatte, dass sie die letzten 3 Monate des Jahres nicht belegt werden konnte, und zu einer chronischen Ueberfüllung der anderen Krankenzimmer führte.

Im inneren Dienste und überhaupt im ganzen Betrieb kamen im letzten Quartale des Jahres keine nennenswerten Aenderungen vor. Herr Prof. Voelcker blieb als 1. Assistent thätig. Er unterstützte mich thatkräftig in der Leitung der Klinik und seiner Erfahrung und treuen Beihilfe habe ich es zu verdanken, dass ich mit allen Einzelheiten der hiesigen klinischen Verhältnisse rasch vertraut wurde.

Für die Poliklinik sorgte mit grossem Eifer der zweitälteste Assistent, Herr Doc. Dr. Arnsperger.

Der vorliegende Jahresbericht wurde von Herrn Prof. Voelcker redigiert und von ihm, sowie den Herren DDr. Arnsperger, Hirschel, Baisch, Roith, v. Lichtenberg, Nast-Kolb, Colmers, Daneel, Metzner und Looser bearbeitet.

Der Bericht zeigt, welche gewaltige Arbeit widerum während des verflossenen Jahres geleistet wurde und giebt in nackten Ziffern die unmittelbaren Operationsresultate wieder. Die Anordnung und

Bearbeitung des Stoffes ist die gleiche geblieben wie in den früheren Berichten. Es schien mir das schon aus dem Grunde geboten zu sein, weil während der ersten drei Quartale des Berichtjahres die Klinik noch unter Czerny's Leitung stand und sich die bisherige Art der Berichterstattung bei meinem Vorgänger bewährt hat.

Ueber den Wert eines klinischen Jahresberichtes kann man verschiedener Ansicht sein. Das eine ist sicher, dass den meisten Nutzen davon in erster Linie die Aerzte der Klinik selbst haben. Alles das, was während eines Arbeitsjahres vorgefallen, wird noch einmal ans Licht gezogen, gesichtet, kritisch betrachtet und manche Lehre für die Zukunft daraus geschöpft zum Heile der Kranken.

Aber auch für den ferner Stehenden können Jahresberichte, wenn sie regelmässig erscheinen — und gerade darin liegt das Wesentliche — von Nutzen sein. In ununterbrochener Reihe zusammengestellt, beleuchten sie die Wandlungen, die sich auf dem Gebiete der Chirurgie oft unmerklich vollziehen, indes jeder einzelne für sich über die momentan gebräuchliche Indikationsstellung und Operationstechnik Aufschluss giebt. Sie sollen ferner unverblümt und ungeschminkt die Operationsresultate bringen, und dabei ganz besonders gerade etwaige Misserfolge hervorheben.

Dass so verfasste Berichte nicht wertlose Anfüllungen der Bibliotheken darstellen, sondern brauchbare Nachschlagebücher für den praktischen Chirurgen, davon bin ich fest überzeugt und darum habe ich mich auch gerne bereit erklärt die Jahresberichte der Heidelberger chirurgischen Klinik im direkten Anschlusse an die Czerny'schen ferner herauszugeben.

A. Stationäre Klinik.

I. Allgemeiner Teil.

(Bearbeitet von Prof. Dr. Voelcker.)

Die Zahl der Krankenbetten hat sich gegen das Vorjahr nicht geändert: III. Klasse 173 Betten, I. und II. Klasse 42 Betten.

Zahl der verpflegten Kranken:

Männlich . . .	1804	(1885)[1]
Weiblich . . .	968	(902)
Sa.	2772	(2787).

Von diesen wurden aus dem Jahre 1905 übernommen:

Männer . . .	99
Weiber . . .	48
Sa.	147.

Die Summe der Verpflegungstage betrug im Jahre 1906: 64 510 (64 561).

Die Verpflegungssätze sind:

I. Klasse . .	8.50 M.
II. Klasse . .	6.00 M.
III. Klasse . .	2.50 M.
Kinder unter 10 Jahren . .	2.00 M.
Wenn mit Begleitung . .	1.25 M.

1) Die eingeklammerten Zahlen entsprechen dem Jahre (1905).

Krankenbewegung in den einzelnen Monaten.

	Zahl der Patienten.	Zahl der Verpflegungstage.
Januar	236	6493
Februar	208	4420
März	180	4903
April	223	5168
Mai	278	6425
Juni	226	4843
Juli	244	6154
August	191	4967
September	202	4694
Oktober	226	4353
November	210	4333
Dezember	162	4644

Operationen wurden im Ganzen 1917 (1831) ausgeführt. Dieselben verteilen sich auf die einzelnen Operateure wie folgt: Czerny 247, Narath 93, Voelcker 305, Arnsperger 90 Hirschel 160, Werner 67, Lewisohn 92, Baisch 141 v. Lichtenberg 175, Looser 68, Liebl 89, Metzner 77, Nast-Kolb 206, Roith 16, Colmers 22, Daneel 20, Praktikanten 49.

Auf Praktikanten entfallen weit mehr Operationen als früher (6). Das erklärt sich durch die Einrichtung der Medizinalpraktikanten. Wir hatten im Jahre 1906 eine Dame und 4 Herrn als Medizinalpraktikanten.

Operationen des Jahres 1906.

1. Trepanationen	11	8. Ranula	2
2. Gesicht und Schädeltumoren event. mit Plastik	35	9. Wangenpapillom	1
3. Rhinoplastik	3	10. Epulis	1
4. Lippenplastik	2	11. Tonsillartumor	5
5. Exenteratio orbitae	1	12. Oberkieferresektionen	4
6. Gehirntumor	1	13. Unterkieferresektionen	4
7. Zungengeschwülste	9	14. Hasenschartenoperationen	7
		15. Gaumenspaltenoperationen	13
16. Hypoglossusnaht	1	23. Exstirpation eines Lymphangioma colli	1
17. Caput obstipum	3	24. Laryngofissur	1
18. Tracheotomie	7	25. Larynxexstirpation	1
19. Lymphomexstirpation	40	26. Dilatation einer narbigen Kehlkopfstenose	1
20. Maligne Halslymphome	6		
21. Strumaoperationen	87		
22. Maligne Strumen	3		

27. Rippenresektionen bei Caries 11
bei Empyem 12
28. Thoracoplastik 1
29. Tracheotomie bei Fremdkörper im Bronchus 1
30. Geschwulstexcisionen an den Weichteilen von Brust und Rücken 5
31. Resectio artic. sterno-clavic. 2

32. Laparotomien bei Verletzungen, Peritonitis, Ileus, Darmgangrän und Probelaparotomie 39
33. Laparotomie bei Peritonitis tub. 8
34. Typhlostomie 3
35. Colostomie 5
36. Ileocolostomie 3
37. Enteroanastomose 1
38. Darmresektionen 14
39. Pankreascysteneinnähung 1

40. Gastroenterostomie 41
bei gutartiger Stenose mit Knopf 25
mit Naht 6
bei bösartiger Stenose 10
41. Resectio ventriculi 23
bei Ulcus 2
bei Carcinom 18
mit Colonresektion 3
42. Gastrostomie 5
43. Jejunostomie 1

44. Appendektomie 81
im Anfall 51
im Intervall 30
45. Radikaloperation 155
bei Leistenhernie 144
bei Schenkelhernie 11
46. Incarcerierte Leistenhernie 14
47. Incarcerierte Schenkelhernie 9
48. Taxis 4
49. Epigastrische Hernien 6
50. Nabelhernien 9
51. Postoperative Bauchbrüche 10
52. Recidivhernien 7

53. Rectumcarcinom 10
Resektion 6
Amputation 4
54. Steissteratom 1
55. Beckentumor 5
56. Mastdarmfistel 18
57. Hämorrhoiden 7
58. Rectumprolaps 1

59. Abscessincisionen 4
60. Cholecystendyse 1
61. Cholecystostomie 9
62. Cholecystektomie 16
63. Hepaticusdrainage 2
64. Hepaticusdrainage + Cholecystostomie 2
65. Hepaticusdrainage + Cholecystektomie 17
66. Cysticusdrainage und Cholecystostomie 1
67. Cholecystostomie und Gastroenterostomie 1
68. Cholecystostomie und Appendektomie 1
69. Choledochoduodenostomie und Cholecystostomie 1
70. Cholecystogastrostomie 1
71. Probelaparotomie 5
72. Tamponade bei Leberruptur 1
73. Talma 1
74. Kastration 21
bei Tub. 15
bei Varicocele 2
bei Hydrocele 2
bei Tumor 2
75. Hydrocelenoperation 21
76. Nebenhodenresektion 3
77. Bassini mit Varicenresektion bei Varicocele 4
78. Exstirpatio bei Hydrocele funiculi 5
79. Venenresektion bei Varicocele 4
80. Prostatectomia perinaealis 4
81. Prostatectomia suprapubica 4

82. Kolporrhaphien 4
83. Uterusexstirpation 6
vaginal 1
abdominal 5
84. Kurrettement 5
85. Portioamputation 3
86. Ovariotomie 7

87. Mammatumoren		31		Amputationen	25
Enukleationen	4			Recidivoperationen	2
88. Lithotripsie		1	93. Urethralnaht		2
89. Sectio alta		5	94. Circumcision		4
bei Stein	1		95. Penisamputation		3
bei Tumor	4		96. Nephrotomie		1
90. Nierenresektion		1	97. Nephropexie		5
91. Nephrektomie		13	98. Transperitoneale Nephropexie		1
92. Urethrotomie		2			
99. Amputationen v. Extremitäten		25	Hüfte	1	
Oberarm	1		103. Knochennähte		1
Vorderarm	2		104. Arthrotomien		4
Finger	1		105. Knochentrepanationen		9
Oberschenkel	16		106. Sequestrotomien		10
Unterschenkel	5		107. Osteotomie		4
100. Exartikulationen		18	108. Streckverbände in Narkose		3
Finger	15		109. Exstirpation von Tumoren der Extremitäten		11
Zehen	2		110. Sehnennaht		1
Hüfte	1		111. Nervennaht		3
101. Gelenkresektionen		24	112. Sehnentransplantation		9
Schulter	6		113. Syndactylieoperation		1
Ellbogen	1		114. Varicenexstirpation		7
Handgelenk	2		115. Versch. kleinere Operationen		625
Hüfte	2		116. Gipsverbände und Untersuchung in Narkose		30
Knie	10				
Fussgelenk	1				
Fuss und Mittelfuss	2				
102. Reposition von Luxationen		6			
Oberarm	3				
Vorderarm	1				
Daumen (blutig)	1				

Tabelle der Narkosen.

Chloroform	955	Morphium-Scopolamin	5
Aether	194	Billrothmischung	163
Morphium-Chloroform	275	Lokalanästhesie	218
Chloroform-Aether	36	Lumbalanästhesie	33
Sauerstoff-Chloroform	10	Kein Narkosenmittel	28

Man bemerkt gegenüber den früheren Jahresberichten den Gebrauch der Billrothmischung, welche seit dem Wechsel der Direktion (Oktober 1906) vielfach angewandt wird.

Einmal haben wir einen typischen Chloroformtod erlebt: zu Beginn der Narkose plötzlich und trotz aller Wiederbelebungsmittel Exitus. Es handelte sich um einen 47jährigen Mann (Nr. 2406), bei welchem $^1/_2$ Jahr vorher ein Rectumcarcinom mit Glück exstirpiert worden war und nur der künstliche After, welcher vor der Radikaloperation angelegt worden war, geschlossen werden sollte. Noch ehe die kleine Operation begonnen war, passierte das Unglück.

Uebersicht über die Todesfälle des Jahres 1906.

(122 Fälle.)

(Zusammengestellt von Dr. Colmers.)

A. Verletzungen.

(17 Fälle: 13 M., 4 W., op. 6.)

6 Schussverletzungen, 6 Frakturen, 3 Verbrennungen, 1 Verletzung innerer Organe, 1 Tetanus nach Maschinenverletzung.

a) Schussverletzungen.

1. Nr. 358. 12j. Knabe. † 21. II. 06. Wurde am 28. I. 06 aus Versehen mit einem 5 mm Tesching aus 3 m Entfernung in den Hinterkopf geschosssen. Wird mit vollkommen benommenem Sensorium eingeliefert. Sofortige Operation. Erweiterung der Einschussöffnung. Tamponade des verletzten Sinus transversus. Zunächst Besserung, Rückkehr des Sensoriums. Hirnprolaps, Entleerung reichlicher zertrümmerter Gehirnmassen aus der Wunde. Allmähliche Verschlimmerung, Exitus unter den Anzeichen einer eitrigen Meningitis. — Klin. Diagn.: Schädelschuss-Gehirnzertrümmerung. Verletzung des Sinus transversus. Meningitis purulenta. Sektion gerichtlich.

2. Nr. 1018. 22j. Mann † 8. V. 06. In der Nacht zum 1. V. Suicidversuch. Schuss in die Herzgegend. Am 1. V. vormittags unmittelbar nach der Einlieferung Laparotomie. Naht des Magens, Tamponade des Bauches. Besserung der Baucherscheinungen; Exitus an linksseitiger septischer Pleuritis. — Klin. Diagn.: Schussverletzung der linken Pleura, des Magens, des Pankreas. — Anat. Diagn.: Schussverletzung: Einschuss 6. linker Intercostalraum. Doppelte Pleuraverletzung; Loch im Zwerchfell, in vorderer und hinterer Magenwand. Der Schusskanal verläuft weiter durch den Pankreasschwanz und den oberen Pol der linken Niere. Die Kugel findet sich hinten in der Fettkapsel der linken Niere. Linksseitiger Pyopneumothorax, Kompressionsatelektase des linken Unterlappens. Ausgedehnte Fettgewebsnekrose. Hypostase und Bronchopneumonien in der rechten Lunge.

3. Nr. 1400. 56j. Mann. † 12. VIII. 06. Pat. wird moribund eingeliefert. — Klin. Diagn.: Penetrierender Lungenschuss, linksseitiger Hämopneumothorax. Aspiration. Lungenödem rechts. Sektion verweigert.

4. Nro. 1432. 3j. Mädchen † 28. VI. 06. — Klin. Diagn.: Leberschuss. Sektion gerichtlich.

5. Nr. 1647. 21j. Mann. † 19. X. 06. Am 16. VIII. 06 Tentamen suicidii — Magenschuss — Laparotomie, Naht der Ein- und Ausschussöffnung im Magen. Später Pleuraempyem, deshalb l. Thorakotomie. — Klin. Diagn.: Lungentuberkulose, besonders links. Linksseitiges Empyem.

— Anat. Diagn.: Hochgradige beiderseitige Lungentuberkulose, käsige Bronchitis und diffuse Bronchopneumonie. Pneumonische Infiltration beider Unterlappen, Caverne in der rechten Spitze. Ileumgeschwüre, verkalkte Mesenterialdrüsen. Magenwunden verheilt, Perigastritis adhaesiva.

6. Nr. 2513. 15j. Knabe. † 10. XII. 06. Am 15. XI. mit Flobert von hinten in die linke Flanke geschossen. Einschuss neben der Wirbelsäule unter der 12. Rippe, Kugel vorn über der 12. l. Rippe fühlbar. 3 Stunden nach der Verletzung eingeliefert. Sofortige Laparotomie. Naht der vorderen und der hinteren Magenwand. Niere, die am Hilus durchschossen ist, wird tamponiert. Verlauf von Anfang an fieberhaft. Am 4. Tag linksseitige Pleuritis. Am 16. Tag Punktion; ergiebt seröses Exsudat. Am 18. Tag 2. Punktion: eitriges Exsudat. Rippenresektion, darauf etwas Besserung; am 8. XII. plötzlich Hämaturie, gallig-hämorrhagisches Erbrechen. Keine peritonitischen Symptome. Rascher Verfall, Exitus. — Klin. Diagn.: Bauchschuss mit Nieren- und Darmverletzung. Sekundäre eitrige Pleuritis. Pankreasnekrose? Sektion gerichtlich.

b) Frakturen.

7. Nr. 68. 39j. Mann. † 23. II. 06. Am 9. IX. 05 Sturz von einer Leiter aus Höhe von 2—6 m. Am 10. IX. 05 Aufnahme in die Klinik. Paraplegie beider Beine, völlige Anästhesie vom Rippenbogen bis zu den Fussspitzen. Mastdarm- und Blasenlähmung. Vom 18.—24. IX. 05 rechtsseitige Pneumonie, die überstanden wird. Später Decubitalgeschwür an der Unterseite des Penis, das nach mehrwöchiger Behandlung ausheilt. Decubitalgeschwür der Kreuzbeingegend etc. Vom 16. I. bis 24. I. 06 Erysipel am rechten Bein. Unter den Erscheinungen der Herzinsufficienz Exitus. — Klin. Diagn.: Wirbelsäulenbruch in Höhe des 8. Brustwirbels mit Quetschung des Rückenmarks. — Anat. Diagn.: Ausgeheilte Zertrümmerung des 9. Brustwirbels. Ankylose und Winkelstellung mit dem 8. Brustwirbel, Status post Myelit. transv.; altes Hämatom der Dura; auf- und absteigende Degeneration. Decubitus, Sepsis, weiche Milz. Cystitis purulenta. Hypostasen in beiden Lungen.

8. Nr. 526. 65j. Mann. † 21. III. 06. Am 16. II. stürzte ein Mauerabschnitt dem Pat. auf den linken Unterschenkel. Röntgenbild: Fraktur beider Unterschenkelknochen in der Mitte, beträchtliche Dislokation ad latus et ad longitudinem. Streckverband. Am 14. III. 06 Gipsverband. Während der letzten Tage starker Hustenreiz und Auswurf. Reichliches Rasseln über beiden Unterlappen. — Klin. Diagn.: Akut einsetzende Herzschwäche bei Fractura cruris sin. — Anat. Diagn.: Splitterfraktur der linken Tibia, Fraktur der linken Fibula, Hämatom. Thrombus in der Vena tibialis postica. Embolie und Thrombose der Zweige der Art. pulmonalis beiderseits, Lungenemphysem und -ödem, Hypostase. Lipomatosis cordis. Erweiterung der Aorta ascendens. Arteriosklerose der Aorta und

der Coronararterien. Interstitielle Processe in beiden Nieren. Hämorrhagische Infiltration des Oesophagus. Divertikel am vertikalen Teile des Duodenums. Hernia inguinis. extern. scrotalis sin. Balkenblase und Blasendivertikel, Erweiterung der Ureteren und der Nierenbecken.

9. Nr. 874. 29j. Mann. † 17. IV. 96. Am Morgen des 17. IV. fiel Pat. aus einer Höhe von 7 m von einem Gerüst. Er war bewusstlos und blutete aus Nase, Mund und linkem Ohr. Puls 50, Wunde an der Stirn. Stirbt wenige Stunden nach der Einlieferung. — Klin. Diagn.: Schädelbasisfraktur. — Anat. Diagn.: Ausgedehnte subdurale und subpiale Hämorrhagien. Zertrümmerung der Gehirnsubstanz der Frontal- und Temporallappen. Schädelbasisfraktur: Ausgedehnte Fissuren an beiden Dächern der Paukenhöhle links mehr als rechts, Fissuren in beiden Orbitaldächern, ausgedehnte Fissur im Hinterhauptsbein. Hyperämie der Lungen, Milz und Nieren.

10. Nr. 1584. 25j. Mann. † 10. VII. 06. Pat. geriet am 9. VII. 06 in eine Transmission und wurde sofort nach der Verletzung in die Klinik eingeliefert. Amputation der Unterschenkel in der Mitte (Lumbalanästhesie). Pat. erholt sich anfangs unter Excitantien. Nach 24 Stunden unter rasch zunehmender Herzschwäche Exitus. — Klin. Diagn.: Zertrümmerung der Unterschenkel, multiple Rippenfrakturen. Hautemphysem. Sektion gerichtlich. — Mikrosk. Diagn.: Fettembolie der Lungen.

11. Nr. 1616. 45j. Mann. † 12. VII. 06. Am 11. VII. 06 Sturz eines Fasses auf die Brust des Pat. Tod im Collaps. — Klin. Diagn ; Herzlähmung. — Anat. Diagn.: Fraktur der 2. und 4. Rippe rechts, der 2. Rippe links. Lungenödem und Hypostase. Arteriosklerose.

12. Nr. 548. 23j. Mann. † 9. XII. 06. Am 20. II. 06 Sturz aus 3 m Höhe auf harten Boden. Bewusstlosigkeit, Blutung aus dem rechten Ohr, Erbrechen. Lähmung beider Beine, der Blase und des Mastdarms. Bis Juli 1906 Besserung; Heilung eines anfänglichen Decubitus. Seit August zunehmende Verschlechterung; Cystitis, starke Druckempfindlichkeit der linken Nierengegend, Decubitus. Seit November Nekrose des Os sacrum; stark remittierendes Fieber bis 40°. Seit 30. XI. Abgang von Blut und Eiter mit dem Stuhl; Urin stinkend, alkalisch. Seit 4. XII. Anurie. Katheterismus misslingt, mit weichem Katheter falscher Weg. — Vom Rectum aus Katheter submukös palpabel. Am. 7. XII. entleert sich aus der Harnröhre ein wenig Blut und Eiter. Sopor. Exitus. — Klin. Diagn.: Geheilte Fraktur der Brustwirbelsäule in Höhe des 9. Brustwirbels, Kompression und teilweise Zerstörung des Rückenmarks, wahrscheinlich von vorne. Geheilte Schädelbasisfraktur. Ausgedehnter Decubitus, Cystitis, Pyelitis, Nephritis. Durchbruch der linksseitigen Pyonephrose in den Dickdarm (?). Fausse route. — Anat. Diagn.: Winkelige Ineinanderkeilung des 9. und 10. Brustwirbels, Gibbus, Kompression des Rückenmarks, auf- und absteigende Degeneration. Geheilte Fraktur des

rechten Schläfenbeins (Pyramide und Schuppe). Multiple alte Erweichungsherde im Gehirn. Kontrakturen und Atrophie der Beine. Decubitus. Jauchige Cystitis und Uretero-Pyelitis. Konkremente in den Nierenbecken, besonders links. Schwere parenchymatöse Nephritis. Defekt in der Pars membranacea urethrae. Paraurethrale Gangränhöhlen. Diphtherie des Rectums, beginnende des Colons. Lungenemphysem und Hypostase. Myodegeneratio cordis. Enge Aorta.

c) Verbrennungen.

13. Nr. 1800. 23j. Mädchen. † 4. VIII. 06. Pat. versuchte Abends das Herdfeuer mit Petroleum anzuzünden; dabei gerieten ihre Kleider in Brand. Wird sofort in die Klinik verbracht. Haut des Körpers vom Kinn abwärts in mehr als $^{2}/_{3}$ ihrer Oberfläche braun gefärbt und vielfach verkohlt. Atmung sterkorös, Puls kaum fühlbar. Dauerbad. Nach wenigen Stunden Exitus. — Klin. Diagn.: Verbrennung II. und III. Grades am ganzen Körper. — Anat. Diagn.: Verbrennung II. und III. Grades der ganzen Körperoberfläche.

14. Nr. 1872. 15j. Mädchen. † 16. VIII. 06. Am 15. VIII. Abends verbrannte sich Pat. beim Anzünden einer Lampe. Die leichten Kleider gerieten in Flammen und konnten erst nach einiger Zeit gelöscht werden. Sofort in die Klinik eingeliefert. Ausgedehnte Verschorfung und Blasenbildung der Haut, etwa $^{1}/_{3}$ der Körperoberfläche betreffend. Dauerbad, Campher. Exitus im Collaps. — Klin. Diagn.: Verbrennung II. und III. Grades. Sektion verweigert.

15. Nr. 1925. 35j. Frau. † 23. VIII. 06. Am 22. VIII. mittags versuchte Pat. das Herdfeuer mit Petroleum anzuzünden. Die Flammen schlugen dabei heraus und setzten ihre Kleidung in Brand. Ausgedehnte Verschorfung und Blasenbildung an beiden Armen und Händen, im Gesicht und am Rücken. Dauerbad, Kochsalzinfusion etc. Nach 24 St. Exitus unter zunehmender Herzschwäche. — Klin. Diagn.: Verbrennung II. und III. Grades. Sektion verweigert.

d) Verletzung innerer Organe.

16. Nr. 1877. 43j. Mann. † 23. VIII. 06. Am 11. VIII. wurde Pat. mit einer schweren Eisenstange gegen den Unterleib geschlagen, hatte sofort heftige Schmerzen. Am 15. VIII. mit Zeichen diffuser Peritonitis eingeliefert. Laparotomie ergiebt Darmperforation. Resektion eines 10 cm langen Stückes. Anfangs Besserung, Fieberabfall, spontan Stuhlgang. Dann jedoch heftigste Durchfälle, hämorrhagische Nephritis. Eitrige Bronchitis. Seit 22. VIII. in der Wunde Kotfistel. Unter zunehmenden septischen Erscheinungen Exitus. — Klin. Diagn.: Peritonitis diffusa nach Darmperforation im rechten Hypogastrium. Laparotomie. Darmresektion. Sepsis. Hämorrhagische Nephritis. — Anat. Diagn.: Status post laparotomiam et resectionem ilei. Contusio ilei, Peritonitis an den gequetschten Darmschlingen, Perforation nach der Bauchwunde, abgesackter Abscess.

Eitrige Peritonitis im kleinen Becken. Hämorrhagische Infarkte der Blasenschleimhaut. Endocarditis verrucosa mitralis. Pneumonie beider Unterlappen, Atelektase des Mittellappens, vikariierendes Emphysem der Oberlappen.

e) Tetanus.

17. Nr. 2183. 50j. Mann. † 9. X. 06. Am 30. IX. Maschinenverletzung des rechten Vorderarms, handtellergrosse Weichteilwunde, die fast den Knochen erreicht. Am 7. X. nach bisherigem völligem Wohlbefinden klonische Krämpfe im r. Arm, bald darauf Trismus. Am 8. X. allgemeine, häufige Krampfanfälle, nach 24 St. Exitus let. — Klin. Diagn.: Allgemeiner Tetanus nach Weichteilverletzung des r. Vorderarms. — Anat. Diagn.: Missfarbige Wunde am r. Vorderarm. Hyperämie sämtlicher Organe. Lungenemphysem.

B. Akute eitrige Infektionen.

(12 Fälle: 8 M., 4 W., op. 10.)

8 Sepsis und Pyämie, 4 andere eitrige Infektionen.

a) Sepsis und Pyämie.

18. Nr. 1473. 19j. Mann. † 23. VI. 06. Vor 14 Tagen Furunkel an der rechten Wange, der auswärts mit Kreuzschnitt gespalten wurde. Statt Besserung soll kontinuierliche Verschlechterung gefolgt sein. Patient wird moribund am 23. VI. in die Klinik eingeliefert. Sofortige Incision der Phlegmone. Fortschreitende Herzschwäche. Exitus im Collaps. — Klin. Diagn.: Rechtsseitige Halsphlegmone von einem Furunkel ausgehend. Sepsis. — Anat. Diagn.: Phlegmone des Halses. Lymphadenitis der Umgegend. Sepsis. Milztumor. Abscesse der Lungen, des Myocards und der Nieren. Kleiner Abscess der rechten Tonsille. Oedem der Lungen. Fettinfiltration der Leber.

19. Nr. 1955. 43j. Frau. † 14. IX. 06. Ohne bekannte Ursache am 16. VIII. erkrankt mit Schmerzen im rechten Kniegelenk. Dauernd hohes Fieber. Grosser Weichteilabscess am rechten Oberschenkel, Kultur ergiebt Streptokokken. — Klin. Diagn.: Sepsis. Ausgangspunkt unbekannt. — Anat. Diagn.: Sepsis. Abscesse am rechten Oberschenkel und in der rechten Brustmuskulatur; Milztumor. Cystitis diphtherica. Pyelitis catarrhalis, partialis haemorrhagica, Pyelonephritis parenchymatosa. — Mikroskop. Diagn.: Trübung der Nierenrinde, eitrige Infiltration des Marks. Eiter in den Harnkanälchen, Streptokokken.

20. Nr. 2068. 40j. Frau. † 14. IX. 06. Vor 10 Tagen Karbunkel der Wange. Aufnahme am 12. IX. mit grosser Kopfphlegmone. Exitus unter zunehmender Dyspnoe und Herzschwäche. Kultur: Staphylococcus albus. — Klin. Diagn.: Phlegmone des Kopfes und Sepsis nach Wangenkarbunkel. Beginnende Bronchopneumonie. — Anat. Diagn.: Phlegmone der rechten

Gesichtshälfte (Incision). Sepsis. Weicher Milztumor. Multiple metastatische Abscesse in den Lungen. Pleuritis fibrino-purulenta.

21. Nr. 74. 9jähr. Knabe. † 22. IX. 06. Am 14. IX. Eintritt mit einer Stichverletzung der linken Fusssohle. Erweiterung des Stichkanals, Entleerung eines subfascialen Abscesses. Pyämie. Letzte Tage starke Dyspnoe. — Klin. Diagn.: Pyämie (Metastasen im r. Sprunggelenk, im Oberkiefer?) von einer Fussphlegmone und einer Thrombophlebitis des Unterschenkels ausgehend. Lobuläre Pneumonien. — Anat. Diagn.: Phlegmone des linken Fusses und Unterschenkels. Sepsis. Weiche Milz. Multiple Abscesse in den Lungen, besonders zahlreich rechts; infolgedessen Atelektase des rechten Mittel- und Unterlappens. Miliare Abscesse in den Nieren. Pericarditis serofibrinosa purulenta incipiens.

22. Nr. 2194. 42j. Mann. † 2. X. 06. Von der Irrenklinik mit ausgedehnter Lymphangitis des linken Fusses eingeliefert. Tod an Herzschwäche. — Klin. Diagn.: Lymphangitis, Thrombophlebitis cruris sin., Phlegmone pedis. Katatonie. — Anat. Diagn.: Sepsis: septischer Milztumor, Pleuritis fibrino-purulenta; Abscesse in Lungen und Nieren, Trübung der letzteren. Hämorrhagien in Magen- und Darmschleimhaut.

23. Nr. 1412. 4j. Knabe. † 3. XI. 06. Am 21. X. ganz leichte Kopfverletzung (Hautwunde) mit der Spitze eines eisernen Hakens. Seit 23. X. hohes Fieber. Aufnahme am 24. X.: Kopfwunde etwas eitrig belegt, Knochen nicht verletzt, keine zentralen Erscheinungen. Temperatur 40,8. Am 29. X. beim Auftreten minimaler Gehirnsymptome Trepanation: Eitrige Osteomyelitis des Schädels, zwischen Knochen und Dura massenhaft Eiter. Keine Besserung. Seit 2 Tagen Lähmung der linken Extremitäten. Zunehmende Benommenheit. — Klin. Diagn.: Eitrige Osteomyelitis des Schädels (nach Kopfverletzung). Eitrige Meningitis, besonders der Konvexität. — Anat. Diagn.: Aeussere und innere eitrige Pachymeningitis und cirkumskripte eitrige, diffuse seröse Leptomeningitis der Konvexität. Thrombose des Sinus sagittalis superior. Metastatische Abscesse in der rechten Lunge und in beiden Nieren, eitrige rechtsseitige Pleuritis. Kompression des rechten Unterlappens, diffuse eitrige Bronchitis. Linksseitige Bronchopneumonie. — Mikroskop. Diagn.: Staphylomykose.

24. Nr. 2623. 15j. Knabe. † 4. XII. 06. Seit 24. XI. 06 erkrankt. Bei der Aufnahme am 1. XII. bereits septisch. Incision eines Abscesses am r. Oberschenkel, Stauung. Stauung am r. Oberarm. Verschlechterung des Allgemeinbefindens, Benommenheit. 4. XII. Aufmeisselung des rechten Femur. Diffuse eitrige Osteomyelitis ohne grösseren Abscess. 4 Stunden nach der Operation Exitus. Im Eiter Staphylococcus aureus. — Klin. Diagn.: Akute metastasierende Osteomyelitis des rechten Femur. Septicopyämie. — Anat. Diagn.: Diffuse eitrige Osteomyelitis des rechten Femur, das ausgedehnt aufgemeisselt ist. Status nach Eröffnung eines periostalen Abscesses am unteren rechten Radiusende. Akute eitrige rechtsseitige Gonarthritis. Metastatische Abscesse und Infarkte in Lungen, Nieren, Myo-

card. Frische verrucöse Endocarditis der Mitralis und der Aortenklappen. Hautpetechien. Weicher Milztumor. Trübung der Leber und der Nieren. Chronische Schwellung der Gaumentonsillen. — Mikrosk. Diagn.: Infarkte mit centraler Abscedierung in Lungen und Nieren. Lymphome in der Leber. Staphylokokken in den Abscessen. In den Nieren komplete Kokkenembolien in den Glomerulis, Kokken auch in den Harnkanälchen (Ausscheidung).

25. Nr. 38. 3½j. Knabe. † 19. I. 06. Mitte November 05 Otitis media dextra. Mitte Dezember nach plötzlicher Erkrankung Lähmung der rechten Körperseite. Zeitweise Temperatursteigerungen, keine Hirndruckerscheinungen. Schlucklähmung. 19. I. 06 Trepanation über der linken Centralwindung, ohne dass ein Herd gefunden wurde. — Klin. Diagn.: Encephalitis (Hirnabscess?) Bronchopneumonie. — Anat. Diagn.: Status nach Trepanation des linken Schädeldachs (mehrere Trepanationsbohrlöcher). Hämatom der Dura entsprechend diesen Oeffnungen. Meningeale Reizung. Encephalitis acuta, partialis purulenta (im grossen Ganglion und in der inneren Kapsel links), Milztumor.

b) Andere eitrige Infektionen.

26. Nr. 468. 56j. Frau. † 24. II. 06. Am 26. I. 06 mit Stechen auf der r. Brustseite erkrankt. Auf medicinischer Klinik Punktion eines Pyopneumothorax. Vor 10 Tagen Verlegung auf die chirurgische Klinik. Rippenresektion. Anfangs Fieberabfall, seit 2 Tagen akuter Anstieg. Wahrscheinlich Eiterretention (uneröffneter Abscess?). — Klin. Diagn.: Bronchopneumonie, rechtsseit. Empyem (perforierter Lungenabscess?). Myocarditis. Pericarditis. — Anat. Diagn. Rippenresektion, Empyema pleurae dextrae. Kompression der rechten Lunge, geringe Verdrängung des Herzens. Hypostase der linken Lunge, alte Spitzennarbe mit Kalkinkrustationen. Hydropericard (125 ccm), Myocarditis fibrosa, Endocarditis chron. Coronarsklerose. Fettleber mit geringer Cirrhose. Stauungskatarrh des Magendarmkanals. Subseröse Uterusmyome.

27. Nr. 700. 37j. Mann. † 19. III. 06. Seit 7. II. 06 an Typhus abdominalis erkrankt. Gute Rekonvalescenz. Seit 14. III. wieder Temperaturanstieg. Punktion der linken Pleurahöhle ergiebt Eiter. 17. III. Verlegung in die chirurgische Klinik, Rippenresektion. — Klin. Diagn.: Posttyphöses Empyem. Bronchopneumonie. Herzschwäche. — Anat. Diagn.: Narben im untersten Ileum. Sepsis: weicher Milztumor, Status nach Berstung eines Infarktes oder Abscesses der Milz (?). Starke Hämorrhagie in die Peritonealhöhle, hämorrhagische Infarcierung des grossen Netzes und des linken Diaphragma. Linksseitige adhäsive diaphragmatische Pleuritis. Atelektase des linken Unterlappens. Verkalkung der Bronchialdrüsen.

28. Nr. 730. 24j. Frau. † 23. III. 06. Aufnahme ins Krankenhaus am selben Tage um 12 Uhr. Seit 4 Wochen krank. Punktion der rechten Pleurahöhle ergab vorgestern Eiter. Sofortige Operation beabsichtigt. Nach einigen Zügen Chloroform starke Dyspnoe (Aspiration). Operation aufgeschoben.

2 Stunden später Exitus. — Klin. Diagn.: Fötide Bronchitis, Lungenabscess mit Durchbruch in die rechte Pleurahöhle. — Anat. Diagn.: Rechtsseitiges abgesacktes Lungen-Empyem: Bronchitis foetida. Muskatnussleber. Milztumor. Trübung der Nieren.

29. Nr. 2398. 1½j. Knabe. † 8. XI. 06. Angeblich früher gesund. 3 Tage vor der Aufnahme erkrankt mit Atemnot und Schluckbeschwerden. Aufnahme am 3. XI. Eröffnung eines Retropharyngealabscesses vom Munde aus, dann 4 Tage Wohlbefinden. Unter ansteigender Temperatur tritt Dyspnoe ein, deshalb am 7. XI. Tracheotomia inferior. Besserung der Atmung. Im Lauf des 8. XI. zunehmende Herzschwäche, Exitus. — Klin. Diagn.: Retropharyngealabscess (Spondylitis cervicalis?) Bronchopneumonie. Mediastinitis posterior. — Anat. Diagn.: Eröffneter Retropharyngealabscess mit geringer Senkung, Oedem und Infiltration des retropharyngealen und ösophagealen Zellgewebes. Diphtherie des Larynx, der Trachea und der grösseren Bronchien. Emphysem des Halses und vorderen Mediastinums. Zerstreute pneumonische Herde. Lymphadenitis der oberen cervicalen Lymphdrüsen. Geringer Milztumor. Nabelhernie.

C. Tuberkulosen.

(12 Fälle: 8 M., 4 W., op. 7.)

6 Knochen- und Gelenktuberkulosen, 6 Tuberkulosen innerer Organe.

a) Tuberkulose der Knochen und Gelenke.

30. Nr. 48. 11j. Knabe. † 12. I. 06. Vor 2 Jahren Pleuritis und Pneumonie. Vor 1¼ Jahren mit Schmerzen in der rechten Hüfte erkrankt. Mehrfache Punktionen von Abscessen in der Hüftgegend. Seit 14 Tagen Erscheinungen von Meningitis. — Klin. Diagn.: Doppelseitige Coxitis. Tuberkulöse Meningitis. — Anat. Diagn.: Doppelseitige Coxitis tuberculosa mit Psoasabscessen und Senkungen längs der Adduktoren Meningitis cerebrospinalis tuberculosa. Kleinhirnkonglomerattuberkel. Pachymeningitis haemorrhagica externa. Alte tuberkulöse Bronchialdrüsen, alte tuberkulöse Herde des linken Unterlappens und des rechten Oberlappens. Pleuritis tuberc. sin. Miliare Tuberkulose der Pleuren, Lungen, Milz, Leber und Nieren.

31. Nr. 379. 4j. Knabe. † 27. II. 06. Seit 4 Wochen in der Klinik wegen Spondylitis und Senkungsabscess. 16. II. 06 Varicellen. 22. II. Diphtherie. Serumbehandlung. Temperatur nach 2 Tagen abgefallen. Belag seit gestern verschwunden. Heute früh Erbrechen, dann plötzlich Collaps und Exitus nach 15 Minuten. — Klin. Diagn. Spondylitis tuberculosa mit Senkungsabscess. Herzschwäche und Niereninsufficienz (postdiphtheritisch). — Anat. Diagn.: Wirbelcaries des 1. Lendenwirbels, Psoasabscess. Hämorrhagien der Blasenschleimhaut, Varicellen.

32. Nr. 717. 64j. Frau. † 21. IV. 06. — Klin. Diagn.: Tuberkulöse

Caries des Beckens. Lungentuberkulose. — Anat. Diagn.: Tuberkulöse Caries der rechten Beckenhälfte mit Fistelbildung am Rücken. Caries des r. Schultergelenks. Lungenemphysem, Tuberkulose beider Oberlappen. Eitrige Bronchitis. Pericarditis obliterans, Myodegeneratio cordis, Endocarditis chronica. Arteriosklerose, Altersniere, Muskatnussleber, multiple Uterusmyome.

33. Nr. 828. 2½j. Knabe † 3. V. 06. Seit ½ Jahre Schmerzen in der linken Hüfte. 20. IV. 06 Resektion des linken Hüftgelenks. Seit der Operation hohe Temperaturen; septische Erscheinungen. — Klin. Diagn.: Coxitis sin. tuberculosa. Resektion, Sepsis. — Anat. Diagn.: Bronchialdrüsentuberkulose links, Caverne und käsige Bronchopneumonien im rechten Unterlappen, miliare Tuberkel in der linken Spitze. Coxitis tuberculosa sin., periartikuläre Abscesse. Status nach Exkochleation und Resektion. Lungenemphysem und -ödem. Pharyngitis purulenta gangraenosa. Ascariden. Trichocephalus dispar.

34. Nr. 92. 992. 19j. Mädchen. † 22. V. 06. Seit Oktober 1903 Entzündung des rechten Fussgelenkes. Lange Zeit erfolglos behandelt. 11. XI. 05—11. III. 06 in hiesiger Klinik. Abscessincision, Exkochleation tuberkulöser Granulationen. Behandlung mit Stauung. Geringe Besserung. Wiedereintritt 30. IV. mit kontinuierlichem Fieber, wofür keine Erklärung durch den lokalen Prozess gegeben ist. Kopfschmerzen, die allmählich zunehmen. Nackensteifigkeit, Somnolenz. Stauungspapille. Im Liquor cerobrospinalis Leukocyten und Tuberkelbazillen. Von Seiten der Lungen nur bronchitische Symptome. Exitus an zunehmender Herzschwäche. — Klin. Diagn.: Meningitis tuberculosa bei Fusscaries. — Anat. Diagn.: Tuberkulöse Caries der rechten Fusswurzel. Tuberkulöse Meningitis. Rechtsseitige adhäsive Pleuritis, links miliare Pleuratuberkel. Miliartuberkulose der Lungen und Nieren. Myodegeneratio cordis. Perisplenitis fibrosa. Vernarbte Darmgeschwüre, Muskatnussleber. Cystitis. Endometritis haemorrhagica. Rechtsseitige Ovarialcyste.

35. Nr. 1271. 55j. Mann. † 25. VI. 06. — Klin. Diagn.: Tuberkulose der Lungen, der Wirbelsäule, der Scapula, mehrerer Rippen. — Anat. Diagn.: Hochgradige Anthrakose der Lungen, fibröse Perichondritis und Bronchopneumonie in beiden Oberlappen. Erweichung und Höhlenbildung nach anthrakotischer Induration. Verkäsung der mediastinalen Lymphdrüsen. Tuberkulöse Darmgeschwüre. Ausgedehnte Knochentuberkulose der unteren Hals-, der Brust- und Lendenwirbelsäule; paravertebrale und Psoasabscesse. Ausgeheilte Caries der 8. rechten Rippe.

b) Tuberkulose innerer Organe.

36. Nr. 1055. 32j. Frau. † 14. V. 06. Vor 1 Jahr Resektion von 40 cm Ileum mit Colon wegen Tuberkulose. Im Anschluss daran Fistelbildung. 11. V. 06 Versuch des Fistelverschlusses durch erneute Resektion und Vereinigung des Darmes End zu End. Am 3. Tage Temperatur-

anstieg. Erneute Darmfistel (wahrscheinlich höher sitzend als die Naht), am 4. Tage Exitus unter septischen Erscheinungen, keine Zeichen von Peritonitis. — Klin. Diagn.: Darmtuberkulose mit Fistel. Lymphadenitis tuberculosa mesenterica. Sepsis. — Anat. Diagn.: Status nach Darmresektion. Darmnaht in der Nähe der Flexura dextra (Ileum zu Colon). Decubitalfistel in der Nähe der Naht. Darmtuberkulose mit Stenosen. Cirkumskripte, eitrige Peritonitis (keine allgemeine Peritonitis). Septische Milz. Trübung der Nieren. Stauung der Leber.

37. Nr. 1081. 46j. Mann. † 9. V. 06. Einlieferung in die Klinik am 8. V. 06 wegen starker Atembeschwerden. Sollte am folgenden Tage tracheotomiert werden. In der Nacht plötzlicher Exitus ohne Cyanose. — Klin. Diagn.: Phthisis laryngis mit starker Stenose. Phthisis pulmonum. — Anat. Diagn.: Phthisis pulmonum. Wallnussgrosse Cavernen in beiden Spitzen, disseminierte Miliartuberkulose der übrigen Lunge. Starkes Oedem und Epithelwucherungen beider Stimmbänder, links geringe Erosion. Perichondritis caseosa cartilag. cricoid. Kleine Ulcera im Dünndarm. Starke Stauung sämtlicher Organe. Harnsäureinfarkt in beiden Nieren.

38. Nr. 1129. 27j. Mann. † 23. V. 06. Litt früher an tuberkulöser Peritonitis und Caries. Seit 6 Jahren ohrenkrank. Seit 3 Wochen meningeale Erscheinungen. Keine ausgesprochenen Herdsymptome. Zuerst Aufmeisselung des rechten Warzenfortsatzes und der Paukenhöhle. 22. V. Aufklappung eines Temporallappens; dabei wurde der Sinus transversus angerissen, die Blutung steht auf Tamponade. Nach der Operation ist das Bewusstsein nicht mehr zurückgekehrt. — Klin. Diagn.: Gehirnabscess? Meningitis basilaris tuberculosa? Geringgradige Schluckpneumonie. — Anat. Diagn.: Tuberkulose der Lungen, des Peritoneums, der Nebennieren, der Hirnhäute, der Rippenknorpel. Miliare und submiliare Käseknötchen in beiden Lungenoberlappen. Völlige Obliteration beider Pleurahöhlen. Schwielige Umwandlung der rechten Pleura. Perihepatitis, Perigastritis, Perisplenitis adhaesiva tuberculosa inveterata. Zahlreiche Käse- und Kalkknoten im Peritoneum. Totale Verkäsung beider Nebennieren. Leptomeningitis tuberculosa. Miliare Tuberkel in der Dura. Käseherd im 3. rechten Rippenknorpel. Status nach Trepanation des rechten Warzenfortsatzes und Schläfenlappens, Läsion des rechten Sinus transversus (keine Sinusthrombose). Pneumonische Infiltration des rechten Unterlappens mit beginnender, fleckweise eitriger Einschmelzung. Bronchitis et Tracheitis catarrhalis. Atrophische Lebercirrhose. Geringe Milzschwellung, Magenkatarrh. Dilatation der Blase, der Ureteren und Nierenbecken (besonders links). Cysten in den Nieren. Varicen des Oesophagus. Blut im Magen.

39. Nr. 1343. 55j. Mann † 14. VI. 06. Einlieferung am 9. VI. wegen Atemnot; Tracheotomie. Pat. wurde zwei Jahre früher zum ersten Mal tracheotomiert. — Klin. Diagn.: Phthisis laryngis. Phtisis pulmonum — Anat. Diagn.: Status post tracheotom. sup. Phthisis laryngis. Links-

seitige Pleuritis ossificans. Alte Caverne des linken Oberlappens, Miliartuberkulose des rechten. Miliare Tuberkel in den Nieren. Tuberkulöse Dickdarmgeschwüre. Stauungsleber. Tuberkulose des rechten Hodens und Nebenhodens und der Prostata.

40. Nr. 1462. 32j. Frau. † 1. VII. 06. Seit 1/2 Jahr Lungenphthise. Allgemeine Mattigkeit und Uebelkeit schon längere Zeit. Am 23. VI. akut auftretendes heftiges Nasenbluten, das vom Arzt nicht gestillt werden konnte. Zu gleicher Zeit Auftreten von Purpura haemorrhagica. Keine Bluter in der Familie, auch bei Pat. früher nie abnorme Blutungen. Bei der Aufnahme hohes Fieber. Stillung der Blutung gelingt durch ausgiebige Tamponade, doch nach Entfernung derselben immer wieder neue Blutungen, trotz Gelatine und anderen Stypticis. Blutungen aus den Ohren und dem Darm. Blut wässerig, Hämoglobingehalt stark vermindert. Leukocytose. Unter zunehmender Schwäche in septischem Zustand nach 7 Tagen Exitus. — Klin. Diagn.: Phthisis pulmonum. Akute hämorrhagische Diathese. Morbus maculosus Werlhofii. — Anat. Diagn.: Multiple Hämorrhagien der Haut, des Epicards, des Darmes. Tuberkulose der Lungen (Cavernen in den Oberlappen). Konglomerattuberkel der Milz. Enteritis ulcerosa tuberculosa. Lymphadenitis tuberculosa caseosa in Hals-, Bronchial-, Mesenterial- und Retroperitonealdrüsen. Cysten der Niere. Stauung und fettige Degeneration der Leber.

41. Nr. 2621. 38j. Mann. † 17. XII. 06. Aufgen. am 3. XII. 06. Vor 4 Monaten Lungenentzündung, im Anschluss daran Pleuritis, zuerst serös, dann (auswärts wiederholt punktiert) eitrig. In der Klinik Rippenresektion, Spülungen, Gegenincision. Seit Operation weniger Husten und Auswurf. Herzschwäche. — Klin. Diagn.: Postpneumonisches Empyem. Chronische Sepsis. — Anat. Diagn.: Status nach Rippenresektion. Fötides rechtsseitiges Empyem. Lungenatelektase. Caverne im rechten Oberlappen. Miliare Tuberkulose der Lungen, Nieren, Milz. Thrombophlebitis der linken Vena femoralis, der rechten Vena cruralis.

D. Tumoren.

(26 M., 12 W., op. 31.)

3 gutartige Geschwülste, 9 Sarkome, 26 Carcinome.

a) Gutartige Geschwülste.

42. Nr. 1076. 4 Wochen altes Mädchen. † 24. V. 06. Am 24. IV. rechtzeitig geboren, mit ausgedehnter Geschwulst am Halse, die die Submentalgegend und die rechte Halsseite einnahm und sich nach der Mundhöhle bis unter die Zunge (Ranula) fortsetzte. Die Geschwulst war cystisch, von einzelnen härteren Partien durchsetzt. Sie wurde am 17. V. exstirpiert, wobei die Mundhöhle eröffnet wurde. Die ersten Tage gutes Allgemeinbefinden, dann Fieber und Schluckbeschwerden, sodass teilweise mit der Schlundsonde gefüttert werden musste. Exitus unter

zunehmender Herzschwäche. — Klin. Diagn.: Lymphangioma colli cysticum congenitum (exstirp.). Bronchopneumonie. — Anat. Diagn.: Status post exstirpationem partial. Lymphangiomatis colli. Tumorreste an der rechten Halsseite, in rechter Parotis, rechtem Gaumenbogen und im Zungengrunde. Geringgradige Makroglossie. Bronchitis, Atelektasen. Geringer Milztumor. Ovarialcysten.

43. Nr. 62. 73 j. Mann. † 6. I. 06. Seit 2 Jahren Urinbeschwerden (Cystitis); musste öfters katheterisiert werden. Seit 3 Wochen unfähig, Urin zu lassen, mit Verweilkatheter behandelt. Am 4. I. perineale Prostatektomie unter Lumbalanästhesie. Starke Nachblutung in der Blase, durch Umstechung gestillt. Seit der Operation sehr starkes Durstgefühl, sehr reichliche Flüssigkeitsaufnahme, sehr häufiges Erbrechen, fortgesetzte grosse Pulsschwäche. Tod an Herzschwäche. — Klin. Diagn.: Sepsis nach Prostatektomie. — Anat. Diagn.: Diffuse eitrige Peritonitis nach Prostatectomia perinealis. Geringes Hydropericard, leichte braune Atrophie des Herzmuskels, leichte Endocarditis chronica der Klappen des linken Herzens. Endaortitis fibrosa. Herzhypertrophie und Dilatation. Dilatation des Anfangsteiles der Aorta. Leichte Coronarsklerose. Alte Pleuritis adhaesiva. Emphysem. Hypostase. Altersniere. Dilatation des Nierenbeckens. Stauungsmilz. Stauungsleber mit geringer Fettinfiltration. Obliteration der Gallenblase infolge Konkretion. Cystitis chronica. Osteosklerose des Schädels. Leptomeningitis chronica exsudativa. Anämie des Gehirns.

44. Nr. 2455. 78 j. Mann. † 3. XII. 06. Seit November 1905 Blasenbeschwerden, Katheterismus notwendig. 2 Tage vor der Aufnahme Katheter abgebrochen. Aufnahme 10. XI. 06. Operation: Sectio alta, Extraktion des Katheterstückes und Prostatektomie. Anfangs guter Verlauf, dann zunehmende Cystitis, Pyelitis. Zunehmende Somnolenz. — Klin. Diagn.: Prostatektomie. Cystitis, Pyelitis. Doppelseitige Bronchopneumonie. Parotitis. Sepsis. — Anat. Diagn.: Eitrige Cystitis, rechtsseitige Pyelitis. Bronchopneumonie des linken Unter- und Oberlappens, des rechten Unterlappens. Eitrige Bronchitis, Bronchektasien, Lungenemphysem. Arteriosklerose.

b) Sarkome.

45. Nr. 13. 41 j. Frau. † 3. I. 06. Seit Anfang August 1905 Tumoren in der Haut, seit Anfang Juli Unterleibsbeschwerden. 7. XII. 05 bilaterale Ovariotomie wegen malignen Tumoren (Frauenklinik). Heilung p. p. int. Untersuchung der Tumoren ergiebt Sarcoma fusocellulare ovarii. Seit längerer Zeit Kopfschmerzen. Seit 2 Tagen sehr geringe Urinmengen. Am letzten Tage fast gar kein Urin; darin 2‰ Eiweiss und viele Formelemente. Seit 24 Stunden totale Anurie. Keine Bewusstlosigkeit. Schmerzen in der Nierengegend. — Klin. Diagn.: Sarkomatose der Haut. Metastasen in den Lymphdrüsen und an der Dura des Ge-

hirns (?). — Anat. Diagn.: Status nach Castratio duplex. Multiple Sarkomatose der Haut, der Lymphdrüsen und der inneren Organe. Pleuritis, Pericarditis et Peritonitis sarcomatosa. Kompression der Ureteren, Dilatation der Nierenbecken und parenchymatöse Nephritis.

46. Nr. 145. 41 j. Mann. † 5. I. 06. Seit ca. 3 Wochen angeblich akute Erkrankung mit Schmerzen in der Lebergegend. Temp. 38°—39°. Stuhl ohne Befund. Subikterische Gesichtsfarbe. Keine Koliken. Rascher Verfall. Husten mit Schmerzen auf der r. Lunge. Nachtschweisse. Wegen Verdachtes auf akute Cholecystitis oder tuberkulösen Darmtumors am 21. XII. 05 Probelaparotomie. Hierbei finden sich Metastasen eines Carcinoms in der Leber. Primärer Tumor nicht festgestellt. Heilung der Wunde, jedoch rascher Verfall. Ascites, Oedeme, Kachexie, Herzschwäche, Exitus. — Klin. Diagn.: Carcinommetastasen der Leber, wahrscheinlich primäres Carcinom des Darmes. Metastasen in der rechten Lunge. — Anat. Diagn.: Sarkom der Beckenschaufel mit Metastasen in Leber, Lungen, Nieren.

47. Nr. 114. 22 j. Frau. † 8. I. 06. Seit ungefähr 1 Jahr soll eine schmerzhafte Geschwulst in der rechten Nierengegend bestehen, die sich angeblich nach einem Sturz auf die rechte Seite ausgebildet hat. Wegen starker Schmerzen am 10. X. 05 Aufnahme in die medicinische Klinik. Hier wurde auch eine Schwellung der linksseitigen Halsdrüsen festgestellt und die Erkrankung als Tuberkulose aufgefasst. Am 28. XII. 05 Aufnahme in die chirurgische Klinik. 30. XII. Exstirpation eines rechtsseitigen Nierensarkoms. Am 7. Tage p. op. Auftreten von rechtsseitiger Pneumonie. Cyanose, Herzschwäche, Exitus. — Klin. Diagn.: Exstirpiertes rechtsseitiges Nierensarkom. Anämie. Rechtsseitige hypostatische Pneumonie. — Anat. Diagn.: Hypernephrom (?) der rechten Nieren mit ausgedehntem Uebergreifen auf die Nachbarschaft (das Wundbett der exstirpierten Niere ist ausgekleidet von Tumormassen); Metastasen in den Lymphdrüsen, in Leber und Pleura diaphragmatica dextra.

48. Nr. 385. 3½ j. Knabe. † 1. II. 06. Seit 14 Tagen mit Auftreibung des Leibes erkrankt. 1. II. der Klinik eingewiesen. Temp. 39°. Leib etwas aufgetrieben, nirgends druckempfindlich. In der Nacht des Aufnahmetages plötzlicher Exitus. — Klin. Diagn.: Maligner Bauchtumor mit Lebermetastasen? — Anat. Diagn.: Primärer maligner Lebertumor (Angiosarkom). Durchbruch mehrerer Knoten durch die Kapsel, Blutung in die Bauchhöhle (ca. ½ L.). Metastasen in der r. Lunge.

49. Nr. 795. 17 j. Mann. † 11. IV. 06. Am 5. IV. Exstirpation eines Sarkoms der Orbita. Dabei wird die Dura an der oberen Orbitalwand in der Ausdehnung eines 5 Markstückes freigelegt. Verlauf 4 Tage lang glatt, dann Fieber und meningitische Symptome. Seit 36 Stunden Pneumonie. — Klin. Diagn.: Meningitis, Schluckpneumonie. — Anat. Diagn.: Status nach Ausräumung der Orbita mit Eröffnung des Sinus frontalis, maxillaris, der Nasenhöhle und der Schädelhöhle. Eitriger Belag der Wunde. Eitrige

Meningitis. Bronchopneumonien in beiden Unterlappen.

50. Nr. 1260. 56j. Mann. † 8. VII. 06. Seit Oktober 05 Cystitis und Blutung aus der Blase, Schmerzen beim Urinieren. Seit Februar 06 rapide Abmagerung. 31. V. 06 Sectio alta. Abtragung des Tumors und Kauterisation. Septische Erscheinungen. Peritonitis. 4. VII. 06 Exkochleation eines zerfallenden intraperitonealen Recidivs. — Klin. Diagn.: Sarkom der Harnblase. Septische Peritonitis im Anschluss an die operative Entfernung desselben. Zerfallendes Recidiv. — Anat. Diagn.: Status nach Sectio alta. Infiltration der Harnblasenwand. Grosser, retrovesikaler und retroperitonealer, central erweichter, teilweise vereiterter Tumor mit Fistel über dem rechten Poupart'schen Bande. Arrosion der rechten knöchernen Beckenwand, Kompression der Vena iliaca dextra. Thrombose der letzteren, der Vena hypogastrica dextr. und femoralis dextr., beginnende Gangrän des rechten Beines, Kompression des rechten Ureters und hochgradige Erweiterung desselben oberhalb der Kompressionsstelle. Cystitis purulenta. Ascendierende eitrige rechtsseitige Pyelonephritis. Abscesse in der rechten Niere, parenchymatöse Processe in beiden Nieren, geringgradige Erweiterung des linken Ureters. Grosse Tumormetastasen vor dem linken Nierenhilus, die linke Nebenniere mit einschliessend. Vereiterte Metastasen in sämtlichen aortalen Drüsen. Sepsis, weicher Milztumor, fibrinös-eitrige diffuse Peritonitis. Hochgradiges Lungenödem und Hypostase. Konfluierende eitrige Bronchopneumonien der rechten Lunge.

51. Nr. 1702. 22j. Mann. † 28. VII. 06. Seit April des Jahres linksseitige Drüsenschwellung. Vor 4 Wochen Exstirpation derselben. Seitdem angeblich Anschwellung im Halse. Am 28. VII. Operation. Vorher 0,02 Morph., keine Narkose. Pat. ist nach der rasch und glatt verlaufenen Operation apathisch; nach kurzer Zeit Cheyne-Stokes'sches Atmen. 6 Stunden post operationem Exitus. — Klin. Diagn.: Sarkom der linken Tonsille. Exitus an akuter Morphiumvergiftung (?). — Anat. Diagn.: Sarkom der linken Tonsille, im Nasenrachenraum bis an die Schädelbasis und in die linksseitige Halsmuskulatur wachsend. Eindringen durch das Foramen jugulare in die Schädelhöhle. Kompression des Bulbus jugularis und des oberen Abschnittes der Vena jugularis int. Stauung in den Sinus, der Dura mater. Hirnödem. Hydrocephalus internus. Alte Pleuraverwachsungen beiderseits. Myodegeneratio cordis. Endocarditis chronica mitralis et aortae. Aspiration von Blut in Bronchen und Alveolen. Stauung in den Bauchorganen. Perihepatitis chronica. Hufeisenniere. Pyelitis. — Mikrosk. Diagn.: Kleinzelliges Lymphosarkom.

52. Nr. 1918. 26j. Mädchen. † 28. VIII. 06. Seit 3 Jahren langsam wachsende Geschwulst des Halses. 18. VIII. wegen Dyspnoe Aufnahme in der Klinik. 24. VIII. Tracheotomie. Tod unter zunehmender Dyspnoe. — Klin. Diagn.: Sarkom des Halses mit Kompression der Trachea. — Anat. Diagn.: Sarkom des Halses, Kompression der Trachea und des Oesophagus. Uebergreifen auf die rechte Pleura. Seröser Erguss in der

rechten Pleurahöhle und im Herzbeutel. Links adhäsive Pleuritis. Braune Atrophie des Herzens. Anämie. Tracheotomie. — Mikrosk. Diagn.: Lymphosarkom.

53. Nr. 1932. 58j. Mann. † 6. XI. 06. Am 25. VIII. Amputation des Penis wegen Sarkom des Präputiums, Exstirpation mehrerer Geschwulstknoten in der Haut. 19. IX. Exstirpation grosser inguinaler Drüsentumoren. Seitdem zunehmender langsamer Verfall, Auftreten zahlreicher Knötchen der Haut, zunehmende Atmungsbeschwerden. — Klin. Diagn.: Sarkommetastasen der Haut und der Lungen (Embolien?), doppelseitiger blutigseröser Pleuraerguss. Cystitis, Pyelonephritis. — Anat. Diagn.: Sarkom (wahrscheinlich Lymphosarkom) primär anscheinend von der Prostata ausgegangen. Metastasen in Blase, Nieren, Nebennieren, Lymphdrüsen, Pankreas, Lungen, Herz, Darm. Pleuritis haemorrhagica sarcomatosa sin. Pneumonische Herde um die Sarkomknoten. Milztumor. Anämie des Darms. Stauung in Milz und Leber. Cystitis, Pyelitis, beginnende rechtsseitige Nephritis.

c) Carcinome.

54. Nr. 2097. 47j. Mann. † 30. IX. 06. Seit 13 Wochen krank. Schmerzen in der rechten Seite und Icterus. Am 24. IX. Probelaparotomie. Exitus an Herzschwäche. — Klin. Diagn.: Inoperables Carcinom der Gallenblase. Verwachsungen mit Colon und Magen. Bronchopneumonie. — Anat. Diagn.: Gallenblasencarcinom auf Basis einer Cholelithiasis. Hypostase der linken Lunge, Bronchopneumonien des rechten Unterlappens. — Mikrosk. Diagn.: Teils Adenocarcinom, teils solides, grossalveoläres Carcinom.

55. Nr. 382. 54j. Mann. † 12. III. 06. Am 31. I. 06 Aufnahme in der Klinik wegen Abscesses in der Gallenblasengegend, Incision desselben. Nach einigen Tagen entleert sich Magen- und Duodenalsekret. Starker Verfall des Pat., deshalb am 5. III. 06 Gastroenterostomie. Die Sekretion aus der Fistel lässt nach, doch treten bronchopneumonische Herde auf, wahrscheinlich auch teilweise Lungengangrän. Exitus an Herzschwäche. — Klin. Diagn.: Perforiertes Magencarcinom. Doppelseitige Bronchopneumonie mit teilweiser Gangrän. — Anat. Diagn.: Verjauchtes Carcinom der Gallenblase mit Steinbildung (Dilatation des Choledochus), Fortsetzung aufs Duodenum; Durchbruch ins Quercolon. Fistel nach aussen. Metastasen in Leber und Mesenterium. Status nach Gastroenterostomie. Pyelonephritis suppurativa dextra. Pneumonie im rechten Unterlappen. Weicher Milztumor. Lungenemphysem.

56. Nr. 698. 45j. Frau. † 20. I. 06. Vor 24 Stunden in die Klinik gebracht mit der Angabe, dass die Frau am 16. I. mit Leibschmerzen erkrankte, die in den letzten Tagen zunahmen. Kein Stuhl, wenig Erbrechen. Sofortige Operation: Kot im Leib; Coecum perforiert, aus der Oeffnung fliesst dünner Kot. Ursache der Perforation nicht nachweisbar. — Klin.

Diagn.: Peritonitis diffusa nach Perforation eines Coecalgeschwürs. — Anat. Diagn.: Nur Bauchschnitt gestattet. Carcinom der Flexura sigmoidea. Abknickung des Colons an der Flexura dextra durch Kotstauung. Distensionsnekrose des Coecums. Diffuse Perforationsperitonitis. Stauungsmilz, arteriosklerotische Schrumpfniere, Fettinfiltration der Leber. Magenkatarrh. Endoartitis fibrosa. Coronarsklerose, Hypertrophie des linken Ventrikels. Hypertrophie der Blasenmuskulatur.

57. Nr. 742. 47 j. Frau. † 3. IV. 06. Pat. litt schon früh an Obstipation. Seit 17. III. 06 krank. Beginn der Krankheit mit Diarrhoe, Leibschmerzen, Erbrechen, dann völlige Verhaltung von Stuhl und Winden. 25. III. Einlieferung unter der Diagnose Ileus; sofort Operation. Peritonitis serofibrinosa. Ausgang zweifelhaft. Appendix nicht sehr erkrankt, wird reseciert; Typhlostomie. Dann dauerndes Fieber, zeitweise Benommenheit, meningitische Symptome. In den letzten Tagen klares Bewusstsein, hohes Fieber. Abdomen frei. Tod unter den Zeichen des Herzcollapses. — Klin. Diagn.: Kryptogenetische Sepsis. Euteritis acuta? Peritonitis serofibrinosa. Meningitis cerebralis?? Miliartuberkulose? — Anat. Diagn.: Ringförmiges, stenosierendes Carcinom der Flexura lienalis mit Perforation in die Bauchhöhle. Geschwüre im Ileum und Jejunum. Status post colostomiam. Fundusmyom. Lungenemphysem.

58. Nr. 1200. 54 j. Mann. † 15. VII. 06. In den letzten Jahren Stuhlbeschwerden. Seit März 06 Druck auf die Blase, viel Aufstossen, kein Erbrechen. In der linken Fossa iliaca ein faustgrosser, nicht empfindlicher, verschieblicher Tumor. 26. V. 06. Colostomie. 23. VI. Exstirpation des Carcinoms der Flexura sigmoidea durch Laparotomie. Vereinigung der Darmenden nicht möglich, beide werden geschlossen. Peritonitische Erscheinungen, die allmählich zurückgingen. In der Nacht vom 10. zum 11. VII. Ileuserscheinungen. 12. VII. Relaparotomie: Komplete Dünndarmabknickung durch Adhäsionen im Operationsgebiet. Darmlähmung. Entleerung des Darmes. Exitus unter septischen Erscheinungen. — Klin. Diagn.: Sepsis nach Laparotomie wegen Ileus, im Anschluss an Exstirpation eines Carcinoms der Flexura sigmoidea. — Anat. Diagn.: Status post colostomiam sin. et resectionem flexurae sigmoid. carcinomat. Metastasen in den iliacalen Drüsen mit leichter Kompression des linken Ureters, den unteren und oberen Lumbaldrüsen, den Bronchialdrüsen (?) und der Leber. Knoten um und in der Wand des rechten Ureters, denselben leicht stenosierend. Peritonitis diffusa praec. sin.; Arteriosklerose, Coronarsklerose, Herzschwielen. Emphysem der Lungen, Hypostase der Unterlappen, gangränescierende bronchopneumonische Herde der Unterlappen. Weicher Milztumor.

59. Nr. 1415. 63 j. Mann. † 16. VII. 06. Seit $1^1/_2$ Jahren darmleidend. 4 Wochen vor Eintritt Rectumtumor diagnosticiert. Am 21. VI. Colostomie. 10. VII. abdominale Resektion des Tumors. Vom 3. Tage ab septische Erscheinungen. — Klin. Diagn.: Peritonitis purulenta post re-

sectionem flexurae sigmoid. carcinom.; Ileus. Sepsis. — Anat. Diagn.: Status post resectionem recti et colostomiam. Insufficienz der Rectumnähte. Cirkumskripte fibrinös-eitrige Peritonitis. Trübung der Organe. Milztumor. Eitrige Bronchopneumonie, besonders links, und Lungenödem.

60. Nr. 2406. 47 j. Mann. † 4. XI. 06. Am 23. V. 06 Resektion eines Rectumcarcinoms. Am 4. XI. sollte die Colostomiewunde geschlossen werden. Ca. 11 Min. nach Beginn der Narkose (9 ccm Chloroform) plötzlich Exitus. — Klin. Diagn.: Chloroformtod. — Anat. Diagn.: Geringgradige Myodegeneratio cordis. Coronarsklerose. Venöse Hyperämie der Lungen, Nieren, Leber, Milz. Keine Metastasen, auch mikroskopisch nicht in den untersuchten Lymphdrüsen.

61. Nr. 784. 49 j. Mann. † 3 IV. 06. Pat. leidet seit längerer Zeit an Schluckbeschwerden. Seit 8 Tagen wesentliche Verschlimmerung, Schlucken des eigenen Speichels nicht mehr möglich. Oefters Fieber. Viel Auswurf. — 2. IV. 06. Gastrostomie in Lokalanästhesie. Exitus unter pneumonischen Erscheinungen. — Klin. Diagn.: Carcinoma oesophagi; eitrig jauchige Bronchopneumonie. — Anat. Diagn.: Ringförmiges, stenosierendes Carcinom des Oesophagus mit Perforation in die Bifurkation der Trachea und Metastasen in der Pleura. Gangrän und Bronchopneumonie der Lungen. Status post gastrostomiam. Trübung der Nieren. Chronischer Katarrh des Magens und des Dünndarms. Geringe Cystitis.

62. Nr. 2003. 40 j. Mann. † 2. X. 06. Seit Juni 06 Schluckbeschwerden. 6. IX. 06 Wegen Carcinom der Cardia und der kleinen Kurvatur Gastrostomie, die später infolge raschen Wachstums des Tumors insufficient wird. 28. IX. deshalb Jejunostomie. — Klin. Diagn.: Inanition und Kachexie bei inoperablem Carcinom der Cardia und kleinen Kurvatur. — Anat. Diagn.: Handtellergrosses ulceriertes Carcinom der Cardia und kleinen Kurvatur. Status post gastrostomiam insuff. et jejunostomiam. Metastasen im Peritoneum, besonders am Zwerchfell, in den lumbalen, retrogastrischen, mediastinalen, jugularen, clavikularen Lymphdrüsen und beiden Pleuren. Diffuse eitrige Bronchitis, konfluierende Bronchopneumonie des rechten Unterlappens, einzelne Herde im l. Unterlappen.

63. Nr. 2086. 40 j. Mann. † 2. X. 06. Seit November 05 allmählich zunehmende Magen-Darmbeschwerden mit Leberschwellung. Wegen Verkehrs mit Hunden Verdacht auf Cysticercus. Früher wegen des Tumors angeblich mit Röntgenstrahlen behandelt. Probelaparotomie: Inoperabler Tumor. Seither komplete Anurie. Zunehmende Herzschwäche. Exitus. — Klin. Diagn.: Bösartige Geschwulst (Sarkom?) der Leber. — Anat. Diagn.: Enormes sekundäres Lebercarcinom nach primärem carcinomatösem Magenulcus. Metastasen ausserdem im Magen, in retroperitonealen Lymphdrüsen und rechter Lunge. Lungenödem, Hypostase, Bronchopneumonie. Parenchymatöse Nephritis. — Mikrosk. Diagn.: Grossalveoläres solides Drüsencarcinom.

64. Nr. 666. 52 j. Frau. † 17. III. 06. Seit Juli 1905 magenkrank.

Motorische und chemische Insufficienz. 14. III. Gastroenterostomie, reichlich hämorrhagischer Ascites. Seit dem 2. Tage peritonitische Erscheinungen. — Klin. Diagn.: Linksseitige Pneumonie. Diffuse Peritonitis. Inoperabeles Magencarcinom. — Anat. Diagn.: Status post laparotomiam, gastroenterostomiam posterior. Knopfanastomose für Wasser sufficient, eine Serosanaht etwas gelockert. Peritonitis serofibrinosa et purulenta diffusa. Milztumor. Pleuritis obliterans duplex. Im linken Unterlappen Bronchopneumonien, im rechten Hypostase. Coronarsklerose. Myodegeneratio fibrosa cordis. Bronchitis. Anthrakotische Induration der Bronchialdrüsen. Infiltrierendes Carcinom der Pars pylorica des Magens; Metastasen auf der Serosa des Magens.

65. Nr. 1000. 58j. Mann. † 4. V. 06. Seit Oktober 05 magenkrank. Motorische und chemische Insufficienz. Starke Schmerzen. Hämoglobingehalt 40 %. Macies. Am 2. V. 06 Probelaparotomie und vordere Gastroenterostomie mit Naht. Nach der Operation mehrmaliges galliges Erbrechen und grosse Herzschwäche. Ziemlich plötzlicher Exitus. — Klin. Diagn.: Inoperables Magencarcinom mit Metastasen in Leber und Peritoneum. — Anat. Diagn.: Ulceriertes, stenosierendes Pyloruscarcinom mit direkter Fortsetzung auf die retrogastrischen Drüsen und Metastasen in Leber, Peritoneum und Pleuren. Starke Magendilatation. Status post gastrojejunostomiam ant. Naht sufficient. Obliteratio pericardii; dilatatio, adipositas et myodegeneratio adiposa cordis. Lungenemphysem; hypostatische Pneumonie, besonders rechts. Thrombose der Zweige der Art. pulmonalis. Anthrakose der Bronchialdrüsen, Erweichung derselben rechts. Arteriosclerosis aortae et Art. pulmonalis. Corpora amylacea prostatae. Gallensteine. Anämie.

66. Nr. 408. 66j. Mann. † 11. II. 06. Im November 1905 linksseitiger Bassini. Seit Weihnachten 05 Magendrücken und Abmagerung. Vom Arzte wegen Carcinomverdachtes in die Klinik gewiesen. Palpable Resistenz im Epigastrium. Keine freie Salzsäure. Motorische Insufficienz. 10. II. Magenresektion (Billroth II). Am nächsten Tage fäkulentes Erbrechen, Abends Exitus im Collaps. — Klin. Diagn.: Peritonitis (wahrscheinlich perforativa) nach Resektion des Magens. — Anat. Diagn.: Status nach Magenresektion. Nähte dicht, keine Peritonitis. Alte Hernienoperation, linksseitiger operativer Defekt des Hodens. Hypostase und Bronchopneumonie beider Lungen. Kleine Klappenaneurysmata der Mitralis. Arteriosklerose.

67. Nr. 2278. 42j. Mann. † 28. X. 06. Seit Juli 06 Verstopfung, Magenbeschwerden, seit 10 Wochen Erbrechen. 15. X. 06 Resektion des Pylorus, den ein ca. gänseeigrosser Tumor einnimmt. Anfangs gutes Befinden und glatter Verlauf. Seit dem 22. X. leichte Temperatursteigerung, Verfall, Herzschwäche. — Klin. Diagn.: Magenresektion wegen Pyloruscarcinom (Billroth II). Pneumonie. Bronchitis (tuberkulöse?). — Anat. Diagn.: Konfluierende Bronchopneumonie mit beginnender Abscedierung und

Gangrän, besonders rechts. Magennaht und Gastroenterostomie völlig sufficient, geheilt. Cirkumskripte fibrinöse Peritonitis im Operationsgebiet und im Becken. Carcinomatöse retrogastrische Lymphdrüsen. Braune Atrophie des Herzens. Geringes Oedem der Füsse.

68. Nr. 1723. 53 j. Frau. † 15. VIII. 06. Oktober 05 erkrankt mit Schmerzen in der Lebergegend und Icterus. Nie Koliken. Icterus mit kurzer Unterbrechung bis jetzt dauernd. Am 24. VII. Aufnahme mit den Symptomen eines Gallenblasenempyems. Am 25. VII. Operation: Im Pankreas ein nussgrosser harter Knoten und in der Leber zwei Verhärtungen; daher Diagnose auf Carcinom gestellt. Cholecystostomie, als schonendster Eingriff bei starker hämorrhagischer Diathese. Nur geringe Besserung, Fieberabfall. Kein Zurückgehen des Icterus. Schleimigeitrige Sekretion der Gallenblase. Septischer Zustand, der unter allmählichem Kräfteverfall zum Exitus führt. — Klin. Diagn.: Carcinom des Pankreas mit chronischem Verschluss des Choledochus. Cholangitis. Cholecystitis. Icterus gravis. Hämorrhagische Diathese. — Anat. Diagn.: Carcinom des Pankreaskopfes, Kompression der Gallengänge und des Pankreasganges; Erweiterung derselben. Icterus, Cholecystitis und Cholangitis. Hämorrhagische Diathese (Bauchhöhle, Magen, Darm, Blase). Cholecystostomie. Metastase in linkem Leberlappen. Trübe Schwellung von Leber und Nieren. Leichte Myodegeneration und Arteriosklerose. Lungenödem. Bronchitis. Septischer Milztumor.

69. Nr. 2599. 48 j. Frau. † 12. XII. 06. Vor 10 Wochen an Gelbsucht und Darmblutungen erkrankt, soll erheblich an Gewicht abgenommen haben. Am 1. XII. Laparotomie: Cholecystogastrostomie. Glatter Verlauf seit 10. XII. Zeichen von Hypostase. Zunehmende Schwäche. Exitus. — Klin. Diagn.: Carcinom der Leber. Cholecystogastrostomie. Hypostase der linken Lunge. — Anat. Diagn.: Carcinom des Pankreaskopfes mit Perforation ins Duodenum und Kompression des Ductus choledochus und Ductus pancreaticus, sekundärer Dilatation derselben ausserhalb des Tumors; Kompression der Pfortader und Thrombose derselben, ihrer Wurzeln und Leberäste. Metastasen in der Leber. Allgemeiner Icterus. Cholecystogastrostomie. Varicen der Vena saphena, besonders links, Thrombose derselben. Oedem beider Beine. Thrombose der Aeste der Art. pulmonalis. Embolischer Infarkt im linken Unterlappen.

70. Nr. 432. 51 j. Mann. † 23. II. 06. Seit 4—5 Monaten langsam wachsendes Zungencarcinom, anfangs für luetisch gehalten. Seit einigen Wochen Drüsenanschwellung am Hals. 15. II. auf dringenden Wunsch des Pat. Operation, wobei die rechte Vena jugularis unterbunden wird, ebenso die Seitenäste der Carotis. Die Zungenbeinmuskulatur musste ausgedehnt mit entfernt werden. Die ersten drei Tage nach der Operation leidlicher Befund; starke Schleimsekretion. Am 4. Tage beginnt ein von der Wunde ausgehendes Erysipel, seitdem rapide Verschlechterung. Die Wunde platzt beim Entfernen der Nähte. Schlechte Expektoration, zu-

nehmende Herzschwäche. — Klin. Diagn.: Aspirationspneumonie, eitrige Mediastinitis, Wundsepsis nach Exstirpation der Zunge wegen Carcinom. Herzschwäche. — Anat. Diagn.: Status nach nahezu totaler Zungenexstirpation. Eitrig-jauchige Phlegmone des Operationsgebietes. Laryngotracheo-bronchitis purulenta. Pneumonie des linken Unterlappens, Lungengangrän. Weiche Milz. Omarthritis purulenta sinistra; periarticulärer Abscess auf die Nervenscheiden übergreifend. Metastase (?) oder Adenom in der Leber. Erosionen der Magenschleimhaut; septisches Geschwür im Duodenum.

71. Nr. 884. 64j. Mann. † 30. IV. 06. Pat. bemerkte seit einigen Wochen Geschwüre an der Zunge. Am 21. IV. 06 Resektion der Zunge mit Ausräumung der Halsdrüsenmetastasen. Exitus an Pneumonie. — Klin. Diagn.: Aspirationspneumonie nach Exstirpation eines Zungencarcinoms. — Anat. Diagn.: Status post exstirpationem linguae partial.. Bronchopneumonien in beiden Unterlappen, rechts konfluierend mit beginnender eitriger Einschmelzung. Braune Atrophie des Herzens, Dilatation des rechten Vorhofs und Ventrikels. Arteriosklerose aller Gefässe. Verkalktes Cavernom und Gallengangsadenome der Leber. Myome in der Magenwand. Peptische Geschwüre des Duodenums. Myome in der hypertrophischen Prostata. Psammom zwischen beiden Stirnlappen.

72. Nr. 858. 55j. Mann. † 14. X. 06. Pat. wurde anfangs Juli 06 wegen Zungencarcinom operiert. Am 25. IX. Aufnahme wegen grosser carcinomatöser Drüsentumoren der beiden Halsseiten. Kachektischer Zustand. 25. IX. Exstirpation der linksseitigen, 2. X. der rechtsseitigen Tumoren. Nach der 2. Operation konnte sich Pat. nicht erholen, es traten bald starke Schluckbeschwerden auf. Fortschreitende Kachexie. Exitus unter den Zeichen der Herzschwäche. — Klin. Diagn.: Doppelseitige Unterlappenpneumonie. — Anat. Diagn.: Konfluierende eitrige Bronchopneumonien der ganzen rechten Lunge und des linken Unterlappens mit Uebergang in Gangrän. Emphysem des linken Oberlappens. Pleuritis serofibrinosa sinistra, fibrino-purulenta dextra. Myocarditis fibrosa leichten Grades. Status post resectionem linguae. Vergrösserte, stark anthrakotische Bronchial- und Halslymphdrüsen; Fett- und Stauungsleber.

73. Nr. 769. 83j. Frau. † 7. IV. 06. Seit 2 Jahren allmählich wachsende Geschwulst der Unterlippe. Grosses Carcinom, das die ganze Lippe und die Weichteile bis zum Kinn einnimmt. Am 31. III. 06 Exstirpation des Tumors und Plastik mit Lokalanästhesie. — Klin. Diagn.: Bronchitis, besonders rechts. Beginnende Bronchopneumonie. Arteriosklerose. Herzschwäche. — Anat. Diagn.: Bronchitis purulenta und kleine brochopneumonische Herde rechts. Emphysema pulmonum. Myodegeneratio cordis. Senile Atrophie der Nieren. Hochgradige Arteriosklerose, besonders der peripheren Arterien.

74. Nr. 455. 65j. Mann. † 16. II. 06. Seit 1 Jahr Erschwerung des Urinlassens bei häufigem Drang, in letzter Zeit alle 1/4 Stunde. Wall-

nussgrosse harte, schmerzlose Prostata mit Verdickung der Samenbläschen. Chronische Schrumpfniere. 12. II. Prostatektomie. — Klin. Diagn.: Sepsis nach Prostatectomia suprapubica. Arteriosklerose. — Anat. Diagn.: Status nach Prostatectomia suprapubica. Carcinommetastasen in Lymphdrüsen unter dem rechten Psoas und längs der Aorta. Grosses prävesikales Hämatom. Blutcoagula in der Blase. Pyelitis suppurativa und Abscesse der Nieren. Beginnende Gangrän des linken Unterlappens, kleiner Gangränherd desselben. Von hier aus fibrinöseitrige Pleuritis. Hyperämie des rechten Unterlappens (beginnende Gangrän?). Fötide Bronchitis. Epithelcysten des Oesophagus.

75. Nr. 1834. 73 j. Frau. † 2. X. 06. Pat. will sich vor 1 Jahr mit einem Brotmesser in die Unterlippe geschnitten haben. Im Anschluss daran Eiterung. Seit $^3/_4$ Jahren allmählich wachsende Geschwulst. An der Unterlippe ein ihre ganze Breite einnehmender derber ulcerierter Tumor. Am 11. VIII. Exstirpation des Tumors und der infiltrierten Halsdrüsen, Plastik. 24. VIII. Amputation des r. Fusses nach Pirogoff wegen tnberkulöser Caries. Allmählicher Verfall, Exitus unter Herzschwäche und Dyspnoe. — Klin. Diagn.: Carcinoma labii, Gesichtsplastik, Fusscaries, Amputation nach Pirogoff. Hypostase beider Lungen. Arteriosklerose. — Anat. Diagn.: Coronarsklerose. Hypostasen in beiden Lungen, Lungenödem. Multiple Tumormetastasen in Lungen, Milz und retragastrischen Drüsen. Cholelithiasis. Interstitielle Processe in beiden Nieren. Osteoporose der Rippen.

76. Nr. 1585. 65 j. Mann. † 10. VIII. 06. Vor 3 Jahren entstand ein kleines mit Borken bedecktes Geschwür hinter dem linken Ohr, welches im Winter 1904 stärker um sich griff. März 05 Excision. Juli 95 lokales Recidiv. Oktober 05 ausgiebige Excision. November 05 Aetzung und Knochenabmeisselung. 6. VII. 06 Wiedereintritt mit grossem Recidiv. Cholininjektionen der Peripherie, darauf Rückgang am Rande und Erweichung. Unter zunehmender Kachexie Exitus an Herzschwäche. — Klin. Diagn.: Carcinomrecidiv am linken Ohr. Hypostase der Lungen. Arteriosklerose. — Anat. Diagn.: Carcinom der linken Kopfseite. Metastasen in beiden Lungen. Anthrakotische Induration beider Oberlappen, Oedem und Hypostase der Unterlappen, Emphysem der linken Lunge. Bronchitis, Fremdkörper (Pflaume) in der Bifurcatio tracheae. Myocarditis fibrosa. Endocarditis chronica. Arteriosclerosis universalis. Nephritis chronica. Cystitis.

77. Nr. 245. 75 j. Mann. † 4. II. 06. Im Oktober 1905 kam Pat. in Behandlung der medicinischen Poliklinik wegen leichter Atmungsbeschwerden. Es wurde ihm eine Operation (wegen Tumors des linken Stimmbandes) empfohlen, worauf er sich nicht mehr sehen liess. Er kam erst am 11. I. 06 wieder mit sehr hochgradiger Stenose des Keklkopfes. Tracheotomie. Bronchitis mit reichlichem Auswurf. Grosse Schwäche. 4. II. morgens plötzlicher Tod. — Klin. Diagn.: Carcinoma laryngis, Bron-

chitis. — Anat. Diagn.: Status post tracheotomiam. Papilläres Carcinom des Kehlkopfes (linke Subglottis) rechts Kontaktinfektion. Sequestrierender Lungenabscess des linken Oberlappens. Pleuritis chronica adhaesiva. Anthrakotische Induration, Emphysem, Oedem, Atelektasen in den Lungen. Gallengangscysten der Leber, Gallensteine, Cholecystitis chronica. Schrumpfniere.

78. Nr. 612. 64 j. Frau. † 19. III. 06. Seit etwa 1/4 Jahr Vergrösserung der rechten Mamma, wegen deren Pat. erst Mitte Februar zum Arzt ging, der sie in die Klinik verweist. Gleich nach der Aufnahme (5. III.) dauernd hohes Fieber von kontinuierlichem Charakter. In der Mitte des rechten Unterlappens Schallverkürzung. Stimmfremitus herabgesetzt, Atemgeräusch fast aufgehoben. Schmerzen beim tiefen Atmen. Atmung frequent und angestrengt. Zunehmende Schwäche, Exitus. — Klin. Diagn.: Carcinoma mammae mit Pleura- und Lebermetastasen. — Anat. Diagn.: Carcinoma mammae mit Lebermetastasen. Myodegeneratio cordis. Lungenemphysem mit hochgradiger Stauungslunge. Subseröses Uterusmyom.

79. Nr. 641. 40 j. Mann. † 17. VIII. 06. Seit 12 Jahren Anilinarbeiter. Vor 1/2 Jahr die ersten Blasenbeschwerden (Harndrang, Brennen, Blut). XII. 05 Tumor der Blase cystoskopisch festgestellt, Operation verweigert. Inzwischen starke Verschlimmerung. 7. III. Wiedereintritt. 10. III. Sectio alta. Abtragen des ca. apfelgrossen Tumors des Blasengrundes und der l. Blasenwand. Thermokauterisation. Persistenz einer Blasenfistel. Allmählicher Verfall. Recidiv. Unter zunehmender Anämie und Schwäche Exitus. — Klin. Diagn.: Carcinom der Harnblase mit Uebergreifen auf die Umgebung. Rechtsseitige Nierensteine. Pyelonephritis. Cystitis. — Anat. Diagn.: Ausgedehntes, ulceriertes und zerfallenes Blasencarcinom mit Usur der Symphyse, Verwachsungen und beginnendem Durchbruch in die Flexura sigmoidea. Status post sectionem altam. Metastasen in die beiderseitigen Iliacaldrüsen. Cystitis purulenta exulcerans. Ureteritis et Pyelitis calculosa (links Konkremente, im rechten Ureter mehrerere Steine). Pyelonephritis suppurativa. Rechtsseitiger paranephritischer Abscess. Milzinfarkte. Geringes Lungenemphysem. — Mikrosk. Diagn.: Retezellencarcinom, z. T. plexiform. Nierenabscesse (in einem Harnkanälchen coliartige Kurzstäbchen, Gram negativ). Anämische, z. T. hämorrhagische Milzinfarkte.

E. Erkrankungen der Bauchorgane

(mit Ausschluss von Tumoren und Tuberkulose).

(40 Fälle: 24 M., 16 W., op. 35.)

4 Geschwüre des Magens bezw. des Duodenums, 9 Erkrankungen der Gallenwege und des Pankreas, 6 Ileus, 9 Appendicitis, 3 Peritonitis nach Darmperforation, 4 Peritonitis aus andern Ursachen, 3 incarcerierte Hernien, 2 Erkrankungen der Nieren.

a) Geschwüre des Magens bezw. des Duodenums.

80. Nr. 963. 31j. Mann. † 26. IV. 06. Pat. erkrankte am 24. IV. 06 vormittags 1/2 11 Uhr plötzlich mit heftigem Schmerz im Leibe. Bald darauf Auftreibung desselben. Kein Erbrechen, kein Stuhl. Rascher Verfall. 25. IV. abends Einlieferung in hoffnungslosem Zustand. Bei der Operation diffuse eitrige Peritonitis; kleine Perforation am Pylorus wird übernäht, Drainage. — Klin. Diagn.: Diffuse eitrige Peritonitis nach Magenperforation. — Anat. Diagn.: Peritonitis fibrinosa diffusa, fibrinopurulenta partialis ex ulcere duodeni peptico perforato. Nahtstelle sufficient. Es finden sich zwei Geschwüre im Duodenum, eines an der Vorderwand, das andere an der Hinterwand; das erstere ist perforiert. Multiple Erosionen im Magen. Hämorrhagien im Oesophagus. Lungenemphysem.

81. Nr. 2108. 47j. Mann. † 21. X. 06. Seit etwa 20 Jahren Sodbrennen nach sauren Speisen. Seit September 05 erhebliche Magenbeschwerden. Am 19. IX. 06 Resektion des Magens wegen Ulcus callosum nach Billroth II. Bis zum 17. Tage Wohlbefinden, am 18. Tage Erscheinungen eines Stumpfabscesses am Duodenum. Am 8. X. Eröffnung desselben, zugleich Punktion einer doppelseitigen Pleuritis (serosa). Am 15. X. Incision beider Iliacalgegenden wegen Senkungsabscessen. — Klin. Diagn.: Bronchopneumonie. Doppelseitige seröse Pleuritis. Subphrenischer Abscess. Eitriges Exsudat in beiden Iliacalgegenden nach Magenresektion. — Anat. Diagn.: Nekrotisierender eitriger Process am Duodenalstumpf und freigelegtem Pankreas. Fortgeleitete retrogastrische Eiterung der Bursa omentalis. Durch Senkung cirkumskripte fibrinös-eitrige Peritonitis in beiden Iliacalgegenden und im Becken. Diffuse fibrinöse Peritonitis, starker Meteorismus. Konfluierende Bronchopneumonie beider Unterlappen. Diffuse eitrige Bronchitis.

82. Nr. 1440. 53j. Mann. † 20. VI. 06. Am 19. VI. beim Mähen plötzlich heftiger Schmerz in der Unterleibsgegend. Sofort schweres Krankheitsgefühl. Am 20. VI. 4 Stunden ante exitum eingeliefert. Sofortige Operation. Uebernähung und Tamponade. Auswaschen mit Kollargol. — Klin. Diagn.: Diffuse eitrige Peritonitis infolge Perforation eines Ulcus duodeni, 24 Stunden bestehend. — Anat. Diagn. Peritonitis diffusa ex ulcere duodeni perforato. Frisches kleines Magengeschwür. Lungenemphysem und Hypostase.

83. Nr. 2744. 50j. Mann. † 24. XII. 06. 6 Tage vor der Aufnahme die ersten Magenbeschwerden. Ca. 20 Stunden vor der Aufnahme plötzlich heftige Magenschmerzen, mehrmaliges Erbrechen, rapider Verfall. Mit typischen Zeichen diffuser Peritonitis eingeliefert. Sofortige Operation: Vernähung eines perforierten Duodenalulcus. Jejunostomie. Drainage. — Klin. Diagn.: Peritonitis nach Perforation eines Duodenalgeschwürs. — Anat. Diagn.: Fibrinös-eitrige Peritonitis. Kleines, kaum

linsengrosses Geschwür in der vorderen Duodenalwand. Naht sufficient. Hyperämie und Hämorrhagien in den Lungen.

b) Erkrankungen der Gallenwege und des Pankreas.

84. Nr. 306. 48 j. Frau. † 26. I. 06. Seit vielen Jahren sehr anämisch. Leber- und Milzschwellung. Seit 3—4 Wochen etwas Brennen in der Lebergegend. Nie Icterus, nie typische Koliken. Am 23. I. Operation: Empyem der Gallenblase, die an einer Stelle der Perforation nahe ist. Stein von Taubeneigrösse in der Ampulle. Cholecystektomie. — Klin. Diagn.: Akute Herzlähmung nach Cholecystektomie wegen Empyems der Gallenblase mit obturierendem Ampullenstein. Hochgradige Anämie. Insufficientia valvulae bicuspidalis (?). Peritonitis serosa. — Anat. Diagn.: Status nach Cholecystektomie. Nephritis chronica parenchymatosa et interstitialis. Hypertrophie und Dilatation des linken Ventrikels. Bronchopneumonie in beiden Unterlappen. Milztumor. Perihepatitis und Perisplenitis fibrosa nodosa. Hochgradige Anämie aller Organe.

85. Nr. 120. 36 j. Frau. † 6. II. 06. Seit 2 Jahren Schmerzen in der Magengegend und rechten Bauchseite, seit 10 Wochen häufige Schmerzanfälle, galliges Erbrechen. I. Operation 27. XII. 05: Um den Stein zu entfernen, musste vom Duodenum aus die Papille eröffnet werden. Nach einigen Tagen Abfluss von Darminhalt durch den drainierten Choledochus. Zur Ableitung des Mageninhaltes am 11. I. 06 Gastroenterostomie. Nur geringe Besserung. Auch spätere Naht der Fistel (3. II. 06) hatte keinen Erfolg. — Klin. Diagn.: Transduodenale Choledochotomie wegen Steines. Retrograder Abfluss von Duodenalinhalt durch die Choledochusfistel. Infolgedessen allmähliche Erschöpfung durch den Säfteverlust. Hypostatische Pneumonie. Bronchitis. — Anat. Diagn.: Status nach Choledochotomie und Gastroenterostomie (hintere). Fistel vom Duodenum zur Operationswunde. Gallenblase und Ductus cysticus operativ entfernt. Tuberkulose beider Lungen. Tuberkulose der Bronchialdrüsen. Leberabscess. Leberinfarkte. Hepatitis parenchymatosa.

86. Nr. 770. 60 j. Frau. † 29. III. 06. Eingeliefert in moribundem Zustand. Seit 3 Wochen Schmerzen in der rechten Oberbauchgegend, seit der letzten Nacht diffuse Schmerzen, Erbrechen, Collaps. Bei der Einlieferung kalte Extremitäten, Puls kaum fühlbar. — Klin. Diagn.: Diffuse eitrige Peritonitis, wahrscheinlich nach Perforation eines Empyems der Gallenblase. — Anat. Diagn.: Pflaumengrosser Stein eingekeilt in Ductus cysticus und Hals der Gallenblase, dadurch Decubitalgeschwür ohne (!) Perforation. Starke Erweiterung des Choledochus und der Hepatici; ascendierende Cholangitis, Hepatitis parenchymatosa mit Nekrosen im linken Leberlappen, von diesen ausgehend Peritonitis serofibrinosa diffusa. Allgemeiner Icterus. Lungenemphysem.

87. Nr. 623. 29 j. Mann. † 25. VII. 06. Seit 3 Wochen Icterus. Keine eigentlichen Gallensteinkoliken. Diffuse Schmerzen im Leibe, hohes

Fieber in den letzten Tagen. Verdacht auf Abscess. 23. VII. Operation: Beginnende Peritonitis. Pericholecystitis nach Durchbruch eines Gallenblasenempyems. Grosse Steine in der Gallenblase. Incision des Choledochus (Ampulle?) und Entfernung eines rundlichen, haselnussgrossen Steines. Exstirpation der Gallenblase und Drainage des Hepaticus. In den nächsten Stunden fortschreitende Peritonitis und Darmparalyse. — Klin. Diagn.: Icterus durch Choledochusstein. Eitrige gallige Peritonitis. — Anat. Diagn.: Status nach teilweiser Exstirpation der Gallenblase. Einnähung eines Drains in den Hals der Gallenblase. Atrophische Lebercirrhose. Blut im Magen, Oesophagusvaricen (Quelle der Blutung?). Milztumor. Keine diffuse Peritonitis. Galliger Ascites. Allgemeiner Icterus.

88. Nr. 2263. 61 j. Frau. † 15. X. 06. Vor 4 oder 5 Tagen akut erkrankt mit heftigen kolikartigen Schmerzen in der Lebergegend. 11. X. Aufnahme, Operation: Empyem der Gallenblase, Pericholecystitis und Peritonitis; Cholecystektomie. — Klin. Diagn.: Pneumonie. Embolie (?) nach Cholecystektomie. — Anat. Diagn.: Status nach Cholecystektomie und Hepaticusdrainage. Choledochussteine. Ausgedehnte Pneumonie mit beginnender eitriger Einschmelzung im rechten Unterlappen, einzelne Herde im linken. Schnürfurche der Leber. Sanduhrmagen. Senile Atrophie. Arteriosklerose. Geringe Herzschwielen. Lungenemphysem.

89. Nr. 2057. 58 j. Mann. † 20. X. 06. In früheren Jahren Darmbeschwerden. Seit einigen Monaten Magenerweiterung. 12. IX. Resektion der mit Steinen gefüllten Gallenblase und des narbig stenosierten Pförtners. Nach einigen Tagen rechtsseitige Pneumonie, die zu starker Herzschwäche führt. — Klin. Diagn.: Resektion des Pylorus, Cholecystektomie. Rechtsseitige Bronchopneumonie und Pleuritis exsudativa. — Anat. Diagn.: Ausgedehnte, fast lobäre gangränescierende Pneumonie im rechten Unterlappen, einzelne Herde im rechten Ober- und linken Unterlappen. Rechts abgesacktes Empyem zwischen den Lappen. Septischer Milztumor. Cystitis, Atrophie und Trübung der Nieren. Emphysem und Oedem der Lungen. Thrombose der linken Vena iliaca.

90. Nr. 1837. 31 j. Frau. † 3. XI. 06. Seit Dezember 1905 5 Gallensteinkoliken. Seit längerer Zeit gelb, der letzte Anfall besonders heftig. 13. VIII. 06 Cholecystektomie und Hepaticusdrainage. Einige Tage später Relaparotomie wegen Nachblutung der Art. cystica. Seither immer Temperaturen. Mehrere Abscesse in der Wunde. 14. IX. 06 3. Operation: Um bessere Drainage zu verschaffen, wird ein T-rohr in den Hepaticus und Choledochus eingelegt. Im Laufe des Oktobers bildete sich erst ein subphrenischer, dann ein paranephritischer Abscess aus; diese wurden eröffnet. Seit 2 Tagen peritonitische Symptome, Herzschwäche, mehrmals Collaps. Probepunktion negativ. Exitus an Erschöpfung. — Klin. Diagn.: Cholelithiasis (Choledochusstein). Cholecystektomie. Subphrenische, paranephritische Abscesse, Peritonitis. — Anat. Diagn.: Leberabscesse. Perisplenitis und perisplenitische Abscesse. Abknickung des

Dünndarms durch einen vom Colon descendens ausgehenden Strang (Appendix epipl.). Abscesse der Lunge mit pneumonischen Herden. Nephritis parenchymatosa. Septische Milz. — Mikrosk. Diagn.: Hochgradige Lebercirrhose, mässige Gallengangswucherung, bindegewebig organisierte Pfortaderthrombose. Cholangitis und Pericholangitis purulenta. Keine grampositiven Bakterien. Gramnegative, kurze, plumpe Stäbchen (Bacterium coli?). Fettinfiltration und Stauung. Albuminöse Schwellung der Nierenepithelien.

91. Nr. 2402. 59 j. Mann. † 10. XI. 06. Pat. früher angeblich nie krank. Am 27. X. abends plötzlich nach Genuss von Birnen mit heftigen Leibschmerzen und Erbrechen erkrankt. Rascher Verfall. Eingeliefert am 31. X. Sofortige Operation: Perforationsperitonitis. Durchbruch einer gangränösen Stelle an der Basis der Gallenblase. Diffuse Peritonitis, keine Gallensteine gefunden. Cholecystostomie. Exitus an Lungenkomplikationen. — Klin. Diagn.: Diffuse Peritonitis. Rechtsseitige Pleuritis und Pneumonie. Septische Operationswunde. — Anat. Diagn.: Feste Verklebung des Operationsfeldes mit der Umgebung. Gallig-fibrinöser Belag am Zwerchfell. Bauchhöhle völlig frei (keine Peritonitis). Nekrosen der Gallenblase bei chronischer, eitriger Cholecystitis. Ein kleinweinbeerengrosser, rauher Cholestearinstein in der Gallenblase. Rechtsseitige Lungengangrän bei beiderseitiger Bronchopneumonie. Cystitis. Prostatahypertrophie.

92. Nr. 1916. 48 j. Mann. † 13. IX. 06. Früher nie eigentliche Gallensteinbeschwerden. Seit Mai 1906 öfter Koliken und zunehmender Icterus. Karlsbader Kur erfolglos. 20. VIII. Eintritt in die Klinik: Gallenblase faustgross fühlbar, beweglich. Operation ergab harten Tumor im Pankreaskopf, starke Erweiterung der Gallengänge; Cholecystektomie und Hepaticusdrainage. Seit der Operation allmählicher Verfall; trotz gutem Abfluss der Galle keine Abnahme des Icterus. Zunehmende cholämische Symptome. Exitus. — Klin. Diagn.: Pankreascarcinom mit hochgradiger Paracholie. Icterus gravis. Cholämie. — Anat. Diagn.: Cirrhose? (Carcinom?) des Pankreas. Stenosierung des Ductus choledochus. Hepatitis parenchymatosa. Hochgradiger Icterus sämtlicher Organe. Peritonitis fibrinosa. Blutgerinnsel in der Bauchhöhle. Hypostase in beiden Lungen. — Mikrosk. Diagn.: Zellige Infiltration, fleckweise interstitielle Bindegewebswucherung, Hypoplasie der Drüsen; Langerhans'sche Inseln nicht nachweisbar. Für Carcinom kein Anhaltspunkt.

c) Ileus.

93. Nr. 342. 16 j. Knabe. † 1. II. 06. Im August 1905 Darmresektion wegen Incarceration eines Meckel'schen Divertikels. Mitte Oktober 1905 geheilt entlassen. Am 20. I. 06 nach starkem Biergenuss abermals Ileuserscheinungen mit Blutbrechen. 26. I. Operation: Enteroanastomose und Darmresektion. Nach 2 Tagen Darmfistel an der Anastomosenstelle.

Nahtversuch vergebens. — Klin. Diagn.: Septische Peritonitis nach Ileusoperation. — Anat. Diagn.: Status nach Laparotomie, Enteroanastomose, Ausschaltung einer gangränösen Jejunumschlinge mit multiplen drohenden und erfolgten Perforationen, Resektion eines Teils des unteren Ileums. Diffuse, fibrinös-eitrige Peritonitis. Punktförmige Fettgewebsnekrose am Pankreas. Weiche Milz.

94. Nr. 359. † 6. II. 06. 1894 zum ersten Mal operiert wegen Gallensteinen. 1903 zweite Operation, Entfernung der Gallenblase. 1904 Aufnahme wegen Ileuserscheinungen. 28. I. 06 Aufnahme wegen derselben Beschwerden. Stuhl seit 6—8 Tagen angehalten. Schmerzen in der Lebergegend. Status ergibt Sepsis, trockene Zunge, hohes Fieber, jedoch keine sicher nachweisbare Veranlassung der Erscheinungen. Stuhl wird durch Abführmittel erzielt. Seit 5. II. komatöser Zustand. Am 6. II. abends plötzlicher Exitus an Herzschwäche. — Klin. Diagn.: Sepsis e causa ignota. Ileuserscheinungen nach früheren Laparotomien wegen Gallensteinen (Adhäsionen). — Anat. Diagn.: Verwachsungen zwischen der Laparotomienarbe, dem Colon ascendens, dem Colon transversum und der Leber. Dadurch Kompression des Colon transversum. Pneumonie im unteren Teil des rechten Oberlappens mit eitriger Einschmelzung. Hypostatische Pneumonie im linken Unterlappen. Myodegeneratio cordis. Trübe Schwellung der Nieren.

95. Nr. 1515. 35 j. Mann. † 28. VI. 06. Seit 2 Tagen Leibschmerzen. Bei der Aufnahme Ileus. Sofortige Laparotomie. Fast der ganze Dünndarm um 360° nach links gedreht. Am Ileum (an der Coecalklappe) Stenose. Aufdrehung, künstlicher After. Exitus 3 Stunden post operat. — Klin. Diagn.: Volvolus des Dünndarms. Tod an Herzlähmung. — Anat. Diagn.: Status nach Laparotomie und Anlegung zweier künstlicher Darmöffnungen. Blähung des Dünndarms. Seröse Peritonitis. Trübung der Nieren und der Leber.

96. Nr. 1419. 73 j. Frau. † 14. VIII. 06. Seit vielen Jahren hartnäckige Obstipation. IV. 05 akuter Darmverschluss, daher Colostomie. 16. V. 05 Colostomieverschluss, ein Tumor nicht zu finden. 19. VI. 06 erneuter Ileus, Colostomie. Nachdem Pat. sich erholt hat, Enteroanastomose zwischen Flexur und Colon transversum; Colostomieverschluss. Den 7. Tag darnach wieder Ileus; Colostomie wieder geöffnet. Seitdem Wohlbefinden. Stuhl auf Leibmassage. Seit 14 Tagen spontan Stuhl per vias naturales. Abends plötzlicher Erstickungsanfall. Exitus. — Klin. Diagn.: Lungenembolie. Chron. Obstipation durch Volvolus der Flexur. Enteroanastomose. Colostomie. — Anat. Diagn.: Status post colostomiam sin. et enteroanastomiam (Colon transv. — Flexura sigmoid.). Abnorm langes Mesenterium des Colon, besonders des Colon transversum. Senile Atrophie der Organe. Myodegeneratio cordis. Parenchymatöse Processe in den Nieren.

97. Nr. 1058. 37 j. Mann. † 8. X. 06. Am 5. V. 06 I. Operation:

Typhlostomie wegen Ileus. 19. V. 06 II. Operation: Dünndarmanastomose wegen sekundärem Ileus. 21. VI. III. Operation: Resektion der Flexura lienalis wegen Carcinom. Ende Juli IV. Operation: Anastomosierung zweier Darmfisteln und Sekundärnaht der Bauchdecken. Am 3. VIII. Entlassung. Draussen leidliches Wohlbefinden bis vor 8 Tagen, dann wieder Ileus. 5. X. 06 V. Operation: Enteroanastomose zwischen Jejunum und Colon transversum; Anus praeternaturalis. — Klin. Diagn.: Chronischer Ileus durch Adhäsionen nach früheren Laparotomien wegen Carc. flexurae lienalis. Enteranastomose. Anus praeternaturalis. Peritonitis. — Anat. Diagn.: Diffuse chronische adhäsive und frische fibrinöseitrige Peritonitis. Cirkuläre Nahtnarbe der linken Flexur, frische Enteroanastomose zwischen Colon transv. und Jejunum, alte zwischen zwei Ileumschlingen; frischer Anus praeternaturalis im Ileum. Coecalnarben. Stauung in Milz und Nieren. Hypostase beider Lungen. Alte Bronchialdrüsentuberkulose links.

98. Nr. 2288. 27j. Mann. † 14. X. 06. Vor 2 Jahren Peritonitis durch Appendicitis gangraenosa. Operation. Heilung. Seit 6 Tagen Ileus, seit 2 Tagen Miserere. Es findet sich bei der Operation eine an der Narbe adhärente Darmschlinge, unter die eine Ileumschlinge geschlüpft und dann abgeknickt ist; Darmparalyse, beginnende Peritonitis. Lösung der Adhäsionen, Entleerung des Darmes. 4 Stunden post operat. Exitus an Herzschwäche. — Klin. Diagn.: Ileus infolge adhäsiver Peritonitis. Frische Peritonitis. Darmlähmung. — Anat. Diagn.: Peritonitis chronica adhaesiva, acuta simplex. Hypostase in beiden Lungen.

d) Appendicitis.

99. Nr. 192. 19j. Mann. † 6. I. 06. Seit 2 Tagen erkrankt, seit 1 Tag Kotbrechen, Leib aufgetrieben, links unten Dämpfung. Doppelseitige Incision, Entleerung von Gas und stinkendem Eiter. Resektion des nekrotischen, perforierten Wurmfortsatzes. — Klin. Diagn.: Peritonitis diffusa nach Perforation des Wurmfortsatzes. — Anat. Diagn.: Peritonitis fibrinosa diffusa, Gangrän des Netzes, Oedem und Hypostase beider Lungen.

100. Nr. 305. 36j. Frau. † 23. I. 06. Vor 10 Tagen akute Erkrankung an Perityphlitis (1. Anfall). Vor 5 Tagen mit diffuser Perforationsperitonitis in die Klinik aufgenommen, fast pulslos, Kot erbrechend. Operation: Appendektomie und Resektion einer ca. 70 cm. langen Ileumschlinge. Erst Erholung, dann nach zunehmendem Collaps Exitus. — Klin. Diagn.: Peritonitis diffusa nach Appendicitis gangraenosa perforativa. — Anat. Diagn.: Status post laparotomiam, resectionem ilei et processus vermiformis. Gangrän des Ileums, Durchbruch an der Nahtstelle. Diffuse eitrig-jauchige Peritonitis. Septischer Milztumor, septische Trübung der Leber und der Niere. Leichte chronische Endocarditis, offenes Foramen ovale. Geringe Sklerose der Aorta und Arteria coro-

naria. Lungenstauung, Atelektase, Lungenödem. Verkalktes Knötchen der Leber. Kleincystische Degeneration der Ovarien.

101. Nr. 702. 42 j. Mann. † 23. III. 06. Vor 7 Tagen wegen eines retrocoecalen Abscesses (Appendicitis) operiert, Appendix entfernt. Bis heute Wohlergehen. Keine Komplikationen, kein Fieber. Während des Verbindens plötzliche Synkope, Collaps und trotz künstlicher Atmung etc. Exitus. — Klin. Diagn.: Appendicitis, retrocoecaler Abscess, plötzlicher Herztod. — Anat. Diagn.: Appendektomie, eröffneter retrocoecaler Abscess. Sepsis. Milztumor. Hochgradige Stauungsniere. Leichte Sklerose der Aorta und der Coronararterien. Hypertrophie des linken Ventrikels. Emphysem und Hypostase der Lungen.

102. Nr. 814. 19 j. Mann. † 7. IV. 06. In der Nacht erkrankt. Am 2. Tage noch Dienst gethan. Am 4. IV. eingeliefert. Diffuse Peritonitis. Sofortige Operation trotz Aussichtslosigkeit. — Klin. Diagn.: Diffuse eitrige Peritonitis nach Appendicitis. — Anat. Diagn.: Status nach Appendektomie. Peritonitis purulenta im Hypogastrium. Starker Meteorismus des Jejunum. Lungenödem.

103. Nr. 860. 49 j. Frau. † 16. IV. 06. Pat. erkrankte am 9. IV. 06 mit Erbrechen und Bauchschmerzen rechts, Verhaltung von Stuhl und Winden. Einlieferung am 12. IV.: Leib aufgetrieben, rechts Dämpfung. Starke Leibschmerzen. Sofortige Operation: Exstirpation des gangränösen Appendix, Gegenincision links. 14. IV. Incision in der Mittellinie des Bauches, Gegenöffnung in der Vagina, Drainage. — Klin. Diagn.: Progrediente septische Peritonitis, ausgehend vom gangränösen Wurmfortsatz. — Anat. Diagn.: Peritonitis fibrino-purulenta circumscripta, fibrinosa diffusa. Status post appendectomiam. Decubitalgeschwüre an der Rückseite des Uterus und in der Vagina. Oedem und Hypostase beider Lungen, Fettinfiltration der Leber. Trübung der Nieren.

104. Nr. 1060. 23 j. Mann. † 9. V. 06. Pat. erkrankte am 3. V. 06 plötzlich mit starken Schmerzen im Unterleib und Erbrechen. Stuhl war angehalten. Einlieferung in die Klinik am 6. V. 06. Sofortige Operation. Perforation des Wurmfortsatzes, der reseciert wird. Starke Darmparalyse. Im ganzen Abdomen Eiter. Ileostomie. Drainage. — Klin. Diagn.: Diffuse eitrige Peritonitis nach Appendicitis gangraenosa perforativa. Septische Pneumonie. — Anat. Diagn.: Diffuse, fibrinös-eitrige Peritonitis. Darmparalyse. Status post laparotomiam, ileostomiam, appendectomiam (Naht sufficient). Hypostase und leichtes Randemphysem der Lungen. Trübung der Nieren und der Leber.

105. Nr. 1294. 8½ j. Knabe. † 6. VI. 06. Erkrankt am 3. VI. 06 mit Erbrechen und Leibschmerzen. Am 5. VI. 2 h p. m. in die Klinik eingeliefert. Puls 120. Temp. 39,2°. Diffuse Peritonitis. Sofortige Operation. Resektion des gangränösen Wurmfortsatzes. Ausgiebige Drainage. Unter zunehmender Temperatursteigerung und Pulsfrequenz Exitus 14 Stunden post operationem. — Klin. Diagn.: Diffuse eitrige

Peritonitis infolge gangränöser Appendicitis. — Anat. Diagn.: Status post resectionem appendicis. Peritonitis acuta purulenta. Perihepatitis et Perisplenitis fibrinosa. Oedem und Stauung der Lungen. Weicher Milztumor.

106. Nr. 1516. 65j. Mann. † 2. VII. 06. Am 27. VI. morgens beim Laufen plötzlich Schmerzen im Unterleib. Mittags Erbrechen, Aufstossen, Hinfälligkeit. Am 28. VI. morgens Aufnahme mit den Symptomen diffuser Peritonitis. Besonders rechts Resistenz. Zunächst Annahme einer gangränösen Appendicitis bezw. Verdacht auf Tumor. Bei der Operation eitrige Peritonitis. Im Ileocoecum verbackener Tumor, darunter ein gänseeigrosses Divertikel, das scharf losgelöst werden musste. Der Darm ist ganz verbacken, Dick- und Dünndarm nicht sicher erkennbar. Es hatte den Anschein, als ob das Divertikel dem Coecum aufsässe. Abtragung. Drainage. Exitus an Herzschwäche und Pneumonie. — Klin. Diagn.: Diffuse eitrige Peritonitis durch Perforation eines Darmdivertikels (wahrscheinlich Coecumdivertikel). Pneumonie. — Anat. Diagn.: Resektion des hydropischen Processus vermiformis. Einnähung des Coecumstumpfes in die Laparotomiewunde. Darmdrainage im Ileum, Drainage des Douglas durch das Rectum. Diffuse fibrinöse Peritonitis. Meteorismus. Fettleber. Hydrops vesicae felleae. Lungenödem und Hypostase. Arteriosklerose.

107. Nr. 1754. 14j. Mädchen. Am 3. Tage der Erkrankung eingeliefert mit peritonitischen Erscheinungen. Sofortige Operation. Exitus am 5. Tage. — Klin. Diagn.: Darmblutungen nach allgemeiner eitriger Peritonitis bei Appendicitis gangraenosa. — Anat. Diagn.: Status post appendectomiam. Peritonitis fibrino-purulenta diffusa. Lungengangrän.

e) Peritonitis nach Darmperforation.

108. Nr. 821. 58j. Frau. † 8. IV. 06. Einlieferung am 6. IV. 06 mit Ileuserscheinungen; es wird ein Hindernis im kleinen Becken vermutet, daher linksseitige Colostomie. Aus dem Peritoneum entleert sich freies Gas, aber kein Eiter. Colostomie funktioniert nicht, daher am 7. IV. rechtsseitige Laparotomie. Ileostomie. Totale Darmparalyse. — Klin. Diagn.: Peritonitis diffusa fibrinosa, Ausgangspunkt unbekannt (vielleicht perforierendes Darmcarcinom). — Anat. Diagn.: Ausgedehnte Narbenstriktur des Rectums (mit Ulcera und fistulösen Gängen). Diffuse Peritonitis und Pelvioperitonitis chronica adhaesiva. Perforation der Flexura sigmoides, Darminhalt in der Bauchhöhle. Status post colo- et jejunostomiam. Cholecystitis chronica, interstitielle Processe in den Nieren, bez. braune Atrophie des Herzens.

109. Nr. 1791. 55j. Frau. † 8. VI. 06. Seit 14 Tagen starke Schmerzen im Leibe ohne bestimmte Lokalisation. Am 7. VI. 06 Einlieferung. Erbrechen, Leib stark aufgetrieben. Sofortige Operation. Exitus am folgenden Tage. — Klin. Diagn.: Diffuse eitrige Peritonitis

durch Gangrän des Dünndarms. Ursache unbekannt. — Anat. Diagn.: Peritonitis purulenta. Multiple Gangrän des Dünndarms mit zahlreichen Perforationen. Infarkte in der r. Lunge. Trübung der Nieren. Lebercirrhose. Lungenemphysem und Hypostase. Metritis chronica.

110. Nr. 2669. 54j. Frau. † 8. XII. 06. Seit 2 Tagen krank. Akute Leibschmerzen. Keinen Stuhl und keine Winde mehr. Erbrechen, grosse Hinfälligkeit. Bei der Aufnahme moribund, Operation nicht mehr ausführbar. Vor 4 Jahren Hysterectomia totalis wegen Prolaps. — Klin. Diagn.: Perforationsperitonitis durch Appendicitis? Mechanischer Ileus durch Adhäsionen? — Anat. Diagn.: Inkarceration des untersten Ileums (62 cm langes Stück) im kleinen Becken durch Peritonealstränge der Hysterektomienarbe. Ileumgangrän. Diffuse, fibrinös-hämorrhagische Peritonitis. Hypostase der Lungen. Alter Käseherd in der linken Lungenspitze. Schnürleber. Interstitielle Processe in beiden Nieren.

f) Peritonitis aus anderen Ursachen.

111. Nr. 2472. 4j. Knabe. † 12. XI. 06. Am 11. XI. plötzlich mit heftigen Leibschmerzen erkrankt. Erbrechen, Aufstossen. Nachmittags der Klinik überwiesen. Sofortige Laparotomie: Freier, eitriger Erguss in der Bauchhöhle. Serosa der Appendix injiciert, keine Perforation. Sonst kein Ausgangspunkt der Peritonitis nachweisbar. Appendektomie. — Klin. Diagn.: Eitrige, diffuse Peritonitis. — Anat. Diagn.: Eitrige, diffuse Peritonitis. Hypostasen in beiden Lungen. Darmpolypen an der Ileocoecalklappe.

112. Nr. 249. 18j. Mädchen. † 13. I. 06. 2. I. morgens plötzlich an Brechdurchfall erkrankt nach früherem, völligem Wohlbefinden. Rascher Kräfteverfall und kollabierter Zustand. Gegen Abend Verschlimmerung, kleiner, rascher Puls. Diagnose: Peritonitis diffusa purulenta nach Gangrän der Appendix. Sofortige Laparotomie. Wurmfortsatz intakt, Bauchhöhle von dünnem, gelblichem, eigentümlich schleimigem Eiter erfüllt. Nach dem kleinen Becken hin stärker injicierte Darmschlingen und dickerer Eiter. Rechtes Ovarium kleinhühnereigross, mit dickem Eiter belegt, wird exstirpiert, da es als Ausgangspunkt der Erkrankung angesehen wird. An Magen, Duodenum, Gallenblase nichts Verdächtiges. Exitus an Herzschwäche. — Klin. Diagn.: Diffuse, eitrige Peritonitis unbekannter Aetiologie. — Anat. Diagn.: Status nach Laparotomie mit Drainage der Bauchhöhle, Ileostomie, Ovariotomia dextra. Peritonitis diffusa purulenta, Endometritis et Salpingitis purulenta. Oophoritis, Enteritis et Colitis.

113. Nr. 2498. 37j. Mädchen. † 16. XI. Am 13. XI. wird Pat. besinnungslos eingeliefert. 14. XI. Laparotomie, dabei Peritonitis unbekannten Ursprungs konstatiert. Appendektomie. — Klin. Diagn.: Diffuse, eitrige Peritonitis aus unbekannter Ursache. — Anat. Diagn.: Diffuse, eitrige Peritonitis. Status nach Resektion des Wurmfortsatzes.

Sekundäre (?) rechtsseitige Salpingitis. Trübung der Leber. Weicher Milztumor. Schrumpfnieren. Kleines Eiterpfröpfchen in der rechten Tonsille.

114. Nr. 1997. 37j. Frau. † 6. IX. 06. Pat. erkrankte am 29. VIII. mit Erbrechen und Leibschmerzen. Bei der Aufnahme am 4. IX. Abdomen aufgetrieben, schmerzhafte Resistenz der rechten unteren Bauchseite. Sofort Operation: Peritonitis, doppelseitiger Pyosalpinx. Exstirpation der Adnexe. Drainage. Exitus unter zunehmenden septischen Erscheinungen. — Klin. Diagn.: Peritonitis diffusa bei Pyosalpinx duplex. — Anat. Diagn.: Akute diffuse eitrig-fibrinöse Peritonitis, besonders im kleinen Becken. Groblappige Lebercirrhose (Lues?), Perihepatitis, Perisplenitis adhaesiva. Interstitielle Processe in den Nieren. Geringer Icterus.

g) Incarcerierte Hernien.

115. Nr. 2328. 49j. Mann. † 8. XI. 06. Seit langen Jahren rechtsseitiger Leistenbruch, seit dem 19. X. 06 Einklemmung. 20. X. eingeliefert, sofortige Operation. Im Bruchsack 2 grosse schwärzlichverfärbte, aber anscheinend noch lebensfähige Dünndarmschlingen. Reposition. Radikaloperation. Verlauf glatt bis auf ein kleines vereitertes Hämatom. Am 6. XI. plötzlich unerklärliche Herzerscheinungen, kollabierter Zustand. Zunehmender Verfall, plötzlicher Exitus. — Klin. Diagn.: Dilatatio et Myodegeneratio cordis. Embolie der Lungen? — Anat. Diagn.: Embolische Thrombose der Art. pulmonalis. Alte Infarkte in beiden Unterlappen. Thrombose der rechten Vena epigastrica und der kleinen Aeste des Anfangsteiles der rechten Vena femoralis; Hämatom im Scrotum. Hämorrhagische Infiltration einiger unterer Ileumschlingen und fibrinöse Verklebung solcher.

116. Nr. 538. 71j. Mann. † 24. II. 06. Incarceration eines linksseitigen Leistenbruchs, Reposition en masse durch den Arzt; der Bruch wurde zurückgebracht, doch blieb die Einklemmung bestehen. In die Klinik verbracht, wird Pat. sofort operiert. Hochgradige Sespis. Resektion eines Dünndarmstückes wegen einer 5 cm langen gangränösen Stelle. Lokale Peritonitis. Exitus an Herzschwäche. — Klin. Diagn.: Sepsis, lokale Peritonitis, rechtsseitige Pneumonie. — Anat. Diagn.: Status post resectionem ilei partial. Peritonitis fibrino-purulenta circumscripta. Myodegeneratio cordis, Arteriosklerose der Coronararterien und der Aorta. Bronchopneumonien im rechten Mittel- und Unterlappen sowie dem unteren Teil des rechten Oberlappens; Emphysem der linken Lunge; rechtsseitige Pleuraverwachsungen. Trübung der Nieren, Prostatahypertrophie.

117. Nr. 1772. 68j. Mann. † 7. VI. 06. Mit eingeklemmter Hernie eingeliefert. Taxis mit Erfolg. Radikaloperation wegen Bronchitis, Emphysem, Fettherz und Arteriosklerose nicht ausführbar. Starker Alkoholismus, leichte Delirien. Am 7. VI. Anstieg der Temperatur. Herzschwäche, Bewusstlosigkeit, Exitus. — Klin. Diagn.: Bronchopneumonie, Herzschwäche. — Anat. Diagn.: Myodegeneratio cordis mit starker Ver-

fettung und Dilatation. Pericarditis adhaesiva, Bronchitis und Hypostase. Im rechten äusseren Leistenring eine ca. 25 cm lange, schwärzlich verfärbte doch noch spiegelnde Darmschlinge ohne deutliche Abschnürung. Darm auch noch weiterhin ca. 10 cm weit grau verfärbt. Am Mesenterium eine 5 Pf.stückgrosse schwärzliche blutig imbibierte Stelle. Bruchpforte für 3 Finger durchgängig. Alle Organe ausserordentlich fettreich.

h) Erkrankungen der Nieren.

118. Nr. 348. 52 j. Mann. † 18. II. 06. Seit der frühesten Jugend häufiger Harndrang. Seit einem Jahr vermehrte Beschwerden, Brennen beim Wasserlassen. Verdacht auf Blasensteine. Röntgenphotographie ergiebt verdächtige Schatten. Cystoskopie negativ. — Klin. Diagn.: Cystitis, Pyelonephritis ascendens, Sepsis. — Anat. Diagn.: Cystitis gangraenosa dissecans, Proctitis ascendens, Urethritis purulenta. Ureteritis sinistra, Pyelonephritis purulenta sinistra. Peritonitis diffusa purulenta. Thrombosis venae iliacae sinistrae. Myocarditis fibrosa. Emphysema et oedema pulmonum.

119. Nr. 1477. 54 j. Frau. † 12. VII. 06. Vor 5 Jahren Beschwerden in der linken Nierengegend; seit dieser Zeit gesund bis April 1906, wo die gleichen Beschwerden auftraten, um in wechselnder Stärke fortzudauern. 30. VI. linksseitige Nephrektomie. Grosse Eiterniere mit Verwachsungen, offenbar auch mit Duodenum. 3 Tage nach der Operation Dünndarmfistel in der Operationswunde. Am 11. VII. 06 Naht der Fistel, dabei Eröffnung des Peritoneums, Gastroenterostomie. Exitus an Herzschwäche. — Klin. Diagn.: Linksseitige Pyonephrose, Nephrektomie. Duodenalfistel. Verschluss der Fistel. Gastroenterostomie. — Anat. Diagn.: Status post nephrectomiam sin., laesionem et suturam duodeni et gastroenterostomiam. Knickung des linken Ureterstumpfes. Thrombose der linken Vena renalis. Dilatation des oberen Teils des rechten Ureters und rechten Nierenbeckens. Pyelitis catarrhalis. Cystitis catarrhalis. Trübung der rechten Niere. Cirkumskripte eitrige Peritonitis an der nicht völlig sufficienten Naht des Duodenums. Myodegeneratio cordis parenchymatosa. Lipomatosis et Dilatatio cordis. Emphysem und Oedem der Lungen, Hypostase rechts.

F. Varia.

(3 Fälle: 1 M., 2 W., op. 2.)

120. Nr. 17. 44 j. Frau. † 30. I. 06. Seit 14. VIII. 05 trockene Gangrän der rechten Hand. 16. VIII. 05 linksseitige Hemiplegie, die konstant blieb. 7. X. 05 Amputation des rechten Vorderarms, dann Nachamputation am rechten Oberarm ohne Erfolg. — Klin. Diagn.: Endocarditis (der Aortenklappen). Nephritis. Embolischer Erweichungsherd des Gehirns (rechte innere Kapsel). Bronchopneumonie. — Anat. Diagn.: Thrombose der Vena portae, Vena lienalis und Venae mesentericae. Milz-

infarkt und Abscess zwischen Milz und Zwerchfell. Darmgangrän. Erweichungsherd der rechten Grosshirnhemisphäre. Tuberculosis pulmonum. Pleuritis chronica adhaesiva. Geringe Myodegeneratio cordis. Interstitielle und parenchymatöse Nephritis. Stauungsleber. Geringe Fettinfiltration der Leber. Uteruspolyp.

121. Nr. 463. 56j. Frau. † 16. II. 06. Seit September 1905 Schwellung der Beine und stärkere Herzbeschwerden, dann Schwellung des Unterleibes. Seit einigen Wochen Schmerzen in der Magengegend. Aufstossen. Appetit gut. Rapide Abmagerung. Verfall. Exitus. Wegen Carcinomverdachts in die Klinik aufgenommen. — Klin. Diagn.: Myocarditis. Verdacht auf Carcinoma ventriculi mit Metastasen. — Anat. Diagn.: Myodegeneratio et dilatatio cordis, mässige Arteriosklerose. Endocarditis chronica valvulae mitralis. Stauungsorgane, Hydrothorax, Ascites. Anasarca. Lungenödem und Hypostase. Perihepatitis fibrinosa. Stauungscirrhose der Leber. Stauungskatarrh des Magens und des Darmes. Myom an der Vorderwand des Uterus.

122. Nr. 1704. 40j. Mann. † 7. IX. 06. Vor vielen Jahren luetische Affektion. Wegen rheumatoider Beschwerden schon längere Zeit in Behandlung. Mitte Juni erkrankt mit Schwellung und Schmerzen in der linken Schulter und rechten Wade, auf Jodkalitherapie verschwindend. Anfang Juli Schwellung in der linken Adduktorengegend, für gummös gehalten. 10. VIII. Incision, da Abscedierung nachgewiesen. Seitdem stark jauchende Eitersekretion, pyämisches Fieber. Seit dem 20. VIII. desorientiert, Hallucinationen, Aufregungszustände. Neurologische Untersuchung giebt Verdacht auf Paralyse. Rapider Kräfteverfall. Exitus. — Klin. Diagn.: Grosser Abscess in der linken Adduktorengegend, Aetiologie unklar. (Erweichte gummöse Drüsen?) Psychose. Gehirngumma? Sepsis. — Anat. Diagn.: Grosser intramuskulärer Abscess in der linken Adduktorengegend, mit der Hüftgelenkhöhle kommunicierend (vereitertes Gumma?). Septischer Milztumor. Trübung der Nieren. Kapselnarben der Leber und der linken Niere. Atheromatose der Aorta. Coronarsklerose. Mässige Fettdegeneration des Herzmuskels. Lungenemphysem.

Die vorstehend angeführten 122 Todesfälle ergeben auf die Gesamtzahl von 2772 Patienten eine Mortalität von 4,4%.

Bei 31 der verstorbenen Patienten war keine Operation ausgeführt worden; die übrigbleibenden 91 Todesfälle ergeben auf 1917 Operationen eine Operationsmortalität von 4,7%.

Zusammenfassende Uebersicht der Todesfälle.

A. Verletzungen.

Unter 16 Verletzungen befanden sich: 6 Schussverletzungen,

6 Frakturen, 3 Verbrennungen, 1 Verletzung innerer Organe, 1 Tetanus.

Von den 6 Schussverletzungen betrafen 3 den Magen. Alle 3 wurden sofort nach der Einlieferung laparotomiert, die Magenwunden wurden genäht. Der erste Fall war kompliciert mit einer Verletzung des Pankreas und der Pleura; er ging nach 8 Tagen an septischer Pleuritis zu Grunde (Nr. 2); der zweite starb nach 2 Monaten an ausgedehnter Lungentuberkulose (Nr. 5); der dritte schliesslich, bei dem auch die linke Niere verletzt war, starb bei anfänglichem Wohlbefinden nach Wochen ganz plötzlich unter den Anzeichen einer Pankreasnekrose (Nr. 6). Es handelte sich in allen Fällen um jugendliche Individuen (22, 21, 15 J.), bei denen der Tod nicht an Peritonitis erfolgte, sondern als eine Folge komplicierender Nebenverletzungen, einmal einer Lungentuberkulose gewesen ist. Ein 12jähriger Knabe, der einen Schuss in den Hinterkopf erhielt und bei dem durch die Trepanation eine Verletzung des Sinus transversus festgestellt wurde, starb nach anfänglichem Wohlbefinden $3^1/_2$ Wochen später an eitriger Meningitis, die sich wohl im Anschluss an die vorhandene ausgedehnte Gehirnzertrümmerung entwickelt hatte (Nr. 1). Ein Mann mit Lungenschuss und ein Mädchen mit Schussverletzung der Leber wurden moribund eingeliefert (Nr. 3, 4).

Die 6 Todesfälle im Anschluss an Frakturen betrafen sämtlich Männer. 2 Fälle von Wirbelsäulenbruch in Höhe des 9. bezw. 8. Brustwirbels erlagen nach 7 Monaten einer septischen, von der Blase ausgehenden Infektion (Nr. 7, 12). Ein 65jähriger Mann mit Unterschenkelbruch ging am 5. Tage an Lungenembolie (Nr. 8), ein 25jähriger mit multiplen Frakturen (beider Unterschenkel und der Rippen) nach 24 Stunden an Fettembolie zu Grunde (Nr. 10). Ein 45jähriger Mann, dem ein schweres Fass auf den Brustkorb gefallen war und mehrere Rippen frakturiert hatte, starb im Shock kaum 24 Stunden nach dem Unfall (Nr. 11). Die Sektion ergab lediglich Lungenödem und Arteriosklerose.

Schliesslich kam ein Patient mit einer schweren Schädelbasisfraktur wenige Stunden nach seiner Einlieferung zum Exitus (Nr. 9).

Drei ausgedehnte Verbrennungen, die sämtlich Frauen betrafen, führten trotz Dauerbad und Excitantien nach einigen Stunden zum Tode. Zwei davon waren durch leichtsinnige Anwendung von Petroleum beim Feueranzünden zu Stande gekommen; im dritten Fall gerieten beim Anzünden einer Petroleumlampe die Kleider eines 15jährigen Mädchens in Flammen. Es handelte sich jedesmal um

Verbrennungen 2. und 3. Grades, die mehr als ein Drittel der Körperoberfläche betrafen (Nr. 13—15).

Ferner kam ein interessanter Fall von Verletzung durch stumpfe Gewalt auf den Sektionstisch (Nr. 16). Der 43jährige Mann hatte mit einer Eisenstange einen Schlag gegen den Unterleib erhalten. Am 4. Tage nach der Verletzung wurde er mit diffuser Peritonitis eingeliefert. Die sofort vorgenommene Laparotomie ergab eine Darmperforation. Trotz anfänglicher Besserung ging der Mann am 9. Tage post. operat. an seiner Peritonitis und Sepsis zu Grunde.

Schliesslich hatten wir noch einen Todesfall an Tetanus zu beklagen, der im Anschluss an eine ausgedehnte Weichteilverletzung am 8. Krankheitstage bei bis dahin glattem Wundverlauf ausbrach und trotz eingeleiteter Serumtherapie nach 48 Stunden letal endigte (Nr. 17).

B. Akute eitrige Infektionen.

An Sepsis und Pyämie gingen 8 Kranke zu Grunde. 2 Fälle von Gesichtsfurunkel konnten durch ausgiebige Incisionen nicht mehr gerettet werden; beide starben kurze Zeit nach der Einlieferung (Nr. 18, 20). Ein 9jähriger Knabe erlag einer Pyämie im Anschluss an eine Stichverletzung der Fusssohle (Nr. 21); auch hier kam der chirurgische Eingriff zu spät. Ein 4jähriger Knabe starb an Meningitis, die sich nach einer ganz oberflächlichen Risswunde der Kopfhaut entwickelt hatte und zwar augenscheinlich von einer eitrigen Osteomyelitis des Schädeldaches ausgehend, welche durch die bei den ersten Hirnsymptomen vorgenommene Trepanation festgestellt wurde (Nr. 23). Erwähnt sei noch eine 43jährige Frau, bei der sich ohne nachweisbare Ursache eine eitrige Kniegelenksentzündung mit mehrfachen Abscessen am Oberschenkel entwickelt hatte. Auch in diesem Fall konnten ausgiebige Incisionen das Fortschreiten der septischen Infektion nicht verhindern, der die Kranke erlag (Nr. 19).

An Pyämie nach akuter Osteomyelitis verloren wir nur einen Kranken (Nr. 24).

Ein $1^1/_2$jähriger Knabe ging zu Grunde an einer Phlegmone, die sich im Anschluss an einen retropharyngealen Abscess entwickelt hatte (Nr. 25).

3 Patienten starben an Empyem der Pleura, bei zwei derselben war die Rippenresektion vorgenommen worden. Eine 56jährige Patientin erlag der Komplikation mit einer Myocarditis und Pericarditis (Nr. 26); bei einem 37jährigen Manne handelte es sich um ein posttyphöses Empyem, dem der geschwächte Organismus nicht Stand hielt

(Nr. 27). Im dritten Falle trat bei einer 24jährigen Frau auf dem Operationstisch nach wenigen Zügen Chloroform eine schwere Dyspnoe ein. Die Operation musste aufgeschoben werden, die Patientin erholte sich nicht wieder und starb nach 2 Stunden (Nr. 28).

C. Tuberkulosen.

Unter 6 Fällen von Knochentuberkulose befanden sich zwei Kranke mit Spondylitis; der eine, ein 4jähriger Knabe, erlag einer interkurrenten Diphtherie (Nr. 31), der andere, ein 55jähriger Mann, der ausgedehnten Erkrankung der Wirbelsäule mit sekundären Senkungsabscessen und einer gleichzeitigen schweren Lungenaffektion (Nr. 35). Infolge von Coxitis starben ein 11jähriger und ein $2^1/_2$jähriger Knabe, letzterer an einer teils miliaren, teils käsigen Pneumonie, die sich im Anschluss an die vorgenommene Hüftgelenksresektion entwickelt hatte (Nr. 30, 33). Eine 64jährige Frau erlag einer ausgedehnten Caries des Beckens und des rechten Schultergelenks bei gleichzeitiger Lungentuberkulose (Nr. 32) und ein 19jähriges Mädchen, das lange Zeit wegen Caries am Fusse konservativ behandelt wurde, ging an einer tuberkulösen Meningitis zu Grunde (Nr. 34).

6 Kranke starben an Tuberkulose der inneren Organe, darunter 2 Männer von 46 bezw. 55 Jahren an Phthise des Kehlkopfs (Nr. 36—41).

Ein 27jähriger Mann, der angeblich seit 6 Jahren ohrenkrank war, kam mit meningealen Erscheinungen zur Aufnahme. Die wegen Verdacht auf Gehirnabscess im Anschluss an eine Otitis media vorgenommene Trepanation ergab kein positives Resultat; die Sektion wies eine allgemeine, teilweise miliare Tuberkulose der inneren Organe und eine tuberkulöse Meningitis nach (Nr. 38). Eine 32jährige Frau, der ein Jahr zuvor das Coecum und ein Stück Dünndarm wegen Tuberkulose reseciert worden war, erlag einer Sepsis im Anschluss an den vorgenommenen operativen Verschluss einer Dünndarmfistel (Nr. 32). Ein 38jähriger Mann, der wegen Empyem operiert worden war, starb an Miliartuberkulose und eine 32jährige Patientin mit schwerer Lungenphthise, die, ohne früher je an stärkeren Blutungen gelitten zu haben, mit unstillbarem Nasenbluten zur Aufnahme kam, ging unter dem Bilde einer akuten hämorrhagischen Diathese zu Grunde (Nr. 40).

D. Tumoren.

Unter den 37 Fällen, die an Tumoren litten und starben, befanden sich 3, die nicht operiert wurden. Eine Radikaloperation wurde in 16 Fällen versucht; bei dem Rest handelte es sich in

15 Fällen um Palliativoperationen bezw. um Probelaparotomien, in 4 Fällen um nicht mehr operabele Recidive bei früher operierten Geschwülsten. Nebenstehende Tabelle giebt eine Uebersicht über diese Fälle und die Todesursache bei denselben.

	Radikaloperationen. Tod an:					Palliativoperationen und Probelaparotomien. Tod an:				Zusammen	Nicht, bezw. früher operierte Fälle. Tod an:		Zusammen
	Lungenaffektionen	Peritonitis	Herzlähmung	Meningitis	Sepsis	Metastasen	Lungenaffektionen	Peritonitis	Hämorrhag. Diathes.		Metastasen	Chloroformtod	
Gutartige Geschwülste	2	1	—	—	—	—	—	—	—	3	—	—	—
Sarkome	1	—	1	1	—	2	1	—	—	6	3	—	3
Carcinom: der Gallenblase	—	—	—	—	—	1	1	—	—	2	—	—	—
Carcinom: des Dickdarms	—	1[1])	—	—	1	—	—	2[2])	—	4	—	1	1
Carcinom: des Oesoph. und der Cardia	—	—	—	—	—	—	2	—	—	2	—	—	—
Carcinom: des Magens	2	—	—	—	—	1	1	1	—	5	—	—	—
Carcinom: des Pankreas	—	—	—	—	—	—	1	—	1	2	—	—	—
Carcinom: der Zunge	3	—	—	—	—	—	—	—	—	3	—	—	—
Carcinom: and. Organe	3	—	—	—	—	—	1	—	—	4	3	—	3
	11	2	1	1	1	4	7	3	1	31	6	1	7

Bei den gutartigen Geschwülsten handelte es sich in einem Fall um ein Lymphangioma colli bei einem 4 Wochen alten Kinde, das an Bronchopneumonie starb (Nr. 42), und 2 Prostatektomien, von denen ein Fall (65jährig) an Lungengangrän, der andere (78-jährig) an Peritonitis zu Grunde ging (Nr. 43, 44).

Die drei Radikaloperationen bei Sarkom betrafen einen Tumor der Tonsille (Tod an Blutaspiration), einen solchen der Orbita (Meningitis) und ein Hypernephrom (Pneumonie), das sich bei der Operation als inoperabel erwies (Nr. 51, 49, 47).

Ein Fall von Sarkom am Halse, bei dem als Palliativoperation die Tracheotomie ausgeführt wurde, ging gleichwohl an Dyspnoe zu Grunde (Nr. 52). Je ein Fall von Sarkom der Ovarien, der Blase und der Prostata starb an Recidiv (Nr. 45, 50, 53). Ein Lebertumor eines 3½-jährigen Knaben, der als Echinococcus angesprochen wurde, erwies sich bei der Probelaparotomie als inoperabeles Sarkom (Nr. 48).

Bei einem inoperabelen Gallenblasencarcinom eines 47jährigen Mannes, bei dem die Probelaparotomie ausgeführt wurde, erfolgte am 7. Tage der Exitus an Herzschwäche (Nr. 54). Bei einem anderen eben-

1) Relaparotomie bei Ileus infolge Adhäsionen.

2) Mit diffuser Peritonitis eingeliefert.

solchen Falle, der klinisch als Magencarcinom angesprochen wurde und bei dem in der Gallenblasengegend ein Duodenal- und Mageninhalt entleerender Abscess durchgebrochen war, wurde die Gastroenterostomie ausgeführt. Auch hier war der Schwächezustand des Patienten so gross, dass am 8. Tage post. operat. der Tod an Herzschwäche und Bronchopneumonie eintrat (Nr. 55).

Zwei Fälle von Dickdarmcarcinom wurden mit Perforationsperitonitis eingeliefert; die sofort vorgenommene Laparotomie vermochte sie nicht zu retten (Nr. 56, 57).

Ein 54jähriger Patient ging nach Resektion der carcinomatösen Flexur und ein 63jähriger nach abdomineller Resektion eines hochsitzenden Rectumcarcinoms an Peritonitis zu Grunde (Nr. 58, 59).

Ein 49- und ein 40jähriger Mann starben an Bronchopneumonie im Anschluss an die wegen Oesophagus- bezw. wegen Cardiacarcinom vorgenommene Gastrostomie. In beiden Fällen bestanden zahlreiche Metastasen, im ersteren eine Perforation des Carcinoms in die Bifurkation der Trachea (Nr. 61, 62).

Ein Fall von Magencarcinom, das bei der Probelaparotomie wegen einer enormen Metastase in der Leber für einen primären Lebertumor gehalten wurde, starb an Herzschwäche (Nr. 63). Eine 52jährige Frau erlag einer Peritonitis im Anschluss an eine wegen Magenkrebs ausgeführte Laparotomie; die Knopfanastomose erwies sich bei der Sektion als sufficient für Wasser (Nr. 64); ein 58jähriger Mann, bei dem aus dem gleichen Grunde gastroenterostomiert wurde (G. anterior mit Naht), starb an einer Thrombose der Pulmonalarterien (Nr. 65). Ein 66- und ein 42jähriger Mann, an denen die Resektion des Magens wegen Carcinom vorgenommen war, starben an Bronchopneumonie am 2. und am 14. Tage nach der Operation (Nr. 66, 67).

Zwei Fälle von Pankreascarcinom, bei deren einem wegen Icterus und starker hämorrhagischer Diathese als schonendster Eingriff die Cholecystostomie vorgenommen wurde, während man bei dem anderen, ebenfalls wegen Icterus, eine Cholecystogastrostomie ausführte, starben am 23. bezw. 14. Tage nach der Operation an Herzschwäche und Lungenkomplikationen (Nr. 68, 69).

Von drei Männern, bei denen die Zunge wegen Carcinom exstirpiert wurde, gingen zwei an Pneumonie, einer an Sepsis zu Grunde (Nr. 70—72).

Eine 83jährige wegen Lippencarcinom in Lokalanästhesie operierte Frau (Nr. 73) und ein 65jähriger Mann nach suprapubischer Prostatektomie (Nr. 74) starben an Bronchopneumonie bezw. Lungen-

gangrän, eine 73jährige Frau 7 Wochen nach der gleichen Operation wie im ersten Falle, nachdem sie noch 6 Wochen vorher eine Fussamputation wegen Caries überstanden hatte, an Dyspnoe infolge Tumormetastasen in den Lungen (Nr. 75). Ein $1^1/_2$ Jahr vorher wegen Ohrcarcinom operierter Mann erlag einem grossen Recidiv, ein Mann mit Larynxcarcinom starb kurz nach der wegen hochgradiger Dyspnoe vorgenommenen Tracheotomie, eine Frau mit inoperabelem Mammacarcinom und ein Mann mit früher operiertem Blasenkrebs gingen infolge von Metastasen zu Grunde (Nr. 76—79).

E. Erkrankungen der Bauchorgane

(mit Ausschluss der Tumoren).

Nebenstehende Tabelle giebt eine Uebersicht über die ziffernmässige Verteilung der einzelnen Erkrankungen und der Todesursachen.

Name der Krankheit:	Operierte Fälle. Tod an:				Zusammen	Nicht, bezw. früher operierte Fälle. Tod an:		Zusammen
	Peritonitis (mit dieser eingeliefert)	Peritonitis post op.	Pneumonie	Herzlähmung		Peritonitis	Pneumonie	
Ulcus ventriculi	1	1	—	—	2	—	—	—
Ulcus duodeni	2	—	—	—	2	—	—	—
Erkrankungen der Gallenwege und des Pankreas	2	—	4	2[1])	8	1	—	1
Ileus	3	1	—	1	5	—	1	1
Appendicitis	8	—	—	1	9	—	—	—
Darmperforation	2	—	—	—	2	1	—	1
Peritonitis aus anderen Ursachen	4	—	—	—	4	—	—	—
Incarcer. Hernien	—	—	—	2[2])	2	1	—	1
Pyelonephritis	—	—	—	1	1	1	—	1
	22	2	4	7	35	4	1	7

Es starben 40 Fälle, und von diesen 35 im Anschluss an operative Eingriffe. Todesfälle an Peritonitis wurden 28 beobachtet; 4 wurden nicht operiert, 22 mit bereits bestehender diffuser Peritonitis eingeliefert. Bei den zwei Kranken, bei denen eine tödliche Peritonitis im Anschluss an die Operation beobachtet wurde, handelte es sich in einem Falle um einen nekrotisierenden eitrigen Process am Duo-

1) Ein Fall kompliciert mit subphrenischem Abscess und Leberabscess, der andere mit Cholämie.

2) 1 Fall an Lungenembolie gestorben.

denalstumpf nach Pylorusresektion wegen Ulcus callosum (Nr. 81), in dem andern um Ileus infolge Adhäsionen nach früherer Resektion der Flexura lienalis (Nr. 97); es waren hier sehr komplicierte Verhältnisse bei der Operation vorhanden. Man versuchte durch eine Enteroanastomose und Anlegung eines Anus praeternaturalis die Hindernisse auszuschalten.

Von den Sektionsbefunden bei Erkrankungen der Gallenwege seien zwei Fälle hervorgehoben. Bei einer 60jährigen in moribundem Zustande eingelieferten Frau (Nr. 86) wurde klinisch die Perforation eines Gallenblasenempyems angenommen. Die Obduktion ergab eine ascendierende Cholangitis, eine Hepatitis parenchymatosa mit Nekrosen und von diesen ausgehend eine diffuse Peritonitis; die Ursache war ein pflaumengrosser Stein, der sich bei starker Erweiterung des Hepaticus und Choledochus im Cysticus eingekeilt fand. In dem andern Falle (Nr. 91) fand sich bei der Operation eine diffuse Peritonitis infolge Perforation der Gallenblase an ihrer Basis. Bei der Sektion (Exitus am 11. Tage post. operat.), die als Todesursache Lungengangrän ergab, fand sich in der Gallenblase ein kleinweinbeerengrosser rauher Cholestearinstein, die wahrscheinliche Ursache der Perforation; von der bei der Operation konstatierten Peritonitis war keine Spur mehr vorhanden, die Bauchhöhle war völlig frei. Es ist dies ein gutes Beispiel dafür, wie rasch völlige Reparation seitens des Bauchfells erfolgen kann, wenn der in demselben etablierte Krankheitsherd ausgeschaltet wird.

In einem Falle von Ileus (Nr. 93) handelte es sich um einen 16jährigen Jungen, der etwa ein halbes Jahr zuvor wegen Incarceration eines Meckel'schen Divertikels operiert worden war und plötzlich unter Erscheinungen von Darmverschluss erkrankte. Bei der Operation fand sich hämorrhagischer Ascites und eine stark geblähte, hämorrhagisch aussehende Dünndarmschlinge, die sich bis zur Plica duodenojejunalis verfolgen liess; auch ihr Mesenterium erschien hämorrhagisch infarciert. Der Verschluss war durch Adhäsionen bedingt. Es wurde die Enteroanastomose zwischen der geblähten und einer kollabierten Dünndarmschlinge vorgenommen. Am 7. Tage post. operat. erfolgte der Exitus; die Sektion ergab Gangrän einer Ileumschlinge mit multiplen und teils drohenden, teils bereits erfolgten Perforationen. Da bei der Operation die Schlinge gut aussah und nach ihrer Entleerung sich auch gut kontrahiert hatte, muss die Schuld an der später erfolgten Perforation krankhaften Vorgängen im Mesenterium zugeschrieben werden. Es ist hier

wahrscheinlich zu fortschreitenden Thrombosen gekommen, unter deren schädigenden Einflüssen auf die Cirkulation die infolge des eben erst erlittenen Shocks wenig widerstandsfähige Darmschlinge schliesslich am 7. Tage zur Gangrän und Perforation kam.

8 Todesfälle bei Appendicitis waren auf die diffuse eitrige Peritonitis zurückzuführen, mit der sie eingeliefert wurden und deren deletären Verlauf die sofort vorgenommene Operation nicht günstiger zu gestalten vermochte. In einem weiteren Falle (Fall 101) handelte es sich um einen retrocoecalen Abscess bei einem 42jährigen Mann, der eröffnet worden war. Der Wundverlauf war glatt, ohne Fieber, ohne Komplikationen. Am 7. Tage erfolgte nach plötzlich aufgetretenem Collaps der Tod. Die Sektion ergab Sepsis bei gleichzeitig bestehender leichter Sklerose der Aorta und der Coronararterien. Es ist von Interesse, dass klinisch septische Erscheinungen nicht vorhanden waren; das durch die Sklerose geschädigte Herz erlag anscheinend der kumulierenden Wirkung der durch die Sepsis erzeugten Toxine unter dem Bilde einer Synkope.

Drei Darmperforationen[1]) kamen zur Beobachtung, von denen zwei operiert wurden. Einmal fand sich bei einer 58jährigen Frau (Fall 108) anscheinend ein Hindernis im kleinen Becken. Es wurde deshalb die Colostomie vorgenommen, dabei entleert sich Gas, aber kein Eiter aus dem Peritoneum. Am 3. Tage Exitus; die Sektion ergiebt ausgedehnte Narbenstrikturen des Rectums und eine diffuse Peritonitis infolge Perforation der Flexura sigmoidea. Anscheinend hat hier die Perforation erst nach Ausführung der Colostomie stattgefunden; für den überdehnten und schwer geschädigten Darm kam die Druckentlastung zu spät, um die Nekrose zu verhüten. In einem anderen Falle handelte es sich bei einer 55jährigen Frau um multiple Gangrän des Dünndarms aus unbekannter Ursache, die auch durch die Sektion nicht sicher klargestellt werden konnte. Schliesslich fand man bei einer 4 Jahre früher hysterektomierten 54jährigen Frau (Fall 110), die moribund eingeliefert wurde, bei der Autopsie eine Abklemmung des untersten Ileums durch Peritonealstränge mit nachfolgender Darmgangrän.

Drei Fälle von diffuser Peritonitis kamen auf dem Sektionstisch zur Beobachtung, bei denen die Operation keinen Anhaltspunkt für die Aetiologie gegeben hatte. In einem Fall versagte auch die Autopsie (Fall 111); in den beiden andern wurden eitrige Erkrankungen

1) Zwei weitere Fälle von Darmperforationen sind im Abschnitt D unter den Dickdarmcarcinomen abgehandelt.

der weiblichen Genitalorgane als mutmassliche Ursache festgestellt.

Von drei Fällen incarcerierter Hernien ging ein 49jähriger Mann (Fall 115) am 20. Tage post. operat. nach bisher völlig glattem Verlauf an Lungenembolie zu Grunde, ein anderer 71jähriger Mann, dem die incarcerierte Dünndarmschlinge reseciert werden musste, starb am 9. Tage an Bronchopneumonie und Herzschwäche (Nr. 116). Im dritten Fall (Nr. 117), bei dem strikte Kontraindikationen gegen die Operation bestanden, wurde — scheinbar mit Erfolg — die Taxis ausgeführt. Die Sektion zeigte noch eine teils grau, teils schwärzlich verfärbte Darmschlinge im Leistenring, aber ohne deutliche Abschnürung; der Tod war augenscheinlich auf die bestehende Myocarditis und Pericarditis zurückzuführen.

Erwähnt seien noch die beiden Todesfälle bei Erkrankungen der Niere. Der eine, ein 52jähriger Mann (Fall 118), der an einer gangränösen Cystitis und aufsteigender Pyelonephritis litt, ging an diffuser eitriger Peritonitis zu Grunde. Bei einer 54jährigen Frau (Fall 119), bei der wegen Pyelonephritis die linksseitige Nephrektomie vorgenommen worden war, hatte sich 3 Tage post. operat. eine hohe Jejunumfistel im Wundbett gebildet, so dass noch eine Gastroenterostomie vorgenommen werden musste. Der Tod erfolgte an Herzschwäche, die in der bei der Sektion nachgewiesenen Lipomatosis et Dilatatio cordis ihre Erklärung fand.

F. Varia.

Einer 44jährigen Frau (Fall 120), die an schweren Cirkulationsstörungen litt, wurde wegen Gangrän erst die rechte Hand, dann der rechte Oberarm ohne Erfolg amputiert. Der Tod erfolgte etwa 3 Monate nach der letzten Operation und die Sektion ergab ausgedehnte Thrombosen der grossen Venen der Bauchhöhle, Darmgangrän und Lungentuberkulose. Eine 56jährige Frau (Fall 121), die wegen Carcinomverdachts aufgenommen wurde — sie hatte Magenbeschwerden und war rapide abgemagert — erlag einem schweren Herzleiden; ein Carcinom war bei der Sektion nicht nachzuweisen. Ein 40jähriger Mann (Fall 122) erlag einer Sepsis, die ausging von einem grossen intramuskulären Abscess der linken Adduktorengegend. Es lag klinisch der Verdacht auf ein vereitertes Gumma vor. Die Sektion vermochte keine weiteren sicheren Anhaltspunkte für oder gegen diese Diagnose zu geben.

Bericht aus dem Röntgenlaboratorium.

(Von Dr. Colmers.)

An den räumlichen Verhältnissen des Röntgenlaboratoriums hat leider auch im verflossenen Jahr nichts geändert werden können. Während die Nebenräumlichkeiten, wie Dunkelkammer, Kopier- und Arbeitsraum, Sammlung ausreichten, hat sich das Röntgenzimmer mit seinen engen Ausmessungen (5,70 × 3,90 m) immer mehr als unzulänglich erwiesen, und seine Verlegung in einen grösseren Raum ist zur Notwendigkeit geworden. Es hat infolgedessen wegen Platzmangels von erheblichen Neuanschaffungen und Verbesserungen des Röntgeninstrumentariums abgesehen werden müssen. Eine umfassende Erweiterung und Modernisierung desselben ist für das Jahr 1908 vorgesehen.

Die Prüfung der Röhren auf ihren Härtegrad mittels Radiometers haben wir bei photographischen Aufnahmen in letzter Zeit ganz aufgegeben und verlassen uns dabei lediglich auf unsere Erfahrung. Die für Bestrahlungszwecke in Verwendung kommenden Röhren werden mittels der Walter'schen Härteskala geprüft. Da ein Schutzhaus wegen Raummangels nicht einzubauen war, verwenden wir einen grossen, leicht verschieblichen Bleischirm als Schutzwand, der gleichzeitig auch für Durchleuchtungszwecke als Schutzwand mit auf- und abwärts verschiebbarem Röhrenträger dient.

Als Röhrenmaterial verwenden wir nach wie vor Müller'sche Wasserkühlröhren und daneben auch Bauerröhren. Da eine der letzteren bereits zwei Jahre im Betriebe ist und sich sehr gut bewährt hat (sie wurde allerdings geschont und nur für kleinere Aufnahmen wie obere Extremität, Knie und Fuss verwendet), wollen wir dieselben jetzt in grösserem Massstabe benutzen.

Mit dem uns von der Firma Matter in Mannheim gelieferten Plattenmaterial sind wir nach wie vor zufrieden.

Von Durchleuchtungen haben wir verhältnismässig wenig Gebrauch gemacht; sie kamen hauptsächlich für ambulant behandelte Kranke und als Kontrollen früherer Aufnahmen in Betracht.

Zu therapeutischen Zwecken wurden Bestrahlungen vorgenommen bei inoperabelen Carcinomen, bei Fällen von Ulcus rodens, die mikroskopisch den Charakter eines nicht verhornenden Matrixcarcinoms aufwiesen, und in zwei Fällen von Leukämie.

Die Anzahl der Aufnahmen hat sich mit 1359 gegen 963 des Vorjahres erheblich gesteigert. Da wir fast ausschliesslich mit

Albers-Schönberg'scher Kompressionsblende arbeiteten, kamen Formate wie 30 × 40 cm nur selten und grössere garnicht zur Verwendung. Die auf 1029 Patienten verteilten Aufnahmen betrafen folgende Körperregionen:

Region	Zahl der Fälle
Kopf	35
Hals und Brust	54
Schulter	77
Obere Extremität	271
Wirbelsäule	65
Becken und Hüftgelenk	125
Untere Extremität	302
Blasenaufnahmen	48
Nierenaufnahmen	52
	1029

Zu den 1395 Aufnahmen dieser 1029 Fälle kamen folgende Plattenformate zur Verwendung:

Format	Anzahl
9 × 12 cm	45
13 × 18 „	204
18 × 24 „	690
24 × 30 „	430
30 × 40 „	26
	1395

II. Spezieller Teil.

I. Kopf und Ohr.

(Bearbeitet von Dr. Baisch.)

(54 Fälle: 43 M., 11 W., 4 †.)

A. Verletzungen.

(31 Fälle: 27 M., 4 W., 1 †.)

1. Weichteilverletzungen (4 M., 0 W., 0 †).

Meist handelte es sich um leichte Verletzungen durch Stich oder Hieb bei Patienten, die in betrunkenem Zustand eingeliefert, nur deswegen in die Klinik aufgenommen werden mussten und bald wieder entlassen werden konnten. Nur in einem Fall (Nr. 1079) war das Messer bis zum Heft durch die Weichteile und Knochen in die Stirn gestossen worden, so dass es herausgemeisselt werden musste. Der Patient konnte am 15. Tag geheilt entlassen werden.

2. Commotio cerebri (4 M., 1 W., 0 †).

Es sind hierzu die Fälle gezählt, in denen keine oder nur geringe Kopfverletzung vorhanden war, bei denen vielmehr die Kommotionserscheinungen im Vordergrund standen.

Von Wichtigkeit ist besonders ein Fall (Nr. 1817), in dem sich eine schwere traumatische Hysterie mit schweren Krampfanfällen und temporärem Irrsinn an das Trauma anschloss. Eine wegen Verdacht auf Hämatombildung vorgenommene Probetrepanation hatte kein Ergebnis, doch wurden die Anfälle darnach weniger heftig und seltener.

Nr. 269. 21 j. M. Sturz vom Pferde. Kleine Wunde am Kopf. Starkes Schwindelgefühl. Somnolenz, 1maliges Erbrechen. Keine Hirndruckerscheinungen. Verband. Eisblase. Baldige Erholung und Heilung.

Nr. 427. 23 j. M. Hufschlag gegen die r. Kopfseite. Bewusstlosigkeit, 1maliges Erbrechen, Hautabschürfungen in der rechten Schläfengegend. Eisblase, völlige Heilung nach 4 Tagen.

Nr. 1095. 23 j. M. Fall auf den Hinterkopf. Hämatom daselbst, kurz dauernde Bewusstlosigkeit. Rasche Heilung.

Nr. 1531. 32 j. M. Von einer Lokomotive erfasst, zu Boden geschleudert und überfahren. Vollkommene Somnolenz, mehrmaliges Erbrechen. Zertrümmerung des rechten Vorderarmes, Weichteilwunde am rechten Oberschenkel. Primäre Amputatio humeri. Heilung.

Nr. 1559. Fall vom Wagen am vorhergehenden Abend, die Nacht über bewusstlos, mehrmaliges Erbrechen. Kleine Kopfwunde. Verband, Eisblase, Heilung.

Nr. 1817. 21 j. M. Fall auf den Vorderkopf infolge Ausgleitens beim Tragen eines Fässchens Bier, das beim Fallen gleichzeitig den Hinterkopf trifft. Pat. wird in bewusstlosem Zustand eingeliefert, hat an der Stirne eine kleine Quetschwunde, es überwiegen aber die Commotionserscheinungen. Es stellen sich bald klonische Zuckungen besonders der rechten Seite ein, die sich allmählich zu schweren epileptiformen Krampfanfällen mit temporärem Irresein steigern, wobei der Pat. wie wahnsinnig um sich schlägt. Wegen des dadurch entstehenden Verdachtes auf subdurales Haematom wird Probetrepanation gemacht, die kein Hämatom, wohl aber eine reichliche subdurale Liquoransammlung ergiebt. Die Anfälle werden darnach seltener und schwächer, sistieren jedoch nicht ganz, sind auch bei der Entlassung des Pat., 37 Tage nach der Verletzung, noch vorhanden.

3. Knochenverletzungen.

a) Frakturen der Konvexität (5 M., 0 †).

In 3 Fällen war die Verletzung durch Hufschlag entstanden. Die Patienten wurden kurze Zeit nach der Verletzung in die Klinik eingeliefert und hier die Wunde sofort versorgt, worauf Heilung eintrat. In einem weiteren Falle, in dem es sich auch um eine komplicierte Schädelfraktur handelte, war das Kind erst am 2. Tag, nachdem bedrohliche Erscheinungen aufgetreten waren, in die Klinik geliefert worden. Durch sofortige Operation gelang es auch hier, Heilung herbeizuführen. Nur in einem Falle handelte es sich um eine subkutane Fraktur ohne äussere Weichteilverletzung, die erst am 4. Tag in fast hoffnungslosem Zustand in die Klinik aufgenommen wurde. Durch Trepanation und Hebung einer Depression gelang es dennoch, den Knaben zu retten.

Nr. 908. 31 j. M. Vor ca. 14 St. Hufschlag auf die Stirne, nur kurze Zeit bewusstlos. Dicht über dem rechten Auge 5 Markstückgrosse Rissquetschwunde, Knochen in gleicher Ausdehnung zertrümmert. Entfernung der Knochensplitter. Dura und Gehirn nicht verletzt. Im Heilungsverlauf werden noch weitere Sequester entfernt. Nach 4 Wochen in ambul. Behandlung entlassen. Nach weiteren 2 Monaten völlig geheilt.

Nr. 1274. 33 j. M. Hufschlag auf den linken Unterschenkel, dann auf die linke Kopfseite. Bewusstlos sofort in die Klinik gebracht. Fraktur des linken Unterschenkels. Ueber dem linken Os parietale eine 8 cm lange Wunde. In der Tiefe ein 4 cm langes, 2—3 cm breites Knochenstück deprimiert, das herausgehoben und nach Versorgung der Wunde lose in diese eingesetzt wird. Es heilt ein. Nach einem Monat kann Pat. entlassen werden.

Nr. 1342. 38 j. M. Hufschlag gegen die Stirne. Keine Bewusstlosigkeit. Vordere und untere Wand der Stirnhöhle zertrümmert, Fraktur der Nasenbeine, ausgedehnte Weichteilwunde. Versorgung derselben und Entfernung der Splitter. Offene Behandlung. Heilung nach 1 Monat.

Nr. 2282. 4 j. Kn. Vor 2 Tagen Verletzung durch herabfallenden Ziegelstein. Keine Bewusstlosigkeit. Kleine Kopfwunde. Wegen mehrmaligem Erbrechen der Klinik überwiesen. Nach Erweiterung der Kopfwunde erkennt man eine Depressionsfraktur im Stirnbein mit Zertrümmerung von Dura und Gehirn. Entfernung der Splitter. Hebung der Depression. Heilung im Verlauf 1 Monates.

Nr. 1753. 4 j. Kn. Vor 4 Tagen vom Heuboden herabgefallen, seitdem bewusstlos. Keine Wunde. Linksseitige Hemiparese. Hämatom über dem rechten Scheitel. Nach Spaltung desselben erkennt man eine markstückgrosse Depressionfraktur im Scheitelbein. Das Stück wird entfernt. Kleiner Einriss in der Dura und subdurales Hämatom, Zertrümmerung von Gehirn der rechten Zentralwindung entsprechend. Vom 4. Tag ab Besserung. Kleiner Hirnprolaps, der sich allmählich abstösst. Langsame Heilung und Besserung der Paresen. Nach 3 Monaten mit völlig wiederhergestellter Funktion, nur geringer linksseitiger Schwäche entlassen.

b) Schädelbasisfrakturen (4 M., 0 †).

Es handelte sich in allen Fällen um Verletzungen durch stumpfe Gewalt (Fall, Schlag mit stumpfem Gegenstand). Die Diagnose wurde aus der Benommenheit, aus Blutungen aus Nase und Ohren (Nr. 1749) aus Sugillationen in die Augenlider und Konjunktiven (Nr. 835 und 841) gestellt. In einem Falle handelte es sich um doppelseitige Amaurose (Nr. 189), die nach wenigen Tagen wieder zurückging. In allen Fällen verschwanden die Erscheinungen durch Bettruhe in wenigen Tagen.

c) Schussverletzungen (3 M., 1 W., 1 †).

Einmal handelte es sich um einen Suicidversuch (Nr. 1386), Revolverschuss (6 mm) in die rechte Schläfengegend. Da ausser Druckpuls keine bedrohlichen Erscheinungen bestanden, wurde von jedem operativen Eingriff abgesehen. Die Kugel fand sich im

Röntgenogramm in der Fossa infratemporal. Patient wurde nach 14 Tagen geheilt entlassen.

Einmal (Nr. 831) handelte es sich um einen Revolverschuss aus unmittelbarer Nähe, wobei die Kugel am linken Nasenflügel eingedrungen war und röntgenographisch in der Gegend des rechten Proc. mast. nachgewiesen wurde. Auch hier trat reaktionslose Heilung ein.

In den beiden nächsten Fällen war die Verletzung durch Unachtsamkeit entstanden. In dem einen Falle (Nr. 251) handelte es sich um einen Schrotschuss in die linke Schläfengegend ohne ernstere Verletzungen. Nach Ausräumung eines Hämatoms trat Heilung ein. Im folgenden Fall trat durch eitrige Meningitis Exitus ein.

Nr. 358. 12j. Kn. Am 28. I. Schuss in die rechte Schädelseite mit einem 5 mm Teschin aus ca. 3 m Entfernung. Bewusstlos in die Klinik eingeliefert wenige Stunden nach der Verletzung. Starker Blutverlust. Einschussöffnung 3 Querfinger hinter und 1 Querfinger über dem rechten äusseren Gehörgang, aus der ständig Blut hervorquillt. Druckpuls. Keine Halbseitenerscheinungen. Sofortige Trepanation ergiebt Verletzung des Sinus transversus, ein subdurales Hämatom und ausgedehnte Gehirnzertrümmerung. Die Kugel wurde nicht gefunden. Die Sinusblutung stand auf Tamponade. Anfangs erholte sich der Knabe. Vom 4. Tag ab quollen weitere nekrotische Gehirnteile hervor und unter allmählich zunehmenden meningitischen Erscheinungen trat am 21. II. der Exitus ein (s. Sektionsprotokoll. Nr. 1).

4. Folgezustände nach Schädelverletzung (6 M., 1 W., 0 †).

In einem Falle (Nr. 415) bestand eine kleine Depression, die dauernde Kopfschmerzen verursacht hatte, nach ihrer Hebung verschwanden diese und blieben auch weiterhin aus. Auch in einem zweiten Falle konnte durch die Trepanation, die einen an der Verletzungsstelle stark verdickten Knochen ergab, Heilung von den bis dahin bestandenen epileptiformen Anfällen erreicht werden. Im übrigen handelte es sich meist um Unfallverletzte, die zur Begutachtung eingewiesen waren.

Nr. 415. 17j. Mäd. Vor 7 Jahren Fall auf die Stirn, kleine Hautwunde. Seit der Zeit Kopfschmerzen, die jeder Therapie trotzten. Trepanation ergiebt eine Pfennigstück grosse Depression, die gehoben wird. Heilung, seit der Operation keine Kopfschmerzen mehr.

Nr. 901. 11j. Kn. 1901 komplizierte Schädelfraktur (cf. Nr. 1430). Seit 14 Tagen kleine, eiternde Fistel in der Narbe. Keinerlei Gehirnerscheinungen. Spaltung und Auskratzung der Fistel. Heilung.

Nr. 1233. 33j. M. Vor 4 Jahren auswärts behandelte Kopfverletzung. Bald darnach in unregelmässigen Intervallen auftretendes Blutspeien, ohne irgend welche sonstige konstatierbare Erscheinungen. Seit 1½ Jahren epileptiforme Anfälle, keine Lähmungen oder Zuckungen. 4 cm lange, ½ cm breite Narbe an der linken Sutura lambdoid. Kopfschmerz, Schwindel. Trepanation. Knochen an der Stelle der Verletzung stark verdickt, wird teilweise abgekniffen. Dura stark gespannt, wird incidiert. Heilung, ohne Anfall nach 14 Tagen entlassen.

Nr. 1363. 42j. M. Vor ½ Jahr angeblich Gehirnerschütterung durch Sturz auf den Kopf, will seitdem dauernd Kopfschmerzen haben und arbeitsunfähig sein. Zur Begutachtung eingewiesen. Objektiv sind keine krankhaften Symptome feststellbar. Gutachten: Uebertreibung.

Nr. 1285. 21j. M. Am 5. VIII. 05 unbedeutende Kopfverletzung, seither Klagen über halbseitigen Kopfschmerz. Zur Begutachtung eingewiesen. Objekt. Befund nur Empfindlichkeit im rechten Trigeminusgebiet.

Nr. 2503. 24j. M. Vor 2 Monaten Fall auf den Hinterkopf, keine Wunde. Seitdem Kopfschmerzen und Schwindel. Zur Begutachtung eingewiesen. Objektiver auch Nervenbefund völlig negativ. Traumatische Neurose?

Nr. 1078. 49j. M. Vor ¾ Jahr Schlag auf die linke Stirnseite, seitdem Kopfschmerz, Schwindel, Ziehen in den Zähnen. Zur Begutachtung. Neuralgie im 1. und 2. Ast des N. trigeminus. Polyneuritis.

B. Entzündungen.

(8 Fälle: 7 M., 1 W., 2 †.)

1. Akute und subakute (3 M., 2 †).

Von Wichtigkeit ist ein Fall von Osteophlebitis cranii nach Trauma (Nr. 2358), bei dem die Diagnose einige Tage unsicher war, deshalb wurde mit einem operativen Eingriff gezögert. Die später vorgenommene ausgedehnte Trepanation vermochte den Process nicht mehr anzuhalten, ob es durch frühzeitigere Operation gelungen wäre, erscheint fraglich. Ausserdem ist noch ein Fall von Kopferysipel, der durch Ichthyolpinselung zur Heilung kam, hier zu nennen und ein Fall von Meningitis tuberc., bei dem wegen früher vorausgegangener Otitis media die Diagnose mehr einer Otitis und davon ausgehendem Hirnabscess hinneigte, weswegen eine Trepanation gemacht wurde, die die Diagnose dann sicherstellte.

Nr. 2358. 4j. Kn. Vor 3 Tagen kleine Kopfverletzung mit eisernem Haken. Aufnahme in die Klinik mit hohem Fieber. Trepanation ergiebt eitrige Infiltration des Schädelknochens und epiduralen Abscess.

— Klin. Diagn.: Osteomyelitis cranii. Exitus unter zunehmenden meningit. Erscheinungen (Sektionsprotokoll Nr. 23).

Nr. 1129. 27j. M. Heriditäre tuberkulöse Belastung, früher tuberkulöse Peritonitis, die sich besserte. Vor 6 Jahren Otitis media purulenta dextra. Seither öfters Eiterung aus dem Ohr. Seit 2 Wochen Kopfschmerzen, leichtes Fieber, in den letzten Tagen Schwindel und mehrmals Erbrechen. Tuberkulose der Lungen, starker Kopfschmerz, Druckpuls, sonst keine Hirndruckerscheinungen, Augenhintergrund normal. Otitis media. Lumbalpunktion ergiebt nichts Charakteristisches. Antrumaufmeisselung und Radikaloperation ergiebt nur wenig Eiter. Keine Besserung darnach, deshalb Verdacht auf Hirnabscess. Trepanation des Temporalabschnittes. Kein Abscess. 24 Stunden darnach Exitus im Coma. Sektion ergiebt Meningitis tubercul. (Sektionsprotokoll Nr. 38).

Nr. 1125. 44j. M. Vor 2 Tagen Quetschwunde des Kopfes durch auffallendes Eisenstück. Aufnahme in die Klinik wegen Erysipels, das sich über den ganzen Kopf und das Gesicht ausbreitet. Ichthyolpinselung. Heilung nach 14 Tagen.

2. Chronische (4 M., 1 W., 0 †).

In 4 Fällen handelte es sich um tuberkulöse Periostitis des Schädeldaches, die meist erst nach mehrmaliger Exkochleation zur Heilung kamen. Bei einem Patienten (Nr. 974/1682) war im Ganzen 7mal operiert worden. In einem weiteren Falle (Nr. 1863) bestand seit 8 Monaten ein Abscess vor dem rechten Ohr, der den Verdacht auf Aktinomykose erweckte und ebenfalls mehrmalige Incisionen und Exkochleationen nötig machte, bis Heilung eintrat.

C. Tumoren.

(14 Fälle: 9 M., 5 W., 1 †.)

1. des äusseren Ohres (3 M., 2 W., 1 †).

In 5 Fällen handelte es sich um Carcinome des äusseren Ohres, die meist schon breit auf die Nachbarschaft übergegriffen hatten (Nr. 1197, 1540, 1585, 2485, 2643). Im Fall 2485 bestanden ausserdem schon Drüsenmetastasen. In 3 Fällen gelang die Exstirpation noch (Nr. 1197, 1540, 2485). Im Falle Nr. 1585 handelte es sich um ein inoperables Recidiv eines im Jahr 1905 operierten Carcinoms (cf. Jahresber. 1905. Nr. 2225. p. 49). Bei diesem Patienten wurden Versuche mit Cholininjektionen in den Tumor gemacht, die eine Erweichung desselben sonst aber keine Reaktion erzeugten. Der Patient starb nach 2 Monaten (Sektionsprotokoll Nr. 76).

Auch im Falle Nr. 2643 hatte das Carcinom bereits soweit um sich gegriffen, dass eine radikale Entfernung nicht mehr möglich

war. Die Patientin wurde zur Strahlenbehandlung dem Samariterhaus hier überwiesen. Einmal handelte es sich um ein Melanosarkom (Nr. 1336), das aus einem angeborenen Nävus pigm. hinter dem linken Ohr entstanden und schon mehrfach excidiert worden war. Auch jetzt wurde noch einmal durch Excision Heilung zu bringen versucht, Patientin starb aber bald darnach an Hirnmetastasen.

2. der Schädeldecken (1 M., 3 W., 0 †).

2 Fälle von Tumoren der Schädeldecken, einmal ein recidivierendes Sarkom (Nr. 257/939) und einmal eine Carcinommetastase nach Mammacarcinom, wurden mit Röntgenstrahlen behandelt. Es konnte eine Besserung durch Verkleinerung des Tumors, jedoch keine Heilung erzielt werden, wohl deswegen, weil die Patienten nicht die genügende Ausdauer hatten und die Behandlung daher zu früh abgebrochen werden musste. 2 Fälle von Ulcus rodens des Schädeldaches wurden durch Excision und Transplantation zur Heilung gebracht.

Nr. 257/939. 6j. Mäd. 1905. Periostales Sarkom des Schädels excidiert. (Cf. Krankengesch. Nr. 2118/2468.) Jetzt Exstirpation von Drüsenmetastasen an beiden Halsseiten. Nachbehandlung mit Arsen und Röntgenbestrahlungen. 3 Monate darnach war ein in der Kopfnarbe aufgetretenes Recidiv durch Radiotherapie zwar zurückgegangen, dafür aber Anämie, Milzschwellung, Fieber. Besserung auf Aspirin und vorsichtige Röntgenbestrahlungen.

Nr. 450. 60j. Fr. Vor 2 Jahren Amputatio mammae wegen Carc., seit 9 Wochen Metastase im Schädeldache, durch dasselbe durchgebrochen. Röntgentherapie. Besserung. Später noch Metastase am rechten Vorderarm.

Nr. 1332. 60j. M. Seit 10 Jahren Ausschlag hinter dem Ohr. Seit 5 Jahren Geschwür, seit mehreren Wochen ein zweites in der Nachbarschaft. Epitheliom der Schädelhaut, exulcerierte Drüsenmetastasen, Exstirpation des Tumors und der Drüsen in Lokalanästhesie. Transplantation. Heilung.

Nr. 2489. 65j. Fr. Seit 1/2 Jahr entstandenes und rasch gewachsenes ulceriertes Carcinom auf dem linken Tuber frontale. Präaurikuläre Drüsenmetastase. Excision. Transplantation. Heilung.

3. des Gehirns (2 M., 0 †).

Der eine Fall, bei dem die Diagnose auf einen Hirntumor nicht sicher gestellt werden konnte, wurde der Nervenklinik zur Beobachtung überwiesen (Nr. 2379). Im zweiten Falle war die Diagnose durch typische epileptiforme Anfälle, die ausschliesslich die

linke Seite betrafen, mit ziemlicher Sicherheit auf einen Tumor der rechten motorischen Rindencentren zu stellen. Nach osteoplastischer Aufklappung des Schädels zeigte sich ein Sarkom an der angenommenen Stelle, das sich enukleieren liess. Die in der ersten Zeit nach der Operation vorhandene Hemiparese ging langsam wieder zurück.

Nr. 2379. 29 j. M. Vor 11 Jahren Schlag auf den Kopf. Seit Sept. 1902 zunehmende Hirnerscheinungen. Leichte spast. Hemiparese der rechten Seite, cerebellarer Gang, komplette rechtseitige Facialislähmung, sekundäre Atrophie der Gesichtshälfte, Nystagmus, keine Stauungspapille, leichter Intensionsstremor. Wegen Verdacht auf Hirntumor oder multiple Sklerose auf die medicin. Klinik verlegt zu genauerer Beobachtung.

Nr. 2327. 41 j. M. Im Dez. 1902 Sturz auf den Kopf. 1/4 Jahr darnach beginnende epileptiforme Anfälle 1905. Exstirpation eines Lipoms neben der alten Narbe (cf. Jahresbericht 1905 p. 46, Nr. 1837). Status darnach unverändert. Die Anfälle blieben die gleichen. Linksseitige Hemiparese mit gesteigerten Reflexen. In der medizin. Klinik Diagnose auf Hirntumor in der rechten motor. Region gestellt, zur Operation in die chirurg. Klinik verlegt. Operation: Bildung eines rechteckigen Hautknochenlappens mit der Basis in der rechten Temporalseite. Nach Aufklappen desselben Dura nicht pulsierend, darunter ein fleischfarben aussehender Tumor, der nach Ablösung der Dura sich leicht enukleieren lässt. Grösse 7 × 3 cm. Gewicht 60 gr. Wundhöhle tamponiert. Lappen zurückgelegt. Hautnaht. Am folgenden Tage linksseitige vollkommene Hemiplegie. Am 8. Tag hühnereigrosser Hirnprolaps, der unter Kompressionsverband langsam zurückgeht. Heilung im Verlauf von 50 Tagen. Vom 11. bezw. 14. Tag kehrt Beweglichkeit im linken Arm und Bein wieder, sie bessert sich im weiteren Verlauf, es bleibt nur Schwäche. Anfälle oder Krämpfe nie mehr aufgetreten.

D. Varia.

(3 M., 0 †.)

Es handelt sich um 3 Fälle von Epilepsie (Nr. 400, 2400, 2677), die z. T. wegen Nebenverletzungen bei den Anfällen, z. T. weil die Anfälle auf frühere Traumen zurückgeführt wurden, in der chirurgischen Klinik zur Aufnahme kamen. Auch nach dem Urteil der Neurologen handelte es sich um genuine Epilepsie, Indikation zu einem chirurgischen Eingriffe war daher in keinem Falle gegeben.

II. Gesicht, Nasen- und Mundhöhle.

(Bearbeitet von Dr. Baisch.)

(153 Fälle: 95 M., 48 W., 8 †.)

A. Verletzungen.

(14 Fälle: 14 M., 0 W., 0 †.)

1. Weichteilverletzungen.

a) Kontusionen und Wunden (3 M., 0 †).

Es handelte sich immer nur um leichte Verletzungen, so dass sämtliche Patienten bald wieder geheilt entlassen werden konnten. So bestanden in Nr. 187, 403, 919, 1163, 1622 nur kleine Rissquetschwunden am Kopf und multiplen Hautabschürfungen. In Nr. 1230 waren durch einen Hufschlag in das Gesicht mehrere kleine Risswunden an Nase und Kinn und eine bogenförmige Risswunde der Zunge durch die ganze Dicke entstanden. Die Zungenwunde wurde genäht. Heilung. In Nr. 1630 bestand ausser einer Risswunde am rechten oberen Augenlid und multiplen Hautabschürfungen Kontusion der Lendenwirbelsäule, die eine kurz dauernde Retentio urinae zur Folge hatte.

b) Verbrennungen (3 M., 1 †).

In 2 Fällen handelte es sich um leichte Verbrennungen 1. und 2. Grades vorwiegend im Gesicht, sie kamen durch Salbenverbände zur Heilung (Nr. 1581 und 2293). Letal verlief nur der folgende Fall.

Nr. 849. 14j. Knabe. Durch Explosion eines Benzinkolbens verunglückt. Kleider fingen Feuer. Ausgedehnte Verbrennung I.—III. Grades an Gesicht, Hals, rechter Schulter, Brust, rechter Rückenhälfte und beiden Händen. Dauerbad, Morphium, Excitantien. Im Collaps gestorben.

2. Knochenverletzungen (4 M., 0 †).

a) Oberkieferfraktur (1 M.).

Nr. 1411. 25j. M. bekam im Streit mit anderen einen grossen Stein in das Gesicht geschleudert. Commotio cerebri. Risswunde an Ober- und Unterlippe. Fraktur des linken Oberkiefers und des link. Unterkiefers an Stelle des Eckzahns. Konservative Behandlung.

b) Unterkieferfrakturen (3 M.).

3 Fälle von Unterkieferfraktur wurden mit Schienen, die in der hiesigen Zahnklinik angefertigt wurden, behandelt und dadurch in guter Stellung zur Heilung gebracht.

Nr. 918. 13j. Knabe. Hufschlag gegen das Kinn. Kleine Weichteilwunde, Bruch des Unterkiefers im vorderen Drittel des linken horizont. Astes mit Dislocatio ad latus u. ad longitudinem. Hartgummischiene in der Zahnklinik verfertigt. Heilung.

Nr. 1311. 19j. M. Sturz vom Wagen, dessen Rad über die linke Wange ging. Fraktur des linken Unterkiefers zwischen 1. u. 2. Schneidezahn und an der Grenze zwischen Ramus horizont. u. ascend. Interdentale Schiene in der Zahnklinik gefertigt. Ein periost. Abscess wird später incidiert. Heilung.

Nr. 1840. 26j. M. Mit Kopf und Brust zwischen schwer beladenen Wagen und Thorpfosten eingeklemmt. Fraktur der linken Clavicula. Fraktur der r. Unterkieferhälfte am Angulus mit Durchspiessung der Schleimhaut. Partieller Abriss der r. Ohrmuschel. Zahnschiene, Velpeau'scher Verband. Heilung.

B. Entzündungen.

(47 Fälle: 27 M., 20 W., 3 †.)

I. Akute (33 Fälle: 20 M., 13 W., 3 †).

a) Furunkel (6 M., 0 †).

In 4 Fällen handelte es sich um einfache Furunkel. In Nr. 1987 waren diese nach vorausgegangener leichter Verbrennung mit verdünnter Salpetersäure entstanden. Nr. 2369, 2378 und 2596 betrifft Furunkel der Oberlippe. Alle kamen durch Incision, Saugtherapie und feuchte Umschläge zu rascher Heilung. In Nr. 2360 handelte es sich um Fistelbildung nach vorausgegangenem Wangenfurunkel, wurde konservativ behandelt. Ein Fall von schwerer Gesichtsphlegmone, der schon in septischem Zustand eingeliefert wurde, kam unter zunehmenden septischen Erscheinungen zum Exitus.

Nr. 2068. 40j. Frau. Seit 10 Tagen Karbunkel an der Wange, der zu phlegmonöser Entzündung der ganzen Umgebung führte. In schwer septischem Zustand aufgenommen mit ausgedehnter Gesichtsphlegmone. Breite Incisionen von Mundwinkel über ganze Wange und längs der Lippen. Gewebe überall von miliaren Nekrosen durchsetzt. Bier'sche Stauung bringt Linderung der Schmerzen. Keine Besserung. Exitus. (Sektionsprotokoll Nr. 20.)

b) Ein Fall von Conjunctivitis und Dacryocystitis Nr. 1353 wurde nach kurzer Beobachtung der Augenklinik überwiesen.

c) Erysipelas faciei (3 M., 1 †).

In allen 3 Fällen war das Erysipel ausserhalb der Klinik entstanden, einmal (Nr. 2630) von der Nase ausgehend. In diesem Falle brachte eine zeitweilige leichte Halsstauung grosse Erleichterung.

Zweimal war es von inficierten Kopfwunden ausgegangen (Nr. 2029 und 230), in diesem letzten Falle, der schon in benommenem Zustand eingeliefert wurde, trat Exitus durch Pneumonie ein.

d) Parotitis (2 M., 1 W., 0 †).

Von 3 Fällen von Parotitis (Nr. 873, 944, 2037) heilte Fall Nr. 944 durch einfache feuchte Umschläge, die beiden anderen durch Incision aus.

e) Tonsillitis (1 M., 3 W., 0 †).

3 Fälle einfacher Angina lacunaris (Nr. 1203, 2033, 2603) heilten unter der üblichen Behandlungsweise. In Nr. 2672 wurde ein Tonsillarabscess incidiert und sekundär die Tonsillen exstirpiert.

f) Mundbodenphlegmonen und Wangenphlegmonen (3 Fälle: 2 M., 1 W., 1 †).

Nr. 1473. 19j. Mann. Seit 14 Tagen Schwellung der rechten Wange und Halsseite, Bildung eines Geschwürs. In hochgradig septischem Zustand eingeliefert. Die ganze rechte Wange und Halsseite von derber Infiltration eingenommen ohne Abscess, eine Incisionswunde am Unterkieferrand. Schwere, allgemeine Sepsis, der der Patient nach wenigen Stunden erliegt (Sektionsprotokoll Nr. 18).

Nr. 2073/2131. 24j. Mann. Seit 12 Tagen Auftreten einer harten schmerzhaften Infiltration unter dem Kinn, Schluckbeschwerden. Kieferklemme, an den Zähnen nichts Besonderes. Die Schwellung ist auch vom Mundboden aus erkennbar. Incision und Entleerung eines Esslöffels Eiter. Nach wiederholter Incision 10 Tage später tritt langsame Heilung ein.

Nr. 1821. 28j. Frau. Seit 8 Wochen zunehmende Schwellung an der r. Wange und Halsseite, Bildung von 2 Abscessen, die spontan aufbrechen. Durch Exkochleation der Abscesse und Zahnextraktion tritt bald Besserung ein.

g) Akute Periostitis der Kiefer (12 Fälle: 6 M., 6 W., 0 †).

8 Fälle einfacher Parulis (Nr. 152, 413, 495, 822, 1091/1468, 2412, 2553, 2573) kamen durch Incision zu rascher Heilung. Im Falle 1091/1468 trat 1 Monat nach abgeheilter Parulis ein Abscess am Unterkiefer auf, durch den mehrere Sequester entleert wurden. Heilung trat erst nach langwieriger Eiterung ein. 2 Fälle grösserer periostaler Abscesse des Unterkiefers kamen ebenfalls durch Incision und Drainage zur Heilung Nr. 1536 und 2465, ebenso ein Oberkieferabscess Nr. 2221. In Fall Nr. 1429 war nach spontanem Durchbruch eines periostalen Kieferabscesses eine harte Infiltration am Unterkiefer mit Drüsenschwellung zurückgeblieben, die aber auf Jodkali und Spiritus-Umschläge sich verkleinerte.

II. Chronische (14 Fälle: 7 M., 7 W., 0 †).

1. Tuberkulose (9 Fälle: 3 M., 6 W., 0 †).

a) Weichteile (6 Fälle: 2 M., 4 W., 0 †).

4 Fälle von Lupus faciei (Nr. 491, 1539, 1658 und Nr. 777), in dem zum wiederholten Male ein Recidiv aufgetreten war, wurden mit Thermokauterisation und nachfolgenden Salbenverbänden behandelt und meist auch zu einer vorläufigen Heilung gebracht.

In Nr. 821, einem Falle von Lupus erythematodes in beiden Schläfengegenden, wurde nach anfänglicher Röntgenbestrahlung durch Ignipunktur Heilung erzielt.

Bemerkenswert ist dann noch folgender Fall.

Nr. 1072. 33j. Frau. Anamnestisch keine Anhaltspunkte für Lues. Das jetzige Leiden begann vor ca. 3 Jahren mit kleinen geröteten Punkten am Gaumen, die zeitweise beim Essen brannten. Allmählich wurden diese zahlreicher, konfluierten und wurden zu Geschwüren. Die Sprache wurde mehr und mehr näselnd. Es wurde bisher einmal thermokauterisiert. Allgemeinstatus, abgesehen von geringer rechtsseitiger Spitzenaffektion, normal. Der harte und weiche Gaumen vollständig von einer Geschwürsfläche eingenommen, die einen höckerigen, aus lauter einzelnen Knötchen bestehenden Grund hat. Uvula fehlt, Gaumensegel narbig geschrumpft. – Klin. Diagn.: Lupus palati. Exkochleation und Thermokauterisation. 6 Tage darnach wird, nachdem die Temp. als normal bestimmt ist, eine diagnostische Injektion von 0,0001 gr Tuberkulin (Koch) gemacht. Darauf starke lokale und allgemeine Reaktion, in hohem Fieber und ödematöser Schwellung von Gaumen und der angrenzenden Gesichtspartien bestehend. Langsames Abklingen. Patientin wird später ambulatorisch mit steigenden Dosen weiter behandelt, wodurch es gelingt, die Geschwürsfläche völlig zur Ueberhautung und Vernarbung zu bringen.

b) Knochen (3 Fälle: 1 M., 2 W., 0 †).

Zweimal handelte es sich um Fisteln über dem Jochbogen (Nr. 868 und 1738), die nach Exkochleation und Entfernung eines Sequesters (Nr. 1738) zur Heilung kamen. Ein Fall von Caries capituli mandibulae kam nach Resektion desselben zur Heilung.

Nr. 868. 3j. Knabe. Seit 6 Wochen Fistel über dem linken Jochbein, dauernd secernierend, mit der Sonde kommt man auf rauhen Knochen. Caries des l. Jochbeins. Exkochleation und Entfernung eines Sequesters. Mit kleiner, granulierender Wunde nach 18 Tagen entlassen.

Nr. 1738. 66j. W. Seit 1/2 Jahre Anschwellung über dem rechten Jochbogen, vor 10 Wochen Abscessincision daselbst. Darnach Fistelbildung, die jetzt konservativ behandelt wird.

Nr. 2318. 72j. W. Seit 2½ Monaten Schwellung in der rechten Parotisgegend, die allmählich zu Abscessbildung führte. Nach Incision wird das Capitulum mandibulae, das kariös zerstört ist, reseciert. Mit kleiner, gut granulierender Wunde und guter Funktion 1 Monat später entlassen.

2. Andere chronische Entzündungen (5 Fälle: 4 M., 1 W., 0 †).

a) Osteomyelitis des Jochbeins (1 M., 0 W.).

Nr. 1414. 50j. Mann. Seit mehreren Wochen Rötung am linken Auge, vor 8 Tagen Incision, die Eiter entleert. Seit 3 Tagen wieder Rötung und Schwellung am äusseren Augenwinkel und Druckschmerz des linken Jochbogens. Fluktuation. Osteomyelitis des l. Jochbeins. Incision und Abmeisselung eines von Periost entblössten Knochenstücks. Heilung.

b) Empyem der Kieferhöhle (1 M., 0 W.).

Nr. 1673. 31j. M. Vor 1 Jahr Zahnfistel, die nach Extraktion des II. Schneidezahns rechts oben ausheilt, seitdem aber stinkende Eiterung aus der Nase. Vor 8 Tagen Aufmeisselung des Antrum Highmori. Seit gestern Verschlimmerung, hohes Fieber, Benommenheit. Stinkende Eiterung aus der Antrumfistel. Durch Spülungen mit Borwasser Besserung.

c) Empyem der Stirnhöhle (1 M., 0 W.).

Nr. 1002. 22j. M. Seit 6—7 Jahren nasenleidend. Mehrmaliges Ausbrennen der Nase, ohne dauernde Besserung. Seit ½ Jahr Kopfschmerzen zu beiden Seiten der Stirne. Zeitweise gelber Ausfluss aus der Nase. Rhinitis chronica. Verdacht auf Stirnhöhlenempyem. Spülungen.

d) Lues (0 M., 1 W.).

Nr. 1318. 28j. Frau. Vor 2 Jahren luetische Infektion, 1 Monat später Sekundärexanthem und Abort. Vor 1 Jahr Geschwür im Hals und Eiterung aus der Nase. In Cavum pharyngo-nasale ein breites, luetisches Ulcus. Sattelnase, Septumdefekt. An der r. Brustseite mehrere Gummata. Jodkalikur empfohlen.

e) Aktinomykose (1 M., 0 W.).

Nr. 2006. 64j. M. Seit 12 Tagen Schwellung unter der Zunge, erschwertes Schlucken, Speichelfluss. Foetor ex ore. Schwellung brach auf, stinkenden Eiter entleerend. In diesem Zustand in die Klinik gebracht. Der Eiter erweckt Verdacht auf Aktinomykose. Spülungen mit H_2O_2, Jodkali. Besserung.

C. Geschwülste.

(60 Fälle: 42 M., 18 W., 5 †.)

1. Tumoren der Stirne (2 W., 0 †).

2 Fälle von Ulcus rodens der Stirnhaut heilten durch Excision und Transplantation.

Nr. 925. 11654. 81 j. Frau. Seit mehreren Jahren Epithetialcarc. des Gesichts, die mehrfach exstirpiert wurden. In der Narbe auf der l. Stirnseite hat sich seit 3/4 Jahr von neuem ein Geschwür entwickelt, welches mit Radium und Röntgenstrahlen behandelt wurde, dadurch oberflächlich nekrotisierte, aber keine Vernarbungstendenz zeigte. Daher wird das Geschwür excidiert, die oberflächlichen Schichten des Stirnbeins abgemeisselt und darauf transplantiert. Heilung. Später wurde eine wallnussgrosse Drüsenmetastase in der Submaxillargegend entfernt.

Nr. 1046. 63 j. Frau. Seit 1 1/2 Jahren kleines Geschwür auf der rechten Stirnseite, jetzt thalergross, keine Drüsenmetastasen. Excision des Geschwürs mit Periost. Transplantation. Heilung.

2. Orbitaltumoren (4 M., 1 W., 1 †).

In 3 Fällen von ausgedehnten Orbitaltumoren wurde die Radikaloperation noch versucht durch Exenteratio orbitae und teilweiser Entfernung der knöchernen Wandung (Nr. 585, 795, 909). Im letzten Falle wurde dabei die Schädelhöhle eröffnet, in die der Tumor bereits hineingewuchert war, der Patient starb am 6. Tag nach der Operation an Meningitis. Nicht mehr operabel war ein Fall (Nr. 449), in dem die ganze Orbita und die Fossa pterygopalatina von Tumormassen eingenommen war.

Ein Fall von Ulcus rodens am inneren Augenwinkel heilte durch Excision und Plastik.

Nr. 585. 63 j. M. Seit 6 Jahren Verhärtung am l. inneren Augenwinkel, seit 3 Jahren Geschwür, das jetzt etwa linsengross die Caruncula einnimmt. Das linke Auge lateralwärts gedrängt. Phthisis bulbi. Oberer Orbitalrand verhärtet. Drüsenmetastase am l. Unterkiefer. — Excision des Geschwürs im Gesunden, Abmeisselung des Proc. nasal. maxillae. Exenteratio bulbi. Drüsenexstirpation. Mit granul. Wunde entlassen.

Nr. 795. 17 j. M. Seit 5 Wochen Anschwellung am linken Orbitalrand, auswärts incidiert, darauf rapides Wachstum. Protrusio bulbi und Erblindung. Sarcoma orbitae vom oberen lateralen Rand ausgehend. — Excision des Tumors und Abmeisselung des Knochens, wodurch Schädelhöhle eröffnet wird; ebenso reicht der Tumor in den Sinus frontalis und in die Siebbeinzellen. Exenteratio orbitae. Nach unten Dach der Highmorshöhle und Proc. zygomaticus entfernt. — Verlauf anfangs günstig, vom 4. Tage ab meningitische Symptome. Exitus am 6. Tag. (Sektionsprotokoll Nr. 49.)

Nr. 909. 69 j. M. 1904 Wegen Ulcus rodens conjunctivae sin. Exenteratio orbitae (cf. Jahresbericht 1904 II. C. Nr. 533). Wurde nie ganz geheilt. Jetzt ausgedehntes Recidiv, das zunächt thermokauterisiert wird.

1/2 Jahr später radikale Excision des Geschwürs mit Entfernung der medialen und unteren Orbitalwand. Plastische Deckung des Defektes durch Stirnlappen, der später durch Transplantation gedeckt wurde.

Nr. 1948. 54j. W. Seit 1 Jahr entstandenes und langsam gewachsenes Ulcus rodens am l. inneren Augenwinkel, jetzt ca. 5 Pfennigstück gross. Exstirpation und Plastik durch Stirnlappen. Heilung.

Nr. 449. 4j. Knabe. Seit 4 Monaten Ptosis des l. oberen Augenlids, allmählich zunehmende Protrusio bulbi. Am Hals Drüsenabscess, aus dem sich Granulationsmassen entleeren, die mikroskopisch als Sarkom erkannt werden. Vom Munde aus fühlt man die Fossa pterygo-palatina durch Tumor ausgefüllt. — Inoperables Sarkom der Orbita. — Ungebessert entlassen.

3. Geschwülste der Gesichtshaut (13 Fälle: 7 M., 6 W., 0 †).

a) benigne (5 Fälle: 2 M., 3 W., 0 †).

Nr. 216. 3j. Knabe. Kongenitales Lymphangiom der linken Wange. Vor 3 Monaten elliptische Excision an der l. Nasolabialfalte (cf. Jahresbericht 1905 II. C. Nr. 2365 p. 59). Jetzt Excision eines Keiles aus der Oberlippe und später elliptische Excision aus der Wange. Heilung.

Nr. 221. 56j. W. Seit 7 Jahren mehrfach geätzte und immer wieder recidivierende Knötchenbildung der Haut der linken Wange. Jetzt wallnussgrosse rötlich glänzende Geschwulst in der l. Unterkiefergegend. Excision. Mikroskopisch: Granulationsgeschwulst. Kein Sarkom oder Tuberkulose.

Nr. 989. 4j. Mädchen. Kongenitaler Naevus pigmentosus am linken Auge, die beiden Augenlider und die benachbarte Gesichtshaut einnehmend. Excision des Naevus am unteren Augenlid und Gesichtshaut. Transplantation.

Nr. 1188. 2j. Knabe. Kongenitales, jetzt thalergrosses Hämangiom der linken Wange. Exstirpation. Heilung.

Nr. 1755. 6j. Mädchen. Kongenitales Lymphangiom der ganzen linken Gesichtshälfte. Exstirpation des verdickten Unterhautfettgewebes an der Wange, Lippe und Kinn. Heilung.

b) maligne (8 Fälle: 5 M., 3 W., 0 †).

In den 8 Fällen von malignen Geschwülsten der Gesichtshaut handelte es sich immer um die unter dem Bilde des Ulcus rodens auftretenden Basalzellencarcinome, 2mal waren sie auf Basis von Lupus entstanden, 1mal auf traumatischer Basis. Als Prädilektionsstelle für den Ausgangspunkt zeigte sich die Nasolabialfalte.

In 4 Fällen wurde das Ulcus excidiert und der Defekt durch Plastik gedeckt. 3mal musste man sich wegen der Ausdehnung des Geschwürs auf die Exkochleation und Thermokauterisation be-

schränken. Im Falle 2344 hatte die Zerstörung schon so weit um sich gegriffen, dass jeder operative Eingriff aussichtslos erschien und deswegen solaminis causa ein Versuch mit Röntgenbehandlung gemacht wurde.

Nr. 328. 736. 36 j. M. Seit 23 Jahren Lupus faciei vielfach behandelt mit gutem Erfolg. Jetzt seit ca. 1/2 Jahr Geschwürsbildung in der l. Nasolabialfalte beginnend und sich rasch ausbreitend. — Grosses, stark stinkendes Ulcus rodens der linken Gesichtshälfte, von der Nasolabialfalte ausgehend über die Wange und linke Oberlippenhälfte. Anfänglich feuchte Umschläge, später Exkochleation und Thermokauterisation. Ungeheilt entl.

Nr. 1017. 67 j. M. 1882 kleines Knötchen in der Mitte des Nasenrückens 1885 (Nr. 313) und 1886 (Nr. 116) wurde er dann wegen Carcinom der Nase hier operiert. Partielle Rhinoplastik. 1905 (Nr. 967). Epitheliom an der l. Schläfe, das excidiert wurde. Jetzt wieder Recidive an Nase, Schläfe und Ohr, die teilweise excidiert, teilweise thermokauterisiert werden.

Nr. 1381. 1873. 60 j. W. Seit 8 Jahren Geschwürsbildung in der r. Nasolabialfalte beginnend, langsam auf Nase, Wange und Augenlider übergreifend. Jetzt ist die ganze rechte Nasenhälfte und angrenzende Wangenteile sowie der untere und der mediale Teil des oberen Augenlides davon ergriffen. Excision des Geschwürs im Gesunden, wodurch ein grosser Defekt entsteht. Zunächst Blepharoplastik, die mehrmaliger Korrektur benötigt, später plastische Deckung des Nasendefektes. Pat. hat sehr unter der Keratitis zu leiden. Sonst gute Heilung.

Nr. 1700. 47 j. M. Seit 1 Jahr entstandenes, an der Nasenwurzel festsitzendes Ulcus rodens, das excidiert und der Defekt plastisch aus der Stirn gedeckt wird. Heilung.

Nr. 1720. 68 j. M. cf. Jahresber. 1905 S. 57 Nr. 785. 1285. Ulcus rodens faciei auf traumatischer Basis entstanden. Damals Excision, Exenteratio bulbi. Transplantation. Seit 1/2 Jahr Recidiv an der rechten Stirne bis zur Wange herunter. Exkochleation und Thermokauterisation.

Nr. 2344. 36 j. M. Seit 25 Jahren Lupus faciei. Seit Sommer 1905 Geschwürsbildung vom Mundwinkel ausgehend. Bisher mit Röntgenbestrahlungen und mehrfacher Exkochleation behandelt. Trotzdem zunehmende Verschlimmerung. Jetzt ist die ganze linke Gesichtshälfte von einem stinkenden Ulcus eingenommen. Operation unmöglich. Versuch mit Röntgenbestrahlung. Ungebessert entlassen.

Nr. 2343. 51 j. W. Seit 15 Jahren kleines Geschwür an der r. Nasolabialfalte, seit 2 Jahren gewachsen. — Ulcus rodens faciei. Excision und plastische Deckung des Nasendefektes.

Nr. 2490. 76 j. W. Seit 2 Jahren Geschwürsbildung in der r. Nasolabialfalte. Jetzt 2 cm langes, 0,5 cm breites Ulcus rodens. Excision und Plastik aus der Wange.

4. Lippentumoren (14 Fälle: 10 M., 4 W., 1 †).

Von den 14 Fällen von Lippentumoren — in allen Fällen handelte es sich um Carcinome — betrafen nur zwei (Nr. 1238 und 2220) die Oberlippe, die übrigen 12 die Unterlippe (Nr. 235, 270, 769, 773, 927, 1242, 1788, 1834, 2195, 2338, 2435, 2601). In 3 Fällen handelte es sich um Recidive (Nr. 773, 2435, 2601). In Fall 2435 und 2601 genügte noch die Excision mit nachfolgender Plastik und Ausräumung der Drüsen, im Fall 773 musste ein Teil des Unterkiefers reseciert werden. Die einfache Keilexcision wurde nur in 2 Fällen (Nr. 927 und 2195) ausgeführt, in allen anderen wurden die regionären Drüsen mit dem umgebenden Fett am Halse mitexstirpiert, in einzelnen Fällen waren bereits Metastasen in ihnen nachweisbar. Lippenplastik war in 2 Fällen notwendig, sie wurde in Nr. 1834 durch 2 seitliche Lappen aus der Wange gebildet und in Nr. 769 durch einen Lappen vom Halse. In diesem letzten Falle, in dem es sich um eine 83jährige Frau handelte, bei der ein grosses Ulcus der ganzen Unterlippe und der Nachbarschaft bis zum Kinn reichend bestand, trat, trotzdem die Operation in guter Lokalanästhesie ausgeführt werden konnte, Bronchitis und Exitus ein infolge Herzschwäche (cf. Sektionsprotokoll Nr. 73). In allen anderen Fällen trat reaktionslose Heilung ein.

In den beiden Fällen von Oberlippencarcinom trat durch Keilexcision (Nr. 1238) und Excision mit Plastik (Nr. 2220) Heilung ein.

5. Tumoren der Zunge und der Mundschleimhaut (12 Fälle: 11 M., 1 W., 2 †).

2 Fälle von Ranula sublingualis heilten durch Exstirpation vom Munde aus, 1 Fall von Papillom der Wangenschleimhaut kam nach Abtragen desselben mit dem Thermokauter zur Heilung. Von kleineren Tumoren der Zunge wurden 3 Fälle behandelt und durch Keilexcision geheilt, ebenso eine epitheliale, wahrscheinlich nicht carcinomatöse Wucherung am Frenulum linguae. Im Falle Nr. 268/1687 handelte es sich um Drüsenmetastasen nach Zungencarcinom, deren Exstirpation mit Resektion der Carotis ext. und Vena jugularis gelang. Von den 4 Fällen von ausgedehntem Zungencarcinom wurde die Exstirpation dreimal mit temporärer Unterkieferresektion nach v. Langenbeck ausgeführt, einmal vom Mundboden aus, der völlig mitentfernt wurde. In 2 Fällen trat durch die hinzutretenden Lungenkomplikationen der Exitus ein und zweimal konnte der Patient mit gutem funktionellem Resultat geheilt werden.

Nr. 232. 52 j. M. 1902 wegen Carcinom des Unterkiefers Resektion desselben. Bis vor 3 Wochen gut geheilt, seitdem zunehmende Schwellung der r. Zungenhälfte. Zungenmetastase nach Kiefercarcinom. Exstirpation der Zunge mit temporärer Unterkieferresektion. Heilung.

Nr. 253. 16 j. M. Seit 6 Wochen kleine warzenförmige Geschwulst an der Zunge, die jetzt bohnengross mit dünnem Stiel im vorderen Drittel des rechten Zungenrandes aufsitzt. Verdacht auf Sarkom. Keilförmige Excision an der Basis. Heilung.

Nr. 268 und 1687. 47 j. M. Carcinom der Zunge. Exstirpation der l. Zungenhälfte 6. XII. 05 (cf. Jahresbericht 1905 p. 60 Nr. 2659). Pat. kommt jetzt wegen der noch vorhandenen Fistel an der Wange, die sich auf nochmalige Thermokauterisation schliesst. 1/2 Jahr später 20. VII. Wiedereintritt mit einem handtellergrossen Drüsenrecidiv an der l. Halsseite, das mit Resektion der Carotis ext. und Vena jugul. noch total entfernt werden kann. Bei glattem Verlauf kann Pat. mit kleiner Fistel entlassen werden.

Nr. 432. 51 j. M. Vor 2 Jahren kleine Wunde am r. Zungenrand, die spontan ausheilte, seit 4—5 Monaten wieder kleine Wunde an der gleichen Stelle, allmählich zunehmende Verhärtung der Umgebung. Jodkali und Röntgenbestrahlung ohne Nutzen. Seit 5 Wochen Drüsenschwellung am Halse erst rechts, dann links. Starker Speichelfluss. Zunge im vorderen, rechten Abschnitt stark verdickt durch einen höckerigen, schmerzhaften Tumor. Grosses Drüsenpacket rechts bis weit am Halse herunter und am Kinn, links nur wenige einzelne Drüsen. Carcinoma linguae. Die Radikaloperation gelingt mit Exstirpation der Drüsen unter Resektion der Vena jugul. int. und sämtlicher Seitenäste der Carotis ext. und Wegnahme von 2 Drittel der Zunge und des ganzen Mundbodens. Verlauf durch starke eitrige Bronchitis und Bronchopneumonie kompliciert. Durch das inficierte Sputum Wundinfektion. Erysipel, Sepsis und Exitus 8 Tage post op. (Sektionsprotokoll Nr. 70).

Nr. 854. 49 j. M. Seit 5 Jahren am linken Zungenrand kleines warzenförmiges Geschwülstchen, das mehrfach abgetragen wurde, aber jedesmal recidivierte und jetzt zu breiterer Verhärtung der Zunge geführt hat. — Carcinoma linguae. Halbseitige Exstirpation der Zunge mit temporärer Unterkieferresektion. — Heilung.

Nr. 884. 64 j. M. Seit 12 Jahren trägt Pat. ein Gebiss, durch das öfters kleine Verletzungen an der Zunge gesetzt wurden und seit längerer Zeit ein kleines Knötchen am Zungenrücken bestehen soll. Seit 14 Tagen wesentliche Verschlimmerung. Die ganze rechte Zungenhälfte einnehmendes Ulcus carcinomat. Drüsenmetastaten in der Submaxillar-Gegend. Exstirpation des Tumors mit temporärer Unterkieferresektion nach Langenbeck. Drüsenexstirpation. Am 10. Tage post op. Exitus an Pneumonie (Sektionsprotokoll Nr. 71).

Nr. 1793. 47 j. M. Seit einigen Monaten entstandenes kleines Angiom

an der Zungenspitze, das keilförmig excidiert wird.

Nr. 1859. 61 j. M. Seit 3 Wochen kleines Geschwür am r. Zungenrand, das schmerzhaft ist. Keilförmige Excision. Heilung.

Nr. 2515. 47 j. M. Pat., der starker Pfeifenraucher ist, bemerkt seit 3 Wochen ein Brennen unter der Zunge. Am Frenulum linguae ein warzenartiger, bohnengrosser Tumor breitbasig aufsitzend. Exstirpation in Lokalanästhesie. Mikrosk. Befund: epitheliale Wucherung wahrscheinlich nicht carcin. Natur.

6. Epulis (1 M.).

Nr. 1174. 26 j. M. Seit 2 Jahren Stomatitis mit Lockerung der Zähne. Seit 1/2 Jahre langsam wachsende Geschwulst am Oberkiefer. Epulis. Exstirpation und Thermokauterisation. Heilung.

7. Tumoren des Nasenrachenraums und der Tonsillen (6 Fälle: 4 M., 2 W., 1 †).

Nr. 1110. 60 j. M. 1904 wegen Ulcus rodens am weichen Gaumen hier operiert (cf. Jahresbericht 1904 p. 75 Nr. 1288). Jetzt seit 4 Wochen Drüsenrecidiv am r. Kieferwinkel. Exstirpation. Nach 6 Wochen wieder Recidiv hinter dem Sternocleidomast. Exstirpation mit Ausräumung allen Fettes. Nach 2 Monaten wieder Recidiv in der Narbe. Exstirpation.

Nr. 1141. 35 j. W. Früher häufig Halsschmerzen. Seit 4 Wochen Anschwellung der l. Tonsille, jetzt taubeneigross mit Verdrängung des Gaumens und Verengerung des Racheneinganges. Endotheliom des Gaumens. Enukleation und Thermokauterisation. Heilung per granulat. (Dieser Fall ist ausführlich veröffentlicht (Looser, Diese Beiträge Bd. LII. Heft 1. S. 261 ff.).

Nr. 2244. 38 j. W. Vor 5 Monaten Enukleation eines Tonsillarsarkoms links. Seit 6 Wochen wieder Schluckbeschwerden, durch ein wallnussgrosses Recidiv. Exstirpation mit temporärer Unterkieferresektion. Gute Heilung. Mit granul. Fistel entlassen.

Nr. 2371. 1651 und 1049. 20 j. M. Schon seit mehreren Jahren häufig Schnupfen und erschwerte Nasenatmung. Seit 4 Monaten linkes Nasenloch vollkommen verlegt. Seit 1 Monat Halsdrüsenschwellung. Wallnussgrosser Tumor der Rachentonsille. Abklemmen des Tumors mit Jurasz'scher Zange. — Mikroskop. Diagn.: Sarkom. Exstirpation der Halsdrüsen in 2 Sitzungen. Ca. 2 Monate darnach Drüsenrecidiv auf beiden Halsseiten. Arsenik. Wegen Mittelohreiterung links nach der Ohrenklinik transferiert, dort Aufmeisselung des Warzenfortsatzes und des Antrum. Nachdem sich Pat. davon erholt, Exstirpation der Drüsen. 2 Monate darnach wiederum grosses inoperables Recidiv auf der l. Halsseite, das bis in die Wunde am Warzenfortsatz und bis in die linke Schläfengrube reicht. Arsenik. Auf Wunsch in hoffnungslosem Zustand nach Hause entlassen.

Nr. 1702. 22j M. Vor 4 Monaten Auftreten von Drüsenschwellung an der l. Halsseite, die vor 4 Wochen auswärts operiert wurden, seitdem zunehmende Schwellung der l. Tonsille. Jetzt besteht ein hühnereigrosser Tumor, der den weichen Gaumen verdrängt und tief in den Pharynx hinunterreicht. Lymphosarkom der l. Tonsille. Enukleation des Tumors ohne Narkose. Dem Pat. war 2 × 0,01 Morph. hydrochlor. in 1/4 stündiger Pause verabreicht worden. Am Nachmittag treten die Symptome der Morphinintoxikation auf, trotz mehrmaliger Atropininjektion und Magenspülung, später Campher und künstliche Atmung. Exitus durch Atmungslähmung (Sektionsprotokoll Nr. 51).

Nr. 2361. 14j. Junge. Vor 6 Tagen mit Halsschmerzen und Atembeschwerden erkrankt. Gaumentonsillen und Rachentonsille etwas vergrössert. Jodpinselung. Heilung.

8. Kiefertumoren (8 Fälle: 4 M., 4 W., 0 †).

Unter den Kiefertumoren handelte es sich zweimal um cystische Tumoren, einmal um eine Zahncyste im Oberkiefer (Nr. 464), und einmal um einen mit zahlreichen Hohlräumen durchsetzten Tumor (Nr. 1051), der mit dem Antrum Highmori in Verbindung stand. Sie kamen durch Aufmeisselung und Exkochleation zur Heilung. Von den 3 Fällen maligner Oberkiefertumoren wurden 2 operiert. Die Patienten erhalten gewöhnlich 2 × 0,01 Morph. in kurzen Pausen vor der Operation. Die Operation selbst wird in sitzender Stellung mit etwas nach vorne geneigtem Kopf in leichter Narkose vorgenommen, ein in den Mund eingelegtes und aussen herabhängendes Gazestück sorgt für den Blutabfluss, auf diese Weise hatten wir eine präliminäre Carotisunterbindung nicht notwendig. Der Weber'sche Schnitt ist der bei uns gebräuchliche für totale Resektionen des Oberkiefers. Die beiden auf diese Weise operierten Patienten (Nr. 351 und 153) kamen zur Heilung. Ein inoperables Oberkiefersarkom wurde mit Röntgenbestrahlungen behandelt, ohne dadurch einen nennenswerten Erfolg zu erzielen. Bemerkenswert ist dann noch ein Fall von Resektion des horizontalen Unterkieferastes — die Sägestellen lagen zwischen den mittleren Schneidezähnen und am Angulus mandibulae — bei dem der Versuch einer Implantation einer ausgekochten Kalbsrippe gemacht wurde. Das Knochenstück musste jedoch am 4. Tag wieder entfernt und der Defekt später durch eine Prothese ausgefüllt werden.

Nr. 153. 59j. W. Seit 8—10 Wochen Oberkieferschwellung links und Antrumeiterung. Tumor maxillar. — Mikroskop. Diagn.: Plexiformes Retezellencarcinom. Resectio maxillae mit Weber'schem Schnitt. Heilung.

Nr. 194. 12j. Knabe. Vor 2 Jahren Scharlach, in der 3. Woche darnach Entwickelung einer kleinen Geschwulst am r. Unterkiefer, seitdem langsam gewachsen. Probeexcision ergiebt: Riesenzellensarkom. Resectio mandibulae mit Versuch von Knochenimplantation. Knochen stösst sich ab, daher später Prothese.

Nr. 351. 49j. M. Seit 14 Tagen Schwellung der linken Gesichtsseite langsam zunehmend. Sarkom des linken Oberkiefers. Resectio maxillae mit Erhaltung des Palatum durum. Heilung.

Nr. 1051. 27j. M. Seit 8 Wochen entstandene Geschwulst am l. Orbitalrand. Deutliches Pergamentknistern über der Geschwulst. Die Operation ergiebt eine anscheinend vom Antrum Highmori ausgegangene Periostitis ossificans, die in den zahlreichen Hohlräumen Luft führt. „Pneumatocele". Heilung.

Nr. 464. 34j. W. Seit 1½ Jahren schmerzlose Anschwellung am r. Oberkiefer. Zahncyste. Exstirpation unter Aufmeisselung des Oberkiefers.

Nr. 1968. 30j. M. Im Nov. 1905 ein Rundzellensarkom der Orbita auswärts operiert, jetzt seit ca. ½ Monat kleinfaustgrosses Recidiv im rechten Oberkiefer. Tumor inoperabel. Röntgenbestrahlungen.

Nr. 2709. 56j. W. 1905 Resectio maxillae wegen Carcinom (cf. Jahresbericht 1905 p. 61 Nr. 983). Seit ¾ Jahr langsam wachsende Geschwulst am r. Unterkiefer, ausserdem seit ½ Jahr Geschwulst in der l. Mamma. Carcinomrecidiv am Halse nach Oberkiefercarcinom. Carcinoma mammae. Exstirpation beider Carcinome, die mikroskopisch den gleichen Bau zeigen.

Nr. 2418. 35j. W. Seit 2 Jahren langsam wachsender Tumor im l. Trigonum submaxillare, jetzt 2faustgross. Sarkom. Exstirpation des Tumors mit dem l. Unterkiefer, mit dem er verwachsen. Mit granul. Wundfläche entlassen.

D. Missbildungen.

(17 Fälle: 10 M., 7 W., 0 †.)

1. Hasenscharten (5 Fälle: 4 M., 1 W., 0 †).

(Nr. 316, 1485, 1660, 1679, 1959.) Nur in 1 Fall war sie doppelseitig (Nr. 1485) sonst immer nur einseitig. Im Falle 1660 war sie I. Grades, so dass die Anfrischung und Naht nach Nélaton genügte, im Fall 1679 war sie II. Grades und wurde nach Malgaigne operiert, in den 3 anderen Fällen war die Hasenscharte mit Wolfsrachen verbunden und wurde nach Mirault-Langenbeck operiert, im Falle 1485 wurde keilförmige Osteotomie des Vomer und Rücklagerung des Zwischenkiefers gemacht.

In allen Fällen trat Heilung ein. Das Alter der Patienten schwankte zwischen 5 Monaten und 1 Jahr.

2. Gaumenspalten (12 Fälle: 6 M., 6 W., 0 †).

Nr. 573. 16j. W. Seit Geburt bestehende Spaltbildung am Gaumen, bisher nicht behandelt. 1 Bruder hat genau dasselbe Leiden. — Am harten und weichen Gaumen in der Mittellinie ein breiter narbiger Wulst, am Uebergang des harten in den weichen Gaumen ist ein ca. 2 cm langer Spalt offen geblieben. Die Uvula ist zweizipflig. Partielle Gaumenspalte. Da die Sprache ziemlich gut ist, erhält Pat. einen Obturator, der in dem zahnärztlichen Institut angefertigt wird.

In den anderen Fällen handelte es sich um totale Gaumenspaltenbildung und zwar von:

1. Uvula und weichem Gaumen: 4 mal (Nr. 1105, 1416, 2213, 2507).

2. Hartem und weichem Gaumen: 7 mal (Nr. 259, 507, 1092, 1176, 1405/1732, 2363, 2654).

In 3 Fällen war die Missbildung mit Hasenscharte kombiniert, 2mal mit einseitiger (Nr. 1405 und 1092), 1mal mit doppelseitiger Nr. 259.

Um Recidiv-Fälle handelte es sich 2 mal. In Nr. 259 war 1 mal die Uranoplastik gemacht worden, in Nr. 1176 war sogar schon 3 mal die Naht ohne jeden Erfolg versucht worden.

In allen Fällen wurde Staphyloraphie und Uranoplastik mit 2 seitlichen Brückenlappen gemacht, in den schweren Fällen mit breiter Spaltbildung im harten Gaumen auch mit Abmeisselung des Proc. pterygoideus. Als Nahtmaterial wurde Silkworm und feiner Silberdraht verwendet, ein besonderer Vorteil einer Art konnte nicht konstatiert werden. Die Uvula wurde meist mit Catgut genäht.

Von den Spaltbildungen, die nur die Uvula und den weichen Gaumen betrafen, wurden von 4 Fällen 3 geheilt (Nr. 1105, 1416, 2507). Nur in 1 Fall (Nr. 2213) ging die Naht wieder vollkommen auf.

Von den 7 Fällen, in denen die Spaltbildung auch in den harten Gaumen sich erstreckte, trat nur in 1 Fall vollkommener Verschluss ein (Nr. 259) und auch in diesem Fall handelte es sich um eine Recidivoperation. Von den übrigen 6 Fällen wurde 3 mal ein partieller Verschluss erzielt (Nr. 507 und 1092). In Nr. 1176, der Fall, der schon 3 mal operiert worden war, erst beim 2. Mal, also der 5. Naht. In den anderen 3 Fällen (Nr. 1405/1732, 2363 und 2654 ging die Naht vollkommen auf.

E. Plastische Operationen.

(3 Fälle: 2 M., 1 W., 0 †.)

Es handelt sich um 2 Fälle von Nasenplastik. Im 1. Fall Nr. 1379/2020 war die Nase durch Lupus bis auf einen Nasenflügel zerstört. Die Plastik wurde durch Hautperiostknochenlappen aus der Stirne gebildet; mehrfache kleinere Korrekturen waren später notwendig. Im 2. Falle (Nr. 2628) handelte es sich um einen luetischen Defekt in der Nase, der ebenfalls durch einen Stirnlappen gedeckt wurde. Bei einem Patienten, bei dem vor 6 Jahren die Sattelnase nach Israël operiert worden war, war jetzt eine kleine Fistel auf der Seite aufgetreten, die wahrscheinlich von einer Epithelcyste herstammte. Die Fistel wurde excidiert und eine Kommunikation mit dem einen Nasenloch hergestellt.

III. Hals und Nacken.

(Bearbeitet von Dr. Roith.)

(220 Fälle: 87 M., 133 W., 9 †.)

A. Verletzungen.

(2 Fälle.)

Nr. 738. 47 j. Mann. Unfall durch eine Diele, welche Pat. auf den Nacken fiel. Bewegungsbehinderung und Schmerzen im unteren Abschnitt der Halswirbelsäule. Nach 3 wöchentlicher Ruhigstellung durch Glisson'sche Halskravatte wird Pat. beschwerdefrei entlassen.

Nr. 2260. 38 j. Mann. Durch Sturz von einer Leiter auf einen scharfen Gegenstand Verletzung im linken Trigonum inframaxillare und linksseitige Hypoglossuslähmung. Op. Befreiung der durchschnittenen Nervenenden auf der Narbe. Nervennaht 3 Monate nach der Verletzung. Sofort nach der Naht bessert sich die motorische Funktion der verletzten Zungenseite wider Erwarten rasch. Mit gutem Heilungsresultat entlassen.

B. Akute Entzündungen.

(15 Fälle: 12 M., 3 W., 0 †.)

5 Nackenfurunkel (761, 2182, 2651, 698, 1102), 4 M., 1 W. 1 mal mit Lymphangitis der Cervikaldrüsen. Incision, Stauung, feuchte Verbände. Rasche Heilung.

3 Halsabscesse (1437, 2178, 2242), 2 M., 1 W. Incision. Rasche Heilung.

7 Halsphlegmonen (1453, 1921, 1982, 2035, 2105, 2309, 2717),

6 M., 1 W. 2309, 2717 Holzphlegmonen. Therapie, Incision, feuchte Verbände, Stauung; Heilung ohne Komplikation.

C. Chronische Entzündungen.

(81 Fälle: 38 M., 43 W., 1 †.)

1. Caput obstipum (3 Fälle: 2 M., 1 W.).

Nr. 1349, 1662, 2011. Sämtlich Kinder. Offene Durchschneidung, Redressierender Verb., glatte Heilung.

2. Retropharyngeale Abscesse (2 Fälle: 2 M., 0 W., 1 †).

Nr. 539. Spontandurchbruch, Heilung.

Nr. 2398. Incision vom Mund aus, später Tracheotomie. Tod. Absteigende Larynx- und Bronchialdiphtherie (cf. Sektionsprot. Nr. 29).

3. Erkrankungen der Haut (2 Fälle: 2 M.).

Nr. 459. Lupus colli syphiliticus heilt auf antiluetische Behandlung in 6 Wochen.

Nr. 1897. Ulcus tub. colli. Exkochleation, Carbolätzung. Heilung per granul.

Unter den Verletzungen ist besonders hervorzuheben ein Fall von Hypoglossusnaht, die trotz mehrwöchentlichen Bestehens der Kontinuitätstrennung von gutem Erfolg begleitet war.

4. Tuberkulöse Lymphome (74 Fälle: 32 M., 42 W., 0 †).

(Nr. 181, 209, 264, 335, 418, 435, 467, 485, 639, 663, 664, 672, 691, 788, 875, 914, 930, 965, 977, 1024, 1030, 1077, 1146, 1178, 1214, 1240, 1251, 1300, 1301, 1350, 1421, 1444, 1482, 1610, 1641, 1750, 1831, 2020, 2071, 2199, 2384, 2440, 331, 458, 488, 579, 840, 883, 946, 1040, 1053, 1056, 1068, 1082, 1181, 1195, 1199, 1211, 1265, 1291, 1374, 1492, 1510, 1522, 1634, 1649, 2034, 2054, 2201, 2499, 2625, 2653, 2682, 2689.)

Die operative Technik hat sich gegen früher nicht geändert. In 40 Fällen wurde exstirpiert, die übrigen Fälle exkochleiert, 14 mal Exkochleation mit Carbolätzung kombiniert, 5 mal die Drüsen teils exstirpiert, teils exkochleiert. Einmal wurde der Küttner'sche Schnitt angewendet.

Ein Todesfall kam nicht vor. Einmal wurde der N. accessorius verletzt, 2 mal war der Verlauf durch Nahtabscesse kompliciert.

D. Tumoren.

(109 Fälle: 25 M., 84 W., 4 †.)

I. Gutartige (94 Fälle: 15 M., 79 W., 2 †).

1. Benigne Strumen (93 Fälle: 78 W., 15 M., 1 †).

6 Strumen wurden nicht operiert. Nr. 2000 Strumitis ging auf feuchte Verbände zurück. In 5 Fällen wurde die Operation verweigert. Nr. 2004, 808, 1670 Struma calcarea, 1999 19jähr. Mädchen, Recidiv, wurde vor 7 und 3 Jahren bereits hier wegen Struma operiert, 2060 Ordin.: Kal. jodat.

Die Operationen wurden teils in Narkose, teils in Lokalanästhesie ausgeführt. Als Inhalationsnarkose diente die Chloroform- und Billrothnarkose. Die Lokalanästhesie wurde ausgeführt mit 1% Novocaïn-Suprareninlösung, mit der man sehr befriedigende Resultate erzielen kann. Der Art der Operation nach lassen sich die benignen Strumen in 3 Gruppen teilen. In der Technik der Operationen hat sich nichts geändert.

a) Resektionen (54 Fälle: 7 M., 47 W., 1 †).

(Nr. 500, 512/626, 719, 708, 783, 2022, 2341, 222, 308, 320, 364, 417, 421, 505, 506, 508, 532/787, 542/618, 550, 629, 704, 750, 807, 890, 905, 1066, 1099, 1143, 1225, 1253, 1284, 1478, 1519, 1594, 1605, 1643, 1646, 1791, 1865, 1870, 1903, 1907, 1947, 1949, 1991, 2044, 2047, 2145, 2157, 2262, 2261, 2354, 2494, 2525, 2584.

7 der Fälle waren substernal. Komplikationen im Verlauf waren: 2mal Hämatombildung, 1mal Bronchitis, 2mal Pneumonie. Nr. 1143 erlag am 4. Tag derselben. Nr. 1903 war vorübergehend aphonisch. In Nr. 2145 lag chronische Strumitis vor. Infektion wurde nicht beobachtet.

Von den resecierten Strumen waren 5 kolloid, 21 parenchymatös, 18 gemischt, 10 cystisch.

b) Enukleationen (18 Fälle: 3 M., 15 W., 0 †).

Nr. 227, 722, 956, 1001, 1026, 1140, 1454, 2098, 2140, 1676, 1758, 1779, 1976, 2304, 2524, 215, 302, 536.

Es handelte sich um parenchymatöse oder cystische isolierte Knoten. In Nr. 722 kam es zu Hämatombildung, Nr. 302 war ein sog. Tauchkropf, der in der Incisura jugul. beim Schlucken verschwand, 536 war eine verkalkte Cyste. Der Wundverlauf war mit Ausnahme von 722 unkompliciert.

c) Resektionsenukleationen (15 Fälle: 5 M., 10 W., 0 †).

(Nr. 158, 588, 1312, 1334, 2241, 262, 723, 749, 815, 1187, 1511, 1612, 1712, 1717, 1739.

In 15 Fällen wurde ein Teil der Struma — es handelte sich um teils parenchymatöse, teils cystische Kröpfe — reseciert, ein anderer enukleiert und zwar entweder ein Lappen reseciert und eine Cyste aus einem andern enukleiert, oder von einem Lappen die obere Hälfte reseciert, die untere enukleiert. Letztere Methode erwies sich besonders bei tief unter das Sternum hinabreichenden Strumen als bequemer gegenüber der vollständigen Resektion. In Nr. 1739 wurde der r. Recurrens verletzt, es entstand eine dauernde Stimmbandlähmung. Nr. 588 eitrige Strumitis heilte per sec.

Eine Sonderstellung nimmt Nr. 2009 ein, eine Struma lipomatosa (veröffentlicht von Dr. Hirschl. Bruns, Beitr.).

2. Andere gutartige Geschwülste (1 Fall: 1 W., 1 †).

Nr. 1076. 25 Tage alt. Lymphangioma colli cysticum congenitum. (Veröffentlicht von Dr. Nast-Kolb. Diese Beiträge Bd. 52. S. 275.)

II. Maligne Tumoren (15 Fälle: 10 M., 5 W., 2 †).

1. Struma maligna (4 Fälle: 2 M., 2 W., 0 †).

Unter den 4 Fällen von Struma maligna handelte es sich 2 mal um Sarkom und 2 mal um Carcinom, 1 mal war der Tumor inoperabel.

Nr. 569. 45 j. W. Struma in den letzten Wochen rasch gewachsen. Operation. Resektion eines auf die Trachea drückenden Knotens, Radikaloperation nicht möglich. Röntgenbestrahlung. Mit geheilter Wunde beschwerdefrei entlassen. Sarkom.

Nr. 800. 61 j. W. Kleiner beweglicher Kropf, starke Dyspnoe. Resektion des rechten Lappens. Heilung. Sarkom.

Nr. 1683. 38 j. Mann. Seit 3 Jahren Struma, seit 1 Jahr Dyspnoe. Operation nicht radikal. Mit geheilter Wunde entlassen. Adenom mit carcinomatösem Knoten.

Nr. 2755. 43 j. Mann. Seit 1/2 Jahr Kropf, seit 4 Wochen Occipitalneuralgie, Atem- und Schluckbeschwerden. Resektion der rechten Drüsenhälfte. Mit Fistel entlassen.

2. Metastatische Halstumoren (3 Fälle: 3 M., 1 †).

Die 3 Fälle von metastatischen Halstumoren traten einmal infolge von Lippencarcinom, einmal infolge von Zungencarcinom auf. Im ersten Fall wurde das Primärcarcinom nicht gefunden.

Nr. 1546. 41j. Mann. Wegen carcinomatöser Lymphdrüsen am Hals wiederholt innerhalb des letzten Jahres operiert. Operation. Entlassen mit fast geheilten Wunden. Primärtumor?

Nr. 1633. 57j. Mann. Vor 3 Jahren wegen Lippenkrebs operiert. Drüsenmetastasen in der rechten Supraclaviculargrube. Wegen Verwachsungen mit den grossen Gefässen, Vagus und Wirbelsäule nicht radikal zu operieren. Glatter Wundverlauf.

Nr. 2147. 55j. Mann. Vor 1/4 Jahr wegen Zungencarcinom operiert. Apfelgrosses Drüsenpacket am rechten Kieferrand. Operation. Exitus am 12. Tag post op. an Pneumonie (Sektionsprot. Nr. 72).

3. Maligne Lymphome (8 Fälle: 5 M., 3 W., 1 †).

Unter den 8 Fällen von malignen Lymphomen handelt es sich einmal um ein Lymphosarkom. 1 mal war der Tumor operabel, 7 mal inoperabel. 1 mal war Tracheotomie nötig. 4 mal wurde Röntgenbestrahlung ohne wesentlichen Nutzen versucht.

Nr. 1154. 19j. Mädchen. Seit 6 Monaten Drüsenschwellung. Exstirpation, nicht radikal gebessert entlassen. Lymphosarkom.

Nr 1317. 31j. Frau. Seit einigen Monaten beiderseitige Drüsenschwellungen. Arsen, Röntgenbestrahlung. Keine Operation.

Nr. 1918. 26j. W. Seit einigen Monaten ausgedehnte Tumoren, Dyspnoe. Tracheotomie. Exitus am selben Tag (Sektionsprot. Nr. 52).

Nr. 1412. 45j. M. Seit 1 1/2 Jahren Drüsenschwellung. Exstirpation. Geheilt entlassen.

Nr. 537. 23j. M. Grosse Drüsen in der linken Fossa supra- und infraspinata. Probeexcision. Inoperabel. Arsen. Atoxyl.

Nr. 898/1287. Seit 5 Wochen Drüsen an der l. Halsseite. Exstirpation. p. p. Heilung. Sarkom. Nach 8 Wochen inoperables Recidiv. Röntgenbestrahlung mit wenig Erfolg.

Nr. 1041. 25j. M. Beiderseitige maligne Lymphome. Operation ergiebt Metastasen in Rippen und Scapula. Entfernung unvollständig. p. p. Heilung.

Nr. 1224. 52j. M. Vor 4 Monaten anderwärts operiert. Grosses Recidiv links inoperabel. Röntgenbestrahlung. Arsen.

E. Missbildungen.

(2 Fälle: 1 M., 1 W., 0 †.)

Nr. 748. 20j. W. Offenbleiben des Ductus thyreoglossus. Operation verweigert.

Nr. 1425. 17j. M. Fistula colli mediana. Kauterisation bis zum Zungenbein. Negativer Erfolg.

F. Larynx.

(10 Fälle: 8 M., 2 W., 3 †.)

1. Tuberkulosen (5 Fälle: 5 M., 2 †) erheischten 4 mal die Tracheotomie mit 2 maligem vorübergehendem Erfolg.

Nr. 825. 28 j. M. Bereits 2 mal anderwärts tracheotomiert. Dyspnoisch eingeliefert. Reinigung der Kanüle. Inhalationen. Entlassung.

Nr. 1081. 46 j. M. Seit 2 Jahren krank. Atemnot. Starke Stenose. Stirbt plötzlich ohne vorhergehende Erstickungsanfälle (Sektionsprotokoll Nr. 37).

Nr. 1258. 32 j. M. Phthisiker von der inneren Klinik verlegt. Tracheotomie, zurückverlegt, nach einigen Tagen Tod.

Nr. 1343. 55 j. M. Vor 2 Jahren tracheotomiert. Neue Stenose. Tracheotomie. Tod nach einigen Tagen (Sektionsprot. Nr. 39).

Nr. 1505. 44 j. M. Seit 1/4 Jahr aphonisch, Dyspnoe. Tracheotomie. Entlassung.

2. Carcinome (2 Fälle: 2 M., 1 †) wurden 1 mal mit Tracheotomie, 1 mal (bereits früher tracheotomiert) mit Kauterisation und Gastrostomie behandelt.

Nr. 245. 75 j. M. Seit 1/4 Jahr Beschwerden. Früher Operation abgelehnt. Schwere Dyspnoe, sofort Tracheotomie. Tod an Pneumonie nach 22 Tagen (Sektionsprot. Nr. 77).

Nr. 2198. 37 j. Mann. Juni 1906 Larynxexstirpation. Nach 6 Wochen Recidiv, Kauterisation. Oktober Gastrostomie, Kauterisation. Entlassung.

3. Varia (4 Fälle: 2 M., 2 W., 0 †).

Nr. 2580. 38 j. M. Zwei Schnitte durch Larynx und Trachea. Luicidversuch. Psychopath. Heilung durch Granulation. Entlassung mit geschlossener Wunde und wenig belegter Stimme.

Nr. 283. 35 j. W. Dyspnoe bei Laryngitis acuta, Glottis, Oedem, Lokalbehandlung. 0 Operation. Gebessert entlassen.

2 Fälle von Larynxstenose:

M. Im Anschluss an eine akute Perichondritis laryngis totale Obliteration und Zerstörung des Larynx mit Ausnahme der Epiglottis. Trachealfisteln. Tracheotomie, mehrfacher Versuch zwischen oberem Trachealende und der Stelle des Aditus laryngis eine dauernde Fistel herzustellen, um später die Tracheotomie zu schliessen. Noch in Behandlung.

Nr. 2214. 51 j. W. Stenosis laryng. subcricoidea e causa ignota, Laryngofissur. Mit Trachealkanüle entlassen.

G. Pharynx.

(1 Fall: 1 M., 1 †.)

Nr. 379. 4j. M. Varizellen, Diphtherie, plötzlicher Herztod. Moribund zur Tracheotomie eingeliefert.

IV. Speiseröhre.

(Bearbeitet von Dr. Roith.)

(7 Fälle: 6 M., 1 W., 1 †.)

1. Gutartige Stenosen.

Nr. 643. 55j. Mann. Seit dem 14. Jahr bestehen Schlingbeschwerden, die allmählich zunahmen. Es besteht Cardiospasmus mit sekundärer Oesophagusdilatation. Besserung durch Bougierung.

Nr. 2197. 75j. Mann. Fremdkörpergefühl. 17 cm hinter der Zahnreihe besteht ein kleines Hindernis. Bougierung, Besserung. Carcinomverdacht.

2. Bösartige Stenosen (4 Fälle: 4 M.).

Nr. 1392. 64j. M. Seit 8 Wochen Beschwerden. Hindernis für Sonde 24 nach 40 cm hinter der Zahnreihe. Da Operation verweigert, Sondierung. Diagn.: Wahrscheinlich Cardiacarcinom.

Nr. 642. 49j. Mann. Beschwerden seit 7 Monaten. 37 cm hinter der Zahnreihe für dünnste Sonde passierbar. Operation verweigert.

Nr. 660/936. 45j. M. Seit 3 Monaten Beschwerden. Hindernis 40 cm hinter der Zahnreihe. Nach Sondierung Erscheinungen von Mediastinitis. Entlassung. Wiedereintritt nach 14 Tagen. Probelaparotomie: Carcinomatose des Peritoneums. Pat. in desolatem Zustand entlassen.

(Gastrostomien siehe bei Magen.)

V. Wirbelsäule.

(Bearbeitet von Dr. Roith.)

(40 Fälle: 25 M., 15 W., 2 †.)

A. Verletzungen.

(11 Fälle: 10 M., 1 W., 2 †.)

Darunter befanden sich 1 alte und 4 frische Wirbelfrakturen, 1 Luxation des 3. u. 4. Halswirbels, 3 Distorsionen, 1 Schussverletzung und eine traumatische Neurose nach Verletzung der Halswirbelsäule.

Nr. 52 (conf. Nr. 52, 05). M., 16 J. Wirbelfraktur vor 8 Jahren in der Höhe des 7. Dorsalsegments. Geringer Decubitus. Es sind die äusseren Zeichen der Geschlechtsreife aufgetreten. Pat. befindet sich relativ wohl.

Nr. 548. M., 23 J. Pat. fiel unmittelbar vor seiner Verbringung ins Krankenhaus aus einer Höhe von ca. 3 m auf den Kopf, wurde bewusstlos, erbrach. Bei der Aufnahme Lähmung beider Beine und der Sphinkteren der Blase und des Mastdarms. Fraktur des 9. Brustwirbels, Schädelbasisfraktur. † nach 10 Monaten in der Klinik an ascendierender Infektion der Harnwege, grosser Decubitus (Sektionsprot. Nr. 12).

Nr. 734. M., 32 J. Sturz 3 Wochen vor dem Eintritt aus beträchtlicher Höhe, seitdem motorische und sensible Lähmung des linken Beins, Retentio urinae, Cystitis. Fraktur des 2. Lumbalwirbels. Beh.: Massage, Elektricität, Cystitisbehandlung. Entlassung nach 6 Monaten mit funktionsfähigen Extremitäten und leichter Cystitis.

Nr. 1067. M., 60 J. Durch Lokomotive bei Seite geschleudert, moribund aufgenommen. † nach 2½ Stunden. Mehrfache Wirbelfraktur.

Nr. 2424. W., 26 J. Fraktur des 7. und 10. Brustwirbels durch Sturz. Lähmung beider Beine und der Schliessmuskeln von Blase und Mastdarm. Extension mit Glisson'scher Schwebe, nach 14 Tagen ungebessert entlassen.

Nr. 2336. M., 34 J. Luxation des 3. oder 4. Halswirbels durch Fall auf den Kopf. Wesentliche Einschränkung der Beweglichkeit der Halswirbelsäule, sonst keine Störungen. Extension der Halswirbelsäule durch Glisson'sche Schlinge. Nach 6 Tagen verlässt Pat. gegen ärztlichen Rat ungebessert die Klinik.

Nr. 2313. M., 14 J. Schussverletzung der Halswirbelsäule zwischen 4. und 5. Wirbelkörper. Extension. Reaktionslose Heilung in 10 Tagen.

Nr. 1101. M., 62 J. Wegen Distorsion der Halswirbelsäule zur Begutachtung eingewiesen. Negativer Befund.

Nr. 957. M., 34 J. Distorsion der Halswirbelsäule durch Quetschung. Schmerzen bei Bewegungen des Kopfes. Objektive und Röntgenuntersuchung ergeben negativen Befund.

Nr. 583. M., 59 J. Distorsion des Bandapparates der Lendenwirbelsäule (zur Begutachtung).

Nr. 1367. M., 51. J. Traumatische Neurose nach überstandener Verletzung der Halswirbelsäule (zur Begutachtung).

B. Verkrümmungen.

(6 Fälle: 1 M., 5 W.)

Die meisten Verkrümmungen wurden ambulant behandelt, nur wenige schwere Fälle wurden zur Behandlung aufgenommen.

Nr. 2031. M., 3½ J. Kyphoscoliosis rachitica dorsalis. Mit Gipskorsett entlassen.

Nr. 1642, 178, 284, 286, 923/1537. Habituelle Verkrümmungen mit Gymnastik nach Klapp, Massage. Fall 923 nach seiner 2. Aufnahme (wahrscheinlich rhachitischen Ursprung) mit Gipskorsett behandelt.

C. Tuberkulöse Erkrankungen.

(23 Fälle: 14 M., 9 W., 0 †.)

1. Halswirbelsäule.

Nr. 2469, 647. 1 M., 1 W. Beide zuerst mit Extension, dann mit Gipskravatte behandelt. Beides Fälle ohne äusserlich wahrnehmbare Deformitäten.

2. Brustwirbelsäule.

(Nr. 207, 285, 801, 887, 950, 1090, 1451/1661, 1798, 1838, 2283, 2609.)

Nr. 285, 801, 950, 1090, 2283, 2609 ohne Abscess mit Extension, Suspension, Gipsbett oder Stützkorsett behandelt.

Die übrigen Fälle mit Abscess. Diese fanden sich 2 mal in der Leistengegend, 2 mal am Rücken, über dem Herd und 1 mal als Psoasabscess. Die Abscesse wurden punktiert, Jodoformglycerin injiciert. 1 Fall starb zu Hause, 1 Fall war in hohem, die übrigen in geringem Grade gebessert. Weitere Behandlung wie oben.

3. Lendenwirbelsäule.

Nr. 598. Beginnende Spondylitis. Extension. Schmierseifenbäder.

Nr. 785. Senkungsabscess über der rechten Beckenschaufel. Salzbäder. Gipsbett.

Nr. 1186. Abscesse in beiden Lumbalgegenden. Incision, langsame Heilung.

4. Kongestionsabscesse ohne bestimmte Lokalisation.

Nr. 676/1524, 1022, 1538, 1769, 1857/2637, 1976, 2252. Davon waren 4 Psoasabscesse, 1 Lumbalabscess, 1 Iliacal- und 1 Ischiofemoralabscess.

Von diesen 23 Fällen standen 8 im 1., 3 im 2., 2 im 3., 6 im 4., 2 im 5., 2 im 6. Decennium.

18 mal bestand sonst keine tuberkulöse Erkrankung, 4 mal Lungenphthise, 1 mal mit Lymphomen verbunden, 1 mal Haut- und Knochentuberkulose. Myelitische Symptome bestanden 4 mal.

VI. Brust und Rücken.

(Bearbeitet von Dr. Roith.)

(74 Fälle: 52 M., 22 W., 7 †.)

A. Verletzungen.

(18 Fälle: 18 M., 0 W., 2 †.)

1. Stichverletzungen (2 Fälle: 2 M., 0 †).

Nr. 1116. 27j. M. Mehrere Stichverletzungen am Rücken. Desinfektion, Tamponade, Verband, Heilung.

Nr. 1052. 25j. M. Stichverletzung der linken Seite, Desinfektion, Tamponade, Heilung.

2. Schussverletzungen (4 Fälle: 4 M., 1 †).

Nr. 1400. 54j. M. Suicid, Lungenschuss penetrierend, links. Drainage der Pleurahöhle. 20 Stunden nachher Exitus (conf. Sektionsprot. Nr. 3).

Nr. 2715. 26j. M. Suicid. Brustschuss links. Hämatothorax, Hautemphysem. Glatte Heilung in 4 Wochen. Kugel gesucht, nicht gefunden.

Nr. 256. 14j. M. Teschingschuss, Weichteilverletzung, heilt in wenigen Tagen.

Nr. 921. 15j. M. Teschingschuss, Kugel am 3. linken Rippenansatz. Kugel entfernt. Heilung.

3. Verbrennung (1 Fall: 1 M., 0 †).

Nr. 713. 36j. M. 2° am Rücken. Ol lini + Aqua calc. Heilung.

4. Kontusionen (3 Fälle: 3 M., 0 †). Nr. 916, 1383, 1551. Leichte Verletzungen, heilen spontan. 0 Komplikationen.

5. Frakturen und Luxationen (8 Fälle: 8 M., 1 †).

Nr. 1164. 31j. M. Ueberfahrung. Infractio sterni. Keine Organverletzung. Nach 8 Tagen fast beschwerdefrei entlassen.

Nr. 2408. 34j. M. Starker Schlag auf die linke Scapula. Scapulafraktur, keine Dislokation. Massage, Uebungen. Heilung.

Nr. 1828. 50j. Mann. Fractura sterni (?) durch Hufschlag. Keine Organverletzung. Rasche Heilung.

Nr. 606, 1942, 1984. 3 M. Frakturen einer oder mehrerer Rippen. Priesnitz, Morphium, Heilung.

Nr. 2708. 30j. M. Pleuritische Reizung nach alten Rippenfrakturen und alter Lungenverletzung. Priesnitz, Morphium, Heilung.

Nr. 1616. 46j. M. Quetschung durch fallendes Fass. Multiple Rippenfrakturen, grosses Hautemphysem, Hämoptoe, exspiratorische Dispnoe. Exitus nach 24 Stunden.

B. Entzündungen.

(30 Fälle: 20 M., 10 W., 1 †.)

1. Akute (5 Fälle: 3 M., 2 W., 0 †).

Nr. 2231, 2683, 2451/2752. 2 W., 1 M. Schweissdrüsenabscesse in der Axilla. Incision. Heilung.

Nr. 1730. 26j. M. Abscesse am Rücken und an der Schulter. Incision. Heilung.

Nr. 400. 21j. M. Nach Handverletzung lymphangitische subpektorale Phlegmone. Incision, dann Erysipel. Scarifikationen. Heilung.

2. Chronische (24 Fälle: 16 M., 8 W., 1 †).

a) Weichteile.

Nr. 2339. 45j. M. Aktinomykose der Axilla. Unvollständige Operation, Jodkali.

Nr. 2062. 4j. W. Multiple kalte Abscesse. Punktion. Jodoform. Glycerininjektion, Besserung.

Nr. 487. 38j. W. Bilaterale tuberkulöse Lymphome, Exstirpation. Heilung.

Die meisten diesbezüglichen Operationen wurden, insoferne nicht ausgedehnte entzündliche Infiltrate daran hinderten, in lokaler Anästhesie (1% Novokain-Suprareninlösung) ausgeführt.

b) Rippen und Sternum (7 Fälle: 5 M., 2 W., 0 †).

Nr. 186, 669/911, 746, 976, 943, 2575, 2632.

Fälle von tbk. Caries mit Abscess- oder Fistelbildung. Resektion, Heilung.

Nr. 2665. 60j. W. Tub. Caries des Sternoclaviculargelenkes. Resektion in Lokalanästhesie. Heilung mit Fistel.

Nr. 1722. 46j. M. Caries des Sterno-claviculargelenks. Exkochleation. Carbolätzung, Heilung mit Fistel.

Nr. 1283/1669, 1748, 1856, 2673. 2 M., 2 W., 0 †. Ausgedehnte Abscesse von tub. Rippencaries ausgehend. Incision. Exkochleation der Abscesse, Resektion einer oder mehrerer Rippen. 1 Fall p. p. geheilt. Die andern gebessert.

Nr. 958, 824, 2757, 2718, 949, 1057, 1198, 1271 (vgl. Sektionsprot. Nr. 35). 8 Fälle, 7 M., 1 W., 1 †. Abscesse und Fistel nach Rippen- und Sternalcaries mit Exkochleation und Carbolsäureätzung behandelt, z. T. wesentlich gebessert.

C. Pleuritische Exsudate.

(16 Fälle: 10 M., 6 W., 4 †.)

1. Seröse (2 Fälle: 1 M., 1 W., 0 †).

Mit Punktion und Aspiration behandelt, gebessert entlassen (1931, 1964/2075).

2. Eitrige (14 Fälle: 9 M., 5 W., 4 †).

8 metapneumonische Empyeme, sämtliche mit Rippenresektion behandelt. Nr. 730 † auf dem Operationstisch, Chloroformtod? (Sektionsprot. Nr. 28). Nr. 468 † nach 12 Tagen, Hydropericard, Lebercirrhose (Sektionsprot. Nr. 26), 1569, 1639 mit kleinem Pneumothorax entlassen, Nr. 517, 1648, 1725, 1894 geheilt.

4 Pyopneumothorax auf tuberkulöser Basis, 2 mal Spülung und Drainage, Besserung 1693, 2301. 1 mal Rippenresektion. Exitus nach 14 Tagen an Sepsis (Sektionsprot. Nr. 41). Nr. 2621.

1 posttyphöses Empyem. 7. Krankheitswoche, Rippenresektion. Exitus nach 3 Tagen an Blutung in der Bauchhöhle. 37jähr. M. Nr. 700 (Sektionsprot. Nr. 27).

1 mal Thoracoplastik. Heilung bis auf kleine Fistel (Nr. 592).

1 linksseitiges Empyem, Rippenresektion, Eiter steril. 1½jähr. M. Nr. 498.

D. Tumoren.

(8 Fälle: 3 M., 5 W., 0 †.)

1. Gutartig. Nr. 1919, 28jähr. W. Lipom am vorderen Rand der Achselhöhle. Exstirpation, Heilung.

Nr. 1591. 29j. W. Neurofibromatosis cutis. Exstirpation einiger Tumoren. Heilung der Wunden.

Nr. 924. 8 Monate W. Kirschgrosses Angiolipoma thoracis. Excision. Heilung.

Nr. 180. 38j. W. Lipom zwischen den Mammae. Exstirpation. Heilung.

2. Bösartig.

Nr. 344. 57j. M. Myxosarkom des linken Sternoclaviculargelenks. Exstirpation. Heilung.

Nr. 1548. 33j. M. Recidiv eines Sternalsarkoms, anderwärts operiert, inoperabel. Arsen. Entlassung.

Nr. 1601. 67j. M. Mediastinalsarkom. Röntgenbestrahlung, Arsen, da multiple Metastasen. Entlassung.

Nr. 2036. 25j. M. Lymphosarkomrecidiv (anderwärts operiert) in der rechten Schultergegend. Inoperabel. Jodkali.

E. Varia.

(3 Fälle: 2 M., 1 W., 0 †.)

Nr. 2311. 7j. W. Aspiration einer Bohne in den rechten Bronchus seit 18 Stunden. Tracheotomia inf. Fremdkörper wird ausgehustet. Naht

der ganzen Wunde p. p. Heilung in 6 Tagen.

Nr. 1983. 15j. M. Chron. Unterlappen-Pneumonie, Pleuritis adhaesiva rechts. Entlassung in häusliche Behandlung.

Nr. 2267. 35j. M. Pleuritis adhaesiva links, auf innere Klinik.

VII. Bauch.

(Bearbeitet von Dr. Hirschel.)

A. Verletzungen.

(5 M., 2 K., 4 †.)

I. Kontusion des Bauches (1 K.).

Nr. 2500. Ein 12j. Junge wurde von einem Wagen gegen einen Zaun gedrückt. Sofortiger Collaps und Erbrechen. Aufnahme in die Klinik. Hier erholte sich der Knabe sehr rasch, der Puls war zwar frequent, 140, doch war der Leib weich und gut eindrückbar. Kein Erbrechen mehr, klarer Urin. Eine Operation war nicht notwendig. Der Junge wurde geheilt entlassen.

II. Stich- und Schussverletzungen des Leibes.

Im ganzen wurden 7 Fälle behandelt mit 4 Todesfällen, letztere betreffen Schussverletzungen.

Unter den 7 Patienten war eine Stichverletzung des Unterleibes mit Netzprolaps, der Patient wurde gerettet. Die 6 anderen Fälle waren Schussverletzungen meist sehr schwerer und komplicierter Natur. 4 davon starben. Es handelte sich nur um jugendliche Personen zwischen 15 und 22 Jahren, darunter ein Kind von $3^1/_2$ Jahren. 2 Studenten hatten einen Selbstmordversuch gemacht und starben an den Folgen der Verletzung.

Von den beiden geretteten Fällen war der eine Nr. 2268 eine Schussverletzung des Pankreas, der andere Nr. 2581 eine Perforation des Magens, des Mesenteriums und eine 5malige Durchbohrung des Ileums. Die Kugel wurde im Darm gefunden.

Bei den verstorbenen Fällen handelte es sich das eine Mal um eine Perforation des Magens und der linken Niere. Der Patient lebte etwa 3 Wochen lang und starb an einer eitrigen Pleuritis nach eröffnetem subphrenischen Abscess. Ein zweiter Patient, bei dem die linke Pleura, der Magen und das Pankreas durchschossen waren, starb nach 8 Tagen ebenfalls an Pleuritis, der dritte Patient, ein russischer Student, starb nach 3 Monaten an Phthisis pulmonum, er hatte sich mittelst eines Revolvers den Magen durchschossen. Der vierte Patient betraf ein $3^1/_2$jähriges Kind, dem von

seinem Brüderchen die Leber und eine Ileumschlinge durchschossen wurde, es starb nach 8 Tagen an Peritonitis.

1. Stichverletzung (1 M.).

Nr. 1909. 35 j. Zigarrenmacher wurde vor 6 Stunden durch Stich mit einem Taschenmesser in die linke Unterbauchgegend verletzt. Es prolabierte ein eigrosser Netzknoten. Derselbe wurde abgetragen und der Stumpf durch die Bauchdecken tamponiert. Der Pat. kam zur Heilung.

2. Schussverletzungen (5 M., 1 K., 4 †).

Nr. 2268. Ein 15 j. Junge erhielt vor 17 Stunden von hinten einen Revolverschuss in die rechte Nierengegend. Sofortige Laparotomie. Die Kugel ist durch das Pankreas gedrungen, durch die Mesenterialwurzel vorbei an den Därmen ins Netz, wo sie liegen blieb und entfernt werden konnte. Heilung.

Nr. 2581. Ein 16 j. Taglöhner erhielt einen Flobertschuss (6 mm) aus nächster Nähe in den Leib rechts oberhalb des Nabels. Bei der sofortigen Laparotomie zeigte sich, dass der Magen an der Pars pylorica 2mal durchschossen war, 5mal das Mesenterium und das Ileum. Die Kugel wurde aus dem Darmlumen extrahiert. Naht der Perforationen. Nach 3 Wochen rectale Eröffnung eines Douglasabscesses, dann Heilung.

Nr. 1647. Ein 21 j. russischer Student machte einen Selbstmordversuch und schoss sich in die linke Brustseite unterhalb des Herzens. Kein Ausschuss, blutiges Erbrechen. Bei der Laparotomie zeigte sich der linke Semilunarraum durchschossen ebenso der Magen. In der Bursa omentalis Mageninhalt. Naht der Perforationen, Tamponade der Pleura. Später beiderseitiges Empyem der Pleura. Exitus nach 3 Monaten an Phthisis pulmonum. (Sektionsprotokoll Nr. 5.)

Nr. 1018. 22 j. Student schoss sich durch die linke Pleura, Pankreas, Magen mit einem Revolver. Laparotomie, Naht der Perforationsöffnungen. Nach 8 Tagen Exitus an Pleuritis. (Sektionsprotokoll Nr. 2.)

Nr. 2513. Ein 15 j. Junge erhielt vor 3 Stunden von hinten einen 6 mm Flobertschuss in die linke Flanke. Die Kugel drang unter der linken 12. Rippe ein, durchbohrte den Magen und den Hilus der linken Niere. Die Magenwunde wurde mittelst Tabaksbeutelnaht geschlossen. Die linke Niere wurde tamponiert. Am 4. Tage entstand eine linksseitige Pleuritis. Rippenresektion. Nach 3 Wochen Exitus. (Sektionsprotokoll Nr. 6.)

Nr. 1432. Ein 3½ j. Kind erhielt unter der rechten 7. Rippe vorn einen 6 mm Flobertschuss in die Lebergegend. Es macht einen schwer kranken Eindruck mit peritonitischen Erscheinungen. Die Wunde wurde zunächst erweitert und tamponiert, später, da Ileuserscheinungen auftraten, eine angeschossene Ileumschlinge vorgezogen und eröffnet. Exitus an Peritonitis. (Sektionsprotokoll Nr. 4.)

B. Erkrankungen der Bauchdecken.

(4 Fälle: 2 M., 2 W., 1 †.)

I. Entzündungen (3 Fälle: 1 M., 2 W.).

Nr. 2448. 37j. sehr fettreiche Frau mit enorm dicken Bauchdecken hatte einen tiefliegenden Nabel mit nässendem Ekzem in demselben. Vom Arzte zur Omphalektomie hereingeschickt, da konservative Behandlung bisher erfolglos war. Durch Bettruhe und Salbenverbände wurde ohne Operation Heilung erzielt.

Nr. 1966. Eine 45j. Frau hatte eine eiternde Fistel an früherer Laparotomienarbe. Spaltung der Fistel, Exkochleation schlechter Granulationen, Faden, Fremdkörper etc. nicht auffindbar. Heilung per granulationem.

Nr. 231. 47j. Blechnermeister hatte einen Bauchdeckenabscess nach früherer Darmresektion. Incision und Exkochleation des Abscesses. Heilung.

II. Tumoren (1 M., †).

Nr. 2279. 25j. Hausdiener erkrankte vor 3/4 Jahren mit Rücken- und Magenschmerzen. Vor 8 Wochen bemerkte er im Epigastrium eine kleine, harte, in den Bauchdecken sitzende Geschwulst, die allmählich wuchs. Abmagerung über 30 Pfd. Vor 7 Jahren war schon einmal eine Geschwulst an der linken Schulter entfernt worden. Es wurde ein Primärtumor der Pleura angenommen. Der epigastrische Tumor wurde zur Untersuchung excidiert. Es bildeten sich mehrere neue Knötchen und ein grösseres in der rechten Achselhöhle. Später Blasenbeschwerden, dann Paraplegie. Röntgenbestrahlungen und Arseninjektionen. In der linken Lunge wurde röntgenographisch ein Schatten festgestellt. Allmählicher Verfall. Exitus. Bei der Sektion fand sich ein Endotheliom der linken Lunge mit Pleurametastasen und Durchbruch nach dem 7. und 8. Brustwirbel.

C. Erkrankungen des Magens.

(90 Fälle: 46 M., 43 W., 1 K., 9 †.)

Es kamen 90 Magenpatienten in Behandlung, darunter waren 43 mit gutartigen Leiden, 47 hatten eine maligne Geschwulst des Magens. Von den gutartigen Magenerkrankungen wurden 10 Fälle nicht operiert. Es befanden sich unter ihnen 2 Patienten mit chronischer Gastritis, dieselben wurden der internen Behandlung zugewiesen. Bei 4 Patienten bestand Verdacht auf ein Ulcus ventriculi, bei einem auf Ulcus duodeni. Da keine strikte Indikation für einen operativen Eingriff vorlag, wurden 3 Patienten ärztlicherseits entlassen, 2 weitere Patienten verweigerten einen eventuellen Eingriff.

3 Patientinnen litten an einer Gastroptose mit allgemeiner Enteroptose, sie wurden konservativ behandelt mit Leibbinde und diätetischen Vorschriften.

Operative Eingriffe wurden bei den gutartigen Magenerkrankungen 33mal ausgeführt, sie bestanden in 2 Resektionen und 31 Gastroenterostomien, 25 mit Knopf, 6 mit Naht. Von den beiden Resektionen betraf die eine einen 29jährigen Mann, der mit einem blutenden Ulcus in pulslosem Zustande eingeliefert wurde. Der Patient wurde durch die sofortige Laparotomie mit Excision des Ulcus an der kleinen Kurvatur gerettet. Das Geschwür war pfennigstückgross und enthielt in der Mitte das klaffende Lumen der Arteria coronaria sin. Später wurde bei dem Patienten noch eine Gastroenterostomie mit Naht ausgeführt, da sich eine Stenose am Pylorus eingestellt hatte. Der Patient kam zur Heilung. (Näheres siehe Veröffentlichung von Dr. Hirschel, Münch. med. Wochenschr. Nr. 4. 1907.) Der zweite Fall von Resektion betraf einen 29jährigen Zeichner, der seit einem Jahre Magenbeschwerden hatte und skelettartig abgemagert war. Es fand sich bei der Operation an der grossen Kurvatur ein am Durchbruche begriffenes 10pfennigstückgrosses Ulcus. Dasselbe wurde reseciert und die hintere Gastroenterostomie mit Knopf angeschlossen. Patient wurde geheilt entlassen. Alle operativen Eingriffe bei gutartigen Magenerkrankungen sind ohne einen Todesfall mit gutem Erfolge ausgeführt worden. Der Knopf bei der hinteren Gastroenterostomie nach v. Hacker wurde ausser dem einen oben beschriebenen Resektionsfalle 26mal in Anwendung gebracht, 7mal wurde, der obige Resektionsfall inbegriffen, die Naht ausgeführt. Der Knopf ist mit Ausnahme von 8 Fällen meist zwischen dem 10. und 14. Tage abgegangen, einige Male dauerte es 20 Tage, 1mal 8 Wochen, dieser letztere Knopf ging ausserhalb der Klinik ab, in 8 Fällen konnte man über den Verbleib des Knopfes nichts mehr erfahren. Komplikationen oder Beschwerden von Seiten des Knopfes kamen bei den gutartigen Magenerkrankungen im allgemeinen nicht vor. Nach 3 Wochen wurden die Patienten gewöhnlich entlassen. In 6 Fällen wurde die Gastroenterostomie mit Naht ausgeführt. Es wurde dazu der Narath'sche Gastrophor verwandt. Die Naht liess sich damit in äusserst bequemer Weise ausführen, es war eine reinliche und peinlich saubere Operation. Die Dauer derselben betrug inkl. 3 etagiger Bauchdeckennaht 25—40 Minuten; die Naht wurde in 3 Etagen ausgeführt. Bald nach der Operation erhielt der Patient

per os kleine Flüssigkeitsmengen. Komplikationen kamen nie vor, die Patienten fühlten sich alle sehr wohl. Während der Naht wurde mit der Narkose etwas zurückgehalten. Die zwischen dem 10. und 14. Tage bei der Knopfanastomose häufig vorkommenden Beschwerden, die durch das Lösen des Knopfes entstehen, fielen bei der Naht natürlich ganz weg, der Heilungsverlauf der Nahtanastomosierten war völlig glatt und reaktionslos. Nach 14 Tagen konnten die Patienten das Bett verlassen, nach etwa 18—20 Tagen die Klinik.

Die Zahl der behandelten Magencarcinome betrug 46, darunter waren 22 Frauen und 24 Männer. In 8 Fällen wurde keine Operation mehr ausgeführt, da der carcinomatöse Process zu weit vorgeschritten war und durch eine Operation keine Hilfe mehr gebracht werden konnte. In 18 Fällen wurde der carcinomatöse Teil des Magens reseciert, in 10 Fällen nur eine hintere Gastroenterostomie zur Ausführung gebracht. Wenn es irgend möglich war, wurde das Carcinom reseciert. Von den 18 Resektionen kamen 4 zum Exitus. (Im Jahre 1905 21 Fälle mit 8 Todesfällen.) In 10 Fällen wurde nach der Methode Billroth II operiert mit hinterer Knopfanastomose, 7mal wurde Billroth I ausgeführt, 1mal nur eine Resektion des Pylorus, auf den ein benachbartes Gallenblasencarcinom übergegriffen hatte. Auch die Gallenblase wurde in diesem Falle exstirpiert. In 3 Fällen wurde neben der Magenresektion eine Colonresektion zur Ausführung gebracht, da das Carcinom auf das Mesocolon übergegriffen hatte. In einem Falle bei Nr. 1155 wurde in diesem Jahre noch nachträglich eine Colonresektion und noch eine weitere Resektion eines kleinen Magenabschnittes vorgenommen wegen Recidivs. Die Methode Billroth I wurde soweit dieselbe anwendbar der Billroth II vorgezogen wegen der Schaffung möglichst natürlicher anatomisch-physiologischer Verhältnisse. Bei Billroth II wurde, um die Operation möglichst schnell zur Ausführung zu bringen, die hintere Gastroenterostomie mittelst Knopfes gemacht. Die Dauer der Operationszeit einer Magenresektion betrug durchschnittlich $^3/_4$—$1^1/_2$ Stunden, meist wurde etwas weniger als 1 Stunde operiert. Während der Resektion wurde mit der Narkose zurückgehalten. Unter den Todesfällen wurde der eine Nr. 2108 durch eine Komplikation, deren Ursache der Knopf war, verursacht. Es hatte sich auf der linken Seite an einer Naht vom Mesocolon nach dem Jejunum eine kleine Decubitalnekrose über der Rundung des Knopfes gebildet, die zu einem Abscesse in der Bursa omentalis führte. Nach Eröffnung des Abscesses starb der Patient am

33. Krankheitstage an einer Pneumonie. Die Naht des Magens und Duodenums wurde meist zweireihig mit dünner Seide ausgeführt, einige Male wurden mit guten Erfolgen nur Lembert'sche Nähte in Anwendung gebracht, nachdem die blutenden Gefässe der Schnittflächen unterbunden waren. Von Seiten der Y-Naht bei Billroth I lagen nie Schwierigkeiten vor, dieselbe hat immer gut gehalten. Der Duodenalstumpf wurde entweder zweireihig vernäht oder abgebunden und durch Tabaksbeutelnaht versorgt. In einem Falle trat am 6. Tage eine Duodenalfistel auf, die sich nach etwa 14 Tagen von selbst schloss. 2mal bestand bei den Magencolonresektionen eine vorübergehende Kotfistel. Die Patienten mit den Magenresektionen wurden teilweise nachuntersucht und in gutem Zustande befunden. In mehreren Fällen wurde der Magen mit Wismuth-Kartoffelbrei gefüllt und röntgenographiert, um die Lageverhältnisse des Magenstumpfes und des Darmes zu studieren. Die Untersuchungen sind noch nicht abgeschlossen.

In 9 Fällen wurde, wenn das Carcinom zu weit vorgeschritten war und wenn eine motorische Insufficienz bestand, eine hintere Gastroenterostomie mit Knopf ausgeführt. 1mal wurde ein vordere Gastroenterostomie ohne Enteroanastomose mit Naht gemacht. Dieser Patient starb an Circulus vitiosus und Schwäche, eine andere mit Knopf ausgeführte Gastroenterostomie starb an Peritonitis ohne nachweisbare Ursache. In 3 Fällen von Cardiacarcinom wurde eine Gastrostomie gemacht, 2mal nach Witzel, 1mal nach Kader. In einem Falle, bei dem früher schon eine Magenresektion gemacht war, wurde wegen Recidivs eine Jejunostomie zur Ausführung gebracht.

I. Verschluckte Fremdkörper (1 W.).

Nr. 2001. 35j. Frau schluckte kurz vor dem Eintritt in die Klinik ein Gebiss. Bei der Aufnahme war dasselbe im Oesophagus nicht nachweisbar. Durchleuchtung ergab Gebiss in der Nabelgegend. Einverleibung von grossen Mengen Kot erzeugender Nahrungsmittel. Nach 3 Stunden geht der Fremdkörper per anum ab.

II. Gutartige Magenerkrankungen, Narbenstenosen u. s. w. (43 Fälle: 22 M., 20 W., 1 K., 0 †).

1. Unoperierte Fälle (10 Fälle: 4 M., 5 W., 1 K.).

Nr. 1438. 42j. Gutsbesitzer, seit Jahren Magenleiden. Nach mehrtägiger Beobachtung in interne Behandlung gegeben, da keine Indikation für einen operativen Eingriff vorlag.

Nr. 843. 12j. Junge erkrankte vor 4 Tagen mit Erbrechen und

Leibschmerzen. Nach Bettruhe, Diät und Umschlägen geheilt entlassen. — Diagn.: Akute Gastritis.

Nr. 599. 29j. Arbeiter erkrankte vor 4 Wochen an Magendrücken und Aufstossen. Aufnahme wegen Verdachtes auf Ulcus ventriculi. Operativer Eingriff nicht notwendig, deshalb interne Behandlung.

Nr. 1123. Frau eines Arztes hat seit Jahren eine chron. Colitis, seit einigen Monaten Druckgefühl in der Magengegend. Aufnahme wegen Ulcusverdacht. Da nach eingehender Beobachtung keine Anhaltspunkte dafür gewonnen wurden, Entlassung mit diätetischen Vorschriften. Aehnlich sind die Fälle Nr. 1804, 300 und 1888.

Nr. 2208. Direktionsratsfrau mit Gastroptose und Enteroptose und schweren nervösen Erscheinungen. Keine Indikation zu einer Operation. Anfangs Verlegung in das St. Josephshaus, von da an in eine Irrenanstalt wegen einer ausgebrochenen Psychose.

Nr. 832. 27j. Eisenhändlersfrau hat seit 1 Jahre Unterleibsbeschwerden. Allgemeine Enterophose und doppelseitige Ren mobilis. Mit Leibbinde entlassen, Bäder empfohlen.

Aehnlich ist der Fall Nr. 2405.

2. Operierte Fälle (33 Fälle: 18 M., 15 W., 0 †).

a) Excisionen eines Ulcus (2 Fälle: 2 M.) (mit Gastroenterostomie, 1 mal mit Knopf, 1 mal mit Naht).

Nr. 2166. 29j. Zigarrenmacher ist seit 1 Jahre magenleidend. Oefters Erbrechen. Gestern 2maliges starkes Blutbrechen, heute noch 4 mal. Mittags Aufnahme in der Klinik in ausgeblutetem, pulslosem Zustande. Sofortige Laparotomie und Excision eines pfennigstückgrossen blutenden Geschwüres an der grossen Kurvatur. Arrosion der Art. coron. sinistra. Naht des Magens. Nach 6 Wochen noch hintere Gastroenterostomie mit Naht, da sich am Pylorus narbige Stenosenerscheinungen eingestellt hatten. Geheilt entlassen.

Nr. 1744. 29j. Zeichner wurde vor 4 Jahren an malignen Achsellymphomen operiert. Seither keine Geschwülste mehr. Seit 1 Jahre Magenbeschwerden. Der Verdacht einer Geschwulstmetastase bestätigte sich nicht, man fand an der grossen Kurvatur ein 10pfennigstückgrosses am Durchbruche begriffenes gutartiges Ulcus. Dasselbe wurde excidiert und eine hintere Gastroenterostomie mit Knopf angeschlossen. Knopfabgang am 20. Tage. Gute Heilung.

b) Gastroenterostomien wegen Pylorusstenose, Gastrektasie, motor. und chem. Insuff. u. s. w. (31 Fälle: 16 M., 15 W., 0 †).

α) Mit Knopf (25 Fälle: 12 M., 13 W.).

Nr. 1236. 28j. Miss aus New-York hatte seit 13 Jahren Magenbeschwerden, nie Blutbrechen. Starke Gastrektasie mit motor. Insufficienz.

Am Pylorus ein Ulcus fühlbar. Hintere G.-E. mit Knopf. Glatter Verlauf. Heilung.

Nr. 842. 54j. Fabrikarbeiter hatte seit mehreren Jahren Magenbeschwerden, seit 14 Tagen profuses Erbrechen. Hochgradige Dilatatio ventriculi mit motor. Insuff. Ulcus callosum am Pylorus. Hintere G.-E. mit Knopf. Abgang des letzteren. Heilung.

Nr. 636. 40j. Maurer, seit 4 Jahren magenleidend. Oefters Erbrechen und Magenblutungen. Auch momentane Blutungsgefahr. Ulcus am Pylorus mit starker Einziehung. Hintere G.-E. mit Knopf. Abgang des Knopfes am 10. Tage. Heilung.

Nr. 1547. 32j. Frau, seit 5 Jahren wegen Magengeschwür behandelt. Gastrektasie und motor. Insufficienz. Kein Ulcus fühlbar. Hintere G.-E. mit Knopf. Abgang des letzteren am 14. Tage. Heilung.

Nr. 543. 40j. Frau seit 3 Jahren magenleidend. Innere Behandlung nutzlos. Gastrektasie und Gastroptose. Allgemeine Enteroptose. Am Pylorus harte cirkuläre Narbe. Hintere G.-E. mit Knopf. Abgang des letzteren am 16. Tage. Heute Erholung nach der Operation. Gewichtszunahme 8 Pfd. Heilung.

Nr. 1308. 28j. Schreiner, seit 4 Monaten magenleidend. Erbrechen, Gewichtsabnahme etc. Innere Behandlung seither erfolglos. Gastrektasie mit Pylorusstenose. Hintere G.-E. mit Knopf. Am 14. Tage Abgang. Heilung.

Nr. 1321. 34j. Maurer, seit mehreren Jahren magenleidend. Von Spezialisten ohne Erfolg behandelt. Starke Gastrektasie. Motor. Insuff. Hochgradige Perigastritis mit ektatischen Venen. Pylorus verdickt, kleine weiche Drüsen. Magen fixiert, kaum vorziehbar. Hintere G.-E. mit Knopf. Abgang desselben am 11. Tage. Gewichtszunahme 9 Pfd. Heilung.

Nr. 1375. 45j. Rentier, seit 18 Jahren Magenbeschwerden, lange auf Gallensteinleiden behandelt. 1 mal Blutbrechen. Dilatatio ventriculi mit motor. Insuff. Ulcus callosum am Pförtner. Hintere G.-E. mit Knopf. Abgang am 19. Tage. Gewichtszunahme 3 Pfd. Heilung.

Nr. 1475. 17j. Köchin, seit 4 Jahren magenleidend, mehrere Male Blutbrechen. Grosse Anämie. Blutungsgefahr, deshalb keine Spülungen. Pylorus fixiert, verdickt. Hintere G.-E. mit Knopf. Nach der Operation starkes Blutbrechen. Gelatine etc. Dann guter Verlauf. Gewichtszunahme. Heilung. Abgang des Knopfes ausserhalb nach 8 Wochen. Mehrere Male noch untersucht. Starker Fettansatz.

Nr. 1593. 26j. Frau, seit 15 Jahren magenleidend. Gastrektasie und motor. Insuff. Resistenz am Pylorus bei dilatiertem Magen. Hintere G.-E. mit Knopf. Abgang am 9. Tage. 21 Pfd. Gewichtszunahme. Heilung.

Nr. 1674. 35j. Landwirt, seit 3 Jahren magenleidend. Motor. Insuff., keine chemische. Starke perigastritische Verwachsungen. Ulcus an der vorderen Wand. Hintere G.-E. mit Knopf. Am 13. Tage Abgang

desselben. Nach der Operation leichte Bronchopneumonien. Heilung.

Nr. 1714. 19 j. Landwirtsfrau klagt seit 5 Monaten über Magenbeschwerden. Dilatatio ventriculi mit motor. Insuff. Ulcus am Pylorus. Hintere G.-E. mit Knopf, Abgang am 12. Tage. Heilung.

Nr. 1721. 37 j. Landwirt, seit 20 Jahren magenleidend. 1maliges Blutbrechen in der letzten Zeit. Starke Ektasie des Magens, motor. Insuff., Salzsäure vorhanden. Verdickung des Pylorus, kein Carcinom. G.-E. mit Knopf nach v. Hacker. Knopfabgang am 13. Tage. Komplikation durch Bronchopneumonien. Heilung.

Nr. 1891. 38 j. Mädchen seit $^3/_4$ Jahr magenleidend. Dilatatio ventriculi mit motor. Insuff. Ulcus an der kleinen Kurvatur. Hintere G.-E. mit Knopf. Abgang am 10. Tage. Heilung.

Nr. 2125. 39 j. Frau, seit 1 Jahre magenkrank. Dilatatio ventriculi mit motor. Insuff. Pylorus etwas verdickt. Hintere G.-E. mit Knopf. Abgang am 14. Tage. Heilung.

Nr. 2226. 47 j. Frau seit 2 Jahren magenkrank. Hochgradige Gastrektasie, am Pylorus wallnussgrosse Geschwulst als Ulcus callosum angesprochen. Hinten G.-E. mit Knopf. Abgang am 14. Tage. Heilung.

Nr. 627. 33 j. Eisendreher, seit $2^1/_2$ Jahren Magenbeschwerden. Dilatatio ventriculi. Pylorus verdickt. Hintere G.-E. mit Knopf. Letzterer während seines Aufenthaltes in der Klinik nicht abgegangen. Heilung.

Nr. 799. 22 j. Mädchen klagt über Magenbeschwerden seit 2 Jahren. Gutartige Pylorusstenose. Hintere G.-E. mit Knopf. Knopf nicht abgegangen. Heilung.

Nr. 837. 28 j. Frau, vor 4 Jahren erste Magenbeschwerden mit Blutungen. Seither noch öfters Blutungen. Bei der Operation fand sich ein Ulcus callosum der kleinen Kurvatur vor. Hintere G.-E. mit Knopf. Letzterer nicht abgegangen. Heilung.

Nr. 1262. 59 j. Frau, seit 20 Jahren magenleidend. Einmaliges Blutbrechen. Starke Anämie, Hämoglobin 75 %. Dilatatio ventriculi, motor. Insuff. Hyperacidität. Am Pylorus Ulcus callosum. Hintere G.-E. mit Knopf. In der Klinik kein Knopfabgang. Heilung.

Nr. 1635. 36 j. Zahnarzt, seit 10 Wochen heftige Koliken in der Magengegend. Gastroptose und Gastrektasie. Narbe am Pylorus. Hintere G.-E. mit Knopf. Heilung. In der Klinik kein Knopfabgang.

Nr. 1653. 37 j. Landwirt, seit 6—7 Jahren magenkrank. Oefters Erbrechen. Innere Behandlung erfolglos. Gastrektasie. Keine chem. Insuff. Hintere G.-E. mit Knopf wegen Ulcus pylori. Kein Knopfabgang in der Klinik. Heilung.

Nr. 2137. 52 j. Arbeiter, seit dem 20. Lebensjahr Magenbeschwerden. Starke Gewichtsabnahme. Motor. und chem. Insuff. Kein Tumor auffindbar. Hintere G.-E. mit Knopf. Kein Knopfabgang in der Klinik. Nach der Entlassung noch öfters Drücken in der Magengegend.

Nr. 1691. 39 j. Mädchen machte vor 7 Wochen Suicidversuch durch

Trinken von Schwefelsäure. Seit 14 Tagen beständiges Erbrechen bei starker Dilatatio ventriculi. Schwefelsäureverätzung des Pylorus. G.-E. mit Knopf. Letzterer am 12. Tage abgegangen. Heilung.

Nr. 448. 44j. Strassenwart leidet seit 10 Jahren an Magengeschwür, mehrmals Blutungen, schwarze Stühle. Keine motor. Insuff., aber chemische, keine freie HCl. Bei der Operation ist der Magen klein, kontrahiert, kein Tumor, kein Geschwür fühlbar. Ulcus des Duodenum angenommen. Hintere G.-E. mit Knopf. Abgang am 15. Tage. Heilung.

β) Hintere Gastroenterostomie mit Naht mittelst des Narath'schen Gastrophors (6 Fälle: 4 M., 2 W.).

Nr. 2222. 28j. Assistenzarzt ist seit 3 Monaten magenleidend und bietet die Erscheinungen eines Ulcus ventriculi. Beginnende Dilatation und motorische Insuff. Geringe Resistenz im Epigastrium. Pylorus schwielig verdickt. Hintere G.-E. mit Naht in 3 Etagen mit Hilfe des Gastrophors. Völlig glatter Verlauf ohne irgend welche Beschwerden. Heilung.

Nr. 2612. 40j. Rentamtssekretär hat schon seit 15 Jahren Magenbeschwerden. Starke Dilatatio ventriculi mit Plätschern, keine chem. Insuff. Am Pylorus wallnussgrosse, nicht verdächtige Resistenz. Keine Drüsen. Während des Vorziehens des Magens Collaps. Hintere G.-E. mit Naht (Gastrophor). Völlig glatter Verlauf. Heilung.

Nr. 2606. 42j. Postschaffner hat seit 8—9 Jahren Magenbeschwerden. Häufiges Blutbrechen. Dilatatio ventriculi. Keine chem. Insuff. Am Pylorus ringförmige Narbe. Hintere G.-E. mit Naht (Gastrophor). Völlig glatter Verlauf. Heilung.

Nr. 2315. 39j. Ratschreiber, seit 10 Jahren magenleidend. Interne Behandlung erfolglos. Dilatatio ventriculi mit motor. Insuff. Hintere G.-E. mit Naht (Gastrophor). Völlig glatter Verlauf. Heilung.

Nr. 2514. 18j. Mädchen machte vor 2 Monaten einen Suicidversuch und trank Schwefelsäure. Beständiges Erbrechen bei skelettartiger Abmagerung. Motor. und chem. Insufficienz. Bei der Operation zeigte sich der Magen äusserst klein, geschrumpft, narbig, fest fixiert, er konnte nicht vorgezogen werden, der Gastrophor war deshalb nicht anwendbar. Abklemmen des Magens. Naht in 3 Etagen. Ganz glatter Verlauf. Heilung.

Nr. 2359. 32j. Bürstenmachersfrau, seit 1/4 Jahr magenleidend mit 1maligem Blutbrechen. Motor. Insuff. Bei der Operation fand sich ein Ulcus in der Mitte der vorderen Magenwand, kleine weiche Drüsen, kein Carcinomverdacht. Hintere G.-E. mit Naht mit Hilfe des Gastrophors. Noch 1 Tag nach der Operation mehrmaliges Erbrechen, das durch Magenspülung beseitigt wird. Dann glatter Verlauf. Heilung.

II. Carcinome des Magens (46 Fälle: 24 M., 22 W., 9 †).

1. Unoperierte Fälle (9 Fälle: 6 M., 3 W.).

Nr. 733. 73j. Landwirt hatte seit etwa 4 Monaten Magenbeschwerden und Schmerzen beim Schlucken. An der Cardia fand man ein leicht blutendes Carcinom. Pat. lehnte jede Operation ab.

Nr. 1212. 41j. Frau klagte über Schluckbeschwerden seit 1 Jahre. Carcinom der Cardia, weiche Speisen konnten noch gut geschluckt werden. Operation verweigert. Bougierungen empfohlen.

Nr. 1666. 39j. Maurer mit Schluckbeschwerden. Cardiacarcinom mit Lebermetastasen. Operation verweigert.

Nr. 230. 62j. Bahnarbeiter, seit etwa 2 Monaten magenleidend. Pat. in schlechtem Zustande. Im Epigastrium grosser Tumor. Keine motorische aber chemische Insufficienz. Keine Indikation zu einer Operation. Entlassen.

Nr. 392. 61j. Frau, seit 4 Jahren magenleidend. 2 Tumoren im Epigastrium, der eine als Metastase im Netze angesprochen. Keine erhebliche motorische Insuff. Unoperiert mit Condurango entlassen.

Nr. 440. 57j. Schneider bemerkte seit 4 Monaten eine Schwellung im Epigastrium, zugleich Schmerzen und Aufstossen, starke Abmagerung. Keine motorische Insuff. Grosser inoperabler Tumor. Unoperiert entlassen.

Nr. 466. 58j. Frau, seit etwa 1/2 Jahre Magenbeschwerden. Seit 8 Wochen Geschwulst am Unterschenkel, im Epigastrium faustgrosser Tumor. Excision aus der Unterschenkelgeschwulst ergab Carcinom als Metastase des Magencarcinoms. Unoperiert entlassen.

Nr. 707. 48j. Landwirt war schon in seiner Jugend magenleidend, seit 1/4 Jahre Erbrechen und Aufstossen. Grosses Magencarcinom mit stenosierender Douglasmetastase. Mit diätetischen Vorschriften entlassen.

Nr. 1990. 53j. Frau wurde vor 1/2 Jahre gastroenterostomiert wegen Carcinoma ventriculi. Seit 1/4 Jahre Auftreibung des Leibes. In diesem Ascites und knollige Tumoren. Mit diätetischen Vorschriften entlassen.

2. Probelaparotomien (5 Fälle: 2 M., 3 W.).

Nr. 2686. 52j. Frau, seit 3 Jahren magenleidend. Im Epigastrium hühnereigrosser Tumor, der beweglich ist. Keine motorische, aber chemische Insufficienz. Die Probelaparotomie ergab ein grosses inoperables Carcinom.

Nr. 2476. 40j. Kutschersfrau hatte seit 14 Jahren Magenbeschwerden. Seit 8 Wochen Gelbsucht. Ascites, grosser Tumor im Epigastrium. Bei der Laparotomie fand sich ein inoperables Magencarcinom mit multiplen Metastasen vor.

Nr. 755. 30j. Zigarrenmacher hatte seit 5 Jahren Magenbeschwerden. Längere Zeit in der med. Klinik behandelt. Objektiver Befund gering.

Keine motorische aber chemische Insufficienz. Bei der Laparotomie fand sich kein Tumor vor. Mit geheilter Wunde entlassen.

Nr. 830. 38j. Arbeiter hatte seit 2 Jahren Magenbeschwerden, Erbrechen, Aufstossen etc. Im Epigastrium apfelgrosser Tumor. Keine motorische, aber chemische Insufficienz. Bei der Laparotomie fand sich an der kleinen Kurvatur ein faustgrosser Tumor mit zahlreichen Drüsenmetastasen. Resektion unmöglich.

Nr. 2390. 55j. Witwe, seit 2 Monaten magenleidend. Erbrechen, Aufstossen, Appetitlosigkeit etc. Im Epigastrium gänseeigrosser Tumor. Motorische und chemische Insufficienz. Bei der Laparotomie fand sich ein den ganzen Magen einnehmendes Carcinom, das nicht resecierbar war. Zahlreiche Metastasen. Auch eine Gastroenterostomie war unausführbar.

3. Gastrostomien (4 Fälle: 4 M., 2 †).

Nr. 885. 41j. Landwirt litt seit 1889 an Magengeschwür, seit 3 Wochen hatte er Schluckbeschwerden. 42 cm von der Zahnreihe Carcinoma cardiae, auch für ganz dünne Sonden nicht durchgängig. Bei der Laparotomie fand sich ein zweifaustgrosser Tumor, der inoperabel war, deshalb nur Gastrostomie nach Kader. Mit gut funktionierender Fistel entlassen.

Nr. 2005. 40j. Bierbrauer, seit 4 Monaten Schluckbeschwerden. Resistenz im Epigastrium. Cardiacarcinom für dünne Sonden noch durchgängig. Bei der Laparotomie fand sich ein faustgrosser Tumor vor, der inoperabel war, deshalb nur Gastrostomie nach Kader. Diese war schwer anzubringen wegen der teilweise carcinomatösen Infiltration der vorderen Wand. Nach etwa 10—14 Tagen wird die Fistel undicht durch das Weiterwuchern des Carcinoms. Es wird jetzt eine Jejunostomie ausgeführt. Exitus nach 4 Wochen an Kachexie.

Nr. 2739/54/07. 41j. Gendarmeriewachtmeister hatte seit 3 Monaten Schluckbeschwerden. Stenose 40 cm von der Zahnreihe, leicht blutend, für feste Speisen undurchgängig. Grosses Carcinom der Cardia, Gastrostomie nach Witzel. Gut funktionierende Fistel.

Nr. 784. 49j. M. Seit 14 Tagen völliger Verschluss der Speiseröhre 33 cm hinter der Zahnreihe. Auf Wunsch noch Operation in Lokalanästhesie. Gastrostomie nach Kader. Exitus 20 Stunden post op. Plötzlicher Collaps. (Sektionsprotokoll Nr. 61.)

4. Jejunostomie (1 W. †).

Eine weitere Jejunostomie wurde bei dem oben erwähnten vorher gastrostomierten Falle Nr. 2005 ausgeführt.

Nr. 2373. Professorenfrau wurde vor etwa 1 Jahre wegen Magencarcinom operiert. Damals Resectio ventriculi. Billroth II. Längere Zeit Duodenalfistel. Seit einiger Zeit grosses inoperables Recidiv mit Stenose. Deshalb Jejunostomie mit Witzel'scher Fistel. Exitus nach einigen Monaten an Kachexie.

5. Gastroenterostomien (10 Fälle: 3 M., 7 W., 2 †).

Es wurde wie bei den gutartigen Magenerkrankungen die hintere Gastroenterostomie ausgeführt, in 9 Fällen mit Knopf, in einem Falle die vordere G.-E. mit Naht, da die hintere Seite von Tumormassen eingenommen war. Mit Ausnahme von 3 Fällen war der Knopf zur richtigen Zeit abgegangen. In diesen 3 Fällen war bei der Entlassung der Abgang des Knopfes noch nicht erfolgt.

Nr. 2144. 51j. Wäscherin wurde vor 6 Jahren wegen einer epigastrischen Hernie operiert, damals bestand schon Verdacht auf ein beginnendes Magencarcinom, doch konnte bei der Operation nichts gefunden werden. Vor 4 Jahren wurde sie wegen Gallensteinen operiert. Cholecystektomie. Seit 4 Wochen bestanden jetzt Magenbeschwerden. Motorische und chemische Insufficienz. Grosse Anämie. Grosser Tumor an der kleinen Kurvatur mit zahlreichen Drüsenmetastasen. Deshalb nur hintere Gastroenterostomie mit Knopf. Letzterer am 12. Tage abgegangen. Heilung.

Nr. 2090. 34j. ledige Fabrikarbeiterin war seit 4 Monaten magenleidend. Tumor im Epigastrium, motorische Insufficienz. Bei der Operation fand sich ein inoperabler Tumor. Hintere Gastroenterostomie mit Knopf. Letzterer bei der Entlassung nicht abgegangen.

Nr. 1912. 59j. Weissbinder, seit 3/4 Jahren Klagen über Magenbeschwerden. Resistenz im Epigastrium, motorische und chemische Insufficienz. Am Pylorus hühnereigrosser, mit der Umgebung verwachsener Tumor mit grossen Drüsenmetastasen. Gastroenterostomie mit Knopf. Abgang am 15. Tage.

Nr. 1852. 46j. Näherin bemerkte vor 7 Monaten eine Bauchgeschwulst in Nabelhöhe. Seitdem öfters Erbrechen und Magenschmerzen. In der med. Klinik bisher behandelt, von da Transferierung. Motorische und chemische Insufficienz. An der kleinen Kurvatur handtellergrosser Tumor. Drüsenmetastasen. Der Tumor wäre eventuell noch resecierbar gewesen, wird aber nicht reseciert wegen des nur 20 % betragenden Hämoglobingehaltes. Hintere Gastroenterostomie mit Knopf. Letzterer während des Aufenthaltes in der Klinik nicht abgegangen.

Nr. 212. 53j. Kaufmann hatte seit 5 Monaten Magenbeschwerden. Starke Gewichtsabnahme. Magen nicht erheblich dilatiert, motorische und chemische Insufficienz, reichlich Milchsäure. An der kleinen Kurvatur grosser Tumor, der auf das Mesocolon übergegriffen hat. Nicht operabel. Hintere Gastroenterostomie mit Knopf. Komplikation durch Bronchitis. Am 23. Tage Knopfabgang. Heilung.

Nr. 648. 33j. Fuhrmannsfrau war seit 6 Jahren magenleidend. Im Epigastrium grosser Tumor, motorische und chemische Insufficienz. An der kleinen Kurvatur und am Pylorus faustgrosser Tumor, grosse Drüsen-

metastasen. Hintere Gastroenterostomie mit Knopf. Abgang am 11. Tage. Heilung.

Nr. 1170. 58j. Fräulein war seit 1¼ Jahren magenleidend. Im Epigastrium grosser Tumor. Motorische und chemische Insufficienz. Hintere Gastroenterostomie mit Knopf. Letzterer in der Klinik nicht abgegangen. Heilung.

Nr. 1446. 46j. Frau, seit 1 Jahre magenleidend. Im hinteren Epigastrium faustgrosser Tumor. Motorische Insufficienz, ebenso chemische. Keine freie HCl. Im Abdomen Ascites. Grosser Tumor an beiden Kurvaturen, nicht resecierbar. Hintere Gastroenterostomie mit Knopf. Letzterer in der Klinik nicht abgegangen. Heilung.

Nr. 666. 52j. Frau, seit ¾ Jahren magenleidend. Grosser Tumor im Epigastrium, motorische und chemische Insufficienz, hintere Gastroenterostomie mit Knopf. Nach 5 Tagen Exitus unter den Erscheinungen einer Peritonitis, der Knopf hielt dicht, eine Serosanaht war etwas gelockert. Eine sichere Quelle der Peritonitis war nicht auffindbar. Es fanden sich sonst noch ausgedehnte Bronchopneumonien.

Nr. 1000. 58j. Landwirt, seit ½ Jahre magenleidend. Im Epigastrium grosser Tumor, motorische und chemische Insufficienz. Bei der Operation fand sich ein faustgrosser Tumor am Pylorus mit Lebermetastasen, auch die ganze hintere Magenwand war infiltriert; eine Gastroenterostomia post. deshalb unmöglich. Es wurde eine vordere Gastroenterostomie mit Naht angelegt. Nach 6 Tagen Exitus unter Erscheinungen eines Circulus vitiosus und Kachexie.

6. Resektionen des Magens (18 Fälle: 10 M., 8 W., 4 †).

Mit den oben erwähnten 2 Resektionen wegen gutartigem Ulcus wurden 20 Magenresektionen mit 4 Todesfällen ausgeführt gegen 21 Fälle des Jahres 1905 mit 8 Todesfällen. Bei den 4 Verstorbenen war nach der Methode Billroth II operiert worden.

Pylorusresektion wegen übergegriffenen Gallenblasencarcinoms zugleich mit Cholecystektomie.

No. 1057. 58j. Professor litt seit ½ Jahre an Magenbeschwerden, Vollgefühl, Aufstossen, zeitweise Erbrechen, Obstipation. Magen dilatiert, enthält freie HCl. In der Gallenblasengegend palpabler Tumor. Bei der Operation fand sich ein Gallenblasencarcinom, das auf den Pylorus übergriff. Cholecystektomie. Resectio pylori. Exitus am 4. Tage an Pneumonie.

Resektionen nach Billroth I.

Nr. 1309. 49j. Strassenwärter war seit 2 Jahren magenleidend, seit 5—6 Wochen Verschlimmerung, häufiges Erbrechen, Obstipation, starke

Gewichtsabnahme. Unter dem linken Rippenbogen apfelgrosser Tumor, der gut verschieblich ist. Motorische und chemische Insufficienz. Bei der Operation fand sich an der kleinen Kurvatur ein grosses Carcinom, in der Umgebung kleine Drüsen, keine Lebermetastasen. Resektion nach Methode Billroth I. Etwa 3/4 des Magens wurden entfernt. Komplikation durch einen subphrenischen Abscess. Eröffnung desselben, dann Heilung.

Nr. 1279. 49j. Heizer hatte seit 3 Monaten Magenbeschwerden, seit 4 Wochen Verschlimmerung. Starke Gewichtsabnahme. Hühnereigrosser Tumor im Epigastrium, chemische Insufficienz. Am Pylorus und der kleinen Kurvatur fand sich bei der Operation ein grosser Tumor, der auf das Mesocolon übergriff, auch das Netz war teilweise carcinomatös. Resektion von über der Hälfte des Magens, des Mesocolons, des Colon transversum und des Netzes. Methode Billroth I. Nach 5 Tagen Colonfistel, die sich bald von selbst schloss. Mit geheilter Wunde entlassen.

Nr. 889. 44j. Taglöhnersfrau war seit 18 Jahren magenleidend, seit 6 Wochen starke Magenschmerzen, Erbrechen, Aufstossen. An der kleinen Kurvatur faustgrosser Tumor, motorische und chemische Insufficienz. Auch das Mesocolon war vom Carcinom breit durchwachsen. Resektion des Magens (Billroth I), des Mesocolons, Colons und grösserer Drüsenpackete. Idealer Heilungsverlauf. Schon im Oktober desselben Jahres stellte sich ein lokales Recidiv ein, Lebermetastasen und multiple, erbsengrosse Hautmetastasen.

Nr. 1111. 43j. Arbeiter hatte seit 1 Jahre Magenschmerzen, Erbrechen und Aufstossen. Im Epigastrium war ein hühnereigrosser Tumor fühlbar, es bestand chemische Insufficienz. Bei der Operation fand sich am Pylorus und der kleinen Kurvatur ein faustgrosser Tumor mit mehreren grösseren Drüsen. Resektion nach Billroth I. Am 6. Tage trat eine breite Duodenalfistel auf, die stark secernierte. Da Inanition drohte, wurde der Versuch gemacht, die Fistel operativ zu beseitigen. Der Versuch gelang, die Fistel konnte geschlossen werden. In der ersten Woche 7 Pfd. Gewichtszunahme. Heilung.

Nr. 1155. 42j. Bahnwartsfrau war seit 1/2 Jahre magenleidend. Enorm dilatierter Magen reichte fast bis zur Symphyse. Pylorus nach oben gezogen mit hühnereigrossem Tumor. Motorische und chemische Insufficienz. Resektion nach Billroth I. Der Fall schien sehr günstig zu liegen, das Carcinom zeigte sich ganz cirkumskript, Drüsen waren nicht vorhanden. Idealer Heilungsverlauf. Im Januar 1907 Wiederaufnahme wegen eines von aussen als hühnereigross imponierenden lokalen Recidives. Erneute Operation, da sich die Patientin in sehr gutem Zustande befand. Der von aussen fühlbare Tumor war eine Netzmetastase, die mit dem Magenstumpfe und dem Mesocolon zusammenhing. Exstirpation des Tumors mit einem Teile des Magens, dem Mesocolon, Colon und Netz. Wieder idealer Heilungsverlauf. In sehr gutem Zustande entlassen.

Nr. 2025. 44 j. Landwirtsfrau hatte seit 1 Jahre Magenbeschwerden. Tumor im Epigastrium, motorische und chemische Insufficienz. Bei der Operation fand sich am Pylorus ein hühnereigrosser Tumor mit kleinen Drüsen. Resektion nach Billroth I. Glatte Heilung.

Nr. 2150. Eisenbahnarbeitersfrau, seit 2 Jahren magenleidend, seit 1/2 Jahre Verschlimmerung. Wallnussgrosser Tumor am Pylorus, keine Drüsen, motorische und chemische Insufficienz. Resektion Billroth I. Glatter Heilungsverlauf.

Nr. 1305. 50 j. Ackerer hatte seit 3 Monaten Schmerzen in der Magengegend, Appetitlosigkeit, Erbrechen etc. Im linken Hypochondrium kindsfaustgrosser verschieblicher Tumor, motorische und chemische Insufficienz. Bei der Operation fand sich ein fast den ganzen Magen einnehmender Tumor mit zahlreichen Drüsen. Schlechter Resektionsfall. Doch wird diese gemacht nach Billroth II mit hinterer Gastroenterostomie mittelst Murphyknopfes. Entfernung der Drüsen. Einige Tage bestand eine kleine Magenfistel, sonst normaler Verlauf. Mit geheilter Wunde entlassen.

Nr. 2305. 56 j. Milchhändlersfrau hatte seit 8 Wochen stechende Schmerzen in der Oberbauchgegend. Kein Aufstossen, kein Erbrechen. Starke Abmagerung. Im Epigastrium faustgrosser Tumor, chemische Insufficienz. Bei der Operation fand sich ein grosser Tumor an der grossen Kurvatur und ein Drüsentumor im Mesocolon. Resektion des Magens nach Billroth II. Resektion des Mesocolons und Colon transversum. Am 8. Tage trat eine Kotfistel auf, die sich bei der Entlassung noch nicht ganz geschlossen hatte.

Nr. 1965. 61 j. Friseursfrau war seit etwa 1 Jahre magenkrank. Tumor im Epigastrium, motorische und chemische Insufficienz. Resektion nach Billroth II. Normaler Verlauf, Knopfabgang am 14. Tage. Geheilt entlassen.

Nr. 1833. 56 j. Werkmeistersfrau war früher immer gesund. Vor 9 Wochen begannen Erscheinungen von Pylorusstenose, Aufstossen, Erbrechen, Vollgefühl im Magen etc. Seit 3 Wochen Verschlimmerung. Stark dilatierter Magen mit hühnereigrossem Tumor am Pylorus und an der kleinen Kurvatur. Motorische und chemische Insufficienz. Resectio ventriculi nach Billroth II. Komplikation im Heilungsverlaufe durch doppelseitige Pneumonie und linksseitige Pleuritis. Knopfabgang am 24. Tage. Geheilt entlassen.

Nr. 1333. 66 j. Schlosser war seit 10 Monaten magenleidend, Schmerzen, Aufstossen, Erbrechen etc. Längere Zeit von interner Seite mit Spülungen behandelt. Starke Magendilatation, motorische und chemische Insufficienz. Hühnereigrosses Carcinom am Pylorus und der kleinen Kurvatur. Mehrere kleine harte Drüsen. Resektion des Tumors nach Billroth II mit Knopf. Starke Verwachsungen am Pankreas. Knopfabgang am 18. Tage. In der ersten Woche der Rekonvalescenz 5 Pfd. Gewichtszunahme. Geheilt entlassen. Bei der Wiederuntersuchung nach 3/4 Jahren

befand sich Patient im besten Zustande ohne irgend welche Beschwerden.

Nr. 703. 53j. Polizeidienersfrau hatte seit 1/2 Jahre Magenbeschwerden. Carcinom am Pylorus mit motorischer und chemischer Insufficienz. Kleine Drüschen in der Umgebung. Resektion nach Billroth II. Am 14. Tage Knopfabgang. Guter Heilungsverlauf.

Nr. 628. 59j. Landwirt, seit 3/4 Jahren magenkrank, seit 3 Wochen in ärztlicher Behandlung. Motorische und chemische Insufficienz, Tumor im Epigastrium. Bei der Operation fand sich ein gänseeigrosser Tumor, der gut beweglich war. Keine Drüsen auffindbar. Resektion nach Billroth II mit Knopf. Während des Aufenthaltes in der Klinik ging der Knopf nicht ab. Guter Heilungsverlauf.

Nr. 2108. 47j. Wirt, seit 1 Jahre magenleidend. Viel Erbrechen und grosse Schmerzen. Motorische, keine chemische Insufficienz. Bei der Operation fand sich ein gänseeigrosser Tumor am Pylorus. Resektion nach Billroth II. Am 10. Tage Beschwerden von seiten des Knopfes, beim Abgang mehrere Male Erbrechen, Gefühl von Völle. Hohe Temperatur. Am 17. Tage Eröffnung eines Duodenalstumpfabscesses. Punktion eines serösen Exsudates der linken Pleura. Exitus an zunehmender Schwäche am 33. Tage. Bei der Sektion fand sich eine kleine Nekrose an einer Naht, die das Mesocolon an dem Jejunum fixiert, über der Wölbung des noch an jener Stelle befindlichen Knopfes. Eitrige Peritonitis.

Nr. 2278. 42j. Steinbrecher war seit 1 1/4 Jahre magenleidend, seit 10 Wochen häufiges Erbrechen. Magen stark dilatiert, motorische und chemische Insufficienz. Bei der Operation fand sich am Pylorus ein gänseeigrosser Tumor, mehrere kleine bis haselnussgrosse Drüsen. Resektion des Tumors nach Billroth II mit Knopf. Am 14. Tage Exitus an rechtsseitiger gangränescierender Pneumonie. Bei der Sektion fand sich die Naht in bester Ordnung.

Nr. 408. 66j. Landwirt. Seit 1 Jahre Magenbeschwerden und starke Abmagerung. Im Epigastrium faustgrosser Tumor, chemische, keine motorische Insufficienz. Resektion nach Billroth II mit Knopf. Wohlbefinden bis zum Abend des andern Tages. Plötzlicher Collaps und Exitus.

D. Erkrankungen des Darms und Bauchfells.

(Wurmfortsatz, Hernien, Rectum unter besonderen Abschnitten.)

(Bearbeitet von Dr. Roith.)

(67 Fälle: 37 M., 30 W., 19 †.)

I. Verletzungen s. unter Bauch A. Verletzungen.

II. Entzündungen (34 Fälle: 15 M., 19 W., 10 †).

a) Akute (12 Fälle: 6 M., 6 W., 10 †).

Bei 12 Peritonitisfällen (sämtlich operiert) konnte 2mal der Ausgangspunkt nicht festgestellt werden, war 3mal der Ausgangs-

punkt wahrscheinlich das innere weibliche Genitale, 3mal eine Perforation des Duodenums durch Ulcus, 1mal ein perforiertes Magenulcus, 3mal Darmgangrän, 2mal des Ileums, 1mal infolge von Reposition en masse einer incarcerierten Hernie, 1mal infolge unbekannter Ursache, 1mal des Coecums, Dehnungsgangrän bei beginnendem Carc. flexur. sigmoid. In sämtlichen Fällen wurde das Abdomen mit Gummidrain und Jodoformgaze ausgiebig drainiert. Ausserdem wurden 2mal die erkrankten Adnexe entfernt. Die perforierten Ulcera wurden übernäht, 1mal eine Jejunostomie, 1mal eine Gastroenterostomia retroc. p. mit Murphyknopf hinzugefügt. Die gangränösen Ileumschlingen wurden reseciert, und am überdehnten Coecum eine Typhlostomie angelegt.

Nr. 2472. 5j. M. Morgens plötzlich mit Leibschmerzen und Brechen erkrankt. Mittag Einlieferung. Abdomen wenig aufgetrieben, überall schmerzhaft. P. 150, R. 50, T. 39. Laparotomie: Diffuse eitrige Peritonitis. Der entfernte Wurmfortsatz wenig verändert. Exitus nach 18 Stunden (Sektionsprot. Nr. 111) klärt Ursprung nicht auf.

Nr. 1331. 55j. W. Seit einigen Monaten Schmerzen im Leib ohne sonstige Störung. Morgens plötzlich peritonitische Erscheinungen. Einlieferung. Grosser Meteorismus, défense musculaire. Laparotomie: Peritonitis diffusa infolge multipler Gangrän des Ileums. Vorlagerung der erkrankten Partien, nach 14 Stunden Exitus. (Sektionsprot. Nr. 109) klärt Ursprung nicht auf, wahrscheinlich alter Ileus.

Nr. 307. 45j. W. Seit einigen Tagen Leibschmerzen, auf Ricinus Verschlechterung, Einlieferung. Starker Meteorismus und Zwerchfellhochstand. Laparotomie. Diffuse Peritonitis infolge Dehnungsgangrän des Coecums. Druckgeschwüre. Abknickung der rechten Flexur. Thyphlostomie. Exitus nach 20 Stunden (Sektionsprot. Nr. 56). Beginnendes Ca. flexurae sigmoideae.

Nr. 1877. 43j. M. Seit 3 Tagen incarcerierte en masse reponierte Leistenhernie, in schlechtem Zustand eingeliefert. Herniotomie rechts, Resektion von Netz und 10 cm Dünndarm. Peritonitis diffusa. Zunächst Besserung, dann Exitus nach 7 Tagen. Hämorrhag. Nephritis, Durchfälle.

Nr. 2744. 50j. M. Seit 6 Tagen krank, seit 20 Stunden plötzliche Verschlimmerung. Schmerzen im Epigastrium rechts. Défense musculaire, Lumbaldämpfung hauptsächlich rechts. Laparotomie: Perforationsperitonitis nach perforiertem Duodenalgeschwür (Pars horizont.). Uebernähung, Reinigung der Peritonealhöhle. Jejunostomie, Exitus nach 5 Tagen (Sektionsprot. Nr. 83).

Nr. 2389. 16j. M. Seit mehreren Jahren magenleidend, seit 4 Stunden heftigste Schmerzen im Epigastrium. (3 Stunden nach dem Essen) Er-

brechen. Laparotomie. Perforationsperitonitis infolge Ulcus ventric. Gastroenterostomia post. retrocol. mit Murphyknopf, Naht der Perforationsstelle. Kochsalzspülung. Drainage nach oben und durch die Lumbalgegenden. Knopf abgegangen am 16. Tag. Am 29. Tag mit geheilter Wunde entlassen.

Nr. 963. 31 j. M. Vor 24 Stunden mit heftigen Schmerzen im Epigastrium erkrankt. Collaps. Laparotomie, diffuse fibrinöse Peritonitis nach Perforation eines Ulcus duodeni nächst dem Pylorus. Uebernähung. Drainage nach oben, den Lumbalgegenden und per rectum. Exitus nach 12 Stunden (Sektionsprot. Nr. 80).

Nr. 1440. 53 j. M. Seit 5 Jahren Magenbeschwerden. Seit 24 Stunden bald nach dem Mittagessen heftige Schmerzen im Epigastrium. Défense musculaire. Rascher Verfall. Starker Meteorismus. Laparotomie: Diffuse Peritonitis nach Perforation eines Ulcus des horizontalen Duodenumschenkels. Spülung. Uebernähung der Perforation. Drainage nach den Lumbalgegenden und nach vorne. Exitus nach 4 Stunden (Sektionsprot. Nr. 82).

Nr. 1997. 37 j. W. Seit 6 Tagen Erbrechen und Leibschmerzen. Icterus. Puls 140. Meteorismus. Dämpfung und défense musculaire im Hypogastrium. Laparotomie. Diffuse eitrige Peritonitis von beiderseitigen Pyosalpingen ausgehend. Salpingoophorectomia duplex. Exitus nach 14 Stunden (Sektionsprot. Nr. 114).

Nr. 249. 18 j. W. Seit 20 Stunden plötzlich heftige Leibschmerzen, Erbrechen, Collaps. Laparotomie: Diffuse eitrige Peritonitis e causa ignota. Exitus nach 6 Stunden (Sektionsprot. Nr. 112. Salpingitis purul. Enteritis, Colitis).

Nr. 2716. 22 j. W. Früher öfter Schmerzen im rechten Hypogastrium. Im Anschluss an Menses seit 24 Stunden Fieber 39,6, Meteorismus, Erbrechen. Abdomen aufgetrieben. Défense musculaire allenthalben. Laparotomie: Peritonitis purul. diffusa e salpingit. dextr. Salpingoophorectomia dextr. Drainage nach oben und per vaginam. Heilung.

Nr. 2498. 3 j. W. In bewusstlosem Zustand polizeilich eingeliefert. Hypogastrium mässig schmerzhaft. T. 39,6, P. 104. Kein Erbrechen. Nach 24 Stunden status idem. Laparotomie: Diffuse eitrige Peritonitis e causa ignota. Wurmfortsatz entfernt, wenig verändert. Drainage nach oben. Exitus nach 24 Stunden. (Sektionsprot. Nr. 113, Ursprung nicht feststellbar, kleiner Eiterherd in der rechten Tonsille.)

b) Chronische (20 Fälle: 7 M., 13 W., 1 †).

1. Peritonitis chronica (1 Fall: 0 M., 1 W., 0 †).

Hier ist ein Fall von chronischer Pelveoperitonitis zu verzeichnen, konservative Behandlung.

Nr. 864/1179. 26 j. W. Seit längerer Zeit Genitalbeschwerden. Seit

2 Tagen peritonitische Symptome. — Diagn.: Pelveoperitonitis. Konservative Behandlung. Gebessert entlassen.

2. Chronische Colitis (5 Fälle: 3 M., 2 W., 1 †).

5 Fälle von chronischer Colitis auf verschiedener Basis wurden 2 mal diätetisch mit Erfolg behandelt; 2 mal mit Typhlostomie und Spülungen, 1 mal wurde zu der schon bestehenden Typhlostomie eine Sigmoideostomie hinzugefügt.

Nr. 1271. 21 j. Mann. Seit einigen Wochen Durchfall, täglich 4—5 mal, in letzter Zeit blutig. Heftige Schmerzen im Abdomen. Vergebliche interne Behandlung. Heruntergekommener Pat. 46,5 kg. Im Stuhl reichlich Amöben. — Diagn.: Dysenterie. Therapie. Typhlostomie 2-zeitig. Darmspülungen mit Tannin, Salicylalkohol. Gebessert mit 13,5 kg Gewichtszunahme entlassen.

Nr. 1087. 39 j. W. Colitis mucosa, Enteroptose, Wanderniere. Therapie: Oelklystiere, Bauchbinde, Diät. Bedeutende Gewichtszunahme. Wesentliche Besserung.

Nr. 365. 36 j. W. Colitis membranacea. Diätetische Behandlung. Besserung.

Nr. 1020. 38 j. M. Luetisch inficiert, seit 1 Jahr Durchfälle, Darmblutung, Coecum druckempfindlich. Thyphlostomie wegen Colitis ulcerosa (luetica?). Darmspülungen. Wesentliche Besserung. In häusliche Behandlung mit Fistel entlassen.

Nr. 1603. 52 j. M. Bereits früher wegen Colitis polyposa Typhlostomie. Fistel verheilt. Colostomie an der Flexura sigmoidea. Darmspülung. Gebessert in häusliche Pflege entlassen.

3. Tuberkulose.

α) Peritonitis tuberculosa (8 Fälle: 2 M., 6 W., 0 †).

Von 8 Fällen von tuberkulöser Peritonitis wurden 2 nicht operiert wegen zu schlechter Allgemeinverfassung, 3 mal der Ascites durch Laparotomie entleert und das Peritoneum trocken gelegt, 1 mal ein retrocoecaler tuberkulöser Abscess eröffnet, 1 mal eine Enteroanastomose am Dünndarm ausgeführt wegen gleichzeitig bestehender stenosierender Dünndarmtuberkulose.

Nr. 1572. 10 j. W. Seit 1/4 Jahr Anschwellung des Leibes, Abmagerung, linksseitiges Pleuraexsudat. Flacher Tumor im Abdomen zu tasten. — Diagn.: Tuberkulöse Peritonitis, tuberkulöser Netztumor. Punktion des Pleuraexsudats, Bettruhe. Gebessert entlassen.

Nr. 188. 33 j. M. Pat. vor einem Jahr wegen multipler Abscesse in Behandlung, seit einigen Monaten Grösserwerden des Leibes, Abmagerung, Kräfteverfall, Fieber. — Diagn.: Peritonitis tuberculosa. Wegen schlechten Befindens ohne Operation entlassen.

Nr. 2215. 57j. W. Seit 2 Jahren Beschwerden im Leib, Grösserwerden desselben, Ascites, Abmagerung. Verdacht auf Carcinom. Laparotomie: Peritonitis tub. Gebessert entlassen.

Nr. 290. 19j. Mann. Seit 2 Jahren Erscheinungen von Darmstenose. Leib aufgetrieben. Obstipation. Blutabgang. Zunächst konservative Behandlung. — Diagn.: Peritonitis tuberculosa. Da keine Besserung sondern Zunahme der Beschwerden. Probelaparotomie. Diagnose bestätigt: Ein grosses Dünndarmkonvolut, das die Passage hindert, durch Enteroanastomose ausgeschaltet. Glatte Heilung. Gebessert entlassen.

Nr. 2170. 26j. W. Seit einem Jahre häufig Leibschmerzen rechts. Seit 14 Tagen rapide Verschlimmerung. Im rechten Hypogastrium faustgrosser, glattwandiger, unverschieblicher Tumor. — Diagn.: Perityphlitischer Abscess. Probelaparotomie über der Höhe des Tumors. Tuberkulose des Peritoneums, retrocoecaler tuberkulöser Abscess. Entleerung. Tamponade. Wesentlich gebessert entlassen.

Nr. 2049. 26j. W. Seit mehreren Jahren lungenkrank. Seit 3 Monaten Stuhlbeschwerden, zunehmende Anschwellung des Leibes. Elende Patientin. Tub. pulmonum. Abdomen aufgetrieben. Ascites. — Diagn.: Tuberkulöse Peritonitis. Laparotomie. Glatte Heilung. Gebessert entlassen.

Nr. 759. 22j. W. Lungen- und Knochentuberkulose. Seit 14 Tagen Leibschmerzen, Zunahme des Leibes. Leib aufgetrieben, freier Ascites. — Diagn.: Tuberkulöse Peritonitis. Laparotomie. Glatte Heilung. Exsudat kehrt rasch wieder. Entlassung.

Nr. 2495. 15j. W. Erblich mit Tuberkulose belastet. Abgemagert. Zunehmende Auftreibung des Leibes seit 3 Monaten. Freier Ascites. — Diagn.: Peritonitis tuberculosa. Laparotomie. Gebessert entlassen.

β) Darmtuberkulose und Tuberkulose der retroperitonealen Lymphdrüsen (6 Fälle: 2 M., 4 W., 1 †).

4 Fälle von Tuberkulose des Coecums wurden 1 mal mit Ileocolostomie (Ileum zu Col. transv.), 3 mal mit Resektion des Coecums und nachfolgender End zu End-Vereinigung des Dünn- und Dickdarms behandelt, 2 mal wurde zugleich eine pathologische Gallenblase mitentfernt, 2 mal wurden tuberkulöse mesaraische Lymphdrüsenabscesse eröffnet.

Nr. 1180. 21j. W. Früher wegen Halslymphomen operiert. Seit 6 Monaten Darmkatarrh, Schmerzen in der Blinddarmgegend, daselbst Tumor, faustgross, unbeweglich. — Diagn.: Coecaltuberkulose. Operation. Diagnose bestätigt. Da Tumor nicht zu entfernen, Anastomose zwischen Ileum und Colon transversum mit Naht. Heilung p. p. Gebessert entlassen.

Nr. 1559. 53j. W. Seit vielen Jahren Leibschmerzen, Koliken,

Stuhlbeschwerden. Viel galliges Erbrechen. Kachektische Patientin, Tumor in der Coecalgegend. — Diagn.: Tub. coeci. Laparotomie. Coecumresektion. End zu End. Cholecystektomie. Geheilt. Beschwerdefrei entlassen.

Nr. 775. 21j. M. Ohne erbliche Belastung. Seit 2 Jahren Darmbeschwerden. Obstipation. Schmerzen in der Coecalgegend. Wegen zunehmender Beschwerden eingewiesen. Guter Allgemeinzustand. Tumor in der Coecalgegend kinderfaustgross, druckempfindlich. Deutliche Stenosengeräusche. — Diagn.: Coecaltumor. Laparotomie, pararektaler Schnitt. Resektion des tub. Coecums. Colon ascendens. 16 cm Ileum. End zu End-Vereinigung. Ausgiebige Tamponade. Glatter Verlauf.

Nr. 1055. 32j. W. Vor 1 Jahr wegen Coecaltub. Resektion (Nr. 1194, 05) von aufsteigendem Dickdarmschenkel. End zu End-Vereinigung. Mit Fistel entlassen. Seit 2 Monaten vermehrte Beschwerden. Kotabgang durch die Fistel. Wegen Weitergreifen des tub. Processes Nachresektion. Nach 3 Tagen Exitus an Peritonitis (Sektionsprot. Nr. 36).

Nr. 630. 27j. W. Seit 1/2 Jahr Stenoseerscheinungen. Abmagerung. Im l. Hypogastrium faustgrosser elastischer Tumor mit gedämpftem Perkussionsschall. — Diagn.: Tuberkulöser Drüsentumor links eventuell mit den Adnexen zusammenhängend. Laparotomie: Abgesackte tub. Peritonitis mit Abknickung des Darmes und Tuberkulose der mesaraischen Lymphdrüsen. Eröffnung des Exsudates. Säuberung der Bauchhöhle. Drainage. Im Verlauf Darmfistel, die sich spontan schliesst. Geheilt entlassen.

Nr. 2421. 7j. M. Seit 6 Tagen Vorwölbung in der linken Leistengegend. Incision ergiebt tuberkulosen Iliacal-Drüsen-Abscess. Geheilt entlassen.

c) Darmstenosen (4 Fälle: 3 M., 1 W., 0 †).

Bei einem wegen Stenoseerscheinungen operierten Fall ergab sich ein negativer Befund. Ein Fall von doppelter cirkulärer Stenose des Ileums unbekannter Aetiologie wurde mit Enteroenteroanastomose im Dünndarm behandelt. Bei einer früher wegen Tbc. coeci ausgeführten Ileocolostomie war durch Retention des Murphyknopfes eine Stenose aufgetreten, Extraktion, erneute Ileocolostomie (C. transv.) mit Naht. In einem Fall von chronischer ulcerativer Stenose des Coecums wurde die Resectio ileocoecalis mit End zu End-Vereinigung des Darmes ausgeführt.

Nr. 431. 31j. M. Vor 5 Jahren Dünndarmresektion mit Murphyknopf wegen Tuberkulose. Seit 1/2 Jahr wieder Stenosenerscheinungen besonders nach Genuss von Kohlehydraten. — Diagn.: Dünndarmstenose durch alten eingeheilten Murphyknopf. Laparotomie. Extraktion des Knopfes. Ausschaltung der stenosierten Partie durch Seit zur Seitanastomose. Geheilt entlassen.

Nr. 2067. 52 j. W. Seit vielen Jahren wegen chronischer Obstipation und Enteroptose in Behandlung, Nephropexie, zunehmende Obstipation mit Ileuserscheinungen. Meteorismus, Darmsteifungen. Stuhl nur auf Ricinusöl. — Diagn.: Darmstenose auf entzündlicher Basis. Operation. Resectio ileo-coecalis mit End zu End-Vereinigung. (Ulceröse Processe im Coecum, hochgradige Schrumpfung desselben.) Glatte Heilung. Geheilt entlassen.

Nr. 2722. 55 j. M. Seit 1½ Jahren bald nach dem Essen heftige Koliken. Zunahme der Beschwerden. Hochgradiger Meteorismus, Darmsteifungen. — Diagn.: Darmstenose. Operation. Zwei ringförmige Stenosen in der Mitte des Dünndarms. Seitliche Enteroanastomose im Dünndarm zur Ausschaltung der Stenosen. Geheilt, beschwerdefrei entlassen.

Nr. 1967. 52 j. M. Vor 30 Jahren Lues. Seit ¾ Jahren Colitis. Obstipation. Stenosenerscheinungen. Meteorismus. — Diagn.: Darmstenose, wird durch Laparotomie nicht bestätigt. Keine Hindernisse aufzufinden. Glatte Heilung. Mit fester Narbe entlassen.

III. Tumoren (15 Fälle: 10 M., 5 W., 4 †).

1. des Darmes (11 Fälle: 6 M., 5 W., 3 †).

a) Unoperiert (3 Fälle: 2 M., 1 W., 1 †).

3 Fälle von Coloncarcinomen wurden nicht operiert, einer davon wurde moribund aufgenommen und starb am selben Tag, 2 verweigerten die Operation.

7 Fälle von Carcinom der Flexura sigmoidea wurden 2 mal primär mit cirkulärer End zu End-Vereinigung reseciert, 3 mal nach vorausgeschickter Colostomie und zwar 2 mal abdominal, 1 mal sakral, 1 mal zweizeitig mit Vorlagerung des erkrankten Darmstückes. 1 Fall mahnt zur Vorsicht beim Anlegen einer Colostomie an der Flexura sigmoidea, wenn sich daselbst ein grosser Tumor befindet. Es gelang nämlich nicht nach der späteren Resektion, die Dickdarmenden zu vereinigen, so dass der Anus iliacus belassen werden musste. In einem Fall von Carcinom der Flexura coli lienalis, der zweizeitig reseciert wurde, trat 2 mal Adhäsionsileus des Dünndarms auf, der schliesslich zum Tode führte.

Endlich ist noch ein Sarkom der mesaraischen Lymphdrüsen zu erwähnen. Die Probelaparotomie ergab Inoperabilität.

Nr. 463. 56 j. W. Seit 1½ Jahren Zunahme des Leibes, Schwellung der Beine, Abmagerung, Singultus. Sehr kachektisch, Leberschwellung, Ascites, im Epigastrium undeutlicher Tumor. Exitus im Collaps (Sektionsprot. Nr. 121).

Nr. 1963. 41 j. M. Seit ⅝ Jahren Obstipation, Leibschmerzen mehrere Stunden nach dem Essen. Seit 8 Tagen Darmblutung, Abgang

von Eiter. Unmerklicher Tumor im linken Hypogastrium. — Diagn.: Carcinoma flexurae sigmoideae. Operation verweigert.

Nr. 1373. Seit einem Jahr Abmagerung, Leibschmerzen, Darmsteifungen links, Stenosenstuhl kein Blut. Per rectum und im l. Hypogastrium grosser, derber Tumor, Knötchen im Douglas, Leber vergrössert, höckerig. Icterus. — Diagn.: Carc. flexur. sigmoid. mit Metastasen in der Leber und am Peritoneum. Operation abgelehnt. Behandlung symptomatisch. Entlassung.

b) Operierte Fälle (8 Fälle: 4 M., 4 W., 2 †).

Resektionen:

Nr. 1465. 52j. W. Seit 5 Jahren Hämorrhoidalblutungen. Seit 2 Jahren heftige Durchfälle. Häufig Stuhlzwang. Abgang von Stuhl und Schleim. Sehr kachektisch. Rectal grosser höckeriger Tumor im Douglas, auch vom Hypogastrium aus fühlbar. — Diagn.: Carc. flexur. sigm. Operation sehr schwierige Resektion (17 cm Darm) mit End zu Endnaht. Pat. erholt sich sehr langsam. Im weiteren Verlauf Darmfistel. In schlechter Verfassung entlassen.

Nr. 1513. 68j. W. (conf. 2532/05). Am 17. XI. 05 Colostomie wegen Ileus infolge Carc. der Flexur. sigmoid. 28. IV. 06 Gut erholt. 5 cm unter der Colostomie kleiner beweglicher, völlig obturierender Tumor. Metastasen nicht nachweisbar. Laparotomie. Resektion von 15 cm Dickdarm. Naht End zu End. Schluss des Anus praeternat. Geheilt in vorzüglichem Zustand entlassen.

Nr. 1224. 64j. W. Seit 1/4 Jahr Stuhlbeschwerden. Seit 2 Tagen Ileus. Colostomie an der Flexura sigmoidea. Noch beweglicher Tumor der Flexur. Nach 3 Wochen Resektion. Nach weiteren 4 Wochen Verschluss der Colostomie. Glatte Heilung. (15 cm Darm. Tumor hühnereigross.)

Nr. 211/1219. 68j. M. Seit Jahren Obstipation. Seit 1 Jahr Verschlimmerung. Blut im Stuhl. Abmagerung. Leib gebläht, Resistenz in der linken Fossa iliaca. Rectal in der Höhe von 10 cm ringförmig Stenose. — Diagn.: Carc. der Flexura sigmoidea.

Colostomie an der Flexur. Resectio recti sacralis nach 14 Tagen, komplicierter Wundverlauf. Entlassung, später Colostomieverschluss. Im besten Wohlsein entlassen.

Nr. 2117. 50j. M. Seit 3/4 Jahren häufiger Stuhldrang, Blut im Stuhl. Schmerzen im linken Hypogastrium. Gewichtsabnahme. Im linken Hypogastr. wursttörmige Resistenz, schmerzhaft. Rectal kein Befund. — Diagn.: Carc. flexur. sigmoid. Laparotomie. Resektion von 15 cm Darm (Tumor cirkulär apfelgross). Im Verlauf Kotfistel, die sich schliesst. Geheilt entlassen.

Nr. 1200. 54j. Mann. Seit 1/2 Jahr Blasen- und Mastdarmbeschwerden. Blut im Stuhl. Abmagerung. In der linken Fossa iliaca faustgrosser, verschieblicher Tumor von tympanitischem Perkussionston. — Diagn.:

Carc. flexur. sigmoid. Laparotomie (pararectal links). Colostomie. Nach 3 Wochen Resektion (18 cm Darm). Vereinigung nicht möglich. Verschluss beider Enden. Nach 3 Wochen Ileus durch Dünndarmadhäsion. Laparotomie. Enterotomie. Exitus an Peritonitis (Sektionsprotokoll Nr. 58).

Nr. 1058/2217. 37 j. M. Seit 2 Jahren Darmblutung, Abmagerung. Seit einigen Tagen Ileuserscheinungen. Laparotomie: Hämorragisches Exsudat. Ileus infolge Carcinom der linken Flexura coli. Typhlostomie. Nach 14 Tagen Ileus wegen Dünndarmadhäsionen. Enterotomie. Enteroanastomose im Dünndarm. Nach 4 Wochen Resektion des Carcinoms, End zu Endvereinigung. Nach 3 Wochen Schluss der Typhlostomie. Entlassung. Nach 3 Monaten wieder Ileus. Laparotomie. Dünndarmadhäsionen. Enterotomie. Anastomose zwischen Ileum und Colon transversum. Exitus an schon bestehender Peritonitis nach 36 Stunden (Sektionsprot. Nr. 97).

Nr. 2205. 61 j. W. Seit 2 Monaten unregelmässiger Stuhl, Brechreiz, Darmsteifungen. Abmagerung. Seit 3 Wochen chronische Ileusbeschwerden. Hochgradiger Meteorismus. Lebhafte Peristaltik, keine Dämpfung. Kein Tumor. Per rectum Knoten im Douglas. — Diagn.: Chronischer Ileus infolge Carcinoma flexurae. Laparotomie: Diagnose bestätigt. Därme schwappend gefüllt. Vorlagerung des erkrankten Darmstückes. Vernähung des zu- und abführenden Schenkels. Später Abtragung des Tumors. Anlegung von Spornquetsche. Schluss der Colostomie. Geheilt entlassen. Keine Radikaloperation der Metastasen in den retroperitonealen Lymphdrüsen.

2. Tumoren anderer Organe.

Hierher gehört ein Fall von Tumor (Sarkom) der retroperitonealen Lymphdrüsen. Probelaparotomie.

Nr. 1138. 37 j. M. Seit 1/2 Jahr Magenbeschwerden besonders nach dem Essen, Obstipation, Erbrechen, Abmagerung, Anämie. Harter, höckeriger, nicht verschieblicher Tumor im Meso- und Hypogastrium, im Douglas Knollen. — Diagn.: Retroperitonealer Tumor. Laparotomie: Inoperables Lymphosarkom der mesaraischen Lymphdrüsen. Arsen, Röntgenbestrahlung. Subjektive Besserung.

IV. Ileus aus verschiedenen Ursachen (7 Fälle: 6 M., 1 W., 4 †).

Von den Ileusfällen heilten 2 auf Einläufe und Ricinus. 1 Adhäsionsileus nach früherer Operation an den Gallenwegen wurde mit Pneumonie eingeliefert und erlag derselbe vor der Operation. 1 mal war Volvulus des Dünndarms, Drehung um 360°, Ursache des Ileus. 1 mal ein Netzstrang, der von einem früheren Bauchstich herrührte, das Hindernis war leicht zu beseitigen. 1 mal handelte es sich um Re-

position en masse einer incarcerierten Inguinalhernie, Resektion des gangränösen Ileums. Der letzte Fall ist ein Adhäsionsileus, der früher wegen Incarceration eines Meckel'schen Divertikels operiert worden war, Resektion des gangränösen Ileums, Ileo- und Typhlostomie bei bestehender Peritonitis und Darmparalyse.

Nr. 1953. 59j. W. Seit 3 Wochen Obstipation, heftiges Erbrechen. Seit 3 Tagen völliger Darmverschluss. Enormer Meteorismus. Keine Abmagerung. Kein Tumor. — Diagn.: Ileus e causa ignota. Auf Ricinus und Einlauf gründliche Entleerung. Da nichts nachweisbar, Entlassung.

Nr. 662. 37j. M. Seit 3 Tagen plötzlicher Darmverschluss. Reichliches nicht fäkulentes Erbrechen. Hochgradiger Meteorismus. Kein Tumor. Keine Abmagerung. — Diagn.: Ileus e causa ignota. Stuhl auf Einlauf und Ricinus. Entlassung.

Nr. 359. 61j. M. Vor 7 und 3 Jahren wegen Gallensteinen operiert. Vor 2 Jahren wegen Adhäsionsbeschwerden in Behandlung. Seit 6 Tagen Ileuserscheinungen, gleichzeitig Pneumonie. Keine Operation. Exitus an Pneumonie (Sektionsprot. Nr. 94).

Nr. 2042. 25j. M. Vor 2 Jahren wegen Bauchstich operiert. Seit 3 Tagen Darmverschluss. Erbrechen nicht fäkulent. — Diagn.: Adhäsionsileus. Laparotomie: Ileum 30 cm vor dem Coecum durch Netzstrang komprimiert. Darm stark dilatiert. Ausstreifen des Darmes nach dem Dickdarm. Beseitigung des Hindernisses. Schluss der Bauchhöhle. Heilung.

Nr. 342. 16j. M. Vor 1 Jahr wegen Incarceration eines Meckel'schen Divertikels operiert. Seit 3 Tagen plötzlich Darmkoliken, Erbrechen, Durchfall. Meteorismus, mehrfach Collaps. Aufnahme. — Diagn.: Adhäsionsileus. Laparotomie. Reichlich hämorrhagische Flüssigkeit. Mehrere Dünndarmschlingen durch Adhäsionen geknickt, eine gangränös. Resektion End zu End mit Naht. Ileo- und Typhlostomie. Exitus nach 6 Tagen (Sektionsprot. Nr. 93).

Nr. 538. 71j. M. Seit 6 Jahren Hernie. Wiederholte Incarceration, die durch Reposition behoben werden konnte. Vor 4 Tagen Incarceration, Reposition durch den Arzt, trotzdem Verschlechterung des Zustandes. Ileuserscheinungen. — Diagn.: Wahrscheinlich Reposition en masse einer incarcerierten Hernie. Laparotomie: Befund bestätigt. Resektion einer 15 cm langen gangränösen Ileumschlinge. End zu End, Naht. Verlauf. Sepsis. Pneumonie. Exitus nach 4 Tagen (Sektionsprot. Nr. 116).

Nr. 1555. 35j. M. Seit 2 Tagen plötzlich mit Darmverschluss erkrankt. Seit gestern Kotbrechen. Hoffnungsloser Zustand. — Diagn.: Ileus. Laparotomie: Volvulus des Dünndarms um 360° im Sinne des Uhrzeigers, Darm blauschwarz. Hämorrhagisches Exsudat. Exitus nach 3 Stunden (Sektionsprot. Nr. 95).

V. Varia (5 Fälle: 2 M., 3 W., 0 †).

Nr. 2302. 21j. W. 4 Tage p. partum, enormer Meteorismus. Völlige Stuhlverhaltung. Galliges Erbrechen. Nach wiederholten Einläufen Stuhl. Adnexschwellung links, in die Frauenklinik verlegt.

Nr. 2370. 48j. M. Fistel nach anderswo ausgeführter Resektion der Flexura sigmoidea. Operation verweigert.

Nr. 2561. 29j. W. Pat. kommt wegen eines grossen Tumors im linken Mesogastrium, den sie seit 6 Wochen bemerkt. Zugleich besteht Erbrechen, Diarrhöen, Abmagerung. — Diagn.: Leukämischer Milztumor. Röntgenbestrahlung. Pat. entzieht sich bald der Behandlung.

Nr. 1025. 39j. W. Seit Jahren hysterische Beschwerden, Ovarie etc. Allgemeine Behandlung.

Nr. 2239. 26j. M. Traumatische Neurose nach Schlag auf den Unterleib. Zur Begutachtung eingewiesen.

E. Entzündungen des Wurmfortsatzes.

(Bearbeitet von Dr. Nast-Kolb.)

(95 Fälle: 60 M., 35 W., 13 †.)

Es gelangten 95 Fälle zur Aufnahme. Von diesen wurden 84 operiert. 51 Patienten wurden im Anfall operiert, davon starben 11: ein Fall an Herzlähmung, 5 Tage nach der Operation, als er sich in voller Rekonvalescenz befand, zehn Fälle starben an der eitrigen, diffusen Peritonitis, mit der sie schon zur Operation kamen. Intervalloperationen wurden 30 ohne Todesfall ausgeführt. Nur dreimal hatten wir Gelegenheit, innerhalb der ersten 36 Stunden nach Beginn des Anfalles zu operieren. Alle drei Fälle hatten schon bei der Operation eine diffuse, eitrige Peritonitis; zwei von ihnen konnten gerettet werden. Die meisten Patienten wurden am 3.—5. Tage nach Beginn der Erkrankung eingeliefert. Bei der weit überwiegenden Mehrzahl wurde sofort die Operation vorgenommen. Leider befanden sich unter diesen 14 Fälle mit bereits diffuser eitriger Bauchfellentzündung, von denen nur vier geheilt wurden. Von ihnen hätte bei früher ausgeführter Operation wohl noch mancher gerettet werden können. So drängen auch unsere Erfahrungen uns mehr und mehr zur Empfehlung der Frühoperation.

I. Nicht operierte Fälle (6 M., 4 W., 1 †).

Drei Patienten, bei denen das Abklingen des akuten Anfalls abgewartet wurde, verweigerten die Operation im Intervall. Bei 5 anderen waren die Symptome so wenig charakteristisch, dass von der Operation Abstand genommen wurde; in einem Fall lehnten

Tabelle der ausgeführten Appendicitisoperationen.

Einlieferung in die Klinik	Zahl der Fälle	Zahl der Operationen	Geheilt	Gestorben
1.—2. Tag nach Beginn der Erkrankung	3	3	2	1
3.—7. Tag	31	31	22	9
8.—14. Tag	17	17	16	1
Intervall	30	30	30	—
Summa	81	81	70	11

wir die Operation wegen eines schweren Herzfehlers ab. Eine 54-jährige Frau wurde sterbend mit den Erscheinungen der eitrigen Peritonitis eingeliefert.

Nr. 176. 52j. Mann. Vor 2 Wochen mit Leibschmerzen und Erbrechen erkrankt. Deutlicher Tumor in der Coecalgegend, hühnereigross, höckerig. Herz nach links verbreitert, über allen Ostien systolische Geräusche. Kein Fieber. Wegen der Herzaffektion wird von einer Operation abgesehen.

Nr. 1194. 27j. Mann. Seit 3 Tagen mit Leibschmerzen in der rechten Bauchseite, Brechreiz und Fieber erkrankt. Abklingen der akuten Erscheinungen. Die Operation wird verweigert.

Nr. 1794. 29j. Mann. Vor 2 Tagen mit Leibschmerzen und Durchfall erkrankt. Bei der Aufnahme ist der Leib wenig druckempfindlich, die Ileo-coecalgegend ganz frei. Diagnose: Enteritis. Auf Abführmittel verschwinden sämtliche Beschwerden.

Nr. 1911. 29j. Mann. Hat in den letzten Jahren 4 Anfälle von akuter Blinddarmentzündung durchgemacht. Kommt im 5. Anfall zur Klinik: Fieber, starke Druckempfindlichkeit und Schallabschwächung in der Ileo-coecalgegend. Nach Abklingen der akuten Symptome wird die angeratene Operation verweigert.

Nr. 2056. 36j. Mann. Mit einem leichten Anfall von Blinddarmentzündung aufgenommen, nachdem er vor einem halben Jahre zu Hause einen schweren Anfall durchgemacht hat. Verweigert die Operation.

Nr. 2266, 2306, 2321, 2750 kamen wegen ganz geringer Leibschmerzen zur Aufnahme, ohne sichere Anzeichen für eine Appendicitis. Unter Bettruhe und Diät nach wenigen Tagen Heilung.

Nr. 2669. 54j. Frau. Wird sterbend mit den Erscheinungen diffuser eitriger Peritonitis eingeliefert. Vor 4 Jahren vaginale Uterusexstirpation. Vor zwei Tagen mit Leibschmerzen und Erbrechen erkrankt. Wegen des desolaten Zustandes wird von jedem Eingriff Abstand genommen. 2 Stunden nach der Aufnahme Exitus. Die Autopsie ergiebt diffuse Peritonitis durch Ileus: Abknickung und Adhäsion einer Dünndarmschlinge an der Narbe der früheren Uterusexstirpation. (Sektionsprotokoll Nr. 110.)

II. Operierte Fälle (53 M., 28 W., 11 †).

1. Appendicitis acuta et subacuta (35 M., 16 W., 11 †).

a) 1. Gruppe: Entzündung auf den Wurmfortsatz beschränkt. In der Bauchhöhle lokal etwas seröses Exsudat oder fibrinöse Verklebungen (4 M., 1 W.).

Nr. 740, 2028. 31j. Mann. Hat vor einem halben Jahr in der Klinik einen akuten appendicitischen Anfall durchgemacht und nach dessen Ablauf die Operation abgelehnt. Jetzt wieder mit Schmerzen in der rechten Bauchseite und Erbrechen erkrankt. Operation 4 Tage nach der Aufnahme: Coecum adhärent, Appendektomie, primäre Naht. Appendix verdickt, hyperämisch, in der Mitte abgeknickt. Glatter Verlauf, Heilung.

Nr. 1061. 28j. Mann. Vor 2 Tagen mit Schmerzen in der rechten Unterbauchgegend und Erbrechen erkrankt. Ileo-coecalgegend druckempfindlich, etwas aufgetrieben, keine Dämpfung. Operation: Appendix in Adhäsionen eingebacken, an der Spitze perforiert. Exstirpation desselben, Drainage, Naht. Heilung.

Nr. 1442. 21j. Frau. Vor 2 Tagen mit heftigen Leibschmerzen erkrankt. Kein Erbrechen. Rechte Bauchseite stark gespannt, sehr druckempfindlich, keine Dämpfung. Sof. Operation: Appendektomie. Appendix sehr lang, injiciert, enthält einen Kotstein. Im Bauch geringes seröses Exsudat. Primäre Naht. Heilung.

Nr. 1455. 19j. Mann. Seit 2 Tagen erkrankt mit heftigen Schmerzen in der rechten Unterbauchgegend, einmal Erbrechen. Starke Druckempfindlichkeit und Muskelspannung der rechten Bauchgegend. Sof. Operation: Exstirpation des an der Spitze gangränösen Wurmfortsatzes. Naht, Drainage, Heilung.

Nr. 1970. 31j. Mann. Seit 4 Tagen mit Schmerzen im Leib und Erbrechen erkrankt. Starke Schmerzhaftigkeit und Muskelspannung der rechten Unterbauchgegend. Geringe Schallabschwächung. Operation: Im Peritoneum geringes seröses Exsudat. Wurmfortsatz adhärent, in der Mitte abgeknickt. Exstirpation des Wurmfortsatzes. Drainage. Naht. Glatter Wundverlauf. Heilung.

b) 2. Gruppe: Akute und subakute Appendicitis mit lokaler, eitriger Peritonitis (23 M., 9 W., 1 †).

α) Wurmfortsatz primär reseciert (16 M., 5 W., 1 †).

Nr. 409, 443, 504, 696, 866, 986, 1189, 1487, 1496, 1805, 1814, 1896, 1930, 1995, 2392, 2749. Von diesen Patienten befanden sich 14 im ersten Anfall, einer im 2. Anfall, einer hatte schon 4 leichtere Anfälle überstanden. Im Alter standen sie zwischen 4

und 64 Jahren. Die Behandlung bestand in der Entleerung des Abscesses und Entfernung des Wurmfortsatzes, meist von einem pararektalen, zweimal von einem lumbalen Schnitte aus. Die Wunde wurde bis auf eine kleine Drainageöffnung vernäht. 2 mal wurde am 10. bezw. 12. Tage sekundär die Bauchhöhle geschlossen. Der Wurmfortsatz wurde 12 mal perforiert gefunden, 11 mal fand sich ein Kotstein. Sämtliche Fälle wurden geheilt entlassen. — Besonders hervorzuheben sind:

Nr. 702. 43 j. Mann. Vor 12 Tagen mit Schmerzen in der rechten Bauchseite, Stuhlverstopfung, Fieber und Erbrechen erkrankt. Anfangs langsame Besserung, seit 5 Tagen wieder höheres Fieber und Schmerzen in der rechten Lendengegend. Es findet sich das Abdomen etwas aufgetrieben, aber weich, nicht schmerzhaft; in der r. Lumbalgegend Resistenz und starke Druckempfindlichkeit. Bei der sofortigen Operation findet sich der Wurmfortsatz nach hinten oben geschlagen, die Spitze in einem eigrossen Abscess. Entleerung und Drainage des Abscesses, Resektion des Wurmfortsatzes. Nach der Operation gutes Allgemeinbefinden. Am 5. Tage p. op. während des Verbandwechsels Tod an Herzlähmung.

Nr. 869. 9 j. Knabe. Vor 3 Monaten appendicitischer Anfall mit Abscessbildung. Der Abscess wurde incidiert, der Wurmfortsatz nicht entfernt. Jetzt seit 4 Tagen wieder mit heftigen Schmerzen in der Gegend der Narbe erkrankt, mehrfaches Erbrechen. Es findet sich ein hühnereigrosser Abscess, in seiner medialen Wand der nicht perforierte Wurmfortsatz. Appendix wird abgetragen, die Abscesshöhle drainiert, teilweise Bauchdeckennaht. Heilung.

Nr. 931. 27 j. Frau. Vor 4 Tagen mit Fieber, Erbrechen und Leibschmerzen erkrankt. Seit zwei Tagen eine Geschwulst in der r. Bauchgegend fühlbar. Starke Auftreibung des Leibes, hohes Fieber, Puls 140. In der Coecalgegend äusserst druckempfindliche Resistenz, Bauchdeckenspannung, Dämpfung. Sofort Operation. Faustgrosser Abscess, Wurmfortsatz perforiert an der Basis, bohnengrosser Kotstein. Drainage des Abscesses, Appendektomie. Zuerst Besserung und Abfall des Fiebers. Dann wieder langsames Ansteigen desselben. Am 18. Tage p. op. wird ein grosser Douglasabscess per vaginam incidiert und drainiert. Darnach rasche Besserung. Heilung.

Nr. 1553. 25 j. Mann. Vor zwei Jahren leichter Anfall von Blinddarmentzündung. Vor drei Tagen wieder mit heftigen Schmerzen in der rechten Bauchseite, Fieber, Erbrechen und Durchfällen erkrankt. Leib nicht aufgetrieben, in der r. Lumbalgegend sehr druckempfindliche Resistenz, hohes Fieber. Von einem Lumbalschnitt aus wird das Peritoneum eröffnet; man gelangt in eine gut faustgrosse Abscesshöhle, in deren vorderer Wand der Wurmfortsatz gefunden und abgetragen wird. Tam-

ponade der Wundhöhle. Nach anfänglicher Besserung steigt das Fieber wieder an; am 16. Tage wird nach Resektion der 9. r. Rippe ein grosser subphrenischer Abscess entleert. Heilung.

Nr. 2167. 77 j. Mann. Bisher nie krank gewesen. Seit 2 Tagen Schmerzen in der rechten Bauchseite, einmal Erbrechen, Fieber. In der Ileo-Coecalgegend handbreite Dämpfung, Bauchdeckenspannung, Druckempfindlichkeit. Der 15 cm lange Wurmfortsatz findet sich völlig gangränös in einer hühnereigrossen Abscesshöhle. Drainage. Nach 4 Wochen wegen Eitersenkung Gegenincision in der rechten Lumbalgegend. Dann Heilung.

β) Abscessincisionen ohne Entfernung des Wurmfortsatzes (4 M., 4 W.).

Nr. 744, 870, 917, 1043, 2032, 2087, 2175, 2317. In allen Fällen handelte es sich um grosse, in der Ileo-Coecalgegend gelegene, abgekapselte Abscesse. Der Beginn der Erkrankung lag 8 Tage bis 4 Wochen zurück. Da der Wurmfortsatz nicht in der Wand des Abscesses vorliegend gefunden wurde, wurde auf die Exstirpation desselben verzichtet. In 3 Fällen fand sich frei im Eiter ein Kotstein, zweimal waren die Abscesse gashaltig. Die Behandlung bestand in breiter Eröffnung und ausgiebiger Drainage. In allen Fällen kam die Abscesshöhle zur Ausheilung und die Patienten wurden beschwerdefrei entlassen.

γ) Abscessincisionen mit sekundärer Entfernung des Wurmfortsatzes (3 M.).

Nr. 863. 23 j. Mann. Vor 4 Tagen mit Leibschmerzen und Durchfällen erkrankt. Bei der Aufnahme Fieber, Puls 108. Rechts dicht über dem Poupart'schen Bande handtellergrosse, sehr schmerzhafte Resistenz. Vom Rectum aus fühlt man rechts oben eine deutliche fluktuierende Vorwölbung. Eröffnung des Abscesses von oben und Drainage nach dem Rectum. Tamponade. Abfall des Fiebers. Nach 16 Tagen zweite Operation: Entfernung des in starken Verwachsungen eingebetteten Wurmfortsatzes. Geheilt entlassen.

Nr. 1220. 37 j. Mann. Vor 8 Tagen mit Verstopfung und Schmerzen im ganzen Leibe erkrankt. Allmählich sammelten sich die Schmerzen in der rechten Bauchseite, wo sich eine Geschwulst bildete. Faustgrosser, druckempfindlicher, fluktuierender Tumor in der rechten Bauchseite, darüber Dämpfung, hohes Fieber, beschleunigter Puls. Sofort Incision des Abscesses, der $^1/_2$ l stinkenden Eiters enthält. Drainage. Fieber fällt ab; es bildet sich eine Kotfistel, die anfangs viel, später weniger secerniert. In einer zweiten Operation wird die ins Coecum führende Fistel durch Naht geschlossen. Vom Wurmfortsatz findet sich keine Spur mehr. Heilung.

Nr. 1843. 15 j. Mann. Seit 3 Wochen an Blinddarmentzündung er-

krankt. Jetzt dauernd Schmerzen in der rechten Bauchseite, wo sich eine Geschwulst gebildet hat. In der Ileo-Coecalgegend handtellergrosse druckempfindliche Resistenz, Fieber. Incision des hühnereigrossen Abscesses, Drainage. Nach 3 Wochen Entfernung des stark verwachsenen Wurmfortsatzes. Heilung.

c) 3. Gruppe: Appendicitis acuta mit diffuser Peritonitis (8 M., 6 W., 10 †).

Nr. 192. 19j. Mann. Seit 2 Tagen an Blinddarmentzündung erkrankt, seit gestern Koterbrechen. Leib stark aufgetrieben, in der rechten Bauchseite Dämpfung. Puls klein, 120; Extremitäten kühl. Beiderseitige Incision entleert massenhaftes eitriges Exsudat, der gangränöse, perforierte Wurmfortsatz wird entfernt. Tod am nächsten Morgen. (Sektionsprotokoll Nr. 99.)

Nr. 305. 36j. Frau. Vor 3 Tagen an Appendicitis erkrankt, seit gestern Abend plötzliche Verschlimmerung. Leib wenig aufgetrieben; in den abhängigen Partien Dämpfung, Leib sehr druckempfindlich, besonders in der rechten Seite. Puls 120, kaum fühlbar, verfallenes Aussehen. — Rechtsseitiger Pararectalschnitt. Freies eitriges Exsudat in der Bauchhöhle. Wurmfortsatz in seiner distalen Hälfte gangränös, wird entfernt. Dünndärme stark gebläht, der Darm wird 30 cm oberhalb der Ileo-coecalklappe eröffnet und der Inhalt entleert. Da nach der Entleerung diese Dünndarmschlinge zahlreiche hämorrhagische Flecken und keine Spur von Peristaltik zeigt, wird sie in Ausdehnung von 70 cm reseciert, End-zu-End vereinigt. Gegenincision links, Auswischen des Eiters. Ausgiebige Drainage und Tamponade. In den nächsten Tagen Erholung, am 5. Tage p. op. rascher Verfall und Exitus. Sektion ergiebt frische diffuse eitrige Peritonitis infolge Durchbruchs an der Nahtstelle. (Sektionsprotokoll Nr. 100.)

Nr. 692. 15j. Mädchen. Gestern plötzlich mit Schmerzen im ganzen Leibe und Erbrechen erkrankt. Leib aufgetrieben, stark gespannt, überall sehr druckempfindlich. Zunge trocken, Puls klein, 120. Laparotomie rechts: Freies, jauchiges Exsudat. Wurmfortsatz an der Basis perforiert, wird abgetragen. Gegenincision links, wo sich ebenfalls Eiter entleert. Ausgiebige Drainage. Langsame Erholung. Nach 10 Tagen Sekundärnaht. Dann ansteigende Temperaturen und am 16. Tag p. op. Entleerung von 1 Liter Eiter per rectum durch Incision. Dann Heilung.

Nr. 814. 19j. Mann. Seit 3 Tagen an Blinddarmentzündung erkrankt. Rasche Verschlechterung des Zustandes. Starke Bauchdeckenspannung, Druckempfindlichkeit des ganzen Leibes, besonders rechts. Puls 120. Verfallenes Aussehen. Incisionen rechts und links. Wurmfortsatz gangränös, wird entfernt. Massenhaft eitriges Exsudat in der Bauchhöhle, Drainage. Nach 3 Tagen Exitus. (Sektionsprotokoll Nr. 102.)

Nr. 860. 49j. Frau. Vor 3 Tagen an Appendicitis erkrankt, seit

heute Morgen Verschlimmerung. Verfallenes Aussehen, diffuse Druckempfindlichkeit des Abdomens, das stark aufgetrieben ist. Dämpfung in der rechten Bauchseite. Laparotomie rechts und links. Freies, eitriges Exsudat; der gangränöse Wurmfortsatz wird entfernt. Nach 2 Tagen noch Incision in der Mittellinie und Drainage nach der Vagina. Am folgenden Tage Exitus. (Sektionsprotokoll Nr. 103.)

Nr. 1060. 23j. Mann. Seit 4 Tagen erkrankt mit Schmerzen im Leib und Stuhlverhaltung. Auch kein Abgang von Winden mehr. Schwer krankes Aussehen. Leib aufgetrieben, stark gespannt, überall schmerzhaft, Erbrechen, Aufstossen. In der Annahme eines Ileus Laparotomie in der Mittellinie. Im Bauche freies eitriges Exsudat, Därme sämtlich stark gebläht. Appendix an der Spitze gangränös, wird abgetragen. Ileostomie dicht oberhalb der Ileocoecalklappe. Ausgedehnte Drainage. Es handelte sich also um einen paralytischen Ileus infolge eitriger Peritonitis durch Appendicitis. Exitus nach zwei Tagen. (Sektionsprotokoll Nr. 104.)

Nr. 1294. 8j. Knabe. Vor 2 Tagen mit Leibschmerzen erkrankt. Kollabiertes Aussehen, Leib flach, in ganzer Ausdehnung schmerzhaft. Hohes Fieber, Puls 150. Keine Dämpfung. Incision rechts und links. Wurmfortsatz perforiert, wird entfernt. Stinkendes, jauchiges Exsudat in der Bauchhöhle. Drainage. Exitus am folgenden Morgen. (Sektionsprotokoll Nr. 105.)

Nr. 1476. 31j. Frau. Früher wegen Eierstocksentzündung behandelt. Vor 2 Tagen an Angina erkrankt. Vor 10 Stunden plötzlich heftige Leibschmerzen rechts im Bauch, die sich rasch ausbreiteten, mehrfaches Erbrechen. Leib gespannt, äusserst druckempfindlich, trockene Zunge, kleiner Puls. Sofortige Laparotomie rechts. Wurmfortsatz perforiert, wird abgetragen. In der Bauchhöhle freies, eitriges Exsudat. An den rechten Adnexen Parovarialcyste von Faustgrösse, wird abgetragen. Gegenincision links und in der Scheide. Ausspülen der Bauchhöhle mit Kochsalzlösung. Drainage. Rasche Besserung; nach 4 Wochen Sekundärnaht. Geheilt entlassen.

Nr. 1516. 65j. Mann. Längere Zeit schon Leibschmerzen; gestern plötzlich Collaps und heftige Schmerzen im ganzen Leibe, mehrfaches Erbrechen. Verfallenes Aussehen, Leib enorm aufgetrieben, äusserst druckempfindlich. In der rechten Bauchseite starke Resistenz, keine Dämpfung. Laparotomie rechts: Massenhaftes, freies eitriges Exsudat. Appendix daumendick, wird abgetragen; durch die Oeffnung im Darm wird ein Darmrohr eingelegt. Gegenincisionen links und im Rectum. Drainage. Nach 3 Tagen Exitus. (Sektionsprotokoll Nr. 106.)

Nr. 1754. 14j. Mädchen. Seit 5 Tagen an Appendicitis erkrankt. Bauch nicht aufgetrieben, stark gespannt, überall schmerzhaft. Rechts leichte Dämpfung, Vorwölbung im Douglas. Incisionen rechts und links; Wurmfortsatz ist perforiert, wird entfernt. In der Bauchhöhle gar keine Verklebungen, freies eitriges Exsudat. Gegenincision in der Scheide.

Drainage. Nach 8 Tagen unter zunehmenden septischen Erscheinungen und Darmblutungen Exitus. (Sektionsprotokoll Nr. 107.)

Nr. 2040. 12 j. Knabe. Seit 3 Tagen Schmerzen in der rechten Bauchseite, seit gestern Verschlimmerung. Leib aufgetrieben, gespannt, überall druckempfindlich, am meisten rechts, keine Dämpfung. Puls 140. Laparotomie rechts: Freies, eitriges, stinkendes Exsudat. Wurmfortsatz an der Spitze perforiert, wird abgetragen. Gegenincisionen links und im Rectum. Rasche Erholung. Geheilt entlassen.

Nr. 2426. 19 j. Mann. Gestern mit Schüttelfrost, Erbrechen und heftigen Leibschmerzen erkrankt, Stuhl angehalten. Leib aufgetrieben, Dämpfung und stärkste Druckempfindlichkeit in der Ileo-Coecalgegend. Laparotomie rechts: Appendix perforiert, wird entfernt. Freies, eitriges Exsudat in der Bauchhöhle. Gegenincision links. Ausgiebige Drainage. Heilung.

Nr. 2746. 12 j. Knabe. Vor 3 Tagen mit Leibschmerzen und Erbrechen erkrankt. Seit heute Verschlimmerung. Abdomen aufgetrieben, gespannt, sehr schmerzhaft, keine Dämpfung. Puls 140, verfallenes Aussehen. Laparotomie rechts: Massenhaft freies, eitriges Exsudat in der Bauchhöhle. Appendix an der Basis perforiert, wird entfernt. Gegenincision links. Drainage der Bauchhöhle. Rascher Kräfteverfall. Exitus.

Nr. 742. 47 j. Frau. Litt früher viel an Verstopfung, jetzt seit 8 Tagen Schmerzen im ganzen Leibe, vielfaches Erbrechen, kein Stuhlgang. Leib stark aufgetrieben, in ganzer Ausdehnung schmerzhaft, besonders in der rechten Seite, keine Dämpfung oder Resistenz nachweisbar. Puls 140, Zunge trocken. Diagnose wird auf Peritonitis, wahrscheinlich infolge von Appendicitis gestellt. Laparotomie: In der Bauchhöhle trüb-seröse Flüssigkeit, Wurmfortsatz verdickt, sonst nicht verändert, wird entfernt, und in das Coecum zur Entlastung des kolossal geblähten Darmes ein Darmrohr eingenäht. Es liegt also ein mechanischer Ileus vor, doch wird nach dem Hindernis wegen des schlechten Allgemeinzustandes nicht gesucht. Aus der Darmfistel entleert sich reichlich Kot. Der Meteorismus bleibt bestehen. Am 3. Tage p. op. Erscheinungen von Meningitis, nach 8 Tagen Exitus. Die Sektion ergiebt ein stenosierendes Carcinom der flexura lienalis und einen Hydrocephalus internus. (Sektionsprotokoll Nr. 157.)

2. Operationen im freien Intervall (30 Fälle: 18 M., 12 W.).

Nr. 299, 336, 371, 496, 513, 622, 675, 706, 756, 811, 993, 1012, 1185, 1235, 1488, 1573, 1576, 1706, 1962, 2072, 2101, 2162, 2210, 2225, 2286, 2335, 2427, 2571, 2604, 2668.

Sämtliche Patienten befanden sich in jugendlichem Alter, nur 5 waren über 31 Jahre alt. Einen Anfall von Appendicitis hatten 9 überstanden, 11 zwei Anfälle, 7 drei Anfälle, 3 vier Anfälle.

Der Zeitraum zwischen dem letzten Anfall und der Operation schwankt zwischen 10 Tagen und zwei Jahren. In 7 Fällen, die mehrere Wochen nach völlig abgelaufenem Anfall zur Operation kamen, fanden sich noch Abscesse neben dem Wurmfortsatz. In diesen Fällen wurde die Wunde drainiert, in allen anderen die Bauchhöhle primär geschlossen. Zweimal befanden sich in dem sonst wenig veränderten Wurmfortsatz massenhafte Oxyuren. In einem Falle Nr. 2072 wurde gleichzeitig die bestehende doppelseitige Cruralhernie radikal operiert. Sämtliche Fälle kamen zur Heilung.

III. Folgezustände nach Appendicitisoperation (1 M., 1 W., 1 †).

Zur Beobachtung kamen zwei Fälle von Adhäsionsbeschwerden, von denen einer operiert wurde, ein Fall von Bauchbruch nach früher offen behandelter Appendektomie, und ein Fall von Ileus, bedingt durch Adhäsionen nach früherer Appendektomie.

Nr. 1534. 21j. Mädchen. Vor 1 Jahr Appendektomie wegen chronischer, recidivierender Appendicitis. Damals fanden sich keine Verwachsungen. Seit 1/2 Jahr treten wieder Schmerzen in der r. Unterbauchgegend auf, es besteht starke Obstipation. Leib etwas aufgetrieben, die Operationsnarbe fest, aber die rechte Bauchseite druckempfindlich. Da nach mehrtägiger Beobachtung und innerer Medikation (Abführmittel) die Beschwerden die gleichen bleiben, Laparotomie: Coecum an der Bauchwand adhärent, wird abgelöst, eine tiefe Ileumschlinge mit dem Colon transversum Seit-zu-Seit vereinigt, und das rechte, tief im Douglas liegende Ovarium an der seitlichen Beckenwand angeheftet. Glatte Heilung. Nach der Operation mehrfache spontane Stuhlentleerungen und zunächst keine Schmerzen mehr.

Nr. 1906. 19j. Mädchen. Vor 2 Jahren wegen akuter Appendicitis operiert. Die Wunde wurde tamponiert und heilte per granulationem. Jetzt faustgrosser Bauchbruch in der Narbe. Naht der Bauchdecken in 3 Etagen. Glatte Heilung.

Nr. 2288. 27j. Mann. Vor 2 Jahren Appendicitisoperation bei gangränöser Appendix und beginnender eitriger Peritonitis. Damals Heilung und dann Wohlbefinden. Jetzt seit 5 Tagen kein Abgang mehr von Stuhl und Winden. Seit 2 Tagen Koterbrechen. Bei der Einlieferung verfallenes Aussehen, Puls kaum zu fühlen, Abdomen stark aufgetrieben. Sofortige Laparotomie: Ileum ist durch eine Adhäsion an der alten Narbe durchgeschlüpft und dadurch abgeknickt. Lösung der Adhäsion, Enterostomie. 4 Stunden p. op. Exitus. (Sektionsprotokoll Nr. 98.)

Nr. 2704. 23j. Mädchen. Vor 9 Monaten Appendektomie wegen recidivierender Appendicitis. Jetzt Stuhlträgheit, zeitweise ziehende Schmerzen im Leib. Befund negativ, Narbe fest. Abführmittel, Diät, Massage. Vorläufig gebessert entlassen.

F. Hernien.

(Bearbeitet von Dr. P. Daneel.)

(209 Fälle: 172 M., 36 W., 1 Hermaphrodit, 2 † [1]).)

Die Zahl der im Berichtsjahr zur Beobachtung gekommenen Brüche betrug 255 bei 209 Patienten. Von diesen 209 Patienten hatten:

Leistenbrüche 155, freie 123 (113 M., 1 Hermaphrodit, 9 W), irreponible 10 M., incarcerierte 22 (21 M., 1 W).

Schenkelbrüche 19, freie 4 (2 M., 2 W), irreponible 6 (1 M., 5 W), incarcerierte 9 (2 M., 7 W.), 1 davon unter Leistenbrüche einbezogen.

Epigastrische Brüche 7 (6 M., 1 W.).

Nabelbrüche 9 (4 M., 5 W.).

Recidivbrüche 7 M. (1 unter epigastrischen Brüchen einbezogen).

Bruchanlage, Doppel- und mehrfache Brüche waren 46mal vorhanden.

Varia (2 M., 2 W.).

I. Leistenbrüche 155, freie 123 (113 M., 1 Hermaphrodit, 9 W., 2 †).

Nicht operiert wurden 11 Fälle (Nr. 171, 274, 475, 805, 1135, 1272, 1933, 2246, 2454, 2666, 2687). In den Fällen 2454 und 2687 wurde die Operation von den Patienten verweigert. Nr. 475 (Doppelbruch) war ein alter Mann der wegen eines Obergutachtens eingesandt und als invalid anerkannt wurde. In allen anderen Fällen wurde die Operation abgelehnt, und zwar wegen schlechtem Ernährungszustand (Nr. 1933 und 2666), wegen zu hohen Alters und chronischer Bronchitis (Nr. 171, 1135 und 2246), wegen bestehender Bronchitis (Nr. 805). Im Falle 274 war nur eine Bruchanlage vorhanden.

Zur Operation gelangten die übrigen 144 Patienten mit 162 Leistenbrüchen, davon 131 freie (15mal doppelt), 18 incarcerierte (verbunden 3mal mit einem freien Doppelbruch), 10 irreponible.

4 von den incarcerierten Brüchen konnten reponiert werden, und die Patienten wurden ohne Operation wieder entlassen. Von den Doppelbrüchen wurde 5mal der zweite Bruch nicht operiert (Nr. 1924, 1675, 1009, 439, 2174).

---

1) Ein Fall eingeliefert mit „Reposition en masse". Siehe bei „Bauch".

Bei diesen 144 Patienten bestanden ausserdem noch 22mal Leistenbruchanlagen, die in 9 Fällen auch operiert wurden, 5mal bei 3 Patienten (Nr. 1221, 1424, 2539) Schenkelbrüche bezw. Schenkelbruchanlagen, und im Fall 2666 war noch ein Nabelbruch vorhanden.

Im Ganzen wurden 162 Einzeloperationen ausgeführt, davon:

Bassini 139 (5mal bei Kindern Nr. 1924, 1992, 2077, 2416, 1497).

Czerny 18 (2mal bei Erwachsenen 2100, 1096).

Ferrari 5 (bei Kindern).

In zwei Fällen (Nr. 1824, 2248) wurde gleichzeitig eine Hydrocele nach Winkelmann operiert; im Fall 293 Exstirpation einer Hydrocele funiculi spermatici. Im Fall 1410 gleichzeitige Kastration bei Kryptorchismus. 1mal Orchidopexie (Nr. 1193) bei gleichzeitigem Leistenhoden. Im Falle 362 wurde eine Alexander-Adams'sche Operation bei bestehender Retroflexio uteri noch angeschlossen. Adhärente Netzzipfel wurden 4mal reseciert, und in 4 Fällen properitoneale Lipome entfernt.

Von den 22 incarcerierten Hernien gelang im Fall 805 die Reposition nach einer Magenspülung, in 3 anderen Fällen (Nr. 171, 1272, 2687) gingen die Brüche mehr oder weniger leicht auf Taxisversuche wieder zurück.

Im Fall 1449 wurde eine verwachsene Dünndarmschlinge gelöst, und bei Nr. 1460 eine Keilexcision aus dem Darm (Littre'sche Hernie) bei gleichzeitiger Darm- und Bruchsack-Tuberkulose vorgenommen.

Folgende postoperative Komplikationen wurden im Verlauf der Radikaloperation beobachtet:

4mal Stichkanaleiterung, 8mal Abscedierung der Wunde, 4 Hämatome, 2mal Hodennekrose (im Fall 1029 wurde bei einem Hermaphrodit die sehr weitfaltige Tunica vaginalis propria eröffnet und bis zum Hoden abgetragen. Der etwas verkümmerte, zurückgelassene Hoden nekrotisierte am 5. Tag. Im Fall 1248 bei einem Kinde war der Bruchsack mit dem Samenstrang sehr verwachsen, und wurde die Ablösung des mittleren Stückes vergeblich versucht. Exstirpation des nekrotischen Hodens am 14. Tag), 1mal (Nr. 1004) eine sekundäre Hydrocele, die wahrscheinlich infolge Störung der Blutcirkulation entstanden war, da bei der Operation viele Venen verletzt wurden. Nachträglich Radikaloperation nach Bergmann.

1mal Thrombose der Vena saphena sin. und der Venen in der Leistengegend (Nr. 1004).

Gestorben sind im Ganzen 2 Fälle, beide incarceriert. Fall 1272 an Pneumonie und Delirium cordis, und Fall 2328 an Lungenembolie.

Irreponible Leistenbrüche (10 M.). Alle operiert, dabei wurde 9mal adhärentes Netz reseciert, und 1mal die zu enge Bruchpforte gespalten.

Nr. 960. Weinhändler, 57 J. Schon von Jugend auf rechtsseitiger Leistenbruch. Durch enorme Grösse des Scrotums Beschwerden in den letzten Jahren. Irreponibel. Operation. Neben dem Netz ist das Coecum und Colon ascendens retroperitoneal in den Bruchsack hineingestülpt. Netzresektion. Appendektomie. Reposition. Bassini. Verlauf fieberlos. Katheterismus 14 Tage lang.

Nr. 981. Artist, 52 J. Seit vielen Jahren bestehender rechtsseitiger Bruch. Vor einigen Wochen Einklemmung, durch Taxis gehoben. Seither Beschwerden. Inhalt nur partiell reponibel. Bassini nach Resektion des adhärenten Netzes. Glatter Verlauf.

Nr. 1325. Fabrikarbeiterskind. Anderthalb Jahr bestehender linksseitiger Leistenbruch. Reposition nicht vollständig. Herniotomie. Adhärentes Netz reseciert. Pfeilernaht. Heilung p. p.

Nr. 1600. Privatier, 67 J. Rechtsseitiger Leistenbruch seit 3 Jahren. Nicht völlig reponibel. Links Dispositio herniosa. Resektion eines adhärenten Netzstückes. Entfernung eines properitonealen Lipoms. Bassini. Glatte Heilung.

Nr. 1731. Ingenieur, 25 J. Unbemerkt entstandene linksseitige Inguinalhernie. Irreponibel. Herniotomie. Kongenitale Hernie mit verwachsenem Netz. Reposition nach Resektion des letzteren. Am 13. Tage Abscess infolge Fasciennekrose. Langdauernde Eiterung.

Nr. 1960. Wirt, 54 J. Seit 5 Jahren linksseitiger Leistenbruch. Operation verlangt wegen Grösserwerden des Bruches. Inhalt nur zum Teil reponibel. Bassini in Lumbalanästhesie nach Abtragung des verwachsenen Netzstückes.

Nr. 2235. Landwirt, 22 J. Seit frühester Jugend bestehende linksseitige Scrotalhernie. Reposition nicht möglich. Herniotomie. Resektion des adhärenten Netzzipfels. Heilung p. p.

Nr. 2502. Sattler, 34 J. Ein rechtsseitiger Leistenbruch besteht schon mehrere Jahre. Irreponibel. Operation typisch nach Bassini. Das verdickte und entzündlich veränderte Netz wird abgetragen. Heilung p. p.

Nr. 2558. Landwirt, 40 J. Seit 1 3/4 Jahren zunehmende Geschwulst im linken Scrotum. Hernia inguinalis obliqua irreponibilis. Operation. Die enge Bruchpforte wird gespalten, um das Netz reponieren zu können. Bassini. Glatte Heilung.

Nr. 2721. Küfer, 45 J. Seit 6 Jahren linksseitige Leistenhernie, die seit ca. 1 Jahr nicht mehr reponibel ist. Herniotomie. Der verdickte Netzinhalt wird reseciert. Bassini. Infolge Fasciennekrose Abscessbildung. Heilung p. secundam.

Incarcerierte Leistenbrüche 22 (21 M., 1 W.), davon 18 operiert. 4mal gingen die incarcerierten Brüche auf Taxisversuche wieder zurück. Nur in 3 Fällen waren Verwachsungen vorhanden 1mal Keilexcision aus dem Darm bei einer Littre'schen Hernie.

Nr. 171. Landwirt, 79 J. Seit 20 Jahren bestehender rechtsseitiger Leistenbruch, der seit 1 Tag eingeklemmt ist. Schmerzen, 1mal Erbrechen. Unblutige Reposition gelingt. Nicht operiert wegen hohen Alters. Bruchband. Entlassen ohne Beschwerden.

Nr. 197. Landhüter, 68 J. Seit vielen Jahren bestehende, seit 24 Stunden eingeklemmte, faustgrosse, mit Retentio alvi verbundene Hernia inguinalis dextra. Taxisversuche auswärts. Kein Erbrechen. Wegen Verdacht auf Darmgangrän keine Repositionsversuche, sondern sofortige Operation. Bruchsack ödematös, entzündet, ebenso der Samenstrang. Kein Inhalt mehr. Bassini. Heilung p. p. Im Verlauf fieberhafte Bronchitis. Geheilt entlassen.

Nr. 324. Gipser, 20 J. Bisher leicht reponibler rechtsseitiger Leistenbruch, der seit 5 Stunden eingeklemmt ist. Atmung beschleunigt, Erbrechen, Meteorismus. Repositionsversuche erfolglos, daher sofortige Operation. Bruchinhalt: 25 cm lange, blauverfärbte, hyperämische Dünndarmschlinge. Der Hoden ist atrophisch, wird aber zurückgelassen. Nach Spaltung der Bruchpforte Reposition des eingeklemmten Darmstückes. Bassini. In den ersten Tagen Bronchitis. Heilung p. p. Geheilt entlassen.

Nr. 439. Schiffer, 68 J. alt, der schon 12 Jahre einen doppelseitigen Leistenbruch hat. Plötzliche Einklemmung des rechten Bruches vor 24 Stunden. Repositionsmanöver ohne Erfolg. Seitdem Erbrechen und Retentio alvi. Abdomen mässig gespannt. Herniotomie. Im Bruchsack ein ca. 8 cm langes stark hyperämisches Dünndarmstück, das nach Spaltung der Bruchpforte reponiert wird. Aus der Bauchhöhle entleert sich reichlich getrübte Flüssigkeit. Bassini. Heilung p. p. Nach der Operation ist das Abdomen stets aufgetrieben. Schmierseifeeinreibungen. Auf Wunsch in häusliche Pflege entlassen.

Nr. 474. Bürstenmacher, 60 J. 3 Jahre alter linksseitiger Leistenbruch. Seit 3 Tagen schmerzhaft, irreponibel, Bassini. Netzeinklemmung. Glatte Heilung.

Nr. 805. Schuhmacher, 63 J. alt. Schon jahrelang ein linksseitiger mannskopfgrosser Scrotalbruch, der in einem Suspensorium getragen wurde. Seit 4 Tagen Erbrechen schwärzlicher Massen. Krank aussehender Mann, Cyanose des Gesichtes, diffuse Bronchitis. Dauerndes, stark hämorrhagi-

sches Erbrechen, das durch Magenspülungen coupiert wird. Nach Entleerung des Magens Reposition eines Teils des Bruchinhaltes. Damit verschwinden alle Beschwerden. Keine Operation wegen starker Bronchitis.

Nr. 806. Taglöhnerskind, 2 J. alt. Angeborener Leistenbruch, der seit 24 Stunden nicht mehr zurückging. Erbrechen. Taxisversuche vergeblich. Die ca. 15 cm lange hyperämische Dünndarmschlinge erholt sich nach Spaltung der Bruchpforte. Reposition. Bassini. Heilung p. p. Geheilt entlassen.

Nr. 1009. Gärtnerfrau, 29 J. Seit 7 Jahren bruchleidend (doppelseitig). Incarcerationserscheinungen seit einigen Tagen vom r. Bruch. Kein Aufstossen, kein Erbrechen, Miktion und Defäkation ungestört. Repositionsversuche in Narkose gemacht, ohne Erfolg. Operationsbefund: Es handelte sich um einen leeren Leistenbruch, dessen Bruchsack eingeklemmt, stark ödematös geschwollen, hämorrhagisch inficiert und mit Bruchwasser prall gefüllt war. Ausserdem bestand ein beträchtliches periherniöses Lipom, welches ebenfalls entzündlich verdickt war. Abtragung des Lipoms und Lig. teres. Bruchpforte in 2 Etagen geschlossen.

Nr. 1109. Taglöhner, 22 J. Ein rechtsseitiger Scrotalbruch besteht schon lange. War wiederholt eingeklemmt, wurde aber stets vom Arzte zurückgebracht. Jetzige Einklemmung seit 12 Stunden. Repositionsversuche in Narkose ohne Erfolg. Herniotomie. Im Bruchsack ein eingeklemmtes Dünndarmstück, das 10pfennigstückgross von Serosa entblösst ist und keine Peristaltik zeigt. Verkleinerung der Wunde, Tamponade des Peritoneums. In zweiter Sitzung Bassini. Fieberloser Verlauf. Geheilt entlassen.

Nr. 1221. Taglöhner, 60 J. Seit 12 Jahren doppelseitige Schenkelhernien. Vor 1 J. Operation der linken. Seither linke Leistenhernie, die seit 2 Tagen eingeklemmt ist. Seither kein Abgang von Flatus, kein Erbrechen. Herniotomie. Bruchsack enthält eine noch gut aussehende Darmschlinge. Reposition. Radikaloperation nach Bassini. Reaktionslose Heilung.

Nr. 1231. Landwirt, 30 J. alt. Seit 7 Jahren rechtsseitiger Leistenbruch, der vor 6 Tagen beim Heben einer schweren Last grösser wurde, und seither geringgradige Einklemmungserscheinungen macht. Herniotomie. Im Bruchsack adhärentes, entzündetes Netz, das abgetragen wird. Bassini. Verlauf reaktionslos.

Nr. 1272. Weingärtner, 68 J. Rechtsseitiger, faustgrosser Leistenbruch seit 15 Jahren. Seit 1 Tage incarceriert. Sehr heruntergekommener Mann, der einen verwirrten Eindruck macht. Lungenemphysem, ausgedehnte Bronchitis, Myodegeneratio cordis. Der Bruchsackinhalt lässt sich leicht zurückbringen. Am 2. Tag des Spitalaufenthalts Bronchopneumonie. Exitus.

Nr. 1286. Jagdaufseher, 44 J. Seit ein paar Stunden Einklemmung eines alten, bisher immer reponiblen Leistenbruches rechterseits. Hernio-

tomie. Im Bruchsack klares Bruchwasser, ausserdem ein Stück blaurot verfärbter Dünndarm, Serosa glänzend. Reposition. Bassini. Glatte Heilung.

Nr. 1449. Landwirt, 50 J. Alter rechtsseitiger Leistenbruch, der seit 24 Stunden Einklemmungserscheinungen macht. Kein Erbrechen. Kein Stuhlgang. Wasserlassen erschwert. Herniotomie. Im Bruchsack liegt Darm incarceriert. Die Schlinge ist an der Konkavität verwachsen. Die Wand des Darmes ist sehr verdickt und ödematös. Ausgiebige Erweiterung der Bruchpforte. Bassini. In den ersten 10 Tagen leichte Temperatursteigerung. Selbständiges Wasserlassen bis 14 Tage nach der Operation unmöglich. Wundheilung p. p.

Nr. 1460. Fabrikarbeiter, 49 J., der seit 2 Jahren an einem kleinen rechtsseitigen Leistenbruch leidet. Schmerzhaftigkeit des Bruches seit 4 Tagen. Keine Ileuserscheinungen. Herniotomie. Im Bruchsack eingekeilt ein ca. pfennigstückgrosses gangränöses Darmstück. Nach Spaltung der Bruchpforte, Keilexcision aus dem Darm und quere Vernähung in zwei Etagen. Reposition. Bassini. Im Beginn Temperatursteigerung. Beim Abführen am 7. Tag zwei Blutstühle. Weiterer Verlauf glatt. Mikroskopische Diagnose: Tuberkulose des eingeklemmten Darmabschnitts und des Bruchsacks.

Nr. 1636. Landwirt, 68 J. Rechtsseitiger Leistenbruch seit 30 Jahren. Eingeklemmt seit 20 Stunden. Oefters Aufstossen, einmal galliges Erbrechen. Repositionsversuche auswärts vergeblich. Kein Zeichen von Darmsteifung. Operation in Lumbal-Anästhesie 0,06 Stovain. Bruchinhalt: ca. 20 cm lange stark geblähte Darmschlinge. Hämatom im Mesenterium. Scharfe Erweiterung der Bruchpforte. Wegen Collaps des Patienten nur Reposition und Radikaloperation 5 Tage später. Im Verlauf Cystitis. Entlassen auf Wunsch.

Nr. 2174. Schiffer, 68 J. Ein rechtsseitiger zweifaustgrosser Leistenbruch seit 10 Jahren. Später eine linksseitige Leistenhernie hinzugetreten. Herniotomie. Die hyperämische Dünndarmschlinge wird nach Erweiterung der Bruchpforte reponiert. Bassini. Heilung p. p.

Nr. 2328. Werkführer, 49 J. Viele Jahre bestehender, früher schon 2mal eingeklemmt gewesener rechtsseitiger Leistenbruch. Einklemmung seit 20 Stunden. Bruchinhalt: Schwärzlich verfärbte Darmschlingen, die reponiert werden. Ablösung des Bruchsackes vom Samenstrang wegen festen Verwachsungen erschwert. Bassini. Am 10. Tag kleines Hämatom. Am 18. Tag keine Stühle, plötzlich Erbrechen. Keine Peritonitis. Exitus am 20. Tag. Embolische Thrombose der Arteria pulmonalis. Thrombose der Vena epig. dextr. und kleiner Aeste der Vena iliaca dextra.

Nr. 2394. Landwirtssohn, 2 J. Unmittelbar nach der Geburt entstandener rechtsseitiger Leistenbruch; seit 24 Stunden eingeklemmt. Mehrfach Erbrechen. Herniotomie. Gut aussehender Dünndarm wird reponiert. Pfeilernaht. Heilung p. p.

Nr. 2588. Landwirt, 74 J. Rechtsseitige kopfgrosse Leistenhernie seit 42 Jahren, schon 2mal leichte Einklemmung. Jetzt seit 8 Stunden Incarceration. Erbrechen. Taxisversuche vergeblich. Herniotomie. Bruchsackinhalt: Dünn- und Dickdarm. Reposition ohne Eröffnung des Bruchsackes. Dann Abbindung des Bruchsackes. Atrophischer Hoden entfernt. Radikaloperation. Drainage. Am 2. Tag Delirium tremens. Grosses Hämatom, ohne Narkose entfernt. Gegenincision im Scrotum. Weiter glatter Verlauf.

Nr. 2638. Musiker, 19 J. Seit 8. Lebensjahr angeblich stets reponible rechtsseitige Scrotalhernie. Seit 14 Tagen Einklemmung verbunden mit Schmerzen. Kein Erbrechen. Herniotomie. Netzresektion. Bassini ohne Verlagerung des Samenstranges. In den ersten Tagen Temperatursteigerung, dann glatter Verlauf.

Nr. 2687. Fabrikarbeiter, 26 J. Seit Kindheit rechtsseitiger Leistenbruch und Leistenhoden. Seit 6 Stunden ohne bekannte Ursache Einklemmung. Taxisversuch gelingt leicht. Operation verweigert.

II. Schenkelbrüche.

Die 4 Patienten mit 5 freien Schenkelbrüchen wurden sämtlich operiert. 2mal (Nr. 1424, 1509) waren sie mit doppelseitigen Leistenbruchanlagen kompliciert, die auch operiert wurden. Nr. 1424 (Leistenbruch) ist auch hier berücksichtigt.

In 6 Fällen war der Bruch irreponibel, 4mal wurde dabei Netz reseciert, und 2mal (1611, 1520) ein begleitendes Lipom abgetragen. Die 9 incarcerierten Brüche wurden auch alle operiert. Adhärentes Netz wurde 3mal, eine Dünndarmschlinge 1mal reseciert (2312). Im Fall 1715 war die Tube in dem Bruch eingeklemmt. Dieselbe war noch lebensfähig und wurde reponiert.

Gestorben sind keine.

Als Methode der Radikaloperation von Schenkelbrüchen wurde stets die Annähung der Fascia pectinea bezw. des Musculus pectineus an das Poupart'sche Band vorgenommen.

Irreponible Schenkelbrüche 6 (1 M., 5 W).

Nr. 1520. Dienstmädchen, 20 J. Seit ca. 1 Jahr bestehender rechtsseitiger Schenkelbruch. Irreponibel. Wegen Schmerzhaftigkeit Operation erwünscht. Herniotomie. Bruchsack leer, aber mit dicker Fettkapsel umgeben. Radikaloperation. Heilung p. p.

Nr. 1611. Landwirtswitwe, 58 J. Seit 9—10 Jahren rechtsseitiger Bruch. Einmal Einklemmung und Reposition in Narkose. Jetzt nur zum Teil reponibel. Herniotomie. Abtragung eines properitonealen Lipoms und des adhärenten Netzes. Heilung p. p.

Nr. 2719. Seit der Kindheit bestehende, seit 2 Jahren irreponible

rechtsseitige Cruralhernie. Herniotomie. Bruchinhalt: Zusammengeballtes Netz, das reseciert wird. Radikaloperation. Heilung p. p.

Nr. 2583. Landwirtstochter, 23 J. Seit 4 Monaten bestehender rechtsseitiger Schenkelbruch, der stets grösser wird, und irreponibel ist. Bei der Operation ist der Bruchsack leer. Ein properitoneales Lipom wird abgetragen. Radikaloperation. Heilung p. p.

Nr. 952. Witwe, 64 J. Alter linksseitiger Schenkelbruch. Zum Teil reponibel. Bei der Operation wird adhärentes Netz reseciert. Radikaloperation. Tamponade. Geheilt entlassen.

Nr. 631. Zigarrenarbeitersfrau, 53 J. Seit 3½ Jahr bestehende linksseitige, nicht reponible, hühnereigrosse Schenkelhernie. Vor der Radikal-Operation wird ein verwachsener Netzzipfel abgetragen. Heilung p. p.

Incarcerierte Schenkelbrüche 9 (2 M., 7 W.).

Nr. 1452. Landwirtsfrau, 54 J. Alter rechtsseitiger Schenkelbruch. Wiederholt eingeklemmt. Seit 1 Tag irreponible Einklemmung. Sistieren der Flatus. Herniotomie. Im Bruchsack Darmschlinge, die reponiert wird. Radikaloperation. Glatte Heilung.

Nr. 1715. Aufsehersfrau, 40 J. Vor 4 Tagen entstand beim schweren Heben eine linksseitige incarcerierte Hernie. Kein Erbrechen. Winde gingen ab. Herniotomie. Properitoneales Lipom. Im Bruchsack Tube ohne Ovarium. Erweiterung der Bruchpforte. Reposition. Heilung p. p.

Nr. 1905. Frau Josefine D. . ., 65 J. Seit vier Wochen bestehender rechtsseitiger Schenkelbruch. Seit 7 Tagen heftige Leibschmerzen. Viel Erbrechen, angeblich seit 2 Tagen kotig. Sofortige Herniotomie. Starke elastische Einklemmung einer Dünndarmschlinge. Reposition. Radikaloperation. Verlauf glatt.

Nr. 1978. Landwirt, 44 J. Seit 8—10 Jahren ein linksseitiger Schenkelbruch, der seit 4 Tagen Incarcerationserscheinungen zeigt. Herniotomie in Lumbalanästhesie. Abtragen eines durchbluteten Netzzipfels. Tamponade des Peritoneums und Verkleinerung des Schenkelkanals. Heilung.

Nr. 2269. Portiersfrau, 58 J. Schon 10 Jahre bestehender rechtsseitiger Leistenbruch. Irreponibel seit 5 Tagen. Wiederholtes Erbrechen. Herniotomie. Bruchinhalt: 10 cm lange Dünndarmschlinge, die sich nach Erweiterung des Bruchsackkanals erholt. Reposition. Radikaloperation. Drainage der Wunde. Heilung.

Nr. 2312. Taglöhnerswitwe, 67 J. Seit vielen Jahren bestehende linksseitige Schenkelhernie. Eingeklemmt seit 5 Tagen. Winde und Stuhl gingen nicht mehr ab. Abdomen aufgetrieben. Brechreiz. Sofortige Operation. Eingeklemmter Dünndarm gangränös. Resektion von 18 cm Dünndarm. Reposition. Drainage. Heilung.

Nr. 2350. Landwirt, 74 J. Eintägige Einklemmung eines seit 12 Jahren bestehenden rechtsseitigen Schenkelbruches. Erbrechen. Wegen Lungenemphysem und Arteriosklerose Operation in Lokalanästhesie (2 % Novo-

cain). Eine blaurote hyperämische Dünndarmschlinge wird zurückgebracht. Radikaloperation. Heilung ohne Störung.

Nr. 2381. Zahnärztin, 54 J. Alte rechtsseitige Schenkelhernie, die öfter eingeklemmt war, aber stets zurückgebracht werden konnte. Feste Einklemmung seit 3 × 24 Stunden. Einigemal Erbrechen. Herniotomie. Gangränöses Netz wird abgetragen. Beendigung der Radikaloperation. Drainage.

Nr. 2425. Monatsfrau, 56 J. Vor 3 Tagen wurden zuerst Schmerzen in der rechten Schenkelbeuge bemerkt. Kein Erbrechen. Stuhlgang. Incarcerierte Schenkelhernie rechts. Bei der Operation wird ein retrograde incarceriertes Netzstück abgetragen. Radikaloperation. Heilung.

III. Epigastrische Hernien (6 M., 1 W.).

6 von den 7 Fällen gelangten zur Operation. Nr. 751 verweigert. In einem Fall (1136) bestand neben der epigastrischen Hernie noch eine Leistenhernie. Ein ausgebildeter Bruchsack fand sich nur bei 5 der 6 operierten Fällen. Im Fall 1276 konnte die Durchtrittsstelle nicht gefunden werden, daher Omphalektomie. 3mal ein properitoneales Lipom. Ein Stück Netz wurde nur im Fall 2325 reseciert. Fall 1327 war eine Recidivoperation. Die Operation bestand zumeist in Exstirpation des Bruchsackes bezw. auch des Lipoms, querer Vernähung des Bauchfells mit darauffolgender dachziegelförmiger Vereinigung der Fascie, dann Etagenaht. Seide.

Nr. 751. Schiffer, 32. J. Sturz auf die linke Brustseite. Bei der nachfolgenden ärztlichen Untersuchung wurde eine kleine epigastrische Hernie konstatiert. In der Klinik über das Wesen der Krankheit aufgeklärt, verweigert der Patient die Operation.

Nr. 935. Werkführer, 39 J. Vor 1 Monat überhoben. Im Anschluss daran Schmerzen in der Oberbauchgegend. Irreponible epigastr. Hernie (pflaumengross). Radikaloperation. Exstirpation des properitonealen Lipoms und Abtragung des Bruchsackes. Heilung p. p.

Nr. 1136. Steinbrecher, 28 J. Nach Unfall vor 4 Jahren Hernia inguinalis ext. dextra. Hernia epigastrica. Druckgefühl in der Magengegend seit 4 Wochen. Reponibel. Erst Bassini rechts, dann Radikaloperation der epigastrischen Hernie mit 2 Matratzennähten. Verlauf durch eine Wanderpneumonie gestört. Leichte Eiterung an der epig. Hernie. Geheilt entlassen.

Nr. 1276. Taglöhner, 23 J. Seit 1 Jahr Magenbeschwerden, häufiges Erbrechen. Erbsengrosses derbes Knötchen oberhalb des Nabels, das nicht reponibel ist. Bei der Operation konnte die kleine Durchtrittsstelle nicht gefunden werden. Omphalektomie. Heilung p. p. Beschwerdefrei entlassen.

Nr. 1327. Kettenschmied, 35 J. Pat. wurde in der hiesigen Klinik

vor 2 Jahren wegen epigastrischer Hernie operiert. Bis vor 4 Wochen beschwerdefrei. Damals im Anschluss an schweres Heben Schmerz, der seither anhält. Die Freilegung ergiebt eine kleine Dehiscenz der Fascie, darin ein properitoneales Lipom. Abtragung desselben und Schluss der Oeffnung. Heilung.

Nr. 1619. Maurer, 45 J. Seit etwa 4 Monaten bestehende wallnussgrosse Hernia epigastrica. Partiell reponibel. Operation. In der Medianlinie eine kleine Fasciendehiscenz, aus der ein kleines properitoneales Lipom hervorragte. Abtragung des letzteren. Dachziegelförmiger Schluss des Fascienschnittes.

Nr. 2325. Fabrikarbeiter, 36 J. Vor 1 Woche beim Heben einer Last entstandene Hernia epigastr. Reponibel. Radikaloperation. Bruchinhalt: Netz, das reseciert wird. Exstirpation eines properitonealen Lipoms.

IV. Nabelhernien 9 (4 M., 5 W.).

Bei sämtlichen 9 Fällen wurde eine Radikaloperation ausgeführt. 4mal ist der Bruch kongenital entstanden. In einem Fall (1088) Incarceration, deshalb Darm- und Netzresektion. Auch im Fall 1445 Abtragung eines adhärenten Netzzipfels. In 2 Fällen (1445, 2652) war der Verlauf kompliciert durch langdauernde Eiterungen.

Nr. 1088. Landwirtsfrau, 59 J. Seit 7—8 Jahren bestehender, seit 24 Stunden eingeklemmter Nabelbruch. Erbrechen. Bruch 2 Faust gross. Operation. Zahlreiche Divertikel im Bruch. Bruchinhalt: Grosses, teilweise missfarbiges Netzstück, und ein ca. 20 cm langes gangränöses Darmstück. Netz und Darmresektion. Bruchsack und überflüssige Haut exstirpiert. Radikaloperation. Geheilt mit Leibbinde entlassen.

V. Postoperative Bauchbrüche 9 (4 M., 5 W.).

In Fall 2585 nach Radikaloperation von Extrauterinschwangerschaft; 1028, 2480 nach Gallensteinoperationen. In den übrigen Fällen (174, 218, 261, 1250, 1975, 2562) nach Appendixoperationen.

Nr. 174. Steinhauer, 32 J. Im Anschluss an eine vor ca. 8 Jahren ausgeführte Appendektomie entstandener Bauchbruch. Oefters Stuhlbeschwerden. Operation: Umschneidung der alten Narbe und Loslösung der ausgedehnten Netzadhäsionen. Bauchdeckenschichten in Etagen genäht. Geheilt entlassen.

Nr. 218. Kaufmannskind, 7 J. Vor 3 Monaten Operation in der hiesigen Klinik wegen Appendicitis mit allgemeiner Peritonitis. Flankenschnitte beiderseits. Heilung mit ektatischen Narben rechts und links. Operation in zwei Sitzungen. Erst links dann rechts. Elliptische Umschneidung der Narbe und Lösung von Netz und Darmadhäsionen. Isolierung der einzelnen Schichten. Etagennaht. Heilung p. p.

Nr. 261. Wirtstochter, 26 J. Vor ca. 3 Jahren zweimal Incision (auswärts) wegen Appendicitis mit Abscessbildung. Offene Wundbehandlung. Seit ca. 1 Jahr Hervorwölbung der Narbe. Bruch fast kindskopfgross. Operation: Umschneidung der Narbe. Auslösung des Bruchsackes und Abtragung des adhärenten Netzes. Der noch vorhandene Wurmfortsatz wird ligiert und exstirpiert. Dachziegelförmige Deckung der Lücke mit den einzelnen isolierten Schichten. Glatte Heilung.

Nr. 1028. Fabrikarbeitersfrau, 39 J. Im Jahre 1902 Nephropexie, im Jahre 1903 Cholecystostomie mit Drainage der Gallenblase. $^3/_4$ Jahr nach der letzten Operation Bauchbruch (kleinapfelgross). Die Narbe der ersten Operation ist noch fest. Operation: Freilegung der Bruchöffnung und Vernähung in 3 Etagen. Wundverlauf glatt. Beschwerden nicht ganz gehoben bei der Entlassung.

Nr. 1250. Dienstmädchen, 21 J. Vor ca. $3^1/_2$ Jahren Appendektomie mit Sekundärnaht (Catgutetagen). Bruch vor zwei Jahren beim schweren Heben an der Narbenstelle entstanden. Jetzt bis Wallnussgrösse angewachsen. Operation: Resektion des angewachsenen Netzes. Etagennaht mit Seide. Glatte Heilung. Leibbinde.

Nr. 1975. Bahnarbeitersgattin, 31 J. Vor $^3/_4$ Jahr wegen akuter Appendicitis Appendektomie. Tamponade der Wundhöhle wegen Temperatursteigerung. Seit 8 Wochen kleine Dehiscenz der Narbe. Radikaloperation nach Lösung der minimalen Netzverwachsungen. Heilung.

Nr. 2480. Werkmeister, 50 J. Vor 1 Jahr Cholecystektomie wegen Steinen. Cysticusdrainage und Tamponade der Wunde. Bald nach der Entlassung Auftreten eines Bauchbruches in der Narbe. Narbe 20 $\times$ 4 cm. Beim Anspannen der Bauchdecken ist die Vorwölbung fast kopfgross. Operation: Excision der Narbe und Etagennaht des Muskelfascienspaltes ohne Eröffnung des Peritoneums. Glatte Wundheilung.

Nr. 2562. Krankenwärter, 25 J. Vor 5 Jahren auswärts Appendektomie mit offener Wundbehandlung. Seit 7 Tagen Bruch im Narbenbereich entstanden nach schwerem Heben. Operation: Excision der Hautnarbe. Einstülpung des kleinen Bruchsackes ohne Eröffnung des Peritoneums. Vernähung der verschiedenen Schichten in Etagen.

Nr. 2585. Seifensiedersfrau, 40 J. Im Anschluss an eine vor 2 Jahren operierte Extrauteringravidität entstandener zweifaustgrosser Bauchbruch. Damals wurde wegen Verdacht auf Appendicitis erst ein Pararectalschnitt gemacht, nachher ein Medianschnitt. Operation: Umschneidung des Bruches. Eine adhärente Dünndarmschlinge wird wegen zu grosser Schwierigkeit nicht gelöst. Peritonealnaht. Vernähung der Mm. recti nach Gersuny. Glatte Heilung.

Recidivoperationen (7 Fälle: 7 M.).

Sie betreffen 6 Leistenhernien und 1 epigastrisches Hernienrecidiv und waren entstanden 1 Monat bis 5 Jahre nach der ersten

Operation. Fall 2411 zweites Recidiv. Alle wurden nach Bassini operiert. 1 mal gleichzeitig Kastration.

Nr. 271. Landwirt, 59 J. Vor 1 Jahr Radikaloperation eines rechtsseitigen Scrotalbruches. Im Verlauf Bronchitis. Bald Recidiv, jetzt zweifaustgross. Operation. Samenstrang dünn. Im Bruchsack befinden sich Coecum und Ileum fest mit einander verwachsen. Ebenso Mesenterium mit Bruchsack innig verbacken. Resektion des Bruchsackes soweit es möglich ist, Catgutknopfnähte. Reposition. Bassini. Mit Bruchband geheilt entlassen.

Nr. 658. Fabrikarbeiter, 20 J. Vor 1 Jahr rechtsseitiger Bassini. Damals leichte Operation, glatter Verlauf. Seit 4 Monaten Recidiv. Recidivbruch reponibel. Radikaloperation nach Bassini, nach Auslösung und Abtragung des sehr dünnen Bruchsackes.

Nr. 1096. Landwirt, 22 J. Vor 1 Monat linksseitiger Bassini, und wegen Leistenbruchanlage rechts Pfeilernaht. Die Pfeilernaht hat nichts genutzt, daher hühnereigrosse Leistenhernie. Jetzt auch rechts Radikaloperation nach Bassini. Heilung p. p.

Nr. 1327. Vgl. unter epigastr. Hernien Nr. 1327.

Nr. 623. Händler, 46 J. Vor 2 Jahren rechtsseitige Inguinalhernie auswärts operiert. Heilung angeblich p. p. 14 Tage nach der Entlassung sollte sich an der Narbe eine Fistel gebildet haben. Ausheilung. Kurz darnach trat der Bruch von neuem auf. Recidivbruch zweifaustgross. Operation. Bruchsack ausgefüllt mit Dünndarmschlingen, die reponiert werden. Kastration. Bassini. Heilung p. p.

Nr. 2411. Dienstknecht, 26 J. Rechtsseitig schon 2mal operiert wegen Leistenhernie bezw. Hernienrecidiv, zuletzt vor ca. $1^1/_2$ Jahr. Kurz nach der zweiten Operation Auftreten eines neuen Recidivs. Muskel-Fascien-Diastase im Narbenbereich. Excision der alten Narbe. Isolierung der Externusaponeurose sowie des Samenstranges. Bassini. Heilung p. p.

Nr. 2479. Hausbursche, 28 J. Vor 5 Jahren auswärts wegen linksseitigem Leistenbruch operiert. Damals angeblich Abscedierung der Wunde. Recidiv seit 1 Jahr. Jetzt gänseeigrosser reponibler Bruch. Operation. Unterhautzellgewebe stark narbig verändert. Nach Auslösung der Schichten Bassini. Heilung p. p.

Varia 4 (2 M., 2 W.).

Nr. 276. M. Fadenfistel nach Bassini.

Nr. 1047. Landwirtsfrau, 61 J. Seit dem 8. Lebensjahr ein Bauchbruch, der stetig gewachsen ist. Seit 15 Jahren irreponibel. Seit 2 Wochen besteht ein Geschwür am untersten Teil des Bruches. Beim Reinigen des Geschwürs lässt sich senkrecht aus der Tiefe ein Besenreis herausziehen. Der Bruch izt mannskopfgross. Der Nabel befindet sich an den unteren herabhängenden Partien des Bruchsackes. Nach Reinigung des Geschwürs auf Wunsch unoperiert entlassen.

Nr. 1205. Händler, 42 J. Pat. hat sich wiederholt überhoben. Ständige Schmerzen und Druck in der linken Unterbauchgegend. Daselbst eine undeutliche ca. 4 cm lange Dehiscenz in den tieferen Lagen der Bauchwand. Unoperiert entlassen.

Nr. 1629. Privatiersfrau, 44 J. Seit 14 Jahren nach einer Entbindung eine rechtsseitige zum Teil reponible Hernia suprainguinalis. Beim Hervortreten des Bruches Schmerzanfälle, Verdauungsbeschwerden und vermehrter Urindrang. Operation: Nach Spaltung der Fascie des Obliq. externus in der Linea Spigelii ein subfasciales Lipom mit flaschenförmigem Bruchsack, der durch einen Spalt zwischen dem Rande des Rectus abdominis und Obliq. ex. retrofascial in Daumenlänge hervortritt. Im Bruchsackhals nach unten zu ein strangförmiger Körper, wahrscheinlich Lig. teres. Abtragung des Bruchsackes. Annähung des Rectus abdominis an das Poupart'sche Band. Darüber Fascien, Hautnaht. Glatte Heilung. Ohne Beschwerden entlassen.

G. Erkrankungen der Leber, der Gallenwege und des Pankreas.

(Bearbeitet von Privatdocent Dr. Arnsperger.)

Im Ganzen kamen 92 Fälle zur Beobachtung, also etwas weniger als im Vorjahr (104).

Von diesen wurden 21 nicht operiert, davon kamen 2 zum Exitus; eine moribund eingelieferte Frau starb an Peritonitis nach Perforation eines Cysticussteines; ein Kind mit Angiosarkom der Leber starb am Abend der Einlieferung.

An den 72 operierten Patienten wurden 74 Operationen ausgeführt; davon starben 11. Davon entfallen 6 auf inoperable Carcinome und Sarkome der Gallenblase, des Pankreas und der Leber, so dass auf 63 Gallensteinoperationen ohne Carcinom 5 Todesfälle kommen, also ca. 7,9%. 2 unter den Sektionen aufgeführten Fälle (Nr. 84, 85) sind im Jahresbericht 1905 erwähnt.

Von diesen letzteren Todesfällen betrafen 3 Fälle von akutem Empyem der Gallenblase und Choledochusstein, die schon in schwer septischem Zustand eingeliefert wurden. 1 Patientin bekam im Anschluss an eine Cholecystektomie und Hepaticusdrainage wegen Choledochusstein eine Nachblutung aus der Arteria cystica und nach der Relaparotomie und Ligatur Abscesse an der Ligaturstelle und starb an mehrfachen Senkungen der Eiterung $2^1/_2$ Monate nach der ersten Operation. 1 Fall von Perforation der Gallenblase starb wenige Tage nach der Operation.

Die vorgenommenen 74 Operationen verteilen sich folgendermassen (die eingeklammerten Zahlen bedeuten die Fälle des Jahres 1905):

Laparotomie bei Perforation der Gallenblase	1	(1 †)	
Laparotomie bei Leberruptur und Cholecystektomie	1		
Abscessincisionen	4	(2 †)	(4)
Cholecystendyse und Omphalektomie . .	1		
Cholecystostomie	9	(1 †)	(21)
Cholecystektomie	16		(24)
Hepaticusdrainage	2		(3)
Hepaticusdrainage und Cholecystostomie .	2		(8)
Hepaticusdrainage und Cholecystektomie .	17	(4 †)	(11)
Cysticusdrainage und Cholecystostomie . .	1		(1)
Cholecystostomie und Gastroenterostomie .	1		(1)
Cholecystostomie und Appendektomie . .	1		(2)
Choledocho-Duodenostomie und Cholecystostomie	1		
Cholecystogastrostomie	1	(1 †)	
Probelaparotomien	5	(2 †)	(5)
Einnähung einer Pankreascyste . . .	1		
Cholecystolysis und transperit. Nephropexie .	1		
	74	(11 †).	

Bemerkenswert ist der weitere Rückgang der Cholecystostomien, von denen wir immer mehr abkommen, während wir die Indikation für die Ektomie immer weiter ziehen. In letzter Zeit bedienten wir uns fast ausschliesslich des Kehr'schen Wellenschnittes, da die Pararectal- und Mesorectalschnitte sehr häufig zu Bauchhernien Veranlassung gaben; auch wurde in letzter Zeit ausschliesslich die Bauchnaht in 3 Etagen angewandt. Die Ligaturfäden des Cysticus und Choledochus liessen wir manchmal lang, sind aber auch davon abgekommen, nachdem wir mehrfach eine lange verzögerte Abstossung des Fadens und durch diesen unterhaltene Fisteleiterung beobachteten. Die Tamponade und meist auch Drainage nach der Cholecystektomie und Ligatur des Cysticus haben wir beibehalten und sehen damit sehr gute Erfolge. Hervorzuheben ist wieder die grosse Zahl der Choledochussteine ohne Icterus, sowie die rasche Heilung einzelner Fälle von sehr lange bestehendem Choledochusstein. Weiter machen wir aufmerksam auf den unten beschriebenen Fall von möglicherweise echtem Steinrecidiv nach früherer Cholecystostomie (Nr. 732). —

A. Nicht operierte Fälle (ohne Carcinome! 13 Fälle: 4 M., 9 W., 1 †).

1. Unklare Fälle (5 Fälle: 4 M., 1 W.).

In 2 Fällen bestand Verdacht auf Gallensteine, ohne dass eine andere Natur des Leidens mit Sicherheit ausgeschlossen werden

konnte (Nr. 263, 1727). In zwei weiteren Fällen bestanden Stuhlbeschwerden und Schmerzen nach früheren Gallensteinoperationen; dieselben wurden konservativ behandelt, da für zurückgebliebene Steine kein Anhaltspunkt vorlag (Nr. 2216, 1145).

1 Fall von funktionellem Icterus infolge organischer Lebererkrankung kam zur Beobachtung:

Nr. 1527/1906. A. K., 25j. Fabrikarbeiter. Seit dem 6. Lebensjahr Icterus in wechselnder Intensität, niemals eigentliche Anfälle. Mehrere Kuren waren erfolglos. Leber und Milz vergrössert. Deutlicher Icterus. Stuhlgang intensiv braun gefärbt; im Urin viel Urobilin und Urobilinogen, kein Bilirubin. Gallenblase nicht fühlbar. Da die Diagnose auf funktionellen Icterus infolge organischer Lebererkrankung (vielleicht Lues congenita) gestellt wurde, wurde von einer Operation abgesehen und zuerst Jodkali gegeben, später, als dieses nicht ertragen wurde, eine Schmierkur eingeleitet. Wesentliche Besserung. (Ausführlich veröffentlicht bei L. Arnsperger, Zur Differentialdiagnose des Icterus. Bruns' Beiträge zur klin. Chir. Bd. 52. II. 1. Festschrift für V. Czerny.)

Nr. 1726. 38j. M. Lebercirrhose und Ascites zur med. Klinik verlegt. 1 M.

2. Sichere Gallensteinfälle (7 Fälle: 5 W., 2 M., 1 †).

4 Fälle von Hydrops der Gallenblase, bezw. Cholecystitis verweigerten die Operation. Bei einem gingen auf eine Abführkur 23 Steine ab (Nr. 565, 1168, 1249). 1 Fall kam im Kolikanfall herein, verweigerte aber nach Abklingen des Anfalles die Operation (2605). 1 Fall von schwerstem Icterus mit häufigen Attacken verweigerte die dringend empfohlene Operation (Nr. 1227). 1 Fall von diffuser eitriger Peritonitis nach Gallenblasenperforation wurde moribund eingeliefert und nicht mehr operiert. Bei der Obduktion fand sich ein eingekeilter Cysticusstein mit Drucknekrose der Cysticuswandung, eitriger Cholangitis und Hepatitis parenchymatosa des linken Leberlappens; lokale eitrig-fibrinöse Peritonitis (Nr. 770). (Sektionsprotokoll Nr. 86.)

B. Operierte Fälle (73 Fälle: 10 †).

I. Verschiedenes (3 W., 1 M.).

1. Hepatoptose, Enteroptose ohne Steinbildung.

Nr. 260/1906. 36j. Frau. Früher Kurettement wegen Endometritis. Schmerzen in der Gallenblasengegend, Schnürleber, in der Gallenblase keine Steine. Cholecystostomie. Galle zäh, dick. Suspension und dadurch Fixation der Leber. Heilung.

2. Leberruptur.

Nr. 1597. 40j. W. Ueberfahrung durch ein Lastfuhrwerk über den

Bauch. Kollabiert, mit grosser Druckempfindlichkeit des Abdomens, namentlich rechts oben, und Dämpfung in beiden Lumbalgegenden eingeliefert. Geringe Auftreibung. Sofort Laparotomie. Reichlich Blut im Abdomen. Ruptur des Lobus quadratus. Mikuliczstamponade. Gallenblase mit Steinen gefüllt. Exstirpation. Heilung. Entlassung nach 21 Tagen.

3. Adhäsionslösung nach früherer Gallensteinoperation und transperitoneale Nephropexie nach Marwedel.

Nr. 2470. 35j. W. Hysterica schon wegen Gallensteinen operiert. — Diagn.: Adhäsionsbeschwerden. Rechtsseitige Wanderniere. Relaparotomie. Zahlreiche Adhäsionen. Fixation der Niere vom Abdomen aus nach Marwedel.

4. Pankreascyste. Einnähung.

Nr. 200. 58j. M. Wiederholt magenkrank. Seit 3 Monaten bemerkt Pat. eine rasch wachsende Anschwellung im Epigastrium. Keine Störungen von Seite des Darmkanals. Abmagerung. Urin ohne patholog. Bestandteile. Punktion des Tumors: bräunliche Flüssigkeit. — Diagnose: Leber- oder Pankreascyste. Laparotomie: Pankreascyste der Bauchwand anliegend, das Ligament. hepato-gastric. vorwölbend. Einnähen der Cyste in den oberen Wundwinkel. Punktion. Entleerung von 2 l Flüssigkeit. Glatte Heilung.

II. Gallensteine (59 Fälle: 4 †).

1. Abscessincisionen (2 W., 1 †).

Nr. 1337. 47j. Frau. Mehrfache Gallensteinanfälle, seit einigen Wochen schwerkrank. Gallenblase vergrössert, mit der Bauchdecke verwachsen. 13. VI. Incision der Jauchehöhle. Cholecystitis necroticans. Mehrere Steine. Tamponade. Nach 3 Tagen Duodenalfistel. Fistelnaht, dann Gastroenterostomie ohne Erfolg. 3. VII. † in grösster Schwäche.

Nr. 2428. 44j. Frau. Seit 11 Jahren Gallensteinanfälle. Leber vergrössert, mit Därmen verwachsen. 7. XI. Incision eines pericholecystitischen Abscesses, Gallenblase darin aufgegangen, grosse Gangränfetzen in dem Abscess. Drainage. Heilung.

Nr. 2402. 58j. M. Mit Perforationsperitonitis nach Gallenblasenekrose eingeliefert. Cholecystostomie. † 11 Tage nach der Operation. (Sektionsprotokoll Nr. 91.)

2. Cholecystendyse und Omphalektomie (1 W.).

Nr. 1751. 42j. Frau. Seit 5 Monaten heftige Gallensteinattacken, mannsfaustgrosser Nabelbruch. 30. VII. Omphalektomie mit Netzresektion. Cholecystotomie, wallnussgrosser Solitärstein. Cholecystendyse. Radikaloperation der Nabelhernie. Glatte Heilung.

3. Cholecystostomie (7 W.).

In 6 Fällen, bei denen die Gallenblasenwandung nicht erheblich verändert war, und sich nicht zu viele kleine Steine fanden (3 mal bestanden Solitärsteine), wurde die einfache Suspension und Drainage mit Pararectalschnitt ausgeführt. Alle heilten glatt (Nr. 179, 360, 955, 975, 1063, 1064).

1 Fall kam wegen übersehenen Choledochussteines erneut zur Operation:

Nr. 590. O. M. 30j. Näherin. Seit 1 1/2 Jahren Gallensteinkoliken, ab und zu mit Icterus. Gallenblase fühlbar. 2. III. Cholecystostomie. 4 Steine in der Gallenblase. Glatte Heilung. Wiedereintritt: I. XII. 06. Seit 14 Tagen wieder schwere Anfälle, seit 3 Tagen starke Gelbsucht. 3. XII. Extraktion eines haselnussgrossen Choledochussteines, dicht an der Papille. Drainage der Gallenblase ohne Suspension. Glatte Heilung; aber Narkosenlähmung beider Arme, die r. zurückgeht, links trotz Faradisation bleibt.

Cholecystostomie und Gastroenterostomie (1 W.).

Nr. 1692. 35j. Frau. Früher Symptome von Magengeschwür. Seit einiger Zeit Schmerzen in der Gallenblasengegend. Galliges Erbrechen. 23. VII. Operation: Magen stark dilatiert, Ulcusnarbe am Pylorus. Gallenblase verwachsen, enthält dicke Galle. Beide Nieren tiefstehend. Gastroenterostomie mit Murphyknopf. Cholecystostomie. Glatte Heilung.

Cholecystostomie und Appendektomie (1 W.).

Nr. 2464. 52j. Frau. Seit August 1906 Anfälle von Schmerzen, anfangs als Blinddarmentzündung, später als Gallensteine gedeutet. Magen dilatiert. 15. XI. Schnürleberlappen. Gallenblase gross, verwachsen, enthält keine Steine. Appendix lang, mit eingedicktem Kot gefüllt. Cholecystostomie, Appendektomie. Glatte Heilung.

4. Cholecystektomie (16 Fälle: 15 W., 1 M., 0 †).

6 Ektomien bei Hydrops der Gallenblase und Cysticusstein oder Steinen in der Gallenblase heilten ohne erhebliche Komplikationen. Der Cysticus wurde stets einfach ligiert. Mehrfach floss nachher doch noch Galle ab. Es wurde stets tamponiert, manchmal die Wunde auch drainiert (Nr. 159, 384, 888, 1303, 2146, 2501).

1 Fall von Gallensteinen mit tuberkulöser Peritonitis kam zur Beobachtung. Die Gallenblase wurde exstirpiert, der Ascites abgelassen. Heilung (Nr. 361).

4 Fälle von akutem Empyem der Gallenblase, davon einer mit beginnender Peritonitis kamen zur Operation und wurden durch Exstirpation der Gallenblase geheilt. (3 weitere Fälle von akutem

Empyem der Gallenblase, die durch Choledochussteine und Cholangitis kompliciert waren, siehe unter Cholecystektomie und Hepaticusdrainage.)

2 der Empyeme waren puerperalen Ursprunges. Bei allen kam es trotz Ligatur des Cysticus vorübergehend zur Gallenfistel. Alle kamen zur Heilung (Nr. 1372, 1760, 1838, 1980).

In 4 Fällen von chronischem Empyem der Gallenblase meist mit starken Verwachsungen wurde die einfache Cholecystektomie ohne Drainage der Gallenwege ausgeführt. Alle heilten glatt (Nr. 148, 482, 602, 978).

1 Fall kam zweimal zur Operation:

Nr. 1494, 1939. 41j. Frau. Vor 4 Wochen erste Gallensteinattacke mit Icterus, seither drei schwere Anfälle. 28. VI. Pararectalschnitt. Gallenblase auf das 4fache vergrössert. Cysticusstein. Cholecystektomie. Heilung nach schwerer Bronchopneumonie. Wiedereintritt 25. VIII. 06. Kolikartige Schmerzen. Leichter Icterus. Fieber. Zunächst Incision eines dicht unter der Narbe liegenden Abscesses, galliger Eiter. Nach 3 Tagen neue Schmerzen, hohes Fieber. 3. IX. Relaparotomie. Am Cysticusstumpf, der noch 3 cm lang ist, findet sich ein Abscess. Der noch vorhandene Cysticus wird reseciert, der Choledochus eröffnet. Kein Stein. Hepaticusdrainage. In dem resecierten Cysticusstumpf fand sich eine dicke, in dem Lumen frei flottierende Seidenligatur, als Ursache der Anfälle. Glatte Heilung.

5. Choledochotomie ohne Operation an der Gallenblase (1 M.).

Nr. 637. 36j. Bergmann. Seit Mai 1905 anfallsweise Schmerzen in der Gallenblasengegend, Icterus seit Juni 1905, also über $^3/_4$ Jahre!! Leber vergrössert, im r. Epigastrium Druckschmerzhaftigkeit. Hochgradiger Icterus. 8. III. 06 Operation: Im Choledochus, oberhalb der Papilla Vateri und im rechten Hepaticus je ein nussgrosser eingekeilter Stein. Choledochotomie, Hepaticusdrainage. Gallenblase und Cysticus geschrumpft, werden in Ruhe gelassen. Verlauf ohne Störung. 31. III. mit geschlossener Wunde entlassen. Icterus verschwunden, Stuhlgang gefärbt. Vorzügliche Erholung trotz des lange bestehenden Icterus!

6. Choledochotomie, Cholecystostomie und Hepaticusdrainage (1 W.).

Nr. 1711. 55j. Frau. Seit $^1/_4$ Jahr häufig schwere Gallensteinanfälle, zeitweise mit Icterus und Schüttelfrösten. Leichter Icterus, starker Druckschmerz in der Gallenblasengegend. 25. VII. Operation: Gallenblase klein, enthält 4 Steine, im Choledochus 1 bohnengrosser Stein durch Choledochotomie entfernt. Hepaticusdrainage. Cholecystostomie. Heilung nach langem Gallenfluss.

7. Choledochotomie, Hepaticusdrainage und Cholecystektomie (16 Fälle: 2 M., 14 W., 3 †).

In 5 Fällen von chronischer recidivierender Cholelithiasis wurde die meist geschrumpfte, Eiter enthaltende, verwachsene Gallenblase exstirpiert, der Choledochus eröffnet und die Hepaticusdrainage angeschlossen. In allen diesen Fällen fand sich im Choledochus kein Stein mehr.

1 Fall machte eine schwere Pneumonie durch, sonst heilten alle glatt (Nr. 621, 1316, 1592, 1761, 2332).

In 3 weiteren Fällen fanden sich neben Steinen und Empyem der Gallenblase noch Steine im Choledochus. Sie wurden durch Choledochotomie entfernt und die Hepaticusdrainage gemacht. Alle kamen zur Heilung (Nr. 1587, 1890, 2254). In 2 dieser Fälle bestand trotz der Choledochussteine kein Icterus.

1 Fall ist durch die lange Dauer des Icterus und die rasche Rekonvalescenz bemerkenswert.

Nr. 665. 36 j. Frau. Seit Juni 1905 heftige Gallensteinattacken, seit Juli 1905 Icterus, an Intensität wechselnd. 14. III. 06 Operation: Gallenblase schlaff, klein, verwachsen, wird exstirpiert; im Choledochus, der enorm erweitert ist, 35 Steine, ein Verschlussstein in der Papilla Vateri, Hepaticusdrainage. Glatte fieberlose Heilung. 9. IV. entlassen.

In 1 Fall wurde wegen Verwachsungen mit dem Duodenum und Magendilatation eine Gastroenterostomie zugleich mit der Cholecystektomie und Hepaticusdrainage ausgeführt:

Nr. 1304. 29 j. Landwirtsfrau. Vor 1½ Jahren erster Anfall mit leichtem Icterus; vor 1 Jahre neuer Anfall, damals wegen Verdachts auf perityphlitischen Abscess operiert; es fand sich eine stark erweiterte Gallenblase, Einnähung ohne Eröffnung. In letzter Zeit wieder neue Anfälle. 7. VI. 06. Medianschnitt. Gallenblase verwachsen, klein, an der alten Operationsstelle adhärent. Exstirpation der Gallenblase; im Choledochus haselnussgrosser runder Stein. Choledochus mit Duodenum breit verwachsen, deshalb nach der Hepaticusdrainage noch Gastroenterostomie posterior mit Murphyknopf. Glatte Heilung.

In 1 Fall war auswärts die Cholecystostomie gemacht worden im Jahr 1897. Seit 1904 wieder Schmerzanfälle. Im Cysticus fand sich ein beweglicher runder Stein; Choledochus wird incidiert, drainiert, ist frei von Steinen. Glatte Heilung. Echtes Recidiv? (Nr. 732).

In 1 Fall fand sich eine kleinfingergrosse Gallenblasencolonfistel. Durchtrennung. Darmnaht in 2 Etagen. Chole-

cystektomie, Hepaticusdrainage. Weder in Gallenblase, noch im Choledochus fand sich ein Stein. Pankreaskopf verdickt. Es waren heftige Anfälle mit Icterus und Fieber vorangegangen. Cholangitis? (Nr. 1226).

1 Fall kam zum Exitus.

Nr. 1837. M. W., 31 J. Seit kurzer Zeit Schmerzattacken in der r. Oberbauchgegend. Aufnahme im Anfall. Icterus. Fieber. Operation ergiebt in Gallenblase trübe, eitrige Galle; im erweiterten Choledochus ein kleiner Stein. Hepaticusdrainage. Cholecystektomie. Anfangs glatter Verlauf. Am 14. Tage schwere Nachblutung. Relaparotomie. Abscess am Cysticusstumpf. Blutung aus der Arteria cystica. Umstechung. Darnach Erholung, aber hohes Fieber; noch mehrfache Abscessincisionen. Die Abscesse senken sich gegen die Lumbalgegend und das Becken zu. † an zunehmender Schwäche infolge der Eiterung. Operationswunden an den Gallenwegen vollkommen verheilt. (Sektionsprotokoll Nr. 90.)

Bei 3 Fällen von akutem Empyem der Gallenblase mit beginnender Peritonitis wurde die Cholecystektomie und Hepaticusdrainage gemacht. 2 kamen nach wenigen Tagen zum Exitus.

Nr. 984. 63j. Landwirtsfrau. Seit 8 Tagen Leibschmerzen, Erbrechen, seit vielen Jahren „Magenkrämpfe". Schwer kranker Zustand. Facies peritonitica. Starke Bauchmuskelspannung rechts oben. Deutlicher Icterus. 28. IV. Sofortige Operation: Pericholecystitischer Abscess. Gallenblase in Verwachsungen begraben. Choledochus daumendick, enthält stinkende, eitrige Galle, nussgrossen weichen Stein. Ausspülung der Gallenwege. Hepaticusdrainage. — Anat. Diagn.: Akute septische Cholangitis. Beginnende Peritonitis. Anfangs noch septischer Zustand, dann Heilung. 3. VI. entlassen in Wohlbefinden. Nach einigen Wochen zu Hause Exitus e causa ignota.

Nr. 1681. 29j. Strassenwart. Seit 3 Wochen heftige Kolikanfälle mit Erbrechen und Icterus. Schwer kranker Patient. Ascites. Meteorismus; in beiden Pleurahöhlen Exsudat. Leber und Milz vergrössert. Icterus. Bilirubin im Urin. — Klin. Diagn.: Pylephlebitischer Abscess? Choledochusstein? Auf Abführen heftige Schmerzen, Meteorismus; daher 23. VII. 06 Operation: Medianschnitt. 1 Liter galliger Ascites, Gallenblase stark in hyperämische Verwachsungen eingebettet, enthält Eiter und Steine. Cholecystektomie. Choledochus, über daumendick, enthält einen wallnussgrossen, tonnenförmigen Stein, der durch nekrotische Wandung zur Extraktion kam. Hepaticusdrainage. Pankreaskopf stark verdickt. Trotz Analeptica, offener Wundbehandlung trat am 25. VII. der Exitus ein. — Sektion: Keine diffuse Peritonitis. Blut im Magen. Lebercirrhose. Oesophagusvaricen. Das eingenähte Drainrohr liegt nicht

im Choledochus, sondern im Hals der Gallenblase. Es war auch keine Galle abgelaufen. (Sektionsprotokoll Nr. 87.)

Nr. 2263. 61 j. Landwirtsfrau. 1882 Schmerzanfälle in der Gallenblasengegend und Icterus; seitdem gesund. Vor 5 Tagen heftige Schmerzen in der r. Leibseite, dauernd. Schwer kranke Frau. Subikterische Hautfarbe. Starke Bauchmuskelspannung und schmerzhafte birngrosse Gallenblase fühlbar. — Klin. Diagn.: Empyem der Gallenblase. Pericholecystitis, beginnende Peritonitis. Sofortige Operation. 11. X. 06 dünnes eitriges Exsudat im Peritoneum, besonders subphrenisch. Birngrosse, eitrig belegte Gallenblase wird exstirpiert. Choledochotomie. 1 erbsengrosser Stein extrahiert; im Hepaticus dicker, galliger Eiter. Hepaticusdrainage. Ausgedehnte Tamponade. Anfangs Erholung. Vom 3. Tage ab schwere Pneumonie. † 15. X. — Sektion: 4 übersehene Choledochussteine. Ausgedehnte Pneumonie mit eitriger Einschmelzung im r. Unterlappen. Keine Peritonitis. (Sektionsprotokoll Nr. 88.)

8. Choledocho-Duodenostomie und Cholecystostomie (1 W.).

Nr. 964. 52 j. Frau. Seit Januar 1906 Magenbeschwerden. Seit 7 Wochen plötzlich einsetzender Icterus; in letzter Zeit Erbrechen. Starker Icterus. Leber stark vergrössert. Gallenblase palpabel. 30. IV. 06 Operation: Gallenblase enthält 1/4 Liter klaren, schleimigen Serums und zahlreiche Steine. Choledochus erweitert, enthält ebenfalls Serum nur ganz schwach gallig gefärbt, Passage nach dem Duodenum ist verschlossen, Pankreskopf diffus derb, nicht höckerig, daher Choledocho-duodenostomie mit zweireihiger Seidennaht; zugleich Cholecystostomie. Heilung ganz glatt. Ohne Fistel entlassen. Icterus bedeutend gebessert. — Anatom. Diagn.: Wahrscheinlich chronische Pancreatitis nach Cholelithiasis und Cholecystitis. Malignität nicht auszuschliessen.

III. Carcinome und Sarkome (19 Fälle: 12 W., 7 M., 7 †).

Unoperiert (8 Fälle: 4 W., 4 M., 1 †).

4 Fälle von Gallenblasencarcinom wurden nicht operiert. Bei den meisten bestanden Lebermetastasen; bei einem Icterus und Ascites, wahrscheinlich auch ein Choledochusstein (Nr. 167, 1570, 1969, 2655).

Nr. 999. 49 j. M. Vor 8 Jahren wegen Sarkom des rechten Auges enukleiert. Seit 2 Monaten Magen- und Darmbeschwerden, Schmerzen in der Lebergegend. Abmagerung. Leber stark vergrössert, höckerig, mässig druckempfindlich. — Diagn.: Sarkommetastasen in der Leber. Entlassen ohne Operation.

Nr. 1557. 55 j. Mann. Vor 3 Jahren Enukleation des rechten Auges wegen Melanosarkom. Seit 2 Monaten Magen- und Darmbeschwerden,

Brechneigung. Anämisch. Leber stark vergrössert, höckerig, hart. — Diagn.: Sarkommetastasen in der Leber. Therapie Coley'sches Serum. Keine Operation.

1 Fall von inoperablem Lebersarkom wurde mit Jodkali behandelt und subjektiv gebessert (Nr. 1237).

1 Fall von Lebersarkom bei einem Kinde kam am Tage der Einlieferung unoperiert zum Exitus. Sektion ergab Angiosarkom der Leber (Nr. 385). (Sektionsprotokoll Nr. 48.)

Operiert (11 Fälle: 8 W., 3 M., 6 †).

Nr. 2068. 40j. M. Seit 10 Monaten Magen- und Darmbeschwerden. Schmerzen in der Lebergegend. Icterus. Leber immer vergrössert. Ascites. Kachexie. — Diagn.: Lebertumor. Therapie. Röntgenbestrahlung. Auf Wunsch Probelaparotomie: Kindskopfgrosser Tumor der Leber. Exitus nach 4 Tagen. (Sektionsprotokoll Nr. 48.)

In 4 Fällen von Gallenblasencarcinom mit Uebergreifen auf die Leber konnte nur eine Probelaparotomie gemacht werden. 1 Fall kam in der Klinik an fortschreitender Kachexie zum Exitus (Nr. 1740, 2073, 2616, 2646). (Sektionsprotokoll Nr. 54.)

In 1 Fall von Cysticuscarcinom mit Lebermetastasen und miliaren Metastasen auf dem Peritoneum wurden durch Incision die Steine aus Gallenblase und durch zweite Incision aus dem Cysticus entfernt und sowohl Gallenblase als Cysticus drainiert. Cholecystostomie und Cysticusdrainage. Heilung. Etwas gebessert entlassen (Nr. 481).

In 2 Fällen wurden grosse von jauchigen Carcinomen der Gallenblase ausgehende pericholecystitische Abscesse eröffnet (Nr. 382, 1010). Der eine konnte nach nochmaliger Exkochleation und Entfernung eines wallnussgrossen Cholestearinsteines entlassen werden.

Der andere kam, trotzdem noch eine Gastroenterostomie mit Murphyknopf ausgeführt wurde, an Entkräftung infolge von Magenfistel zum Exitus. Die Sektion ergab ein Carcinom der Gallenblase mit Durchbruch nach Duodenum und Colon transversum. (Sektionsprotokoll Nr. 55.)

3 Fälle von Pankreascarcinom kamen zur Operation:

Nr. 1723. 53j. Frau. Intensiver Icterus seit Oktober 1905. Gallenblase palpabel. Cholecystostomie. † unter cholämischen Erscheinungen. Sektion ergab Carcinom des Pankreas mit enormer Dilatation des Ductus choledochus und Wirsungianus. (Sektionsprotokoll Nr. 68.)

Nr. 1916. 48j. Mann. Mehrfache heftige Kolikanfälle, kommt aus

Karlsbad. Gallenblase palpabel. 23. VIII. Cholecystektomie und Hepaticusdrainage. Pankreaskopf stark verdickt; im Choledochus fast klares Serum. Paracholie. † 13. IX. unter cholämischen Erscheinungen. — Sektion: Chron. Pancreatitis oder Carcinom. (Sektionsprotokoll Nr. 92.)

Nr. 2599. 58j. Frl. Seit 15 Wochen Fieber und Icterus. Starke Abmagerung. Gallenblase palpabel, hart. In der Leber druckempfindlicher Knoten. 30. XI. Operation. Zahlreiche Metastasen in Leber und Netz. Gallenblase prall gespannt, enthält dunkle Galle; darauf Cholecystogastrostomie mit dreireihiger Seidennaht. Pankreaskopf stark vergrössert. † 12. XII. Lungeninfarkt. Pankreascarcinom. Anastomose vollkommen sufficient. (Sektionsprotokoll Nr. 69.)

VIII. Harnorgane.

(Bearbeitet von Dr. v. Lichtenberg.)
(54 Fälle: 30 M., 24 W., 5 †.)

Harnblase.

(17 Fälle: 13 M., 4 W., 3 †.)

a) Verletzung (1 Fall: 1 M.).

Nr. 1134. J. U., 34j. Mann fiel einige Stunden vor der Aufnahme mit dem After in eine scharfe Pickelhaue. Bis zur Aufnahme hat er einigemal erbrochen. Gespannter Leib, Leibschmerzen im untersten Teil. Katheterismus ohne Schwierigkeit, keine Harnröhrenblutung. Urin (ca. 150 ccm) ist etwas blutig und sedimentiert einen bräunlichen Bodensatz von verändertem Blut. After zeigt mehrere Einrisse, ca. 3 cm oberhalb des Sphinkter ist in der Vorderwand des Darmes eine lacerierte Wunde, in welche man bequem mit einem Finger eindringen kann. Man kommt so in das Zellgewebe zwischen Rectum und Blase, fühlt nach unten die nicht verletzte Prostata und kommt nach oben zwischen die Samenbläschen in eine blutende Wundhöhle hinein. Weil bei den allgemeinen peritonäalen Reizerscheinungen und der Lage der Verletzung Verdacht besteht, dass die Blasenverletzung eine intraperitoneale ist, wird in Beckenhochlagerung eine Probelaparotomie gemacht. Dabei findet sich aber keine Peritonäalverletzung. Schluss der Bauchwunde. Dann Erweitern der Pfählungswunde. Einlegung eines Drainrohrs durch den Sphinkter in das prorectale Gewebe. Dauerkatheter. In der Folgezeit erfolgte einigemal Kotabgang durch den Katheter. Blasenspülungen. Entlassen mit geringer Cystitis, nachdem die Fistel in die Blase sich geschlossen hat.

b) Entzündungen (8 Fälle: 7 M., 1 W.).

Nr. 390, 1394, 1845. Drei Fälle (2 M., 1 W.) von chronischer Cystitis. Tuberkulose durch Cystoskopie und negativen Meerschweinchenversuch ausgeschlossen. Mit Spülungen, Salol, Urotropin behandelt und bedeutend gebessert.

Nr. 480/1032. B. F., 88j. Mann mit Cystitis chronica und Inkrustationen der Harnröhre. Nach Katheterisation Verschwinden der Beschwerden.

Nr. 796. J. W., 35j. Mann. 1901 doppelseitige Kastration wegen Hodentuberkulose (vgl. Nr. 269. 1901). Seit Monaten starke Blasenbeschwerden. Strangurie 1/4 stündlich. Lange Striktur in der Pars membranacea (14 Charrière passiert). Urin trüb, stark eitrig. Darin Tuberkelbazillen. Rechte Nierengegend empfindlich. Behandlung mit Collargolspülungen. Nach kurzer Zeit 1 stündige Kontinenz mit etwa 80 ccm. Kapazität erreicht. Ambulante Weiterbehandlung.

Nr. 2212. J. B., 51 jähriger Mann. Tuberkulose der Blase, der Prostata und des rechten Hodens. Collargolspülungen. Nach zweiwöchentlicher Behandlung ungebessert auf eigenen Wunsch entlassen.

Nr. 2526. U. R., 23j. tuberkulöser Mann. Seit etwa 1 Jahre Blasenbeschwerden. Seit 4 Tagen Blutharn. Cystoskopisch zahlreiche kleine Geschwüre der Blasenschleimhaut. Keine Tuberkelbazillen. Collargolspülungen von sehr gutem Erfolg. Beschwerdefrei entlassen.

Nr. 2639. U. F., 56j. Mann. Schwere Lungentuberkulose. Seit etwa 1/2 Jahr zunehmende Beschwerden beim Harnlassen. Abnehmende Kapazität der Blase. Tuberkelbazillen reichlich im Urin. Cystoskopie in Narkose. Zahlreiche tuberkulöse Geschwüre der Blase. Prostata schmerzhaft, angeschwollen. Von den Angehörigen der klinischen Behandlung entzogen.

c) Blasenstein (4 Fälle: 3 M., 1 W., 1 †).

Nr. 2390. L. Sch., 2 1/4 j. Mädchen wegen Verdacht auf Blasenstein der Klinik zugewiesen und nach durchgeführter Untersuchung (Sonde, Röntgen), da keine Anhaltspunkte dafür da, wieder entlassen.

Nr. 191. W. K., 47j. Mann. Seit 10 Jahren wiederkehrende Schmerzanfälle in der Blase mit Hämaturie. Starke Cystitis. Röntgenographisch lässt sich ein gewundener Metalldraht in der Blase nachweisen, cystoskopisch ein tumorähnliches, der vorderen Blasenwand anhaftendes Gebilde. Entfernung des hühnereigrossen Steines durch Sectio alta. Glatter Verlauf. Im Innern des Steines befand sich der röntgenographisch festgestellte Metalldraht, über dessen Herkunft Pat. nicht Aufschluss erteilen kann.

Nr. 2457. J. L., 59j. Mann. Seit etwa 8 Jahren Harngries. Seit 5/4 Jahren Blut im Harn. Vor 1 Jahr Lithotripsie in Wildungen. Cystoskopisch bis 100 kleinste Steinchen in der Blase. Evakuation mit Bigelow.

Nr. 348. J. K., 52j. Mann. Harnbeschwerden seit vielen Jahren bestehend. Seit 1/2 Jahr stechende Schmerzen in der Harnröhre beim urinieren, trüber Urin. Medikamentöse Behandlung erfolglos. Starke Cystitis. Sondenuntersuchung führt zu Blutung. Röntgenaufnahme zeigt zwei

steinverdächtige Schatten. Blasenspülungen. Dauerkatheter. Palpation in Narkose, Cystoskopie negativ. Es entwickelt sich eine phlegmonöse Pericystitis, und davon ausgehend eine septische Peritonitis. Exitus (vgl. Sektionsprotokoll Nr. 118).

d) Tumoren (4 Fälle: 2 M., 2 W., 2 †).

Papillome.

Nr. 420. M. W., 52j. Frau. Seit 2 Jahren Hämaturie. Sehr ausgeblutet. Das durch cystoskopische Untersuchung festgestellte, etwa 10pfennigstückgrosse Papillom, sowie ein zweites hirsekorngrosses, welches an der linken Ureterenmündung sass, wurden durch Sectio alta mit dem Thermokauter exstirpiert. Heilung ohne Störungen. Vom Tage der Operation ab keine Blutung mehr.

Nr. 2078. L. M. 62j. Frau. Seit 1 Jahr Blut im Urin, seit einigen Wochen ständig Blutharnen. Cystoskopie ergiebt in der Gegend des rechten Ureters einen breitbasig aufsitzenden papillären Tumor. Exstirpation der wallnussgrossen Geschwulst mit dem Messer. Naht der wunden Stelle und der Blasenwand. Tamponade des prävesikalen Raumes. Verweilkatheter. Glatte Heilung. Die Heilung der Blasenwunde auch cystoskopisch festgestellt.

Sarkom.

Nr. 1260. D. B., 51j. Mann. Seit 1/2 Jahr Harnbeschwerden. Strangurie, Blutharnen. Grosse Mattigkeit, Gewichtsabnahme 25 Pfund. Seit einigen Tagen sehr starke Blutungen. Abgang von Gerinnsel. Cystoskopie wegen starker Blutung wiederholt vergeblich versucht. Sectio alta. Man findet die Blase durch einen über kindsfaustgrossen, etwas nekrotischen, fischfleischähnlichen mit groben Lappen in die Blase hineinragenden Tumor ausgefüllt, dessen Basis der rechtseitige intravesikale Prostataabschnitt bildete. Exstirpation mit scharfem Löffel, Thermokauter. Tamponade-Drainage der Blase. Unter den Zeichen einer fortschreitenden Tumorbildung und ascendierender Infektion der Harnwege und der Nieren geht Pat. 5 Wochen nach der Operation zu Grunde. (Vgl. Sektionsprotokoll Nr. 50.)

Carcinom.

Nr. 641. M. N., 40j. Mann. Seit 12 Jahren Anilinarbeiter. Vor 1/2 Jahr die ersten Blasenbeschwerden. Vor 3 Monaten Blasentumor cystoskopisch festgestellt. Operation damals verweigert. Seither rasch zunehmende Beschwerden. 1/4stündliche Strangurie. Bei der Operation ist an eine radikale Entfernung des faustgrossen Tumors nicht mehr zu denken. Exstirpation mit Scheere und Thermokauter. Drainage der Blase. Vorübergehende Besserung. Blasenfistel bleibt dauernd offen. Grosse Metastasen in den Iliacaldrüsen. Cystitis purulenta. Septisch-urämische Symptome. Nierenstein rechts röntgenographisch festgestellt,

linke Seite steinverdächtig. Faustgross. Tumorrecidiv. Exitus unter urämischen Erscheinungen. (Vgl. Sektionsprotokoll Nr. 79.)

Nieren.

(37 Fälle: 17 M., 20 W., 2 †.)

Verletzungen (2 Fälle: 2 M.).

Nr. 1355. J. W., 22j. Mann, von einer Eisenschiene in die linke Seite geschlagen. Geringe Schmerzen. Im Urin Spur von Eiweiss, keine Spur von Blut. Bettruhe. Bei der Entlassung noch Spur von Eiweiss im Urin.

Nr. 2477. J. B., 17j. Mann. Vor 4 Stunden vom Lastwagen überfahren und geschleppt. Etwas kollabiert. Linke Lendengegend sehr schmerzhaft, im linken Unterbauch deutlich Défense. Urin stark blutig. Freilegung der Niere ergiebt eine Zerreissung derselben etwa in der Mitte und Zertrümmerung des oberen Pols. Starke Blutung. Exstirpation der linken Niere. Tamponade. Glatter Verlauf. Wegen Fadeneiterung später wieder aufgenommen. Auskratzung. Heilung.

Entzündungen (7 Fälle: 6 M., 1 W.).

a) akute.

Nr. 315, 1830, 2158, 2229. 4 Fälle, 3 M., 1 W., von paranephritischem Abscess, in 2 Fällen Panaritium resp. Furunkel in der Anamnese, in einem Fall unaufgeklärter Herkunft. Heilung nach Incision.

Nr. 444. C. H., 29j. Mann, nach Durchbruch eines periproktitischen Abscesses mit starken Schmerzen in der rechten Lumbalgegend erkrankt. Daselbst deutliche Verwölbung und Resistenz. Im Urin Spuren von Eiweiss, im Sediment einzelne Leukocyten. Temperatur 38°. Konservative Behandlung. Rückgang der Erscheinungen. Geheilt entlassen.

Nr. 778/2520. H. M., 16j. Mann. Vor 3 Monaten Sturz beim Turnen auf den Rücken. Vier Wochen darauf Hämaturie, schwere fieberhafte Erkrankung, seitdem Eiter im Urin. Chromocystoskopie ergiebt beiderseitig gute Nierenfunktion. Links sieht man trübe Flüssigkeit aus dem Ureter austreten. Wahrscheinlich entzündlicher Herd in der linken Niere; traumat. hämatogener Nierenabscess in das Nierenbecken durchgebrochen. Keine Beschwerden. Keine Indikation zum operativen Eingriff. Beiderseitiger Ureterenkatheterismus 7 Monate später ergiebt beiderseits normalen Urinbefund. Im Blasenurin noch Spuren von Eiter.

b) chronische.

Pyelitis und Pyonephrose (9 Fälle: 1 M., 8 W., 1 †).

Nr. 391, 411, 1467, 2710, 2776. 5 Fälle, 1 M., 4 Fr., von Pyelitis. Chromocystoskopie. Konservative Behandlung in allen Fällen mit zufriedenstellendem Erfolg.

Nr. 1757. D. W., 29j. Frau. Im VIII. Monate gravid. Seit 4 Tagen starke Schmerzen in der rechten Seite, Fieber. Urin trüb mit viel Eiter. $^1/_2$ ‰ Eiweiss. Ureterenkatheterismus rechts. Urin aus der rechten Niere stark eitrig. 40 ccm Residualharn. Pyelographie nach Völcker-v. Lichtenberg ergiebt deutliche Erweiterung des Beckens. Nach dieser Prozedur wesentliche Besserung. Wiederholung der Collargolspülung in zwei Tagen. Beschwerdefrei mit gutem Urinbefund entlassen.

Nr. 1477. C. K., 54j. Frau. Vor 5 Jahren heftige Schmerzattacke in der linken Lumbalgegend, welche sich vor einem Monat wiederholte. Seither dauernd krank. Harnbeschwerden. Chromocystoskopie und Ureterenkatheter fördern aus der rechten Niere tiefblauen reinen Urin, aus der linken ungefärbten dicken Eiter. Linksseitige Nephrektomie. Niere stark vergrössert, sehr verwachsen. Bei der Exstirpation platzt nach vorne zu ein grösserer stinkender Abscess (wie sich nachher herausstellt, war es das stark dilatierte, mit Eiter gefüllte Nierenbecken). Nach erfolgter Exstirpation wird im Peritoneum ein ca. 5 markstückgrosses Loch entdeckt, das mit Catgut zugenäht wird. Mikulicz-Tampon. In der Folgezeit bildete sich eine Darmfistel am oberen Wundwinkel aus. Da die Kräfte der Pat. schnell abnahmen, musste man am 13. Tag nach der 1. Operation an die Schliessung dieser Fistel herangehen. Es stellte sich bei der Operation heraus, dass es sich um eine Fistel an der Plica duodenojejunalis handle. Da die Fistel von der lateralen Wunde aus nicht zu versorgen war, wurde eine Laparotomie durch einen auf dem Nierenschnitt nach vorne oben rechtwinkelig stehendem Schnitt angeschlossen. Nach Mobilisierung des Duodenum Naht der Fistel. Gastroenterostomia posterior nach Murphy-Hacker. Pat. überstand den grossen Eingriff nicht und succumbierte am nächsten Tag. (Vgl. Sektionsprotokoll Nr. 119.)

Nr. 1777. K. S., 44j. Frau. Seit einem Jahre Harnbeschwerden. Medikamentöse Behandlung resultatlos. Temperatur 38°. Linke Niere als 2 männerfaustgrosser Tumor fühlbar. Urin stark eitrig. Exstirpation der linken Eitersackniere. Geheilt entlassen.

Nr. 2141. L. Z., 40jähr. Frau. Vor $1^1/_2$ Jahren während ihrer 5. Schwangerschaft kolikartige, anfallsweise auftretende Schmerzen in der rechten Seite. Frühgeburt. Seither öfters derartige Schmerzattacken, meist im Anschluss an die Periode. In der rechten Nierengegend eine deutliche, schmerzhafte Resistenz, Urin übelriechend, im Sediment viel Eiter. Funktionstüchtigkeit der linken Niere durch Chromocystoskopie festgestellt. Rechts keine Funktion. Eiter aus dem Ureter. Exstirpation der vereiterten rechten Niere. Glatter Wundverlauf.

Nierentuberkulose (4 Fälle: 2 M., 2 W., 1 †).

Nr. 1463. M. H., 39j. Frau, seit mehreren Jahren nieren- und blasenleidend. Tuberkulose der linken Niere, leichte Blasentuberkulose. Nephrectomia sinistra schwer, weil viel Fett und starke Verwachsungen.

Verlauf ohne wesentliche Störung. Bei der Entlassung besteht noch eine wenig eiternde Fistel in der Wunde.

Nr. 2058. M. D., 9j. Mädchen. Im 4. Lebensjahre Rippenfellentzündung rechts. Seit 1/2 Jahre zunehmende Blasenbeschwerden, so dass jetzt alle 1/4 Stunde Tag und Nacht unter Schmerzen Urin gelassen wird. Keine schwerere Lungenerkrankung. Urin stark eitrig, enthält massenhaft Tuberkelbazillen. Nieren und Ureter nicht palpabel. Erst nach 2maligem Versuch gelingt es in Narkose die Ureteren zu sondieren. Mündung rechts ulceriert. Rechts trüber, stark eitriger Urin mit vielen Tuberkelbazillen. Links klarer Urin, etwas Eiweiss, kein Eiter, keine Tuberkelbazillen. Exstirpation der rechten Niere mit lumbalem Schiefschnitt. Ureter in den unteren Wundwinkel eingenäht. Glatter Wundverlauf. Bei der Entlassung ist die Wunde vollständig geheilt. Urin fast klar, eiweissfrei. Der eingenähte Ureter secerniert nichts. Kontinenz der Blase 3 Stunden.

Nr. 2111. L. G., 24j. Mann. Vgl. Nr. 2468/1905. Pat. kommt zur Untersuchung wegen seiner linksseitigen Nierentuberkulose. Frühere Diagnose bestätigt. Keine wesentliche Fortschritte der Erkrankung. Allgemeinbefinden gut. Am Tage nach der Cystoskopie bekam Pat. hohes Fieber mit starker Prostration und Milzschwellung. Wahrscheinlich eine vom Darm ausgehende Infektion, da der Urinbefund sich nicht veränderte. Nachdem sich Pat. zwei Monate lang erholt hat, wurde die linksseitige Nephrektomie ausgeführt. Die Niere war vollständig in käsig-kavernöse Abscesse umgewandelt, welche mit dem Nierenbecken kommunizierten. Wundverlauf glatt, Pat. hat sich gut erholt und ist mit geheilter Wunde entlassen worden. Er ist im April 1907 zu Hause an Generalisation der Tuberkulose gestorben.

Nr. 2395. J. D., 43j. Mann. Seit vielen Jahren lungenleidend, seit 3 Monaten Harnbeschwerden. Ausgedehnte Lungentuberkulose. Urin leicht getrübt, sauer, Eiter und Tuberkelbazillen enthaltend. Cystoskopie in Lumbalanästhesie. Blasentuberkulose. Ureterenkatheterismus misslingt. Eine zweite Cystoskopie in Chloroformnarkose. Katheterismus des linken Ureters gelingt nicht, da der Katheter sich nur auf eine kurze Strecke einführen lässt. Aus dem rechten Ureter wird klarer, tiefblau gefärbter Urin aufgefangen, der kein Eiweiss und keine Formelemente enthält. Exstirpation der linken tuberkulösen Niere. Pat. geht 56 Tage nach der Operation nach gutem Wundverlauf an Miliartuberkulose zu Grunde.

Steinnieren (5 Fälle: 3 M., 2 W.).

Nr. 381, 762. Zwei Männer auf Nierensteine verdächtig vor abgeschlossener Untersuchung auf eigenen Wunsch aus der Klinik entlassen.

Nr. 162. T. H., 37j. Frau. Vor 11 Jahren linksseitige Nierenkoliken 14 Tage lang. Abgang eines linsengrossen Steines. Rechts-

seitige Wanderniere. Vor 9 Jahren Nephropexie in Jena. Seit 6 Jahren rechtsseitige Nierenkoliken, welche sich mehrmals jährlich wiederholten Urin enthält etwas Eiter und Blut, Phosphate. Röntgenogramm positiv. Nephrotomie und Entfernung eines kaffeebohnengrossen, braunschwarzen Steines. Glatter Verlauf.

Nr. 205/422. L. K., 22j. Mädchen. Seit 6 Jahren kolikartige Schmerzen in der linken Nierengegend. Vor 4 Jahren Nephrotomie in Berlin wegen Verdacht auf Nierenstein ohne Resultat. Seitdem intern behandelt. Anfälle alle 4—6 Wochen, oft sehr heftig, dabei etwas Blut im Urin. Linke Nierengegend sehr empfindlich. Im Urin wenig Albumen und Blut. Chromocystoskopie ergiebt Funktionsschwäche der linken Niere. Röntgenogramm zeigt haselnussgrossen Stein. Nephrektomie und Extraktion des Steines. Glatte Heilung. Beschwerdefrei entlassen.

Nr. 594. M. R., 36j. Mann. Vgl. Nr. 1526, 1900. Bis Mitte 1905 ohne Beschwerden. Damals rechtsseitige Nierenkoliken, Aufbruch der Fistel und Abgang von vielen linsen- bis bohnengrossen Steinen dadurch. Seither Fistel offen, Urin dauernd trüb. In der rechten Nierengegend faustgrosser, schmerzhafter Tumor. Bei Sondierung der Fistel gerät man in 8—10 cm Tiefe an einen harten Stein. Röntgenaufnahme zeigt einen orangegrossen Schatten in der rechten Nierengegend, mit Ausguss des Ureters auf einige cm Länge. Erweiterung der Fistel und Extraktion des grossen Steines und einer grossen Menge Gries und bohnen- bis nussgrosser Steine. Langsames Schliessen der Fistel. Pat. hat sich $^1/_2$ Jahr später mit geschlossener Fistel und gutem Allgemeinbefinden vorgestellt. Urin noch immer trüb, enthält reichlich Flocken und amorphes Sediment.

c) Wandernieren (6 Fälle: 1 M., 5 W.).

Nr. 535, 576, 1532, 2314. 4 Fälle (1 M., 3 Fr.) von 3 mal rechts, 1 mal doppelseitiger Wanderniere konservativ behandelt und mit entsprechender Binde entlassen.

Nr. 503/2050. S. S., 17j. Mädchen, doppelseitige Nephropexie in zwei Sitzungen. Beidesmal glatte Heilung.

Nr. 846/1428. J. K., 42j. Frau. Seit einigen Jahren leidend. Schmerzen hauptsächlich in den Nierengegenden. Urin $^1/_2$ ‰ Albumen, im Sediment reichlich Eiter, spärlich Epithelien. Cystoskopisch: rechts fliesst Eiter aus dem Ureter, Blaufärbung verspätet eingetreten und wenig intensiv. Funktion der stark beweglichen linken Niere ebenfalls gestört. Es wurde zunächst die rechtsseitige Nephropexie gemacht. Pat. erholte sich schnell nach der Operation. Nach einigen Wochen kam sie in recht elendem Zustande wieder. Starke Schmerzen in der linken Nierengegend. Viel Eiter im Urin. Chromocystoskopie mit Ureterenkatheterismus verbunden zeigt, dass die rechte Niere deutlich blaue Flüssigkeit ausscheidet. Eitergehalt rechts unbeträchtlich. Linke Niere liefert vollkommen un-

gefärbten, stark eitrigen Urin. Nach den Erfahrungen auf der rechten Seite war es zu erhoffen, dass auch links der Zustand durch eine Fixatio renis zu bessern ist. Bei der Operation fand man die linke Niere derartig verwüstet, dass man die Exstirpation derselben der Nephropexie vorgezogen hat. Glatter Wundverlauf. Gebessert entlassen.

d) Hydronephrosen (2 Fälle: 2 M.).

Nr. 728. F. G., 15j. Mann. Seit 1 Jahr krank. Cystischer Tumor im Epigastrium nach rechts bis zur Parasternallinie, nach unten fast bis zur Crista ilei reichend. Deutliches Ballotement nach der linken Nierengegend zu. Chromocystoskopie: links keine Blausekretion. Frustrane Ureterkontraktionen. Urinbefund normal. Exstirpation der hydronephrotischen linken Niere. Glatter Verlauf.

Nr. 2107. R. Sch., 16j. Mann. Seit 7 Jahren jährlich bis sechsmal kolikartige Schmerzen in rechter Oberbauchgegend. Im linken Hypochondrium ein kindskopfgrosser schwer verschieblicher Tumor. Urin gering getrübt, Spuren von Albumen. Vereinzelte Leukocyten. Ureterenkatheterismus ergiebt normale Sekretion beider Nieren. Uronephrose. Bei der Operation wurde festgestellt, dass der Ureter median etwa von der Mitte des sehr ausgedehnten Beckens abgeht und dünn ist, so dass die Stenose bei der Einmündung vermutet werden musste. Uretero-Pyeloneostomie. Verlauf durch Scharlach gestört. Wundverlauf glatt, geheilt entlassen.

e) Tumoren (4 Fälle: 2 M., 2 W.).

Nr. 1246. D. M., 62j. Mann. Nierentumor, unsichere Diagnose. In ambulante Beobachtung entlassen.

Nr. 2245. A. B., 56j. Frau. Linksseitiger Nierentumor. Keine Operation, weil von beiden Nieren reichlich Albuminurie. Exitus einige Monate später zu Hause. Obduktion bestätigte die Diagnose.

Nr. 2096. E. B., 64j. Frau. Seit 4 Wochen Schmerzen in der rechten Seite. Daselbst deutlicher, kindskopfgrosser Tumor, welcher der rechten Niere entstammt. Urin enthält Spuren von Eiweiss und wenige Leukocyten. Exstirpation des 3 Pfund schweren Myxosarkoms der rechten Niere. Nach glattem Wundverlauf geheilt entlassen.

Nr. 2569. K. H., 38j. Mann. Seit 10 Monaten Hämaturien. Cystoskopie während der Blutung: links bluthaltige Urinwolke. Doppelseitiger Ureterenkatheterismus, kurz nach der Blutung: rechts Urin klar, eiweissfrei, links wenig Urin mit Detritus, roten Blutkörperchen und Ureterepithelien. Nephrektomie links. Am unteren Pol ein in das Nierenbecken durchgebrochenes Carcinom. Heilung.

IX. Männliche Geschlechtsorgane.

(Bearbeitet von Dr. v. Lichtenberg.)
(110 Fälle: 3 †.)

Penis und Harnröhre.

(21 Fälle.)

A. Verletzungen.

(5 Fälle.)

Nr. 651. J. L., 51j. Mann. Sturz rittlings auf eine Diele aus 1,5 m Höhe. Bei der Einlieferung bereits beginnende Urininfiltration am Damm, Blutung aus der Harnröhre. Katheterismus unmöglich. In Alypin (0,04) Lumbalanästhesie wird eine totale Zerreissung der Harnröhre in der Pars membranacea gefunden. Naht der Urethra. Dauerkatheter. Glatter Verlauf. Nachbehandlung mit Dittel'schen Bougies.

Nr. 1972. J. H., 51j. Mann. Fall auf horizontale Stange mit gespreizten Beinen. Urinieren möglich, Harn blutig. Katheterismus auswärts misslingt. In der Klinik konnte ein Dauerkatheter relativ leicht entriert werden. Glatte Heilung.

Nr. 593/1137. Ph. V., 58j. Mann. Seit einer Woche Urinbeschwerden. Einen Tag vor der Aufnahme misslungener Versuch, sich zu kathetrisieren. Bei der Aufnahme schmerzhafte Infiltration am Damm, woraus im Verlaufe von 4 Tagen eine ausgedehnte Verjauchung des periurethralen und praevesikalen Zellgewebes entstand. Urethrotomia externa mit gleichzeitiger Spaltung des Abscesses am Damm, grosse Incisionen im entzündeten Gewebe. Gegenincision über der Symphyse. Katheter ins centrale Harnröhrenende. Nach schwerem Krankenlager mit Fistel am Damm entlassen und 1½ Monate später wieder aufgenommen. Schliessung der Fistel (Excision, Naht der Schleimhaut mit Catgut, der Haut mit Silkworm) mit Erfolg.

Nr. 1517. G. J., 34j. Mann. Seit 8 Tagen bestehende Urethralblutung, mit Katheterismus und Bougierungen behandelt und beseitigt.

Nr. 2297. B. G., 37j. Mann. Vor 2 Jahren Sturz aus geringer Höhe rittlings auf die Kante eines hochgestellten Fässchens. Seither zunehmende Beschwerden beim Urinlassen. Urethrotomia externa in Lumbalanästhesie und Einlegung eines Dauerkatheters. Verlauf durch eitrige Cystitis, Epididymitis und Pyelitis kompliciert. Fistel heilte erst in der 10. Woche post operationem. Nachbehandlung mit Bougierung. Heilung mit guter Funktion.

Nr. 2333. W. M., 10j. Knabe. Gangrän des Präputium durch Abschnürung mit einem Bindfaden verursacht. Abtragung. Heilung.

B. Entzündungen.

(6 Fälle.)

Nr. 198. L. L., 22j. Mann. Postgonorrhoischer periurethraler Abscess

durch Incision geheilt.

Nr. 1019. J. F., 40j. Mann. Postgonorrhoische Striktur vorne am Orificium externum und eine enge gewundene Striktur in der Pars membranacea. Pyelitische Beschwerden. Behandlung mit Delamotte-Bougies und regelmässige Blasenspülungen. Rasche Besserung. Nachkur in Wildungen.

Nr. 1552. P. U., 31j. Mann, Nr. 1626, J. B., 58j. Mann und Nr. 1736, 39j. Mann. Gonorrhoische Striktur in der Harnröhre, im ersten Fall durch Blasenkatarrh kompliciert. Bougierungen. Spülungen. Gebessert entlassen.

C. Missbildungen.

(8 Fälle.)

Nr. 855 und 1729. Hochgradige Phimosen mit Spaltung resp. Circumcision behandelt und geheilt.

Nr. 2391. M. Sch., 10 J. Concretio raphes. Lösung durch quere Durchtrennung. Längsvereinigung. Gutes Resultat.

Nr. 1678 und 2177. Hypospadien II. Grades bei kleinen Kindern, nach Beck operiert und geheilt.

Nr. 2061. A. R., 3jähr. Knabe mit Hypospadie I. Grades, welche erst nach dreimaliger Operation nach Beck beseitigt wurde.

Nr. 996. V. G. 277. Hypospadia glandis. Plastik nach Reclus in Lokalanästhesie. Mit feiner Fistel entlassen.

Nr. 1719/2151. O. B. 247. Hypospadia penis. Bildung der Urethra aus der Skrotalhaut in 2 Etappen. Verlauf durch hämorrhagische Nephritis kompliciert. Resultat der Plastik tadellos.

D. Tumoren.

(2 Fälle.)

Nr. 997. L. O., 69jähr. Mann. Amputatio penis in Lokalanästhesie wegen Verdacht auf Carcinom. Mikroskopisch: Elephantiasis praeputii.

Nr. 2491. J. M., 62j. Mann. Carcinoma penis mit inguinalen Drüsenmetastasen. Amputation und Exstirpation der erkrankten Drüsen.

Hoden, Nebenhoden und Samenstrang.

(62 Fälle.)

A. Verletzung.

Nr. 1934. M. B., 31j. Mann. Hufschlag in die rechte Inguinalgegend. Hämatom des r. Samenstranges. Eisblase. Heilung.

B. Entzündungen.

(22 Fälle.)

a) akut.

Nr. 1277 und 1579. Orchitiden, im zweiten Falle mit Abscessbildung. Incision. Eiter enthält Staphylococcus pyog. aur. in Reinkultur.

b) chronisch.

In einem Falle (Nr. 2102) wurde ein Mann wegen chronischer Entzündung des Nebenhodens — wahrscheinlich eine beginnende Tuberkulose — zur Begutachtung eingewiesen. Er wurde ohne Eingriff entlassen. Bei einem anderen Patienten (Nr. 1884/2342), bei welchem vor 5 Jahren die perineale Prostatektomie gemacht wurde, bildeten sich durch von den Harnwegen fortgeleitete Infektion Hodenabscesse aus. Diese wurden mit Stichincisionen geöffnet und mit der Saugglocke behandelt. Therapie sonst kausal. Gebessert entlassen.

Es wurden 17 Fälle tuberkulöser Hoden resp. Nebenhodenentzündung behandelt. Bei Nr. 546, 818, 1402, 1541 handelte es sich um wenig fortgeschrittene Erkrankung, welche sämtlich durch Kastration geheilt wurden. In keinem dieser Fälle konnte eine anderweitige tuberkulöse Erkrankung nachgewiesen werden. Bei einem Patienten (Nr. 1322) gesellte sich die Tuberkulose des Nebenhodens zu einer seit einigen Jahren bestehenden Hydrocele testis. Diese wurde schmerzhaft und wuchs in wenigen Tagen auf über doppelte Grösse. Es wurde hier ebenfalls die Kastration ausgeführt.

In 8 anderen Fällen (Nr. 201, 275, 352, 959, 1217, 1313, 1508, 1165) handelte es sich um multiple Tuberkulose, meistens Knochenherde, bei manchen auch der Lunge. In 3 Fällen war auch die Hodentuberkulose doppelseitig. In 2 Fällen wurde Castr. duplex gemacht (56 und 62 Jahre), in dem 3. begnügte man sich mit konservativem Eingriffe. In 4 anderen Fällen wurde einseitig kastriert, und nur bei einem sehr heruntergekommenen Individuum begnügte man sich mit der Spaltung und Auskratzung der tuberkulösen Abscesse. Gleichzeitig wurden überall die noch vorhandenen Herde der Tuberkulose einer regelrechten, falls es möglich war, operativen Behandlung unterzogen.

Bei 4 Patienten (Nr. 407, 1886, 2319, 2443) wurde der eine Hode bereits früher (in 3 Fällen in der Klinik selbst) kastriert. Eine Erkrankung des zweiten Hodens nötigte sie wiederum ärztliche Hilfe zu suchen. Die Kastration wurde in einem Fall, die Resektion

des Nebenhodens mit Implantation des Vas deferens in dem Hoden 2 mal, und die Resektion des Nebenhodens und des kranken Samenstranges 1 mal ausgeführt.

Klinisch interessant war der folgende Fall:

Nr. 1688/2043. D. R., 61 j. Mann, wurde vor zwei Jahren wegen Rectumcarcinom operiert. Die Amputation des Mastdarms hatte bis jetzt vollen Erfolg, indem der Mann recidivfrei geblieben ist. Vor einigen Tagen bemerkte er eine Anschwellung des rechten Hodens. Bei der Aufnahme war die Cauda epididymis hart infiltriert. Man konnte sich noch nicht recht zur Diagnose entschliessen, aber die Annahme eines Tumors war das allerwahrscheinlichste. Nach zwei Monaten stellt sich Patient mit einer typ. Tuberkulose des Nebenhodens vor. Es wurde die Kastration gemacht.

Die Kastrationen wurden mit ganz geringer Ausnahme in Lokalanästhesie (Leitungsanästhesie) operiert. Näheres über Technik siehe bei den Hydrocelen.

C. Hydrocelen.

(29 Fälle.)

Nr. 2607. 5 Monate alter Knabe wurde wegen Verdacht auf Bruch-einklemmung eingeliefert, es stellte sich heraus, dass es sich um eine Hydrocele funiculi spermatici handelt. Auf Wunsch der Eltern unoperiert entlassen.

In 2 anderen Fällen handelte es sich nach der klinischen Diagnose ebenfalls um Hydrocelen des Samenstranges. Bei dem einen Patienten (Nr. 886) enthielt die dickwandige, mit der Umgebung verwachsene Cyste hämorrhagische Flüssigkeit. Hydro-hämatocele funiculi spermatici. Bei dem anderen (Nr. 973) wurde eine multilokuläre mit dem Vas deferens nicht zusammenhängende Cyste exstirpiert.

Ein Patient (Nr. 322) mit rechtsseitiger Hydrocele testis ist vor der Operation aus Furcht vor derselben durchgebrannt. Bei einem 11 j. Knaben (Nr. 561) wurden nach vorhergehender Punktion und Entleerung der Hydrocelenflüssigkeit 3 Tropfen Acidi carbol. liquefact. injiciert. Es trat Heilung ein.

In 12 Fällen (Nr. 581, 772, 910, 1267, 1604, 2006, 2046, 2119, 2234, 2460, 2574, 2587) wurde die Hydrocelenoperation nach Winkelmann ausgeführt. In sämtlichen Fällen trat die Heilung per primam intentionem ein. In 5 Fällen war die Hydrocele rechts-, in 5 linksseitig, in 2 doppelseitig.

In 3 Fällen (Nr. 605, 1665, 1839) hatten wir mit Hydrocele testis et funiculi zu thun. In allen wurde die Hydrocele funiculi exstirpiert und der Wasserbruch des Hodens nach Winkelmann operiert. Im Falle Nr. 1839 war der Befund insofern interessant, da man am Samenstrange zwei Säckchen antraf, deren unterstes fast ganz in der Hydrocele testis encystiert war.

Bei Nr. 701 bestand ausser einer rechtsseitigen Hydrocele und direkter Hernie eine linksseitige H. testis et funic. In einer Sitzung wurde alles radikal operiert. Verlauf durch Kotabscess gestört. Bei Nr. 1985 wurde bei einem 70j. Mann, der nebst einer linksseitigen faustgrossen alten Hydrocele eine Hernie besass, die Kastration und Vernähung der Bruchpforte nach Exstirpation des Bruchsackes ausgeführt.

In zwei Fällen (Nr. 1173 und 2323) wurde die Bergmann'sche Operation in Lokalanästhesie ausgeführt, wofür die Indikation durch Grösse des Wasserbruchs und Dicke der Tunica abgegeben wurde.

Bei Nr. 1290 wurden die zwei Operationen kombiniert mit gutem Resultat ausgeführt.

Eine über mannskopfgrosse seit 11 Jahren bestehende linksseitige Hydrocele bei einem 72j. Manne wurde in toto durch Kastration entfernt. Am 1. Tage wurde der Verlauf durch eine geringgradige Nachblutung aus dem Geschwulstbett gestört. Tamponade und offene Wundbehandlung. Nach 2 Wochen mit kleiner granulierender Wunde entlassen. (Nr. 1618).

Hydrocele bilocul. communicans fanden wir in einem Falle (Nr. 316). Exstirpation der Hydrocelensäcke, Unterbindung des Processus vaginalis apertus und Verlagerung des Samenstranges nach Bassini. Chloroformnarkose.

Recidivoperationen wurden im vergangenen Jahre 2mal ausgeführt. Im Falle Nr. 492 handelte es sich um einen 28j. Mann, der vor etwa 5 Jahren in der hies. Klinik nach Winkelmann operiert wurde. Bereits 2 Jahre nach der Operation bemerkte er, dass die Anschwellung am Hoden wieder auftrat. Es wurde der Hoden mit Bindegewebssträngen bedeckt, teilweise verwachsen vorgefunden und die Winkelmann'sche Operation ausgeführt, gleichzeitig wurde wegen bestehender Disposition die Verlagerung des Samenstranges nach Bassini gemacht. Im Falle Nr. 2613 wurde bei einem 54j. Manne eine seit 4 Monaten bestehende rechtsseitige Hydrocele testis et funiculi nach Winkelmann operiert. Bei der Entlassung soll ein

etwa taubeneigrosses Hämatom noch bestanden haben, und der Mann wurde deswegen ambulatorisch weiterbehandelt. Das „Hämatom" ging aber nicht zurück, schien sich eher etwas zu vergrössern. Daher wurde Patient vorgeschlagen, da eine interstitielle Hernie derselben Seite bestand, diese operieren und gleichzeitig am Hoden nachsehen zu lassen. Man fand, dass sich der Samenstrang über eine hinter und über dem Hoden gelegene Geschwulst fächerartig ausbreitete. In derselben 50 cm^3 goldgelber Flüssigkeit. Exstirpation des Sackes. Bassini. Glatte Heilung. Was die Erklärung dieses Recidivs der Hydrocele funic. anlangt, so ist es am naheliegendsten, daran zu denken, dass der Sack der Hydrocele bei der ersten Operation nicht tief genug nach unten gespalten wurde, und so wurde nach der Reluxation des Hodens wieder ein kleiner Blindsack gebildet, oder dass die unteren Enden der gespalteten Tunica vaginalis nicht tief genug hinter dem Samenstrang mittels Naht vereinigt wurden, so dass bei der Reposition ihre Zipfel wieder zurückschlugen und die Möglichkeit eines Recidives boten.

D. Varicocelen.

(8 Fälle.)

In 3 Fällen (Nr. 685, 2021, 2088) wurde die linksseitige Varicocele durch Resektion des varicösen Plexus pompiniformis, in 2 Fällen (Nr. 586 und 1922) wurde bei älteren nervösen Männern die ebenfalls linksseitige sehr hochgradige Varicocele durch Kastration beseitigt. Bei einem Patienten (Nr. 2386) bestand ausser der linksseitigen Varicocele eine deutliche Dispositio herniosa. Hier wurde nach der Resektion der Venae spermat. internae und Vernähung der beiden Venenstümpfe die Verlagerung des Samenstranges nach Bassini ausgeführt. Glatte Heilung in sämtlichen Fällen.

Diagnostisch sehr interessant war der Befund, den wir bei einem Falle von thrombosierten Varicen des rechten Samenstranges erhoben haben, die dadurch, dass eine Disposition an derselben Seite bestand, als eine angewachsene Netzhernie imponierten. Sie wurden exstirpiert, und der Patient geheilt entlassen. (Nr. 1256.)

Ein bereits vor 2 Jahren wegen Varicocele operierter Patient (Nr. 1491) kam, da er eine geringe Verdickung des Samenstranges zu bemerken glaubte, wieder. Objektiv liess sich nichts nachweisen, und da auch keinerlei Beschwerden vorlagen, wurde Patient wieder entlassen.

E. Tumoren.

(2 Fälle.)

Nr. 1847. 61 j. Mann, kindskopfgrosses Sarkom des rechten Hodens mit gänseeigrossem festsitzendem Drüsenpacket in der rechten Leiste. Exstirpation. Glatte Heilung. Zunächst recidivfrei.

Nr. 2349. 42 j. Mann, über faustgrosses Sarkom des linken Hodens mit inguinalen und iliacalen Drüsenmetastasen. Exstirpation des Tumors und Ausräumung der Leistengegend. Glatter Wundverlauf. Mitte Februar 1907 zu Hause gestorben.

Die Operationen am Hoden und Samenstrang wurden mit sehr wenigen Ausnahmen in Lokalanästhesie mit 1% Novokain-Suprarenin ausgeführt, wobei nach den bekannten Principien der Leitungsanästhesie vorgegangen wurde.

Prostata.

(27 Fälle: 3 †.)

A. Entzündungen.

(5 Fälle.)

Nr. 2758, 2770. Zwei Fälle von Prostatitis gonorrhoica bei jungen Männern. Da keine Ursache zum chirurgischen Einschreiten, auf die medizinische Klinik verlegt.

Nr. 635. P. H., 44 j. Mann. Vor vielen Jahren Gonorrhoe. Früher nie Harnbeschwerden. Akute Harnverhaltung seit 10 Tagen, auswärts durch Katheterismus behandelt. Prostata vergrössert, sehr druckempfindlich. Harndrang etwa 1/2stündlich. Durchbruch eines Prostataabscesses in das Rectum. Schnelle Besserung. Beschwerdefrei entlassen.

Nr. 2064. J. F., 40 j. Herr mit chronischer Prostatitis ambulant mit Massage und Kollargolspülungen behandelt.

Nr. 1113. A. N., 55 j. Mann. Sehr hartnäckige, durch ulcerös-hämorrhagische Blasenentzündung komplicierte chron. Prostatitis. Spülungen mit Bismon, Kollargol. Langsame Besserung.

B. Prostatahypertrophie.

(20 Fälle.)

Unoperiert (12 Fälle).

Nr. 858, 1255, 1470, 1787, 2228, 2660 6 Fälle, durchwegs alte Männer, welche wegen prostatahypertrophisch-cystischen Beschwerden die Klinik aufsuchten, deren Zustand nach der üblichen Katheterbehandlung sich schnell besserte. Kollargolspülungen mit ausgezeichnetem Erfolg.

Die Patienten Nr. 896, 1213, 1575, 1671, 1935 u. 2484 wurden mit akuter kompleter Retention eingewiesen, meistens weil der Katheterismus auswärts nicht gelingen wollte. In allen Fällen gelang es uns den Katheter einzuführen. Teilweise mit Dauerkatheter und Spülungen, teils mit täglich 3—4 maligem Katheterismus und Spülungen behandelt, besserten sich diese Fälle derart, dass ein operatives Eingreifen nicht als indiciert erschien. Der eine der Patienten war 90, zwei 81 Jahre alt, alle übrigen waren über 60.

Operiert (8 Fälle).

Nr. 798, 1031, 1860, 2163 vier Fälle, bei welchen die perineale Prostatektomie gemacht wurde. Sämtliche Fälle traten mit kompleter Retention in unsere Behandlung. Bei zwei der Patienten war es die erste, bei Nr. 788, einem 73 j. Manne, die dritte komplete Retention. Dieser wurde mit einer fast bis zum Nabel reichenden Blase und starker Blutung aus der Harnröhre in die Klinik eingewiesen, nachdem auswärts bereits vielfach frustrane Katheterversuche gemacht worden sind. Nachdem wir das Bestehen eines falschen Weges festgestellt haben, gelang es uns mit einem dicken englischen Katheter in die Blase zu kommen. Der Katheter wurde als Dauerkatheter in der Blase gelassen. Die Katheterwechsel waren immer mit grossen Schwierigkeiten verbunden und schliesslich misslangen auch unsere Entrierungsversuche. Die dringliche Prostatektomie wurde hierauf in Stovain-Lumbalanästhesie ausgeführt. Nach der Operation zwei schwere Herzcollapse. Verlauf durch Vereiterung des rechten Hodens und Nebenhodens kompliciert, welche in Lokalanästhesie entfernt werden mussten. Nach langem schwerem Krankenlager mit gutem funktionellen Resultat entlassen.

Nr. 2340, 2614, zwei Fälle, der eine mit akuter kompleter Retention, der andere mit Ischuria paradoxa eingeliefert, bei welchen die transvesikale Prostatektomie mit bestem Erfolg gemacht wurde. Beide Patienten wurden vollständig kontinent, und wurden ohne Residualharn entlassen.

Einen weniger günstigen Verlauf hat die Operation bei zwei anderen Patienten genommen.

Nr. 455. J. L., 61 j. Mann, mit wallnussgrosser empfindlicher Prostata und Ischuria paradoxa eingeliefert, verschied 4 Tage nach der Operation an Herzschwäche. (Vergl. Sektionsprotokoll Nr. 43.)

Nr. 2455. J. M., 78 j. Mann. Führt seit etwa einem Jahre Katheterleben. Vor 2 Tagen brach der Katheter ab und blieb in der Blase. Es wird mit der Extraktion des Katheters die transvesikale Prostatektomie

verbunden. Der Verlauf war anfangs glatt, am 13. Tag trat aber Pneumonie dazu, anfangs links, später auch rechtsseitig, und Patient verschied am 23. Tage p. op. an Herzschwäche. (Vergl. Sektionsprotokoll Nr. 14.)

C. Tumoren.

(2 Fälle.)

Nr. 1932/2112. L. N., 58j. Mann. Seit dem Frühjahr 1906 zugleich an mehreren Stellen der Haut entstandene Geschwülste. Erfolglose Bestrahlung mit Röntgenstrahlen. Eine Geschwulst sitzt an der Penishaut. Diese wird für den Primärtumor gehalten. Amputatio penis und Exstirpation sämtlicher, bis pflaumengrosser Hautgeschwülste. In einer zweiten Sitzung radikale Ausräumung der Leisten beiderseits. Patient stirbt nach 2½ Monaten an Lungenmetastasen. Bei der Sektion stellte es sich heraus, dass der Primärtumor — ein Sarkom — mit grosser Wahrscheinlichkeit in der Prostata sass. (Vergl. Sektionsprotokoll Nr. 53.)

Nr. 2326. J. E., 55j. Patient mit seit einem Jahre bestehendem inoperablen Carcinom der Prostata. Mit Verhaltungsmassregeln entlassen.

Scrotum.

(3 Fälle.)

Verletzung.

Nr. 1836. L. N., 26j. Mann, blieb beim Fall von einem Baum mit seinem Scrotum an einem Aststumpf hängen. Die Haut von der rechten Scrotalhälfte ganz weggerissen. Der Hoden hängt frei an dem unverletzten Samenstrang. Desinfektion in Narkose. Feuchte Verbände, dann Sekundärnaht mit gutem Erfolg.

Entzündung.

Nr. 907. K. F., 51j. Patient mit teilweise exulcerierten Gummata der Scrotalhaut. Jodkali. Zur operativen Behandlung nicht geeignet.

Tumor.

Nr. 1275. A. H., 60j. Mann. Wegen Carcinom der Scrotalhaut in der Ambulanz der Klinik operiert, und wegen einer Nachblutung in die stationäre Klinik aufgenommen.

X. Weibliche Geschlechtsorgane
(einschliesslich Brustdrüse).

(Bearbeitet von Dr. v. Lichtenberg.)

(80 Fälle: 2 †.)

A. Vulva und Vagina.

(4 Fälle.)

Verletzungen (2 Fälle).

Nr. 630. B. E., 33j. Frau, fiel rittlings auf die Sprosse einer Leiter

und erlitt eine starkblutende Risswunde des linken Labium majus. Nach Stillung der profusen Blutung durch Umstechungen und Tamponade, offene Wundbehandlung. Heilung.

Nr. 1481/2074. 37j. Frau, bereits viermal wegen Dammriss und Rectovaginalfistel operiert, zuletzt erst vor 7 Wochen, ohne Erfolg. Umschneidung der Fistel und Perinealplastik. Am 10. Tag ging die Fistel wieder auf. 2½ Monate später wurde die Fistelnaht mit Erfolg ausgeführt.

Lageveränderungen (2 Fälle).

Nr. 1328. E. K., 48j. Frau, mit seit 20 Jahren bestehendem totalen Prolaps der Scheide. Portioamputation. Colporrhaphia ant. et post. Dammplastik, Einige Dammnähte sind durchgerissen. Zur Sekundärnaht wiederbestellt.

Nr. 1686. B. V., 43j. Frau, seit etwa 13 Jahren bestehender Vorfall der Scheide. Seit einigen Jahren auch sonstige Unterleibsbeschwerden. Vor einem Jahr Curettement in der hiesigen Klinik. Es handelt sich nebst einem Vorfall der vorderen Vaginalwand um Erosionen an der Portio und Endometritis und Metritis chron. Es wurde die vaginale Uterusexstirpation und Colporrhaphia ant. et post. mit gutem Erfolg durchgeführt.

B. Uterus.

(21 Fälle.)

a) Lageveränderungen (4 Fälle).

In zwei Fällen (Nr. 893 u. 1252) wurden Prolapsus uteri et vaginae durch Kolporrhaphie beseitigt. In einem dritten Falle wurde bei einem seit 30 Jahren bestehenden, seit 2 Monaten irreponiblen Totalprolaps die vaginale Uterusexstirpation ausgeführt. Dabei wurde im Douglas ein faustgrosser parametritischer Abscess eröffnet. Die Exstirpation war wegen allseitiger Adhäsionen sehr schwierig. Heilung per secundam.

Nr. 1512. R. W., 26j. Frau. Retroflexio uteri mobilis. Seit zwei Jahren unregelmässige profuse Menses mit heftigen Kreuzschmerzen. Fluor. Zweimal kurettiert ohne Erfolg. Ventrofixatio uteri. Heilung.

b) Entzündungen (10 Fälle).

Nr. 845. 45j. Frau. 1903 Hysterectomia totalis per laparot. wegen Fibromyom und Pyosalpinx dext. (vgl. Krankg. 1014/1903, 1319/1904). Seither dauernd eitriger, übelriechender Ausfluss. Abscesshöhle im Cervixstumpf. Spaltung. Heilung.

Bei drei Patientinnen (Nr. 1007, 1144, 1561) mit endometritischen resp. parametritischen Beschwerden wurde konservativ (Bett-

ruhe, Vaginalspülungen, Jodglycerintampon) vorgegangen. Sie wurden nach erzielter Besserung in häusliche Behandlung entlassen. In drei anderen Fällen (Nr. 1330, 1435, 1724) wurde bei Endometritis kurettiert. Im letzten Falle wurde dabei wahrscheinlich die Wand des Uterus perforiert, was jedoch ohne schlimme Folgen überstanden wurde. In zwei anderen Fällen (Nr. 265, 1382) wurde nebst Kurettement die Amputation der Portio vaginalis resp. die Roser'sche elliptische Excision der Muttermundslippen ausgeführt. Bei einer Patientin schliesslich (Nr. 2611) wurde ein postpuerperaler perimetritischer Abscess in der Leistenbeuge eröffnet.

c) Geschwülste (7 Fälle).

Gutartig.

Nr. 319. Multiple Myome des Uterus. Nach abgeschlossener Untersuchung auf dringenden Wunsch entlassen.

Nr. 609. M. F., 55j. Frau, mit grossem Myom des Uterus und cystischer Entartung des l. Ovarium. Exstirpation per laparot. recht schwierig. Rechtes Ovarium zurückgelassen. Glatter Verlauf.

Bösartig.

Nr. 953, 1169, 1215 Carcinome des Uterus resp. im letzten Falle der Portio vaginalis. Uterusexstirpation in allen drei Fällen glatt verlaufend Nr. 953 meldete sich Anfangs 1907 mit lokalem Recidiv wieder und wurde der Frauenklinik überwiesen.

Nr. 1008. 59j. Frau. Menopause seit 7 Jahren. Seit einem Vierteljahr Blutungen. Das Carcinom erwies sich bei dem Versuch der Exstirpation als inoperabel, da es die Blasenwand am Trigonum und das Rectum bereits infiltriert hatte.

Nr. 1360, vgl. 1286/1905. Damals vaginale Exstirpation wegen Carcinom, jetzt Recidiv. Probelaparotomie. Radikale Operation unmöglich.

C. Tuben und Ovarien.

(14 Fälle.)

a) Entzündungen (8 Fälle).

Akute.

Nr. 1120. M. S., 40j. Frau. Seit 14 Tagen unterleibsleidend. Linksseitiger adnexitischer Abscess. Incision und Drainage per rectum. Geheilt entlassen.

Nr. 1074. E. M., 15j. Mädchen. Unwohlsein seit 8 Tagen, seit 4 Tagen Leibschmerzen auf die r. Seite beschränkt. Uebelkeit, Stuhlverhaltung. Temperatur 37,8. Puls 120. Diffuse, druckschmerzhafte Resistenz über kindskopfgross rechterseits, Douglas vorgewölbt. In der Annahme einer akuten perforierenden Appendicitis mit Douglasabscess wurde sofort

operiert. Es stellte sich heraus, dass es sich um eine Entzündung der rechten Tube handelt, welche daumendick angeschwollen, hämorrhagisch infarciert war. Fimbrien eitrig belegt. Exstirpation. Am Durchschnitt käsige Entartung der Mucosa. Douglas durchdrainiert. Mikroskopisch Tuberkulose. Bauchfell auf Tuberkulose verdächtig. Geheilt entlassen.

Chronische.

Nr. 1493 u. 2290. Salpingoophoritis sin. resp. duplex mit Scheidenausspülungen. Mit Ichthyoltampon und Heissluftbädern behandelt und gebessert.

Nr. 374. S. G., 41 j. Frau. Seit 1¼ Jahren bestehende Unterleibsbeschwerden. Diagnose bei der Untersuchung in Narkose auf vereiterten linksseitigen Tuboovarialtumor gestellt. Incision, dann Exstirpation. Tamponade. Glatter Verlauf.

Nr. 1443. M. B. 22 j. Frau mit gonorrhoischer Adnexitis und chron. Appendicitis. Exstirpation der r. Adnexe und des Wurmfortsatzes. Heilung.

Nr. 2024. A. F., 32 j. Frau mit Pyosalpinx und Oophoritis duplex. Exstirpation der kranken Adnexe durch mediane Laparotomie. Geheilt entlassen.

Nr. 1408/1659. G. B., 28 j. Frau mit Adnexitis chron. sin. und Retroflexio uteri mobilis. Portioerosionen. Anfangs konservativ behandelt, später, wie die Adnexitis sich bedeutend besserte, Portioamputation. Heilung.

b) Tumoren (6 Fälle).

Gutartig.

Dermoid.

Nr. 991. K. B., 27 j. Frau. Seit 2 Jahren unterleibsleidend. Damals apfelgrosse Geschwulst festgestellt, welche seither kaum gewachsen. Exstirpation des Dermoids des l. Ovarium, Resektion des r. Ovarium. Geheilt entlassen.

Cysten und Kystome.

Nr. 2284. K. Sch., 67 j. Frau. Seit längerer Zeit in ärztlicher Beobachtung wegen eines schlaffen Unterleibstumors, von dem zweifelhaft war, ob er ein Ovarialtumor oder eine Hydronephrose sei. Schliesslich konnte man sich durch Chromocystoskopie und Ureterenkatheter überzeugen, dass es sich um einen Ovarialtumor handelt. Enukleation der 3600 ccm Flüssigkeit enthaltenden intraligamentösen Cyste in Lokalanästhesie. Glatter Verlauf.

Nr. 281/2553. K. Z., 30 j. Frau. Letzte Geburt vor einem Jahre. Nachher ging der Leib nicht zusammen, sondern behielt seinen beträchtlichen Umfang. Multilokuläres Kystom des l. Ovarium mit weit über 6 l Inhalt. Exstirpation. Zunächst Heilung. Nach 10 Monaten kommt die

Frau mit aufgetriebenem freien Ascites enthaltendem Leib wieder. Probelaparotomie ergiebt Carcinose des Peritoneum, wahrscheinlich vom Ovarium ausgehend.

Bösartig.

In einem Falle (Nr. 1409) wurde bei einer 66j. Frau mit Ovarialcarcinom die Operation verweigert. Bei einer zweiten 74j. Patientin (Nr. 1358/420), welche seit 1/2 Jahr unterleibsleidend war, wurde die Operation ebenfalls verweigert. Da Patientin darauf bestand, operiert zu werden, hat man das grosse Carcinom des r. Ovarium exstirpiert und den Uterus supraginal amputiert. Trotzdem konnte der Eingriff nicht als radikal bezeichnet werden. Die Frau wurde mit geheilter Wunde entlassen.

Nr. 1764. G. D., 46j. Frau, hatte ein inoperables Adenocarcinom des r. Ovarium mit Metastasen in den mesaraischen Drüsen. Nach Probelaparotomie entlassen.

D. Mamma.

(41 Fälle: 2 †.)

a) Entzündungen.

3 Fälle (Nr. 347, 584, 1223) von puerperaler Mastitis nach kleinen Abscessincisionen mit der Saugglocke behandelt und geheilt.

b) Tumoren.

Gutartig.

3 Fälle (Nr. 307, 1606, 2206) mit Fibroadenoma mammae. Enukleation. Heilung. Diagnose mikroskopisch gesichert. In einem vierten Falle (Nr. 2486) wurde, da die Geschwulst carcinomverdächtig war, die Amputation der Brust mit Ausräumung der Achselhöhle gemacht. Mikroskopisch: Fibroma mammae intracanaliculare.

Bösartig.

1. Sarkome.

Nr. 419. L. S., 49j. Frau. Seit einem Jahr knotiges Anwachsen der r. Brust, seit einigen Tagen Schmerzen. Mannskopfgrosser verschieblicher Tumor der r. Brust. Erbsen- bis bohnengrosse Drüsen der r. Axilla. Amputatio mammae und Exenteratio axillae in üblicher Weise. Defekt teilweise durch Transplantation vom r. Oberschenkel gedeckt. — Mikroskopisch: Mischzellensarkom.

Nr. 2453. R. Gr. 58j. Jungfrau. Seit einem Jahr bemerkte, seit 6 Wochen exulcerierte Geschwulst der r. Mamma. Gut verschieblich, keine Drüsenmetastasen. Amputation der Brust in Lokalanästhesie. — Mikroskopisch: Mischzellensarkom.

2. Carcinome.

Erstmalige Operationen in 23 Fällen (Nr. 149, 333, 341, 372, 377, 483, 619, 747, 781, 897, 951, 970, 1118, 1142, 1380, 1461, 1479, 1762, 2083, 2270, 2487, 2598, 1986/2538). Zehn Patientinnen standen im 5., vier im 6. Decennium. Die älteste Frau war 73 Jahre alt, die jüngste 31. Ihr 40. Lebensjahr haben vier Frauen nicht erreicht. Etwa 60% der Frauen gehörten den höheren Gesellschaftskreisen an. Zwei Frauen haben nicht geboren, eine war Virgo intacta. Eine hatte 18, eine 12, eine 10 Geburten, zwei haben einmal, die übrigen zwischen drei- und siebenmal geboren. Selbst gestillt haben 14 Frauen, die meisten davon ihre sämtlichen Kinder. Mastitis bei 5 Patientinnen, bei einer vor 20, bei einer vor einem Jahr, bei einer in der jetzt gesunden Brust. In einem Falle beiderseitige chron. Mastitis mit chron. Ekzem der Brustwarze. Trauma in einem Falle verzeichnet: Stoss mit der Brust gegen einen Schlüssel vor einem Jahr. Bei drei Patientinnen war der Tumor vor 6—7 Wochen bemerkt worden, bei 12 unter einem Jahr, zweimal 2 Jahre, je einmal 3 u. 5 Jahre, einmal 18 Jahre, seit 6 Monaten wachsend. Alle Erkrankungen einseitig. Ausser drei Fällen in allen Drüsenmetastasen in der Axilla, in einem auch in der Fossa supraclavicularis. Mit der Haut verwachsen war der Tumor dreimal, exulceriert ebenfalls dreimal, in einem 4. Falle nahe vor dem Durchbruch.

Die Operation bestand in sämtlichen Fällen aus der radikalen Amputation der Mamma mit Exstirpation der Pectoralis maior und minor samt Fascien und Fett, ferner in exakter Exenteration der Achselhöhle. Transplantation mit Deckung des Defektes wurde dreimal notwendig. Bei einer Patientin (Nr. 781) wurden nach temporärer Resektion der Clavicula die supraclavicularen Drüsen exstirpiert, bei einer anderen (Nr. 1986/2538) welche zwei Monate nach der Operation mit einem Recidiv in den supraclavicularen Drüsen, welche bis an die Schädelbasis hinaufreichten, wiederkam, wurden diese mit Schonung der grossen Gefässe und Nerven exstirpiert. Bis jetzt recidivfrei. In einem Falle (Nr. 2487) musste die Vena axillaris mitexstirpiert werden, was ohne nennenswerte Folgen blieb. Bei Nr. 2598 war die Geschwulst exulceriert, die Intercostalmuskulatur bereits afficiert. Bei Versuch der Exstirpation Verletzung der Pleura. Hierauf bloss Amputation der Mamma, Achseldrüsen belassen. Verlauf trotz der Pleuraverletzung glatt. Bei Nr. 333 Gangrän der zu sehr gespannten Haut in der Achselhöhle. Heilung per secundam.

In 5 Fällen wurde die diagnostische Kankroidininjektion nach Schmidt (Köln) gemacht, ohne nennenswertes Resultat.

Nr. 433. S. B., 48j. Frau. Seit 1½ Jahren Knoten, seit ¾ Jahr aufgebrochen. Inoperable Drüsenmetastasen. Exkochleation. Chlorzinkätzung.

Nr. 612. B. S., 61j. Frau. Seit längerer Zeit dumpfe Schmerzen in der r. Brust, nicht beachtet. Erst seit 14 Tagen wegen Schwellung der Brust heisse Umschläge. Faustgrosser, unverschieblicher Tumor der r. Mamma mit ausgedehnten Drüsenmetastasen und Lebermetastasen. Lungenhypostase, Myodegeneratio cordis. Exitus an Pneumonie und Herzschwäche.

Recidivoperationen.

Nr. 1268. Ch. H., 65j. Dame. 1904 Amputation und Exenteration, seit 3 Wochen kleiner roter Fleck an der Narbe bemerkt, der sich rasch vergrösserte. Oberhalb des sternalen Endes der Narbe eine bohnengrosse, gerötete, von der Epidermis entblösste Stelle an einem kleinhandtellergrossen harten Bezirk sitzend. Keine Drüsen. Exstirpation mit Intercostalmuskulatur und Periost der darunterliegenden Rippen. Thermokauterisation des Grundes. Vollkommener Wundverschluss. Glatte Heilung durch kleines Hämatom verzögert.

Nr. 1907. M. M., 21j. Frau. Seit Dezember 1905 kleiner Knoten der r. Brust, rasch wachsend während der damals bestehenden Gravidität. Vor 8 Wochen Amputation der Brust auswärts. Seit 3 Wochen multiple kleine Knötchen und diffuse Härte längs der Narbe und in den Stichkanälen. Keine sonstigen Metastasen nachweisbar. Exstirpation der kranken Haut samt Pectoralis maior und minor. Transplantation. Mit granulierender Wunde entlassen.

Inoperable Recidive.

Nr. 182. J. W., 55j. Frau. 1903 in der hiesigen Klinik Mammaamputation und Exenteration. Seither stets Schmerzen namentlich bei Witterungswechsel. Knoten erst seit kurzem bemerkt. Starke Abmagerung. Knoten am unteren Rande des Pectoralis. Supra- und Infraclaviculardrüsen. Röntgenbehandlung ohne Erfolg.

Nr. 219. K. Sch., 55j. Frau. Sept. 1905 Operation auswärts. Einige Wochen später Knotenbildung in der Haut. Lentikuläre Metastasen. Inoperabel. Röntgenbehandlung, Cancroidin ohne Erfolg.

Nr. 220. R. V., 39j. Frau, vor 2 Jahren auswärts operiert. Am unteren Rand der Narbe derbe Infiltration, in der Umgebung mehrere Knötchen, ebenso eines über der Narbe, und mehrere am Rücken. Wunde vollständig geschlossen. Ein grösserer Knoten in der Supraclaviculargrube. Röntgenbehandlung. Am 4. Tage Erysipel. Nach Eröffnung

eines Supraclavicularabscesses Abblassen. Erhoffte Aenderung der Metastasen nicht eingetreten.

Nr. 325. 57j. Frau. 1902 Ablatio mammae sin. wegen Carcinom. 1904 (Nr. 922/2433) zweimal Recidivoperation. Seit März 1905 wiederum Recidiv in der Narbe und supraclaviculare Schwellung. R. Arm angeschwollen, Gürtelschmerzen. Ganze linke Thoraxhälfte starr, infiltriert (Cancer en cuirasse). Faustgrosser Supraclaviculartumor. In der r. Mamma ebenfalls Knoten. Zuletzt Doppelsehen und unartikulierte Sprache. Exitus. Keine Sektion gestattet.

Nr. 2133. 63j. Frau. Vor einem Jahr Knoten in der r. Brust exstirpiert. Nach 1/2 Jahr darüber noch ein Knoten operiert, vor 1/4 Jahr wieder ein Knoten. Achseldrüsen seit 1/2 Jahr. Seit 2 Monaten Schulter-Brustschmerzen. Supra- und Infraclaviculardrüsen. Narbenrecidiv. Lysol innerlich. Schmierseifenbäder. Aspirin, Röntgenbehandlung, Fibrolysin ohne sichtbaren Erfolg.

XI. Becken und Rectum.

(Bearbeitet von Dr. Nast-Kolb.)

Becken.

(14 M., 12 W., 1 †.)

A. Verletzungen.

(3 M.)

1. Kontusionen (1 M.).

Nr. 1650. 24j. Mann. Sturz aus 2 m Höhe auf das Gesäss. Keine Verletzungen nachweisbar. Klagt über Schmerzen im Kreuzbein. Unter Bettruhe und feuchten Umschlägen Heilung.

2. Frakturen (1 M.).

Nr. 1165. 4j. Knabe. Von einem beladenen Lastwagen quer über das Becken überfahren. Sofortige Ueberlieferung in die Klinik in tiefem Collaps. Weichteillappenwunde der rechten Kopfhälfte wird sofort genäht. Fraktur des horizontalen und aufsteigenden Schambeinastes rechts dicht neben der Symphyse mit zwei querfingerbreiter Diastase. Hinten senkrecht verlaufende Fraktur des Darmbeins rechts neben der Articul. sacro-iliaca. Grosses, schwappendes Hämatom über der rechten Inguinalbeuge. Die Haut in breiter Ausdehnung oberflächlich abgeschilfert. Blase, Urethra, Rectum unverletzt, ebenso Bauchorgane. Unter Excitantien und subkutanen Kochsalzinfusionen langsame Erholung. Das grosse Hämatom vereitert, wird breit incidiert und drainiert. Nach 8 Wochen springt der Knabe wieder umher. Geheilt entlassen. Stellt sich ein viertel Jahr später in vorzüglichem Allgemeinbefinden wieder vor, geht und läuft ausgezeichnet.

3. Schussverletzungen (1 M.).

Nr. 2094. Erhielt aus Versehen einen Schuss, angeblich aus einem Militärgewehr, aus ca. 50 m Entfernung. Einschuss fingerbreit unterhalb und median von der r. Spina ilei sup. ant. — Ausschuss: handbreit nach aussen von der Spina ilei sup. post. — Knochen nicht verletzt. Unter aseptischem Verband glatte Heilung ohne bleibende Störung.

B. Entzündungen.

(7 M., 9 W.)

I. Akute (1 W.).

1. Beckenabscess (1 W.).

Nr. 574. Vor 6 Wochen Phlegmone am r. kleinen Finger und Exartikulation desselben. Bald darnach Schmerzen in der linken Unterbauchseite. Grosser fluktuierender Abscess über dem linken Poupart'schen Bande. Incision. Drainage. Heilung.

II. Chronische (7 M., 8 W.).

1. Kalte Abscessse ohne nachweisbare Knochenerkrankung (4 W.).

Nr. 541, 715, 1119, 2291. Die Fälle wurden mit Incision und Exkochleation der Abscesshöhle behandelt. Zwei heilten vorläufig aus, zwei wurden mit wenig secernierender Fistel entlassen.

2. Tuberkulöse Knochenerkrankungen (7 M., 4 W.).

In 5 Fällen Nr. 1357, 1388, 1401, 1776, 2409 handelte es sich um die Erkrankung der Articulatio sacro-iliaca. Davon waren 3 Männer, 2 Frauen. Bei allen waren dem Durchbruch nahe Abscesse oder schon Fisteln vorhanden. In zwei Fällen bestand ausserdem eine vorgeschrittene Lungenphthise. Die Behandlung bestand neben kräftiger Diät, Soolbädern, Schmierseifeneinreibungen in gründlicher Exkochleation der Knochenherde nach Spaltung der Abscesse und Fisteln. Alle konnten in wesentlich gebessertem Allgemeinbefinden entlassen werden.

Von den übrigen Fällen hatten zwei, Nr. 406 und 544, multiple Knochenherde am Becken, zwei, Nr. 786 und 1413, hatten kleine Herde am Kreuz- und Steissbein; zwei, Nr. 937 und 2517, hatten je einen tuberkulösen Herd am Schambein und Sitzbein. Exkochleation und Karbolätzung. 4 wurden mit noch bestehender Fistel entlassen, 2 geheilt.

C. Tumoren.

(4 M., 3 W., 1 †.)

1. Kongenitale (1 M.).

Nr. 242. 5 monatl. Knabe. Mit einer Geschwulst am Steiss zur Welt gekommen, die allmählich grösser wurde und jetzt so gross wie der Kopf des Kindes ist. Die Haut intakt, Analöffnung weit nach vorne gedrängt; an einzelnen Stellen Fluktuation. Steissbein nach oben aussen umgebogen, unter ihm verschwindet der Stiel der Geschwulst. — Diagn.: Steiss-Teratom. Bei der Operation lässt sich die Geschwulst gut auslösen; ihr oberer Pol reicht unter das Steissbein hinunter bis in die Gegend des Promontoriums und liegt hier dem Peritoneum dicht an. — Mikroskopisch: Teratom. Knorpel, Schweissdrüsen, gliöse Substanz. — Anfangs hohe Temperaturen, dann allmählicher Abfall und damit zunehmende Kräftigung des Kindes. Günstiger Wundverlauf. Nach 7 Wochen geheilt entlassen.

2. Benigne (2 M., 1 W.).

Nr. 1506. 24 j. Mann. Seit 1 Jahr bemerkt er eine langsam wachsende Geschwulst an der linken Beckenseite. Hier findet sich ein unter den Muskeln gelegener, steinharter, apfelgrosser, der Beckenschaufel unbeweglich aufsitzender Tumor, mit der Haut nicht verwachsen. — Diagn.: Wahrscheinlich Chondrom. Exstirpation mit Hammer und Meissel gelingt leicht. Wundheilung durch ein Hämatom verzögert, dann aber glatt. — Mikroskopisch: Teilweise verkalktes Chondrom.

Nr. 2249. 47 j. Mann. Hühnereigrosses Lipom auf der linken Gesässhälfte. Exstirpation. Heilung.

Nr. 2586. 45 j. Frau. Bemerkt seit 2½ Jahren eine langsam wachsende Geschwulst an der linken Gesässhälfte, die ihr wesentliche Störungen nur beim Sitzen machte. Mannskopfgrosser derber Tumor der linken Gesässhälfte, gegen die Haut und gegen die Unterlage verschieblich. Bei der Operation lässt sich der Tumor leicht ausschälen, nur an einigen Stellen haftet die Muskulatur fester an, reicht in die Tiefe bis an die Beckenknochen heran, ohne aber mit diesen in Beziehung zu treten. Glatter Wundverlauf. Geheilt entlassen. — Mikroskopische Diagn.: Myxom.

3. Maligne (1 M., 2 W., 1 †).

Nr. 401. 54 j. Frau. Sehr kachektisch. Seit 2 Jahren Schmerzen im linken Bein, die immer heftiger wurden, so dass sie gar nicht mehr gehen konnte. Breit aufsitzender Tumor an der Innenseite des Beckens. Metastasen im linken Oberschenkel. Behandlung mit Röntgenbestrahlung, die subjektive Erleichterung bringt.

Nr. 1526. 60 j. Frau. Seit 4 Jahren kleiner Knoten in der rechten Gesässgegend bemerkt, der seit einem Jahr rasch zu wachsen begann.

Jetzt kopfgrosse, harte Geschwulst der rechten Gesässbacke, mit der Muskulatur und der Haut verwachsen. Exstirpation im Gesunden. Glatte Heilung. — Mikroskopische Diagn.: Sarkom.

Nr. 1864. 48j. Mann. Hämophile. Bemerkt seit 3 Jahren eine langsam wachsende Geschwulst auf der rechten Beckenseite. Kindskopfgrosse harte Geschwulst, der rechten Beckenschaufel fest aufsitzend. R. oberhalb des Trochanters noch eine faustgrosse, deutlich fluktuierende Geschwulst, die bei der Punktion blutig-seröse Flüssigkeit ergiebt. Ausserdem besteht Diabetes und hämorrhagische Nephritis. An der Punktionsstelle bildet sich ein Abscess, der incidiert wird. Rascher Kräfteverfall. 14 Tage nach der Aufnahme Exitus. — Diagn.: Wahrscheinlich Beckensarkom. Autopsie nicht gestattet.

Rectum.

(45 M., 15 W., 3 †.)

A. Entzündungen.

(25 M., 3 W., 1 †.)

1. Periproktitische Abscesse (4 M.).

Es wurden 4 Fälle beobachtet. Alle betrafen Männer. Nr. 1689, 1282, 1885, 2520. Die Behandlung bestand in breiter Incision und Drainage. Bei allen wurde Heilung erzielt.

2. Fissura ani (1 W.).

Nr. 1671. 20j. Mädchen mit äusserst quälenden Beschwerden von einer 2 cm langen Fissur am Anus. In Narkose Excision der Fissur und Naht. Heilung.

3. Mastdarmfisteln (19 M., 1 W.).

18 Fälle, Nr. 223, 426, 438, 661, 673, 881, 1365, 1389, 1502, 1684, 1752, 1943, 1951, 2164, 2419, 2436, 2597, 2693 wurden operiert. Die Fisteln wurden meist mit dem Thermokauter gespalten, die Fistelgänge mit dem scharfen Löffel ausgekratzt, dann die Wunde tamponiert. Von den Operationen wurden 5 in Lumbalanästhesie, 7 mit lokaler Anästhesie, die übrigen in Narkose ausgeführt. Die Patienten wurden meist geheilt, einige mit gut granulierender Wundfläche entlassen. Lungenphthise wurde nur in einem Falle nachgewiesen. Nr. 1680, ein 21j. Mann, war auswärts operiert worden und suchte nur zur Nachbehandlung die Klinik auf. Bei einem 56j. Manne, Nr. 436, wurde wegen hochgradigen Diabetes die Operation abgelehnt und er mit diätetischen Vorschriften entlassen.

4. Geschwüre des Mastdarms (2 M., 1 W., 1 †).

Nr. 295. 40j. Mann. Seit 6 Wochen starke Blutungen aus dem Rectum. Bei der Rektoskopie sieht man 4 Querfinger oberhalb des Sphinkters beginnend zahlreiche erbsengrosse Geschwüre in der Rectalwandung, die bei Berührung stark bluten. Ein Tumor wurde nicht gefunden. Auf tägliche Einläufe mit dünner Eisenchloridlösung lässt die Blutung nach. Wird gebessert entlassen.

Nr. 821. 58j. Frau. Angeblich erst seit 5 Tagen erkrankt mit Leibschmerzen und Stuhlverhaltung. Per rectum fühlt man eine Stenose mit diffuser Infiltration der Wand, keinen deutlichen Tumor. Abdomen stark aufgetrieben. Sofortige Colostomie in der linken Seite. Da sich bis zum nächsten Tage hier kein Stuhl entleert, wird auf der rechten Seite eingegangen. Hier findet sich eine fibrinöse Peritonitis und es wird eine Dünndarmfistel angelegt. Bei beiden Operationen wurde ein Tumor nicht gefunden. Am nächsten Morgen Exitus. Bei der Autopsie fand sich eine stenosierende, ulceröse Proctitis und allgemeine Peritonitis.

Nr. 1562. 3j. Knabe. Seit einem Jahre bestehende Ulcerationen am Anus und unteren Teil des Rectums, die tiefgreifend den Sphinkter zerstört haben, so dass Inkontinenz besteht. — Diagn.: Wahrscheinlich tuberkulöse Ulcerationen. Unter Argentum nitricum-Pinselungen Reinigung der Geschwüre. Auf Wunsch der Eltern in weitere häusliche Behandlung entlassen.

B. Hämorrhoiden.

(8 M., 2 W.)

Ein Patient, Nr. 1625, wurde auf seinen Wunsch unoperiert entlassen; zwei Fälle, Nr. 465 und 1039 wurden mit Applikation Arsonval'scher Hochfrequenzströme behandelt und bei beiden eine wesentliche Besserung erzielt. In einem Falle, Nr. 1474, wurde die Thermokauterisation nach Anlegung der Langenbeck'schen Zange ausgeführt. 6 mal, Nr. 659, 791, 1459, 1543, 1588, 1928, wurde die Excision mit nachfolgender Naht gemacht. Bei allen operierten Fällen wurde Heilung erzielt.

C. Prolapsus ani et recti.

(1 M., 0 W.)

Nr. 354. 43j. Frau. Seit 20 Jahren bestehender Mastdarmvorfall. Vor 1 Jahr parasakrale Anheftung des Rectalrohres. Darnach zunächst Heilung. Jetzt wieder seit 5 Monaten Vorfall. Völlig demente Patientin. Behandlung mit Tanninspülungen. Gebessert entlassen.

Nr. 1023. 41 j. Frau. Obstipation. Prolapsus ani. Besserung nach Regelung des Stuhlganges. Deshalb vorläufig entlassen.

Nr. 1083. 3 j. Mann. Recidivierender Mastdarmvorfall nach Colopexie. Jetzt Dammplastik. Zunächst geheilt entlassen.

Nr. 2509. 6 Monate altes Mädchen. Grosser Rectalprolaps. Erbrechen, aufgetriebener Leib. Aufnahme in hoffnungslosem Zustande. Reposition und Retention durch Heftpflasterstreifen. Auf Wunsch der Eltern nach Hause entlassen.

D. Tumoren.

(11 M., 7 W., 2 †.)

1. Gutartige (1 M., 1 W.).

Nr. 1866. 6 j. Mädchen. 5 cm über dem Anus ein nussgrosser gestielter Polyp, der heftige Blutungen verursacht. Abbindung und Abtragung in Narkose. Heilung.

Nr. 2019. 36 j. Mann. Ausserhalb wurde die Abtragung eines Rectalpolypen vorgenommen. Nach 3 Stunden heftige Nachblutung, deshalb zur Klinik gebracht. Blutung wird durch Umstechung gestillt. Heilung.

2. Carcinome (10 M., 6 W., 2 †).

a) Nicht operierte und inoperable (3 M., 3 W.).

4 Fälle, Nr. 520, 434, 838, 1489, waren wegen der Ausdehnung des Tumors der Radikaloperation nicht mehr zugänglich und wurde durch Anlegung einer Colostomie Besserung der Beschwerden erzielt. Ein Patient, Nr. 2737, verweigerte die Operation; ein Fall, Nr. 380, aus der Irrenklinik eingewiesen, erwies sich als inoperabel. Da keine Beschwerden bestanden, wurde von einem operativen Eingriff abgesehen.

b) Radikaloperationen (6 M., 2 W., 2 †).

α) Resektionen (4 M., 2 †).

Nr. 266. 49 j. Mann. Seit 1/2 Jahr Stuhlverstopfung und Blutabgang. Stenosierender, beweglicher Tumor 7 cm über dem Anus. Resektion von 13 cm Darm, Naht der vorderen Wand. Glatte Wundheilung. Bei der Entlassung Stuhlgang per anum, daneben noch ganz kleine sakrale Fistel. In ausgezeichnetem Allgemeinbefinden entlassen.

Nr. 1015/2406. 47 j. Mann. Seit 1 Jahr Blutabgang und Abmagerung. 12 cm oberhalb des Anus cirkuläres, ulceriertes, stenosierendes Carcinom. 4. V. Colostomie. 22. V. Resektion von 10 cm Darm. Vereinigung des Darms durch cirkuläre Naht. Mit Anus praeternat. in gutem Allgemeinzustand entlassen. 31. X. Wiederaufnahme zum Schluss der Colostomie: Im Beginn der Narkose Atem- und Herzstillstand, die durch

alle angewandten Mittel nicht zu beheben sind. Exitus. Sektion ergiebt geringe Myodegeneratio cordis. Coronarsklerose. Keine Metastasen.

Nr. 1273/1320. 67 j. Mann. Seit 2 Jahren wechselnde Stuhlbeschwerden. 8 cm über dem Anus ringförmiger, beweglicher Tumor. Resektion von 13 cm Darm, cirkuläre Naht. Nach 8 Tagen kleine Kotfistel, die sich nach 14 Tagen spontan schliesst. Sonst glatter Wundverlauf. Geheilt entlassen.

Nr. 1415. 62 j. Mann. Seit 1½ Jahren Obstipation, seit ¼ Jahr Blutabgang, Tenesmen. Abmagerung. Hochsitzendes, cirkuläres, stenosierendes Carcinom. 21. VI. Colostomie. 10. VII. Laparotomie. Resektion von 20 cm Darm. Nahtinsufficienz. Zunehmende peritonitische Erscheinungen. 6 Tage p. op. Exitus.

β) Amputationen (2 M., 2 W.).

Nr. 226. 45 j. Frau. Seit 1 Jahr Obstipation, Tenesmus, Blutabgang. 7 cm über dem Anus ringförmiges, stenosierendes, stark infiltriertes Carcinom. Amputation von 15 cm Darm und Einnähen des oberen Endes an normaler Stelle. Glatter Verlauf. Heilung.

Nr. 894. 58 j. Frau. Nie Stuhlbeschwerden. Grosser Scheidenvorfall, der sie zur Klinik führt. — Prolaps des Uterus und der Vagina. Unmittelbar über dem Anus cirkuläres ulceriertes, bewegliches Carcinom. Excision eines keilförmigen Stückes aus der hinteren Scheidenwand. Amputation von 10 cm Darm, oberes Ende an normaler Stelle eingenäht. Kolporrhaphie. Glatter Verlauf. Heilung.

Nr. 1344. 58 j. Mann. Seit 3 Monaten Abmagerung, Tenesmus, Blutabgang. 5 cm über dem Anus trichterförmiges, ulceriertes bewegliches Carcinom. Amputation von 9 cm Darm, oberes Ende an normaler Stelle eingenäht. Glatter Verlauf, bei der Entlassung völlige Kontinenz. Heilung.

Nr. 1697. 72 j. Mann. Seit 1½ Jahren unregelmässige Stuhlentleerung und Blutabgang. Unmittelbar über dem Anus cirkulärer, höckeriger Tumor, leicht blutend. Amputation von 10 cm Darm, oberes Ende an normaler Stelle eingenäht. Glatter Verlauf. Mit kleiner granulierender Wunde nach Hause entlassen.

c) Recidive nach Radikaloperationen (1 M., 1 W.).

Nr. 2138. 51 j. Frau. Vor 2 Jahren Resektion wegen Carcinoma recti. Jetzt ist das kleine Becken von Tumormassen ausgefüllt, doch besteht keine Stenose. Mit diätetischen und hydrotherapeutischen Vorschriften entlassen.

Nr. 2478. 52 j. Mann. Vor 2 Jahren Amputatio recti, vor 1 Jahr Exstirpation eines 2 M.-stückgrossen Recidivs in der vorderen Mastdarmgegend. Jetzt Recidiv, bohnengross, an derselben Stelle. Exstirpation. Glatte Heilung.

XII. Obere Extremitäten und Schultergürtel.

(Bearbeitet von Dr. Metzner.)
(176 Fälle: 122 M., 54 W., 1 †.)

A. Verletzungen.

(71 Fälle: 61 M., 10 W., 0 †.)

1. Weichteilverletzungen (19 Fälle: 17 M., 2 W., 0 †).

a) Schnitt-, Stich-, Hieb- und Quetschwunden.

Einfache Weichteil- (Haut-, Muskel-) wunden. 9 Fälle, nur Männer.

Sie gelangten sämtlich unter anti- bezw. aseptischen Verbänden teilweise nach erfolgter Nahtvereinigung ohne Funktionsstörung zur Heilung. Nur in Fall 2533 (Fingerschnittverletzung) blieb das Endresultat unbekannt, da das betreffende Kind schon am 2. Behandlungstage wegen Scharlachs verlegt werden musste.

Sehnenverletzungen (5 M.).

Sie waren meist im Fingerbereich (Streckseite) gelegen und konnten fast alle primär genäht und geheilt werden mit gutem funktionellen Resultat. — Erwähnenswert ist Fall 1288, wo neben beinahe sämtlichen Beugesehnen unmittelbar oberhalb des volaren Handgelenkspaltes auch noch die Art. radialis und der N. medianus durchschnitten waren. Auch in diesem Fall Wundheilung p. prim. int. nach Sehnen- und Nervennaht.

An Nervenverletzungen kamen noch 3 weitere Fälle, 1 frischer, 2 ältere, zur Beobachtung:

Nr. 861. 18j. M. Frische Schnittverletzung des rechten N. ulnaris und der Sehne des M. palmaris in der proximalen Vorderarmhälfte.

Nr. 710. 21j. M. Aeltere Stichverletzung des linken N. radialis oberhalb der Ellenbeuge, und zwar nur seines tiefen Astes.

In beiden Fällen erfolgte die Nervennaht, im letztgenannten nach Resektion der kallös verdickten bindegewebigen Narbe. Wundheilung p. pr im. int.

Nr. 1746. 14j. W. Entbindungslähmung des Armplexus rechterseits, die sich im Wesentlichen in dem Ausfall sämtlicher Fingerstrecker, der Daumenmuskulatur sowie des Flexor und Extensor carpi radialis manifestierte. Der Versuch, durch Ueberpflanzung der Sehne des Flexor ulnaris auf diejenige des gemeinschaftlichen Fingerstreckers sowie durch Verkürzung des Extensor digitorum communis eine funktionelle Besserung zu erzielen, bleibt erfolglos.

b) Verbrennungen. 2 Fälle (Nr. 852 u. 1718). Im ersteren Fall handelt es sich um eine Verbrennung 1. und 2. Grades des linken Vorderarms samt Hand, die auf feuchte Verbände und Salbenapplikation zur Heilung gelangte. — Nr. 1718 musste vor Beendigung des Heilverfahrens, obwohl es sich um Verbrennung 3. Grades auf dem Handrücken — Sehnen lagen frei — handelte, auf eigenen Wunsch vorzeitig entlassen werden.

2. Schussverletzungen (7 M.).

Bei Fall 161 und 771 handelte es sich um die Folgezustände lange zurückliegender Schussverletzungen: Im Fall 161 Verwachsungen mehrerer Fingerstümpfe untereinander nach Explosionsschuss. Durch operative Lösung der einzelnen Finger, insbesondere des Daumens, wird kosmetisch wie funktionell sehr befriedigendes Resultat erzielt. — Im Fall 771 hatte die Schussverletzung durch Infektion zur Sehnenscheidenphlegmone und Beugensehnennekrose geführt, so dass die infolgedessen hinterbliebene Streckkontraktur des betr. Fingers wegen der Funktionsbeschränkung eine Exartikulation dieses Fingers erforderlich machte. — Im Falle 1686 handelte es sich um einen schweren Zertrümmerungsbruch der linken Hand, im Wesentlichen des Mittelhandskeletts, mit Zerreissung sämtlicher Fingerarterien an 2.—5. Finger. Mit Ausnahme des Daumens, der unversehrt geblieben, mussten deshalb die Finger und die dazu gehörigen Mittelhandknochen entfernt werden. Heilung. — Fall 2731 — Schussfraktur des Grundgliedes des linken Mittelfingers — heilte unter Perubalsam. — Bei Nr. 1241 wurde die Incision einer durch Schrotschuss entstandenen Vorderarmphlegmone, sowie spätere Sequestrotomie und Entfernung eines abgesprengten Ulnafragments notwendig. Auch in diesem Falle Heilung unter Erhaltung der Funktion. — In den beiden letzten Fällen handelte es sich um einfache Fingerweichteilverletzungen, die schnell zur Heilung kamen (Nr. 829 u. 2544).

3. Maschinenverletzungen (12 M.).

Die Fälle 1996, 2041, 2251 stellten reine Weichteilwunden dar, die Hand oder Finger betrafen. Sie gelangten sämtlich zur Heilung. — 8 weitere Fälle waren durch mehr oder minder ausgedehnte Knochenverletzungen im Mittelhand- und Fingerbereich kompliciert. Sie waren fast alle bei Bedienung der Ziegelpresse und der Häckselmaschine entstanden und machten gewöhnlich sofortige operative Massnahmen, in teilweiser oder gänzlicher Entfernung einzelner oder mehrerer Finger bezw. der entsprechenden Mittelhand-

knochen bestehend, nötig (Nr. 329, 399, 995, 1979, 1228, 1427, 2483). — In Fall 857 erfolgte noch im Lauf der Behandlung wegen fortschreitender Fingergangrän und progredienter Handphlegmone die Exartikulation im Handgelenk. Heilung. — Bei Fall 2542 wurde eine nach Maschinenquetschung hinterbliebene Stellungsanomalie eines Mittelfingergliedes durch entsprechende Keilexcision aus der Knochenkontinuität beseitigt.

4. Frakturen und Luxationen (33 Fälle: 25 M., 8 W., 0 †).

a) Frakturen (26 Fälle: 19 M., 7 W.).

α) Konservativ behandelte Fälle:

Schlüsselbeinbrüche. (1 M.) Nr. 2557. Nicht komplicierter Bruch des rechten Schlüsselbeins mit Fraktur der 2. Rippe. — Heilung.

Oberarmbrüche (14 Fälle: 9 M., 5 W.).

In 3 Fällen handelte es sich um Epiphysenlösung des Oberarmkopfes. Davon heilten Nr. 945 und 2547 nach erfolgter Reposition unter portativen Streckverbänden unter völliger Wiederherstellung der Funktion; bei Nr. 2618 blieb, da auf eigenen Wunsch vorzeitig entlassen, das Endresultat unbekannt. — Fall 2422 repräsentierte eine 4 Wochen alte Epiphysenlösung am distalen Humerusende mit Konsolidation in fehlerhafter Stellung, aber völlig ausreichender Funktion. Bewegungsübungen. — Brüche des Collum chirurg. lagen vor bei Nr. 872, 1944, 2023, die sämtlich bei Anwendung von Extensionsverbänden in guter Stellung und meist genügender Funktionsfähigkeit ausheilten. — Einfache Diaphysenbrüche lagen vor bei Nr. 555 und 2504; gute Heilung. — Die Fälle 1207 und 1627 stellten reine Bruchformen des distalen Gelenkfortsatzes, die Fälle 1100, 1112, 2767 suprakondyläre bezw. suprakondyläre + intraartikuläre Brüche dar.

Vorderarmbrüche (3 M., 1 W.). Davon betraf Nr. 1950 eine Fraktur beider Vorderarmknochen rechterseits, welche auf Redressement und Gipsverband tadellos heilte. Die übrigen Fälle waren Radiusbrüche. Darunter Nr. 1571 eine typische doppelseitige Radiusepiphysenfraktur und Nr. 1708 ein schlecht geheilter typischer Radiusbruch, bei welchem letzteren jedoch in Anbetracht der guten Funktion von jedem Eingriff abgesehen wurde.

Brüche des Handskeletts (1 M.). Nr. 2209, Zermalmung mehrerer Fingerglieder durch Ueberfahrenwerden. Amputation. Heilung.

β. Operativ behandelte Fälle (5 M., 1 W.).

Nr. 2385. Fraktur des anatomischen Halses mit Dislokation des völlig abgesprengten Oberarmkopfes in die Achselhöhle. Resektion desselben von der Achselhöhle aus. Primäre Wundheilung. Nach einigen Monaten Nachuntersuchung: Arm kann mit Leichtigkeit weit über die Horizontale hinaus erhoben werden, zur Arbeit gebraucht werden.

Nr. 238/678. 2 Monate alte Diaphysenfraktur des linken Oberarmes, die zur Pseudarthrosenbildung geführt hatte. Extension und Trituration ohne Erfolg. Deshalb Silberdrahtnaht. Ursache der Pseudarthrosenbildung: Zwischengelagerte Muskulatur. Primäre Wundheilung. Konsolidation 3 Monate später noch nicht eingetreten.

Nr. 2446. Schlecht geheilte Fraktur des chirurgischen Halses, die jedoch keine Funktionsstörung zur Folge hatte; durch Osteotomie mit nachfolgender Stellungskorrektur unter Triangel-, später Extensionsverband geheilt.

Nr. 1341. 4 Tage alte, inficierte, komplicierte suprakondyläre Oberarmfraktur. Beginnende Sepsis. Debridement, breite Spaltung. Heilung in fehlerhafter Stellung. Behufs Beseitigung der Stellungsanomalie für später wiederbestellt.

Nr. 1876. Komplicierter Radiusbruch an typischer Stelle. Auch in diesem Falle wegen drohender Sepsis breite Spaltung und Resektion der Fragmentenden. Dann gute Wundheilung. Bei der Entlassung mit Schiene Bruchstelle noch nicht fest konsolidiert.

Nr. 2039. Mehrfache komplicierte Frakturen des linken Armes: Querbruch der Humerusdiaphyse, Komminutivfraktur des Ellbogens. Keine gröberen Gefäss- bezw. Nervenverletzungen. — Zunächst Behandlung der Wunden, später Fixation des abgebrochenen Olekranon an die Ulna durch Naht. — Weiterhin Resektion des dislocierten proximalen Radiusendes und des Zwischenkallus zwischen beiden Knochen behufs Ermöglichung der Supination. — Heilung mit erheblicher Beeinträchtigung von Pro- und Supination.

b) Luxationen (7 Fälle: 6 M., 1 W.).

Frische Fälle:

Nr. 2519. Luxatio claviculae dextr. supraacromialis. — Reposition und Fixation mittels Heftpflasterstreifen und Velpeau'schen Verbandes.

Nr. 1523 u. 2399. Luxatio humeri praeglenoidalis. — Reposition. Heilung.

Nr. 1741. Luxation des Ellbogens nach vorn. — Reposition.

Nr. 2012. Typische Luxation des Daumens. — Repositionsversuch in Narkose misslingt. Deshalb Reposition auf blutigem Wege nach Resektion der Basis des Grundgliedknochens.

Aeltere Fälle:

Nr. 2560. 5 Wochen alte Luxatio humeri subcoracoidea. — Reposition in Narkose.

Nr. 518. Deltoideuslähmung und -Atrophie nach Verletzung des N. axillaris durch Luxatio humeri. Abreissung des Tubercul. maj. — Mediko-mechanische Uebungen. Massage. Ungebessert entlassen.

B. Entzündungen.

(95 Fälle: 56 M., 39 W., 1 †.)

a) Der Weichteile.

α) Erysipele, Furunkel, Lymphangitiden, Lymphadenitiden kamen 12mal in stationäre Behandlung: Nr. 879 und 2555, Erysipele an Hand und Arm, kamen auf hydropathische Umschläge, Stauung u. s. w. zur Heilung; ebenso multiple Furunkel am Arm (Nr. 2243) durch Incision und Stauung. — Akute Lymphgefässentzündungen wurden beobachtet bei Nr. 165, 735, 1913, 2346; sämtlich mit feuchten Verbänden und Bier'scher Stauung behandelt und geheilt; ebenso Nr. 1607 mit Lymphangitis und Lymphadenitis axillaris mit Alkoholverbänden. — In Fall 1034/1577 wurden tuberkulöse Lymphome der Achsel exstirpiert. Heilung. — Ferner kamen akute Dermatitiden und Jodoformekzem zur Beobachtung bei Nr. 349, 2641, 371; unter Zinkpastenverbänden Heilung.

β) Akute trockene Tendovaginitiden kamen 2mal (Nr. 376 u. 566) zur Beobachtung; sie betrafen in beiden Fällen die Scheide des Extens. carpi radial. und Ext. pollic. brev. und heilten unter Ruhigstellung, Ichthyolapplikation u. s. w.

γ) Panaritien (13 M., 10 W.).

Darunter 8 Fälle von Panaritium cutaneum (Nr. 204, 248, 680, 1160, 1417, 1504, 2253, 2748).

Darunter 12 Fälle von Panaritium tendinosum (Nr. 296, 396, 564, 969, 1048, 1292, 1307, 1785, 2238, 2308, 2432, 2733).

Darunter 3 Fälle von Panaritium ossale (Nr. 484, 677, 1816).

Die kutanen Panaritien heilten sämtlich nach Incision, feuchten Verbänden, Stauung ohne jede bleibende Störung der Funktion. — Bei den Sehnenscheidenpanaritien, die z. T. erst nach auswärts erfolgter operativer Betätigung der Klinik überwiesen worden waren, kam es 2mal zur Sehnennekrose und in 2 weiteren Fällen wegen Fortschreitens der Eiterung auf die benachbarten Gelenke zur Fingerexartikulation. Diese wurde gleichfalls ausgeführt bei allen 3

Fällen von ossalem Panaritium. — In den meisten Fällen wurde Bier'sche Stauung, zumeist mit gutem Erfolg angewandt.

δ) Phlegmonen (9 M., 5 W.).

In den Fällen 2352 und 2510 handelte es sich um akute eitrige Schleimbeutelentzündungen am Ellbogen, die nach Incision zur Heilung gelangten, im Fall 2476 um eine nach Exstirpation eines Hygroma Olecrani entstandene Ellbogenphlegmone, die nach Entfernung der Nähte und auf Bier'sche Stauung schnell heilte.

In allen übrigen Fällen, für welche anamnestisch fast immer die Infektion geringfügiger Finger- und Handverletzungen als Entstehungsursache in Frage kam, führten zumeist ausgiebige Incisionen, in einigen wenigen Fällen ohne nachweisbare Eiterbildung auch einfache Stauung und hydopathische Umschläge zum Ziel.

ε) Abscesse (4 M., 2 W.).

Nr. 2153. Schweissdrüsenabscess, Nr. 494 u. 388 Achseldrüsenabscesse nach Fingerverletzung bezw. Panaritien. Heilung nach Incision, im Falle 388 nach Exstirpation des Drüsenpakets. — Nr. 195 Abscessbildung am Schlüsselbein nach Trauma, Aetiologie unklar. Einschnitt. Rasche Heilung. — Nr. 763 u. 1710. Weichteilabscesse an den Oberarmen. Incision. Heilung.

b) Gelenkentzündungen (3 M., 1 W.).

Bei Nr. 1685 — 17j. Landwirt — seit 4 Monaten bestehende Omarthritis sicca dextr., die zur Ankylosierung des Gelenks in hochgradiger Abduktionsstellung geführt hatte. Erhebliche Funktionsstörung. — Resektion des Oberarmkopfes. Heilung. — Passive Beweglichkeit in normalem Umfang.

Nr. 233 u. 313 waren akute eitrige Handgelenksentzündungen, von denen der erste Fall im Anschluss an die Incision eines an der Streckseite des Gelenks gelegenen Ganglion, der zweite nach Glasschnittverletzung entstanden war. In beiden Fällen führte Eröffnung und Drainage des Gelenkes zur Heilung. Funktionelles Resultat unbekannt.

Nr. 803. Rechtsseitige akute eitrige Schultergelenkentzündung nach Stichverletzung mittels rostigen Nagels vor 3 Wochen. Nach mehrfachen Incisionen und Drainage des Gelenkes, die jedoch keine Besserung bewirkten, Resectio humeri. Heilung. — Funktionelles Endresultat unbekannt, da Pat. vorzeitig ausschied.

c) Osteomyelitis (1 W.).

Nr. 282. Osteomyelitis radii dextri posttyphosa. — Im Jahre 1894 schwerer Typhus, bald nach der Genesung schmerzhafte Anschwellung des rechten Radius — damals hydropathische Behandlung. Es folgten

mehrmals Recidive, doch niemals operativer Eingriff. — Seit 1 Monat Abscessbildung am Radius. Röntgenographisch centraler Herd nachweisbar. Deshalb Eröffnung und Exkochleation der Abscesshöhle. Schnelle Heilung.

2. Tuberkulose (31 Fälle: 16 M., 15 W., 1 †).

a) der Weichteile (8 M., 4 W.).

Nr. 1672 u. 1823 betrafen tuberkulöse Achseldrüsen; Exstirpation, Heilung.

In den Fällen 1281, 1371 und 1808 handelte es sich um anscheinend reine Weichteilabscesse am Vorder- bezw. Oberarm, in den Fällen 1914 und 1229 um paraartikuläre Abscesse der Ellbogengegend, die nach Incision und Exkochleation ausheilten. — Die übrigen 5 Fälle betrafen tuberkulöse Sehnenscheidenerkrankungen, die mit einer einzigen Ausnahme nach Exstirpation der Schwarten und fungösen Granulationen zur Heilung gelangten: Nr. 915 Sehnenscheidentuberkulose an Streckseite des Vorderarms, Nr. 1861 der Beugesehnen am Handgelenk, Nr. 1811 und 338 der Strecksehnen am Handrücken, Nr. 851 der Strecksehne des kleinen Fingers. — Nr. 338 blieb unoperiert und wurde in hoffnungslosem Zustand — rechtsseitige exsudative Pleuritis und multiple Abscessbildung — entlassen.

b) Knochen- und Gelenktuberkulose (8 M., 11 W., 1 †).

Hand und Finger (2 M., 2 W.).

Nr. 1677. Spina ventosa des Mittelgliedes des rechten Zeigefingers. Exkochleation. Besserung. — Nr. 853, 553 und 183 Caries einzelner Mittelhandknochen, von denen der erste Fall nach Resektion, der zweite nach Exkochleation, der dritte nach Entfernung eines Sequesters zur Heilung bezw. Besserung gelangten.

Handgelenktuberkulose (4 W.).

Im Falle 486 konnte sich die Kranke, die an Knochentuberkulose auch noch an anderen Körperstellen litt, nach erfolgloser konservativer Behandlung (Immobilisierung, Bier'sche Stauung) nicht zur Abnahme der Hand entschliessen, verliess in hoffnungslosem Zustand die Klinik. — In den 3 anderen Fällen (2171, 3627 und 2691, letzterer Fall mit schwerer Handwurzelkaries kompliciert) wurde Heilung erzielt, und zwar in den beiden erstgenannten Fällen durch Resektion, bei Nr. 2691 durch Amputation.

Tuberkulose der Vorderarmknochen (2 M., 1 W.).

Bei Nr. 1885 bestand eine Caries tuberc. Olecrani, die nach

gründlicher Exkochleation zur Heilung kam. — In den Fällen 1881 und 2218 bestand eine tuberkulöse Karies des Radius, die mit Exkochleation und Entfernung des erkrankten Knochens (1881) bezw. einfacher Exkochleation (Nr. 2218) behandelt wurden. Zur völligen Heilung gelangte nur Nr. 1218, während Nr. 1881 vorzeitig sich der Behandlung entzog.

Ellbogentuberkulose (2 M., 3 W.).

Fall 451 — Tumor albus der linken Ellbogengegend ohne Fistelbildung — synoviale Form, röntgenographisch keine Knochenveränderungen nachweisbar. — Vorschlag zur Resektion zurückgewiesen. Deshalb konservatives Verfahren: Schmierseife, Bier'sche Stauung. Immobilisierung in rechtwinkliger Beugestellung. Entzieht sich vorzeitig der Beobachtung.

Fall 1514 — Caries cubiti sinistri mit Fisteln und paraartikulären Abscessen. Fistel- und Abscessspaltung, Exkochleation, dann Bier'sche Stauung. Ungebessert entlassen.

In den Fällen 633 und 657 handelte es sich um Tuberkulose des Ellenbogengelenks, das beide Male rechtwinklig fast völlig fixiert war, bei geringsten Bewegungsversuchen äusserst schmerzhaft und bei Nr. 657 durch paraartikulären Abscess kompliciert war. Erkrankung betraf sonst anscheinend gesunde Kinder von 5 und 6 Jahren. Deshalb konservatives Verfahren: Gipsverbände in rechtwinkliger Beugestellung. Bei der Entlassung bezw. Nachuntersuchung zweifellose Besserung: Schmerzen sehr gering bei Bewegungsversuchen, beginnende Ankylosierung. — Nur Nr. 2411 mit einer seit 2 Jahren bestehenden, öfters palliativ operierten, fistelnden Ellbogentuberkulose einer Erwachsenen kam es zur Resektion des Gelenks. Gute Heilung in rechtwinkliger Beugestellung.

Schultertuberkulose (2 M., 1 W †).

Bei Nr. 938 handelte es sich um einen sonst gesunden, 52j. Mann, der seit 1 Jahr an der rechten Schulter erkrankt war. — Omarthritis tuberculosa mit pathologischer Luxation des Oberarmkopfes nach vorn. — Resektion des Gelenks. — Der Kranke entzog sich schon am 13. Tage p. op. der Weiterbehandlung. — Endresultat unbekannt.

Nr. 900. 11j. Knabe hatte eine Caries sicca tubercul. des Schultergelenks mit vollständiger Ankylosierung des letzteren. — Deshalb Resektion. Glatte Heilung mit günstigem funktionellen Resultat.

Nicht operiert wegen Aussichtslosigkeit auf Erfolg wurde Nr. 717 — 64j. Frau — mit Lungen-, Becken- und Schultergelenkstuberkulose — Tod nach einigen Wochen.

3. Chronische Gelenkentzündungen (1 M., 1 W.).

Nr. 1097 u. 2678 betrafen jüngere Erwachsene, welche beide wegen posttraumatischer Arthritis eines Ellbogengelenks mit Symptomen, die auf freien Gelenkkörper hindeuteten, zur Beobachtung gelangten. — Röntgenogramm sichert die Diagnose. In beiden Fällen Arthrotomie, glatte Heilung bei tadelloser Funktion.

C. Tumoren.

(9 Fälle: 5 M., 4 W.)

1. Gutartige Tumoren (1 M.).

Nr. 2438 — 37j. Mann mit Exostosis radii dextr. bursata. — Abmeisselung. Glatter Verlauf.

2. Bösartige Tumoren (4 M., 4 W.).

Nr. 1904. 71j. M. Ulcus carcinomat. der linken Achselhöhle nach Drüsenexstirpation. Excision des Geschwürs im Gesunden. Mit granulierender Wunde ausgetreten.

Nr. 1065. 54j. W. Carcinomatöse, bereits auswärts incidierte Achseldrüsen. — Metastasen eines vor Jahren entfernten Handepithelioms. Radikale Entfernung bei der diffusen Ausbreitung nicht mehr möglich. Deshalb nur Exkochleation. — Ungeheilt entlassen.

Nr. 244. 40j. M. Grosses, die ganze linke Achselhöhle einnehmendes, auf vordere und hintere Brustwand meit übergreifendes, stellenweise dem Durchbruch durch die Haut nahes Lymphosarkom. Da inoperabel, Versuch mit Kankroidininjektionen. Ungebessert entlassen.

In den Fällen 164 und 2522 lag Sarcoma humeri vor.

Nr. 164. 41j. W. Vor 3 Jahren Exstirpatio lienis wegen idiopathischer Hypertrophie; vor 1 Jahre Exstirpation eines Rundzellensarkoms am linken Ellbogen, 4 Wochen später Drüsenmetastase in medialer Bicipitalfurche entfernt. — Jetzt spindelförmiges Sarkom des Humerus sinister. — Da der Vorschlag zur Schultergürtelexartikulation nicht angenommen wird, Versuch mit Kankroidininjektionen. — Ungebessert entlassen.

Nr. 2522. 15j. W. Seit 6 Wochen spontan aufgetretene Schmerzen, Anschwellung und Bewegungsstörungen des rechten Oberarms. — Sarcoma humeri. — Resektion des proximalen Humerusdrittels unter Schonung des N. radialis. — Primäre Heilung. Sichtliche Besserung der früher vorhandenen Funktionsstörung.

Bei Nr. 1795, 844 und 2734 lagen maligne Vorderarmtumoren vor.

Nr. 1795. 74j. M. Vor 3 Jahren Exstirpation eines periostalen Sarkoms am rechten Vorderarm. — Jetzt Recidiv an Ulna wie Radius. Amputation verweigert. Deshalb Exstirpation der Geschwulst unter partieller Resektion des Radius. Ungeheilt vorzeitig ausgetreten.

Nr. 2734. 66j. M. Seit 4 Jahren bestehendes, ulceriertes Vorderarmcarcinom ohne nachweisbare Drüsenmetastasen. — Amputation des Vorderarms. — Heilung.

Nr. 844. 14j. M. Vor 3/4 Jahren Amputatio antebrachii dextr. wegen Sarkoms. — Jetzt metastatisches Sarkom des rechten Ellbogens. — Amputation des Oberarms. Heilung.

D. Varia.

Nr. 2232. 33j. W. Vor 1 Woche Glasschnittverletzung der rechten Hohlhand mit starker Blutung, die sich mehrmals wiederholte. — Jetzt kleinhaselnussgrosse pulsierende Anschwellung in rechter Hohlhand, darüber kleine Hautwunde. — Aneurysma traumat. (spurium) arcus volar. sublimis. Ligatur. Heilung.

XIII. Untere Extremitäten.

(Bearbeitet von Dr. Looser.)

(399 Fälle: 272 M., 127 W., 7 †.)

A. Verletzungen.

(103 Fälle: 89 M., 14 W., 2 †.)

I. Weichteilverletzungen (4 Fälle: 4 M.).

a) Kontusionen, Hämatome.

2 Fälle, Nr. 589 und 695 auf Eisblase und feuchte Verbände geheilt, ein Fall, Nr. 1038 wegen Delirium tremens in die Irrenklinik verlegt.

Besonderes Interesse bietet (Nr. 560), 33j. Mann. Beim Ersteigen einer 50—60 cm hohen Stufe mit einem 2 Zentner schweren Sacke auf der rechten Schulter plötzliches Krachen in der linken Inguinalgegend, Hämatom der linken Leistenbeuge, sehr heftige Schmerzen. Auf Eisblase rasche Heilung.

b) Rissquetschwunden (n. Zertrümmerungen) (15 Fälle: 13 M., 2 W., 1 †).

Nr. 530, 760, 813, 1533, 1563, 1664, 1780, 1803, 1850, 2007, 2756 einfache Weichteilwunden unter aseptischen und feuchten Verbänden geheilt, 2mal Sekundärnaht.

Nr. 453. 4j. Kind. Ausgedehnte Abreissung der Oberschenkelhaut bis zur Inguinalgegend durch Transmissionsriemen mit Abreissung der Vena saphena und Einriss der Vena femoralis. Desinfektion, Naht der Vena femoralis, Situationsnähte für den Lappen, der später teilweise nekrotisch wird. Heilung per granulationem.

Nr. 2529. 22j. Mann. Abquetschung der Grosszehe, Resektion mit Lappenbildung. Heilung per prim.

Nr. 2567, 43j. Mann. Zermalmung des Unterschenkels durch Häckselmaschine. Amputation nach Gritti. Heilung.

Nr. 202. 28j. Mann. Abquetschung beider Oberschenkel durch Eisenbahnüberfahrung, schwere Anämie. Hohe Amputation rechts, Amputation im oberen Drittel links, in Aethertropfnarkose. Kochsalzinfusion, Kampfer. Tod nach ca. 3 Stunden an Herzschwäche (Shock).

c) Stich- und Schnittwunden (3 M.).

Nr. 1361. 9j. Kind. Sensendurchschneidung der Achillessehne. Naht, Gipsverband, Heilung.

Nr. 1385. Stichverletzung der rechten Arteria tibialis ant. vor 10 Tagen. Traumatisches Aneurysma, das mehrfach stark geblutet hat. Ausräumen der Coagula, doppelte Ligatur der Arterie. Danach Muskelnekrose und schwere Phlegmone des Unterschenkels, mehrfache Incisionen. Heilung durch Granulation.

Nr. 1979. 17j. Mann. Verletzung der rechten Art. tibialis ant. durch Sensenstich vor 8 Tagen. Traumatisches Aneurysma, 2 starke Blutungen. Exstirpation des Aneurysmas nach Unterbindung der Art. und Vena tibialis ant. Heilung durch Granulation.

d) Schussverletzungen (4 M.).

Nr. 2471, 2633, 1232. Weichteilschüsse im Oberschenkel. Kugelextraktion, Heilung.

Nr. 670. 20j. Mann. Schussverletzung des linken Knies. Kugel im Condylus int. femoris. Gipsverband, nach 8 Tagen damit entlassen.

e) Fremdkörper (1 W.).

Nr. 2224. 17j. W. Nadel im Oberschenkel, Extraktion.

f) Verbrennungen und Erfrierungen (5 W.).

In allen Fällen Kaltwasser-, Leinöl-, später Salbenverbände, Heilung ohne Transplantation.

II. Gelenkverletzungen (15 Fälle: 14 M., 1 W.).

a) Distorsionen und Kontusionen (12 F., 11 M., 1 W.).

Nr. 1489 und 1529. Kontusion des Kniegelenks.

Nr. 562 traumatischer Hydrops, Nr. 780, 980, 2650 traumatisches Hämarthros des Kniegelenks. Feuchte Verbände, Schiene, später Heissluftbehandlung, Massage, Heilung.

Nr. 610 und 2656. Zerreissung der medialen Kapselbänder des linken Knies durch Stoss gegen die Aussenseite des Knies, resp. ungeschickter Fall. Feuchte Verbände, Schiene, später Massage. Langsame Heilung.

Nr. 2191. Schwere Kontusion des linken Knies durch direkte Gewalt. Hochgradige Schmerzhaftigkeit. Beweglichkeit fast aufgehoben. Die Röntgenphotographie ergiebt Einriss der Ligg. cruciata an der Tibia. Fixation, später Massage. Nach 3 Wochen mit geringen Beschwerden entlassen.

Nr. 1387, 1797, 2751. Distorsionen des Fusses, feuchte Verbände, Massage, Heilung.

b) Offene Gelenkverletzungen (2 M.).

Nr. 2467. 12j. Knabe. Offene Verletzung des Kniegelenks durch Beilhieb. Heilung unter aseptischen Verbänden.

Nr. 515. 9j. Knabe. Offene Verletzung des rechten Metatarsophalangealgelenks. Vereiterung. Heilung nach Resektion des Gelenks.

c) Luxationen (1 M.).

Nr. 2366. 24j. M. Luxation obturatoria femoris durch Verschüttung, draussen als Schenkelhalsfraktur behandelt. Reposition in Narkose, Heilung.

III. Frakturen (57 Fälle: 51 M., 6 W., 1 †).

A. Unkomplicierte Frakturen (41 F., 37 M., 4 W., 1 †).

1. Schenkelhalsfrakturen (5 Fälle: 4 M., 1 W., 1 †).

Nr. 184. 72j. Weib. Schenkelhalsfraktur durch Fall auf die linke Hüfte. Extensionsverband, später Massage. Nach 7 Wochen mit 2 cm Verkürzung und leidlicher Funktion entlassen.

Nr. 2742. 45j. M. Schenkelhalsbruch durch Sturz auf der Strasse, Streckverband, nach 6 Wochen mit Gipsverband entlassen.

Nr. 1124. Schenkelhalsbruch durch Sturz von einer Scheune. Delirium tremens. Am 2. Tage Tod unter den Erscheinungen der Lungenembolie. Keine Sektion.

Nr. 1556 und 1615. Alte Schenkelhalsbrüche zur Begutachtung aufgenommen.

2. Oberschenkelfrakturen (7 M., 2 W.).

Nr. 1733, 2002, 2289, 2310. Gewöhnliche Quer- und Spinalbrüche des Oberschenkels. Extension. Heilung.

Nr. 1398 und 2038. 6 resp. 8j. Kind. Lösung der unteren Femurepiphyse durch Ueberfahrung. Behandlung mit Gips- resp. Schienenverbänden. Heilung mit gutem Resultat.

Nr. 878. 3 1/4 j. rhachitisches Kind. Fraktur beider Oberschenkel durch Fall auf der Treppe. Doppelseitiger Streckverband. Wegen schlechter Stellung später Reinfraktion und Gipsverband. Nach 7 Wochen vollständige Heilung.

Nr. 2160. 43j. Mann. Doppelter Bruch des Oberschenkels durch direkte Gewalt. Streckverband. Heilung mit 2 1/2 cm Verkürzung.

Nr. 912. Rippen-, Becken-, Ober- und Unterschenkelbrüche durch Sturz vom Fenster. Schienenverbände, später Massage. Mit schlechten Gehvermögen nach 7 Monaten entlassen.

3. Der Patella (5 M.).

In 2 Fällen, Nr. 1450 und 1486 nach Punktion des Kniegelenks Heftpflasterverband, gute Heilung; in 3 Fällen, Nr. 793, 1364, 1500 Knochennaht mit Silberdraht, aseptischer Wundverband, gutes Resultat.

4. Des Unterschenkels (20 M., 1 W.).

4mal, Nr. 461, 478, 737, 1825 Fraktur von Tibia und Fibula mit Streckverband resp. Gipsverband mit gutem Erfolg behandelt.

4mal, Nr. 563, 718, 2091, 2295 Bruch der Tibia, alle in Gehgipsverband geheilt.

6mal, Nr. 469, 862, 865, 1016, 1403, 2543 Fraktur der Fibula, alle mit Gehgipsverband behandelt, gute Heilung.

7mal, Nr. 398, 895, 1399, 2396, 2523, 2745, 2763 Fraktur eines oder beider Malleolen, Gipsverband später Massage.

5. Des Fusses.

Nr. 2375 Infraktion des Calcaneus (Röntgenbild!) Massage, Heilung.

B. Komplicierte Frakturen (13 Fälle: 9 M., 2 W.).

Des Femur (2 Fälle: 2 M.).

Nr. 968. 2½j. Kind. Vor 8 Tagen komplicierte Fraktur des Oberschenkels mit Eröffnung des Kniegelenks durch Häckselmaschine. Schwere Phlegmone. Amputatio femoris, offene Wundbehandlung. Heilung durch Granulation.

Nr. 2026. Komplicierte Oberschenkelfraktur durch Ueberfahrung mit grosser Weichteilwunde. Anfangs septische Erscheinungen, Sequestrotomie, später Transplantation. Heilung in guter Stellung.

Der Patella (1 M.).

Nr. 1098. 47j. Mann. Komplizierte Fraktur der Patella. Gründliche Reinigung der Wunde in Narkose, aseptischer Verband, Schienen. Heilung nach 6 Wochen mit Hülsenapparat.

Des Unterschenkels (9 M., 1 W.).

Nr. 1766, 1862, 2511. Komplicierte Unterschenkelfrakturen mit kleiner Hautwunde in 2 Fällen. Entfernen eines kleinen Knochensplitters. Desinfektion, in einem Falle Perubalsamverband, Schienenverband, in einem Falle, Nr. 2700, Extension, später Gehgipsverband. Alle Fälle geheilt.

Nr. 2356. 31j. Mann. Komplicierte Tibiafraktur durch Hufschlag. Perubalsamverband, fieberloser Verlauf, mit gefenstertem Gipsverband in häusliche Behandlung entlassen.

Nr. 2640. 29j. Weib. Komplicierte Unterschenkelfraktur durch Sprung aus dem Fenster. Perubalsamverband. Fieber, starke Sekretion, später gefensterten Gipsverband, damit in häusliche Behandlung entlassen.

Nr. 1784. 43j. Mann. Inficierte, komplicierte Malleolarfraktur. Fieber. Breite Spaltung und Extraktion eines Knochensplitters. Nach einigen Tagen Abtragung der Gelenkflächen von Tibia und Fibula. Gefensterter Gipsverband. Damit nach 5 Wochen in häusliche Behandlung entlassen.

Nr. 357. 10j. Knabe. Komplicierte Unterschenkelfraktur beim Schlittenfahren, Schwellung des Beines, hohe Temperatur. Spaltung, Resektion aus Tibia und Fibula, Tamponade, Schienenverband. Heilung in 3 Monaten.

Nr. 2053. Komplicierte Tibia- und Fibulafraktur. Freilegung und Drainage der Bruchstelle. Gefensterter Gipsverband. Glatte knöcherne Heilung mit $1^1/_2$ cm Verkürzung.

Nr. 1391. 27j. Mann. Mehrfache, komplicierte Fraktur des unteren Tibiaendes durch Ueberfahrung. Feuchte Verbände. Nekrose eines Teiles der gequetschten Haut. Konsolidation in guter Stellung. Mit kleiner Fistel entlassen.

Nr. 2348. Komplicierte Kompressionsfraktur des Calcaneus mit Abreissung der Fersenhaut. Abtragen des gequetschten Gewebes, Desinfektion, teilweise Naht der Wunde, Schienenverband. Später Extraktion eines Sequesters. Zur plastischen Deckung des Defektes wiederbestellt (1907).

C. Schlecht geheilte Frakturen (3 M.).

Nr. 1574. 26j. Mann. Schlecht geheilter Oberschenkelbruch. Osteotomie, Gipsverband. Heilung in guter Stellung mit 5 cm Verkürzung.

Nr. 634. 8j. Kind. Alte schlecht geheilte Oberschenkelfraktur. Reinfraktion, Heilung.

Nr. 173. Alte komplicierte Splitterfraktur des Unterschenkels (s. Nr. 1658/1905) mit Pseudarthrose geheilt. Diastase der Frakturenden der Tibia. Verbindung derselben durch einen vom oberen Fragment heruntergeklappten Periostknochenlappen. Dadurch geringe Festigung. Injektionen von Blut an die Frakturstelle. Gehgipsverband.

B. Entzündungen.

(215 Fälle: 129 M., 86 W., 4 †.)

I. Akute Entzündungen (63 Fälle: 43 M., 20 W., 3 †).

1. Weichteile (46 Fälle: 31 M., 15 W., 2 †).

a) Lymphangitis und Lymphadenitis (10 Fälle: 9 M., 1 W.).

Nr. 416, 572, 1130, 1701. Inguinalbubonen, durch Incision geheilt.

Nr. 309, 510, 568, 1216, 2271, 2415. Lymphangitiden, einige mit

Abscessbildung. Feuchte Verbände, Stauung, 3 mal Incision.

b) Akute Abscesse (incl. Furunkel) und Phlegmonen (26 Fälle: 15 M., 11 W., 2 †).

Nr. 340, 393, 649, 758, 2576 Oberschenkelabscesse.

Nr. 304, 1971, 2375, 2506 Unterschenkelabscesse.

Nr. 446, 2237, 2579, 2761 Abscesse am Fuss.

Nr. 2591, 2403 Phlegmonen des Oberschenkels.

Nr. 2474, 2602 Phlegmonen der Kniegegend.

Nr. 185, 985, 2661 Phlegmonen des Unterschenkels.

Nr. 1234, 1628, 1917, 2193 Phlegmonen des Fusses.

Alle Abscesse und die meisten Phlegmonen durch Incisionen, zuweilen mehrere Incisionen geheilt; danach oft Stauung angewendet, bei einigen beginnenden Phlegmonen Rückgang auf feuchte Verbände und Stauung.

Nr. 1955. 43 j. Weib. Oberschenkelabscess nach Angina, Albuminurie. Abscessincision (Streptokokken). Es entwickelt sich allgemeine Sepsis (Delirien, grosse Milz). Trepanation des Femur, Knochenmark normal. Antistreptokokkenserum, intravenöse Collargolinjektionen. Tod nach 16 Tagen. (Sektionsprotokoll Nr. 19.)

Nr. 2070. 9 j. Knabe. Phlegmone des Fusses und Unterschenkels nach Scheibenverletzung des Fusses. Thrombophlebitis, Sepsis. Incisionen, Stauung, Antistreptokokkenserum. Tod nach 9 Tagen.

c) Erysipel (3 M., 1 W.).

Nr. 880. 31 j. M. Erysipel nach Hautgangrän infolge Druckes eines Gipsverbandes, der auswärts wegen Unterschenkelfraktur angelegt wurde. Feuchte Verbände, Sehnenverlagerung, Heilung.

Nr. 1115. 65 j. M. Erysipel der Kniegegend nach Incision einer eiterigen Bursitis praepatellaris. Ichthyolpinselungen. Heilung.

Nr. 1747. 21 j. M. Vor 4 Jahren Erysipel am Arm. Jetzt eiterige Bursitis praepatellaris (Streptokokken) mit erysipelatösem Hof. Incision, feuchte Verbände, Ichthyolpinselungen, Heilung.

Nr. 2593. 18 j. W. Erysipel des Unterschenkels unbekannter Herkunft, Stauung, Heilung.

Bursitis praepatellaris acuta (4 M., 2 W.).

6 akute Vereiterungen, Nr. 472, 729, 764, 2351, 2376, 2684, die alle incidiert wurden; feuchte Verbände, Heilung.

2. Knochen und Gelenke (17 Fälle: 12 M., 5 W., 1 †).

Eiterige Gelenkentzündungen (7 Fälle: 4 M., 3 W.).

Nr. 1184. 26 j. M. Vor 5 Wochen zum 2. Male gonorrhoische Infektion. Während der Behandlung von 14 Tagen schmerzhafte Schwellung des l. Knies. Gonitis gonorrhoica, Stauung, Heissluftbäder, Ichthyolpinselungen. Langsame Heilung.

Nr. 1742. 24j. W. Vor 4 Wochen, 2 Tage nach einem Partus schmerzhafte Schwellung beider Ellenbogen und des l. Knies. Erstere spontan zurückgegangen. Gonitis gonorrhoica. Feuchte Verbände, Heilung.

Nr. 1490. 17j. M. Eiterige Gonitis nach Beilhiebverletzung vor 14 Tagen. Incision, Schienenverband. Später Streckverband wegen Neigung zu Kontraktur, zuletzt Gipsverband, Heilung.

Nr. 2093. 5j. Mädchen. Eiterige Fussgelenksentzündung nach Quetschung des Fusses. Incision, feuchte Verbände, Heilung.

Nr. 1632. 48j. M. Metastatische Fussgelenksentzündung nach Furunkel am Oberschenkel. Stauung, Ichthyolpinselungen, Heilung.

Nr. 1945. 30j. M. Akute Vereiterung des l. Kniegelenks nach Verletzung durch Kuhhornstoss. Incision und Drainage des Gelenks. Wegen rascher Ausbreitung der Eiterung auf Ober- und Unterschenkel Amputatio femoris, Heilung.

Nr. 2149. 7j. Mädchen. Seit 3 Tagen Schmerzen in der l. Hüfte. Hohes Fieber, Incision ergiebt Eiter. Akute eiterige Coxitis. Tod unter septischen Erscheinungen.

Akute Osteomyelitis und Periostitis (10 Fälle: 8 M., 2 W., 1 †).

Des Femur (3 M., 1 W., 1 †).

Nr. 1324. 3½j. Knabe. Seit 3 Tagen Schwellung und Erguss des l. Knies mit Fieber. Osteomyelitis der unteren Femurepiphyse. Abscessincision, feuchte Verbände, Stauung. Auf Wunsch der Eltern vorzeitig entlassen.

Nr. 2633. 15j. Knabe. Seit 5 Tagen bestehende schmerzhafte Anschwellung des r. Oberschenkels mit hohem Fieber. Bald darauf Anschwellung am r. Unterarm. Akute Osteomyelitis femoris mit Metastasen im r. Radius. Abscessspaltung, Stauung. Tod an Sepsis nach 3 Tagen (Sektionsprot. Nr. 24).

Nr. 1812. 9j. Knabe. Akute eiterige Periostitis nach Fall beim Turnen. Incision, Stauung.

Der Tibia (5 M., 1 W.).

Nr. 157. 24j. M. Akute Osteomyelitis der Tibia seit 3 Wochen, Aufmeisselung der Tibia, Incision des vereiterten Kniegelenks. Wegen zunehmender Sepsis Amputatio femoris, Heilung.

Nr. 891. 9j. Knabe. Akute Osteomyelitis der Tibia im Anschluss an Angina durch Trauma ausgelöst. Incision, Heilung.

Nr. 1867. 7j. Knabe. Akute Osteomyelitis 3 Wochen nach Panaritium. Incision, mit Fistel entlassen. Später Sequestrotomie, Heilung.

Nr. 2530. 16j. M. Akute Osteomyelitis der r. Tibia nach Verletzung am r. Knie. Aufmeisselung der Tibia (Staphylococcus aureus.), Später eiteriger Erguss im r. Kniegelenk, Incision. Drainage und Schmerzen

im r. Handgelenk und in der l. Schulter, Stauung. Langsame Heilung.

Nr. 2644. 49j. W. Akute Osteomyelitis der Tibia seit 5 Wochen, auswärts incidiert, hohes Fieber, septischer Allgemeinzustand, im Blute Streptokokken, Aufmeisselung der Tibia. In hoffnungslosem Zustand nach Hause entlassen.

Nr. 1772. 16j. Knabe. Akute Osteomyelitis des Os naviculare und der Tibia nach Verstauchung des Fusses. Kurz vorher Furunkel am Arm. Nach mehrfachen Incisionen am Fusse und am Unterschenkel und Trepanation der Tibia. Heilung.

II. Chronische Entzündungen (152 Fälle: 86 M., 66 W., 1 †).

A. Nicht tuberkulöse (62 Fälle: 40 M., 22 W.).

1. Weichteile (29 Fälle: 14 M., 15 W.).

Ulcera cruris (15 Fälle: 6 M., 9 W.).

Nr. 1147, 1159, 1166, 1206, 1280, 1310, 1568, 2095, 2185, 2240, 2314, 2367, 2696 auf der Basis von Varicen entstanden. In allen Fällen durch feuchte Verbände, später Salbenverbände Heilung oder wesentliche Besserung.

Nr. 2172 u. 2374 Verdacht auf Lues. Kal. jodat. innerlich. Wesentliche Besserung.

Varicen (8 Fälle: 4 M., 4 W.).

5mal, Nr. 470, 653, 697, 1743 thrombosierte Varicen am Oberschenkel, feuchte Verbände, 3mal nach Rückgang der Entzündung Exstirpation der Venen.

3mal, Nr. 1161, 1766, 1946 Varicen des Unterschenkels, 2mal Exstirpation, 1mal Abcessincision.

Bursitis praepatellaris chron. (4 M., 2 W.).

In einem Fall, Nr. 1503 Punktion der Bursa, in 5 Fällen, Nr. 1315, 1544, 1663, 1851, 2207 Exstirpation der Bursa.

2. Knochen und Gelenke (33 Fälle: 26 M., 7 W.).

Chron. Gelenkentzündungen (16 Fälle: 12 M., 4 W.).

Nr. 2080, 2397, 2413, 2477, traumatische chron. Gonitiden, Nr. 534 doppelseitige chron. Gonitis durch Ueberanstrengung bei Genua valga.

Nr. 554 entzündliche Reizung in einem durch alte Coxitis hochgradig veränderten Hüftgelenk durch Ueberanstrengung. In allen Fällen Bettruhe, feuchte Verbände, Kompression, Heissluftbehandlung, zuletzt Massage. In allen Fällen Heilung oder wesentliche Besserung.

Nr. 511, 971, 1202, 1952. Chronische Gonitiden unbekanter Ursache. Stauung, Bäder, Punktion, Gipsverband. In 3 Fällen Besserung.

Nr. 724, 2247, 2671. Rheumatische Arthritiden, 1 Fall in die med. Klinik verlegt, bei den anderen Heilung auf Natr. salicyl.

Nr. 355, 1162, 1518. Arthritis deformans des Kniegelenks, Umschläge, Heissluftbehandlung, in 2 Fällen Besserung der Beschwerden.

Chronische Osteomyelitis (17 Fälle: 14 M., 3 W.).

Des Femur (10 Fälle: 8 M., 2 W.).

Nr. 224, 611, 1359, Operation unnötig, feuchte Umschläge, Besserung.

Nr. 604, 2236, 2475, 2647. Abscessincisionen resp. Exkochleationen. Heilung oder wesentliche Besserung.

Nr. 877, 2445, 2629. Sequestrotomie, Heilung.

Der Tibia (7 Fälle: 6 M., 1 W.).

Nr. 386. 34j. M. Chron. Osteomyelitis der Tibia, Trepanation, Exkochleation, centraler Eiterherd. Heilung.

Nr. 608. 13j. M. Exkochleation, später misslungene Transplantation, Aetzsalbenbehandlung, Heilung.

Nr. 1617, 18j. M. Chron. Osteomyelitis des Humerus und der Tibia. Sequestrotomie am Humerus, Exkochleation der Tibia, Heilung.

Nr. 2048. Chron. Osteomyelitis der Tibia. Aufmeisselung, Knochenplombe. Mit einigen kleinen Fisteln entlassen.

Nr. 2257. 20j. W. Aufmeisselung. Heilung.

Nr. 2110. Chron. Osteomyelitis der Tibia 8Wochen nach Hufschlag auf die Tibia. Aufmeisselung, Sequestrotomie, Heilung.

B. Tuberkulose (90 Fälle: 46 M., 44 W., 1 †).

Weichteile (7 Fälle: 4 M., 3 W.).

Nr. 1190, 2j. Kind. Kalter Abscess am Oberschenkel im Anschluss an Masern. Incision. Heilung.

Nr. 1879. Kalter Abscess an der Hüfte. Gelenk frei, Punktion.

Nr. 899. Kalter Abscess an der Hüfte unbestimmter Herkunft. Punktion.

Nr. 528. 26j. M. Sehnenscheidentuberkulose am Fuss im Anschluss an Verstauchung. Incision, Exkochleation. Langsame Heilung.

Nr. 243. 9j. Mädchen. Lupus exulcerans an der dritten r. Zehe. Exartikulation der Zehe. Heilung.

Nr. 1920. Multiple tuberkulöse Geschwüre beider Beine. Begutachtung.

Nr. 2729. 15j. Mädchen. Tuberkulöse Leistendrüsen im Anschluss an ein $4^1/_2$ Monate altes, durch Verletzung erworbenes Geschwür an der Fusssohle.

Knochen und Gelenke (83 Fälle: 42 M., 41 W., 1 †).

Coxitis (16 Fälle: 9 M., 7 W., 1 †).

9 davon sind Kinder und junge Leute, 6 erwachsene Individuen.

2 zweifelhafte, sehr leichte Fälle wurden mit Bädern und Schmierseifeneinreibungen behandelt, ein Fall mit Fisteln mit Saug-

behandlung mit gutem Erfolge.

Bei den meisten kamen zuerst Streckverbände, später Gehgipsverbände zur Anwendung. In 5 Fällen Exkochleation von Fisteln, z. T. mehrmals.

In 2 Fällen Resectio coxae.

Nr. 1042. 36j. M. Seit 4 Monaten heftige Schmerzen in der linken Hüfte. Oberschenkel in leichter Flexion fixiert. Auf dem Röntgenbild Zerstörung des Femurkopfes und der Pfanne. Resectio coxae. Starke Eiterung der Wundhöhle. Vorzeitig auf eigenes Verlangen entlassen.

Nr. 828. 2½j. Knabe. Seit ½ Jahr Schmerzen in der l. Hüfte, vor 8 Wochen Incision eines Abscesses. Oberschenkel in Flexion, Adduktion, Innenrotation fixiert. Extension. Resectio coxae. Tod nach 3 Wochen an septischen Erscheinungen (Sektionsbefund Nr. 33).

Caries des Femurschaftes (2 M., 1 W.) in allen 3 Fällen Exkochleation.

Kniegelenk (28 Fälle: 13 M., 15 W.).

14 Fälle wurden konservativ behandelt mit Bädern, Heissluftbehandlung, Stauung, bei einigen Punktion des Gelenkergusses, bei 3 Fällen Exkochleation paraartikulärer Abscesse. In 12 dieser Fälle wurden Extensions- und Gipsverbände resp. Stützapparate angelegt.

Resektion des Kniegelenks (6 Fälle: 3 M., 4 W.).

Nr. 1037. 2½j. Knabe. Seit 3 Monaten Schwellung und Schmerzhaftigkeit des l. Knies. Knie stumpfwinklig fixiert. Gipsverband in gestreckter Stellung in Narkose. Verschlimmerung, Abscessbildung. Resektion des Kniegelenks nach 2½ Monaten. Später Auskratzung einer Fistel. Gute Heilung.

Nr. 617. Tuberkulöse Gonitis mit grossen Abscessen nach Fall auf das Knie vor 1 Jahre. Knieresektion. Wegen starker Eiterung Aufklappung des Knies nach 3 Monaten und offene Behandlung. Nachresektion. Mit kleiner Fistel im Gipsverband entlassen.

Nr. 1348. 23j. W. Fungöse Gonitis ½ Jahr vergeblich konservativ behandelt. Resektion, Heilung.

Nr. 1431. 12j. Knabe. Seit 4 Jahren tuberkulöse Gonitis mit spitzwinkliger Kontraktur. Kniegelenksresektion. Tenotomie der Kniebeugen. Streckung des Knies in 2 Sitzungen. Glatte Heilung. Schienenapparat.

Nr. 1832. 31j. W. Tuberkulöse Gonitis mit spitzwinkeliger Kontraktur. Knieresektion mit Tenotomie der Kniebeugen. Starke Eiterung. Aufklappen und offene Behandlung. Später Nachresektion, gefensterter Gipsverband. Schwere Erscheinungen von Basedow'scher Krankheit. Entkräftung. In hoffnungslosem Zustand auf Wunsch entlassen.

Amputationen des Oberschenkels (8 Fälle: 3 M., 5 W.).

Nr. 774. 20j. Mann. Hochgradige tuberkulöse Gonitis seit 4 Monaten. Doppelseitige Lungenspitzenaffektion. Amputatio femoris, Heilung.

Nr. 1549. 46j. Weib. Schwere tuberkulöse Gonitis mit Subluxation des Unterschenkels nach hinten nach Fall auf das Knie vor 2 Jahren. Amputatio femoris, Heilung.

Nr. 1792. 26j. Weib. Ausgedehnte tuberkulöse Gonitis mit Fisteln und Senkungsabscessen an der Wade seit 4 Jahren. Phthisis pulmonum. Amputatio femoris. Heilung.

Nr. 2702. 56j. Mann. Tuberkulöse Gonitis seit 7 Monaten. Enormer Fungus mit Abscessbildung. Lungenspitzenaffektion. Amputatio femoris, Heilung.

Nr. 654. 56j. Weib. 6 Jahre alte tuberkulöse Gonitis mit mehreren Fisteln. Amputatio femoris, Heilung.

Nr. 567. 23j. Weib. Tuberkulöse Gonitis nach Trauma von $^3/_4$ Jahren. Abscessincision, Stauung, Fixation. Wegen raschen Rückgangs des Allgemeinbefindens und Auftretens von Lungenerscheinungen Amputatio femoris, Heilung, rasche Erholung.

Nr. 329. 62j. Mann. Tuberkulöse Gonitis mit Fisteln und rechtwinkliger Beugekontraktur seit 1 Jahr. Amputatio femoris, Heilung.

Nr. 549. 49j. Weib. Schwere Gonitis tuberculosa seit 5 Monaten. Multiple tuberkulöse Abscesse. Amputatio femoris, Abscessincisionen, Heilung.

Caries der Tibia und Fibula (10 Fälle: 5 M., 5 W.).

In 9 Fällen, Nr. 279, 514, 591, 752, 1089, 1289, 1329, 2154, 2355 wurde der tuberkulöse Herd exkochleiert, in einem Fall zugleich ein Sequester extrahiert.

Nr. 2203. 13j. Knabe, heilte nach atypischer Resektion des Talo-Cruralgelenks aus, die anderen wurden mit gut granulierenden Wunden entlassen, ein Fall ungeheilt.

Tuberkulose des Fusses (26 Fälle: 13 M., 13 W., 1 †).

Nr. 716, 1507, 1645, 1781, 2045, 2404, wurden konservativ mit Stauung, Heissluftbäder und z. T. mit Gipsverbänden behandelt, z. T. ohne Erfolg.

Nr. 992. 19j. Weib. Fusscaries mit Erscheinungen von Meningitis eingeliefert. Tod nach 22 Tagen an Meningitis. (Sektionsprotokoll Nr. 34.)

Nr. 1564, 1586, 2511, 2554 Exkochleation des cariösen Knochens, daneben mehrfach Stauung und Heissluftbäder.

Nr. 193, 210. Exstirpatio tali.

Nr. 1908 und 1887. Resektionen von Metatarsal- und Phalangenknochen.

Amputationen wurden 3 mal vorgenommen.

Nr. 668. 13j. Mädchen und 1156, 13j. Mädchen. Amputatio cruris mit Bier'schem Periostknochenlappen.

Nr. 2136. 26j. Mann. Amputation des Fusses nach Pirogoff. Mit kleiner Fistel entlassen.

C. Deformitäten.

(66 Fälle: 42 M., 24 W., 1 †.)

I. Angeborene (14 Fälle: 7 M., 7 W., 1 †).

Kongenitale Hüftgelenksluxationen (3 W.).

Nr. 28. 5³/₄j. Mädchen. Doppelseitige kongenitale Hüftgelenksluxation. Redressement beider Gelenke in Narkose, Gipsverband, Kontrolle der Stellung mittelst Röntgenstrahlen. Nach 4 Monaten mit Gipsverband nach Hause entlassen. In guter Stellung mit gutem funktionellen Resultat geheilt.

Nr. 1270. 1³/₄j. Mädchen. Rechtsseitige kongenitale Hüftluxation. Redressement in Narkose, Gipsverband, mit welchem Pat. nach Hause entlassen wird. Derselbe wird 3 mal erneuert. Nach Abnahme des letzten Massage, Gehübungen. Nach 8 Monaten gutes funktionelles Resultat.

Nr. 2442. 45j. Weib. Alte kongenitale Hüftgelenksluxation rechts, schon viele Jahre mit Stützapparat behandelt. Schmerzen im Gelenk nach einem Trauma. Verbesserung des Apparates.

Kongenitale Klumpfüsse (11 Fälle: 7 M., 4 W., 1 †).

Es wurden 10 Kinder im Alter von ³/₄—10 Jahren behandelt, in Nr. 196, 982, 1183, 1263, 2265 wegen doppelseitigem, in Nr. 516, 690 wegen rechtsseitigem, in Nr. 394, 1981, 2281 wegen linksseitigem kongenitalem Klumpfuss. Sie wurden alle durch Redressement und Gipsverbände behandelt. 2 mal nach vorhergehender Tenotomie der Achillessehne, 2 mal (8 und 10jährige Knaben) nach Exstirpation des Talus. Bei allen gutes Resultat.

Nr. 1981. 10j. Knabe. Eines Nachts plötzlicher Tod ohne vorherige Anzeichen (Thymustod).

Nr. 1771. 27j. Mann. Hochgradige kongenitale ganz unbehandelte Klumpfüsse. Mässige Beschwerden. Da durch Operation funktionell nicht viel Besserung zu erzielen ist, mit Empfehlung einer rationellen Fusspflege entlassen.

II. Erworbene Deformitäten (52 Fälle: 35 M., 17 W.).

Coxa vara (3 Fälle: 2 M., 1 W.).

Bei Nr. 856, 18j. Mann (doppelseitige Affektion), Extension, Phosphorleberthran; in den beiden anderen Fällen betraf die Erkrankung nur die rechte Seite, Bettruhe. In allen Fällen Besserung.

Genua valga (3 Fälle: 3 M.).

In 2 Fällen, Nr. 337 und 350 wurde die Osteotomie des Femur rechts, resp. links ausgeführt, Heilung; in einem Falle, Nr. 1447 wurde nicht operiert, Kniekappe.

Rhachitische Verkrümmungen der Unterschenkel (2 Fälle: 1 Knabe, 1 Mädchen).

Nr. 745. 4j. Knabe. Osteotomie der Tibia und Fibula beiderseits, Heilung.

Nr. 2200. 2½j. Mädchen. Doppelseitige Osteoklase der Unterschenkel. Gutes Resultat.

Ankylosen und Kontrakturen des Kniegelenks (4 Fälle: 3 M., 1 W.) wegen ausgeheilter Osteomyelitis, Nr. 1940, resp. Tuberkulose Nr. 1799, 1895. In allen 3 Fällen Knieresektion, Stützapparat, guter Erfolg.

Nr. 1269. 10j. Mädchen. Flexionskontraktur des rechten Knies nach Trauma? Extension, Gipsverband, wesentliche Besserung.

Lähmungen (13 Fälle: 10 M., 3 W.) durch akute Poliomyelitis.

Nr. 1484 und 1956. Paraplegie beider Beine mit sekundären Kontrakturen. Sehnenplastik, im letzteren Fall ausserdem Arthrodese des rechten Kniegelenks, Stützapparate. Befriedigender Erfolg.

Paralytischer Klump- und Spitzfuss (10 Fälle: 6 M., 4 W.).

Nr. 941, 1222, 1555 nicht operiert, in 6 Fällen, Nr. 217, 904, 1210, 1323, 2013, 2667 Sehnenplastik, Schienenstiefel, guter Erfolg.

Nr. 810. 22j. Weib. Kongenitaler Klumpfuss im 6. Lebensjahre durch Talusexstirpation ohne wesentlichen Erfolg behandelt. Partielle Calcaneusresektion, Gipsverband, später Schienenstiefel, mit gutem Erfolge.

Hallux valgus bei einem 72j. Mann mit Vereiterung des Grundglieds der grossen Zehe. Resektion des Gelenks, Heilung durch offene Behandlung.

Plattfüsse (16 Fälle: 9 M., 7 W.).

Meist junge Leute unter 25 Jahren, 7mal doppelseitige, 6mal hauptsächlich rechter, 3mal hauptsächlich linker Plattfuss. 2 Fälle, Nr. 428, 797 unbehandelt wieder entlassen (1mal Begutachtung), in 2 leichten Fällen wurden nach Behandlung mit Fussbädern und Massage gleich Plattfusseinlagen verordnet. Die meisten der Fälle, nämlich Nr. 170, 225, 297, 559, 913, 1558, 2230, 2361, 2417, 2662 wurden in Narkose redressiert und in extremer Varusstellung ein-

gegipst. Die Patienten liefen in den Gipsverbänden herum. Noch 3 Wochen Bäder, Massage, dann Plattfusseinlagen. Gutes Resultat.

Nr. 246. 12½j. Knabe. Seit früher Jugend Plattfüsse, schon mehrfach redressiert, der linke ohne Erfolg. Starke Beschwerden. Abermaliges Redressement in Narkose und Gipsverband mit unbefriedigendem Erfolge, daher keilförmige Ausmeisselung des Talusköpfchens. Redressement, Gipsverband. In guter Stellung beschwerdefrei entlassen.

Nr. 1871. 20j. Mädchen. Hochgradige Plattfüsse und doppelseitiger hochgradiger Hallux valgus. Abmeisselung der Exostosen und Excision der Schleimbeutel an den Grosszehen. Nach Heilung Redressement der Plattfüsse. Gipsverband. Mit Einlagen entlassen. Sehr gutes Resultat.

D. Tumoren.

(13 Fälle: 10 M., 3 W.)

a) Gutartige (6 Fälle: 5 M., 1 W.).

Nr. 395. 12j. Knabe. Grossen kongenitalen Naevus pigmentosus verrucosus der linken Kniebeuge. Excision und sofortige Transplantation. Heilung.

Nr. 1149. 11j. Knabe. Seit 4 Jahren Schmerzen im linken Knie. Perineurales Hämangiom hinter dem linken inneren Malleolus. Excision. Heilung.

Nr. 1384. 12j. Mädchen. Kongenitales Angiom des Unterschenkels, langsam wachsend. Excision, Naht, Heilung.

Nr. 1128. 25j. Mann. Ausgedehntes kongenitales Hämangiom des Unterschenkels mit starker Varicenbildung am Ober- und Unterschenkel. Heftige Schmerzen. Resektion der Vena saphena, mehrfache Varicenexcision in Lokalanästhesie. Gebessert entlassen.

Nr. 237. 37j. Mann. Seit 2 Jahren Schmerzen im linken Fusse beim Auftreten. Kleines präcapsuläres Lipom hinter dem Malleolus ext. Excision, Heilung, mit geringen Beschwerden entlassen.

Nr. 1868. Zerfallenes Gumma am Unterschenkel. Excision, Transplantation, Heilung.

b) Bösartige Geschwülste (7 Fälle: 5 M., 2 W.).

Nr. 330. 69j. Mann. Seit 19 Jahren Unterschenkelgeschwür rechts, seit 7 Monaten Verschlimmerung. Tiefes Ulcus cruris carcinomatosum. Unterschenkelamputation nach Gritti. Leistendrüsenexstirpation (in den Drüsen kein Tumor), Heilung.

Nr. 1915. 72j. Mann. Melanosarkom des Femur auf Grund eines pigmentierten Naevus. Leistendrüsenschwellung, Excision des Tumors und Ausräumung der Drüsen, Heilung.

Nr. 929. 29j. Weib. Vor 2 Jahren Excision eines Spindelzellensarkoms der Ferse, jetzt pigmentierte Leistendrüsenmetastase, Exstirpation, Heilung.

Nr. 423. 52j. Mann. Vor 1½ Jahren Hufschlag auf die rechte Trochantergegend, seither dauernde Schmerzen daselbst. Diagnose durch Röntgenbild. Myxosarcoma femoris. Exarticulatio femoris. Heilung, später Prothese.

Nr. 1989. 63j. Weib. Seit ½ Jahr „rheumatische" Schmerzen im rechten Bein. Oberschenkelfraktur durch Fall auf glattem Boden. Wegen Verdacht auf Tumor Punktion: Sarkom, wegen des Allgemeinzustandes inoperabel. Röntgenbestrahlung. In hoffnungslosem Zustand auf Wunsch entlassen.

E. Varia.

(2 Fälle: 2 M.)

Nr. 1426. 30j. Mann. Luxation der Sehne des M. peroneus brevis über den Malleolus externus des rechten Fusses, angeblich vor 8 Tagen nach Distorsion des Fusses entstanden. Starke Schmerzen beim Gehen, Schnappen bei Fussbewegungen. Operation: Tunnelbildung durch Zurückklappen eines Periost-Knochenlappens vom Malleolus ext. Heilung.

Nr. 1528. 58j. Mann. Vor 4 Monaten Typhus. Seit einigen Tagen heftige Schmerzen und Geschwulst in der rechten Kniekehle. Aneurysma der rechten Art. poplitea und taubeneigrosses der linken Art. femoralis in der Schenkelbeuge. Digitalkompression des Aneurysmas der Art. femoralis (6 Stunden). Am Schlusse derselben plötzliche Blutung in die Gefässscheide der Arterie und Anästhesie des linken Unterschenkels. (Thrombose der Vena poplitea). Ausräumung des Aneurysmas in Aethernarkose, mit Ligatur der Art. femoralis. Hohe Temperatur, schlechtes Allgemeinbefinden. Auf dringenden Wunsch des Pat. Amputatio femoris in Lumbalanästhesie. Rasche Erholung.

B. Ambulatorische Klinik.

(Bearbeitet von Dr. P. Daneel.)

Im Jahre 1906 wurden in der chirurgischen Ambulanz
4972 Männer
2495 Frauen
zusammen 7467 Patienten (gegen 7916 im Jahre 1905)
behandelt.

Auf die einzelnen Monate verteilt sich der Krankenzuzug folgendermassen:

Januar	618
Februar	644
März	608
April	618
Mai	680
Juni	633
Juli	713
August	694
September	671
Oktober	517
November	562
Dezember	494
Summa	7467

Folgende Krankheitsformen kamen zur Beobachtung:

I. Entzündungen.

A. Akute.

1. Panaritien	362	3. Dermatitis, Lymphangitis u. Lymphadenitis	254
2. Phlegmone, Furunkel, Abscesse	493	4. Tendovaginitis	72

A. Akute.

5. Bursitis	68
6. Arthritis	30
7. Periostitis und Osteomyelitis	49
8. Pleuraempyem	16
9. Highmorshöhlen-, Stirnhöhlenempyem	7
10. Parulis	35
11. Mastitis	15
12. Parotitis	11
13. Tetanus	1
14. Erysipel	5
15. Otitis media	1
16. Wundgelaufene- u. Schweissfüsse	49

B. Chronische.

a) Tuberkulose:

der Haut und Schleimhaut	77
der Lymphdrüsen	183
der Sehnenscheiden	21
des Hüftgelenkes	61
des Kniegelenkes	71
des Fusses	46
der Schulter	5
des Ellbogens	15
der Hand	39
der Rippen	27
der Wirbelsäule	42
der übrigen Knochen	79
des Hodens	22
Kalte Abscesse	114
Coecal Tuberkulose	3

b) Lues:

der Haut und Schleimhaut	23
der Drüsen	1
der Knochen	8

c) verschiedener Natur:

Periostitis und Osteomyelitis	102
Arthritis	145
Unguis incarnat.	45
Ekzem, Dermatitis	84
Ulcus cruris varicosum u. Varicen	134
Elephantiasis	3
Aktinomykose	6

II. Tumoren.

A. Maligne.

1. Carcinome.

Haut	48	Darm	3
Drüsen	3	Rectum	13
Lippe	23	Leber, Gallenblase	9
Zunge	4	Harnblase	4
Nase	2	Penis	2
Mundhöhle	2	Mamma	20
Speiseröhre	5	Schilddrüse	3
Magen	37	Haut	14

2. Sarkome.

Drüsen	19
Knochen	31
Epulis	5
Parotis	3
Hoden	4
Tonsille	1
Mamma	2
Extremitäten	2

B. Benigne Tumoren.

Angiome	35	Adenoide Vegetationen	2	Clavus	20
Fibrome	17	Tonsillarhypertr.	16	Ganglion	38
Lipome	14	Neurome	5	Naevus	7
Papillome	9	Osteome u. Exostosen	7	Dermoide	16
Verruca	22	Atherome	41	Ranula	5
Nasenpolypen	5	Narbenkeloid	5	Myoma uteri	2
Lymphangiome	2	Lymphcysten	3	Ovarialtumor	6
Chondrome	1			Struma	163

III. Hernien, Hydrocelen, Varicocelen.

Leistenbrüche	einfache	Männer	211
		Frauen	36
	incarcerierte	Männer	18
		Frauen	11
Schenkelbrüche	einfache	Männer	7
		Frauen	9
	incarcerierte	Männer	0
		Frauen	7
Bauch-, Nabel- und epigastrische Hernien:			
	Einfache	Männer	30
		Frauen	19
	incarcerierte	Männer	4
		Frauen	5
		Hydrocelen	46
		Varicocelen	8.

IV. Verletzungen.

Schussverletzungen	73
Stichverletzungen	91
Riss-, Biss-, Quetsch- und Hiebwunden	1251
Verätzungen mit Säuren . . .	9
Verbrennungen	105
Erfrierungen	24
Muskelzerrung und -Zerreissung . .	22.

Knochenbrüche:

Schädel	18	Steissbein	1
Nasenbein	4	Humerus	40
Oberkiefer	9	Radius	48
Unterkiefer	12	Ulna	23
Wirbelsäule	7	Metacarpus	2
Rippen	23	Handwurzel	11
Schlüsselbein	28	Finger	43
Schulterblatt	3	Femur	11
Patella	5	Tibia	32
Malleolen	15	Fibula	6
Calcaneus	5	Metatarsus	14
Becken	6		

Luxationen:

Schulter	25	an Hand und Fingern	16
Ellenbogen	15	Distorsionen und Kontusionen	497
Hüfte	10		
Clavicula	2		

V. Erkrankungen der Bauchorgane incl. weibliche Genitalien, excl. Harnorgane.

(Siehe auch unter II. Tumoren.)

Magenulcus, Pylorusstenose	26	Peritonitis	26
Gallensteine	90	Ileus	5
Appendicitis	91	Metritis, Endometritis	11
Darmstenose	7	Retroflexio	6
Darmblutung, Colitis	4	Oophoritis, Salpingitis	13
Enteroptose	6	Prolapsus uteri oder vaginae	14
		Abdominaltumoren	16

VI. Erkrankungen der Harnorgane, der männlichen Genitalien und des Mastdarmes.

(Siehe auch unter II. Tumoren.)

Wanderniere	9	Cystitis	10
Nierenentzündung	20	Harnröhrenstriktur	9
Blasensteine	4	Hämorrhoiden	22
Prostatahypertrophie	39	Fissura ani	2
Harnröhrenzerreissung	2	Fistula ani	36
Nierenruptur	1	Prolapsus ani	9
Hydronephrose	1		

VII. Kongenitale Erkrankungen.

Hydrocephalus	1	Phimose	28
Meningocele	1	Kryptorchismus	3
Hasenscharte	7	Hypospadie	7
Gaumenspalte	22	Pes varus und Equino varus	31
Verkürzung d. Zungenbändchens	6	Caput obstipum	6
Syndaktylie	4	Blasenektopie	1
Polydaktylie	2	Hermaphrodit	1

VIII. Verschiedenes.

Rachitis und Osteomalacie	33	Skoliosen	42
Kinderlähmung	12	Kyphosen	5
Plattfuss	72	Genu valgum	10

Hallux valgus	2	Dupuytren'sche Kontraktur	4
Epilepsie	7	Schnellender Finger	1
Rhinophym	3	Aneurysma	3
Lumbago, Ischias	30	Verschluckte Fremdkörper	7
Gesichtsneuralgie	7	Hämophilie	1
Rheumatische Affektionen	50	Cardiospasmus	1
Gangrän	5	Pes calcaneus	2
Epistaxis	5	Nervenlähmungen	16
Fremdkörper	75	Pyämie	6
Zahncaries	26		

Operative Eingriffe (1283).

Hautnähte	62	Tonsillotomieen	16
Sehnen- und Nervennähte	18	Unguis-incarnatus-Operationen	40
Incisionen (bei Panaritien, Phlegmonen etc.)	721	Exstirpationen (von Drüsen, kleinen Geschwülstchen, Atheromen, Dermoiden, Angiomen, Carcinomen)	185
Exkochleation und Thermokauterisation	42	Amputationen und Exartikulationen von Fingern	20
Punktionen (bei kalten Abscessen, Hydrocelen, Bursitis, Gelenktuberkulosen)	33	Redressements bei Pes varus	2
Reposition von Luxationen	15	Probeexcisionen	7
Zahnextraktion	26	Durchschneidung des Zungenbändchens	6
Fremdkörperextraktion	75		
Phimosenoperationen	15		1283

Narkosen 182.

Chloroform	95
Aether	87

Lokale Anästhesie.

a) Durch Chloraethylspray	315
b) Durch Injektionen (in der Regel von Novokain)	266
	581

1.

2.

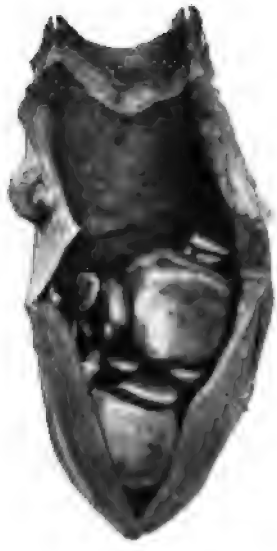

5.



6.

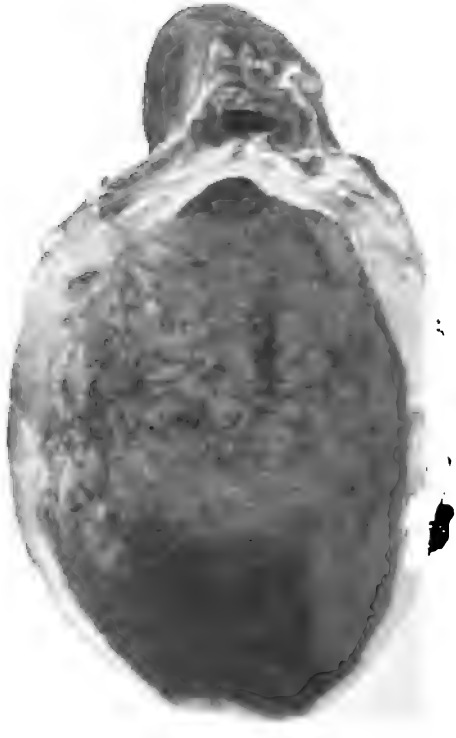

Beiträge zur klinischen Chirurgie. LV.

H. Laupp'sche

ıhandlung in Tübingen.

itrage zur klinischen Chirurgie. LV.

H. Laupp'sche B

3.

4.

7.

8.

chhandlung in Tübingen.

9a.

9b.

H. Laupp'sche Buchhandlung in Tübingen.

10.

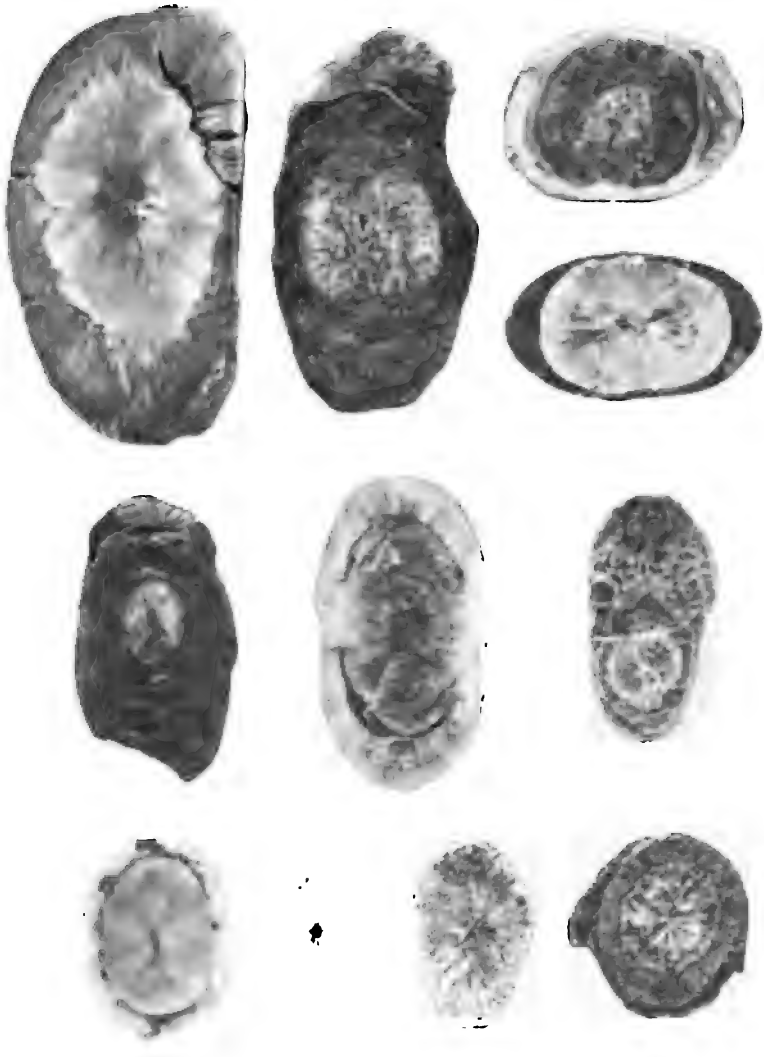

H. Laupp'sche Buchh

11.

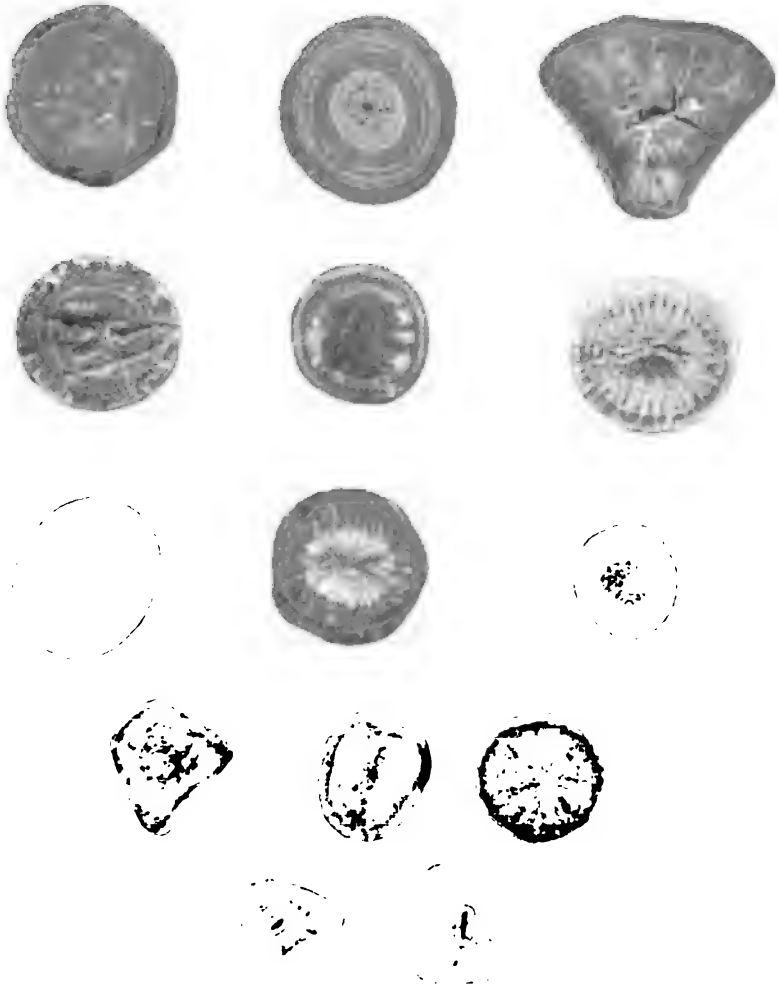

ng in Tübingen.

1.

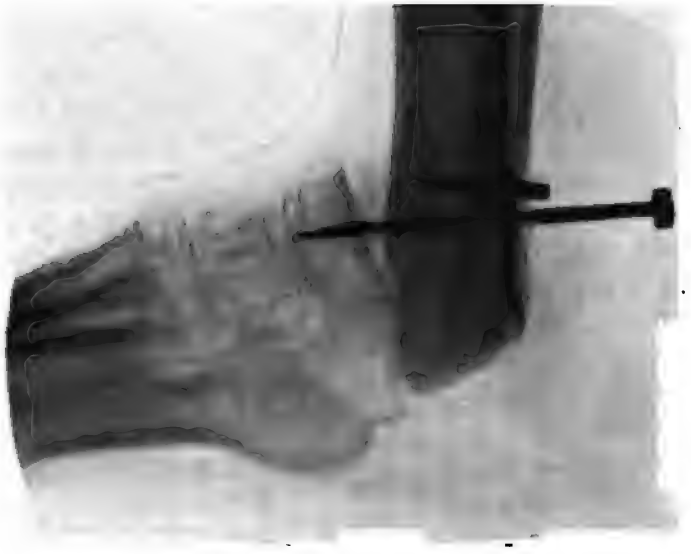

2.

H. Laupp'sche Buchhandlung in Tübingen.

1.

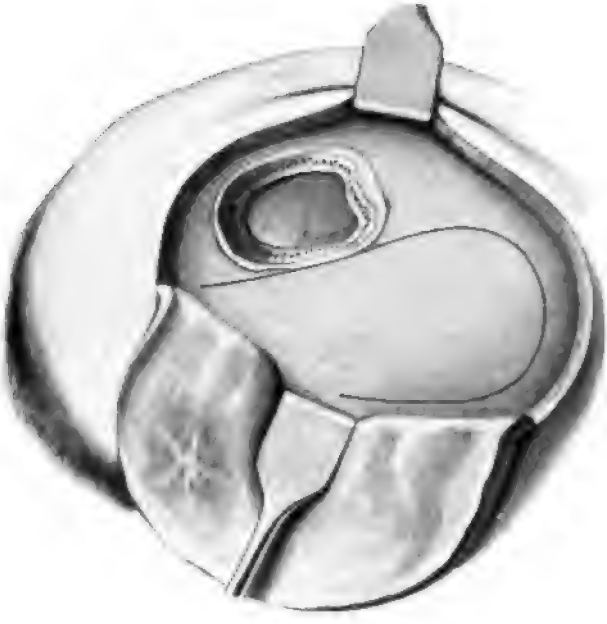

2.

Beiträge zur klinischen Chirurgie. LV.

H. Laupp'sche B

3.

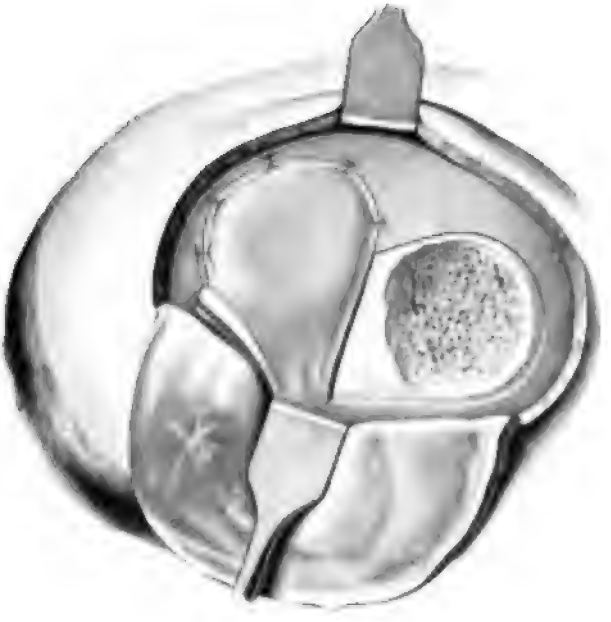

4.

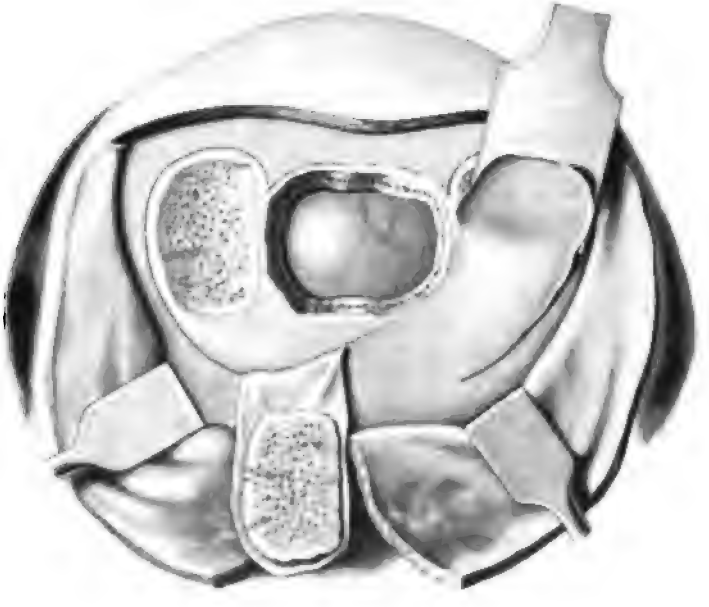

lung in Tübingen.

H. Laupp'sche Buchhandlung in Tübingen.

1.

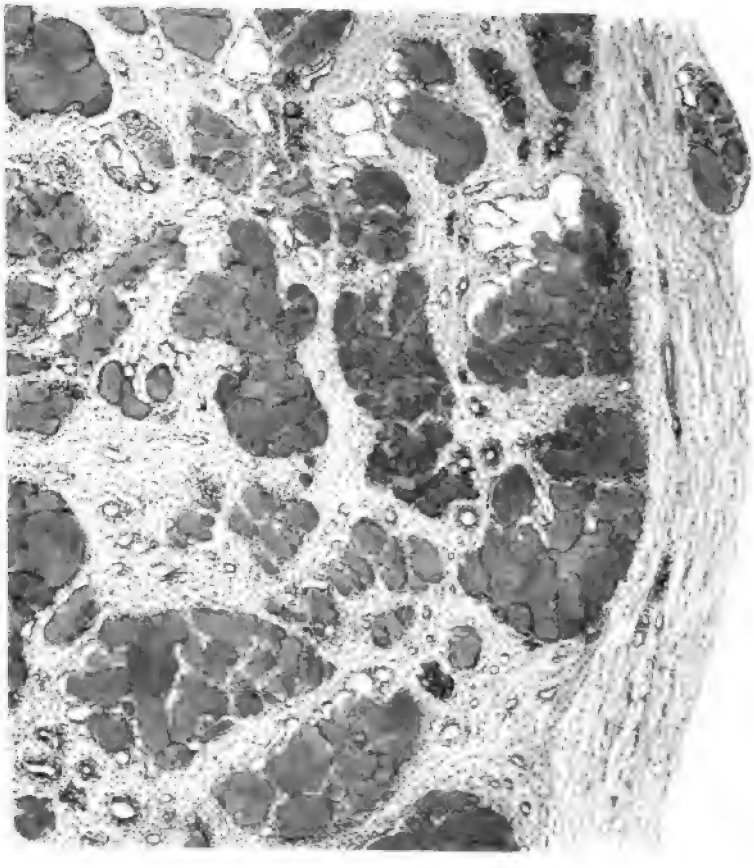

Beiträge zur klinischen Chirurgie. LV.

H. Laupp'sche Buchh

ndlung in Tübingen.

1.

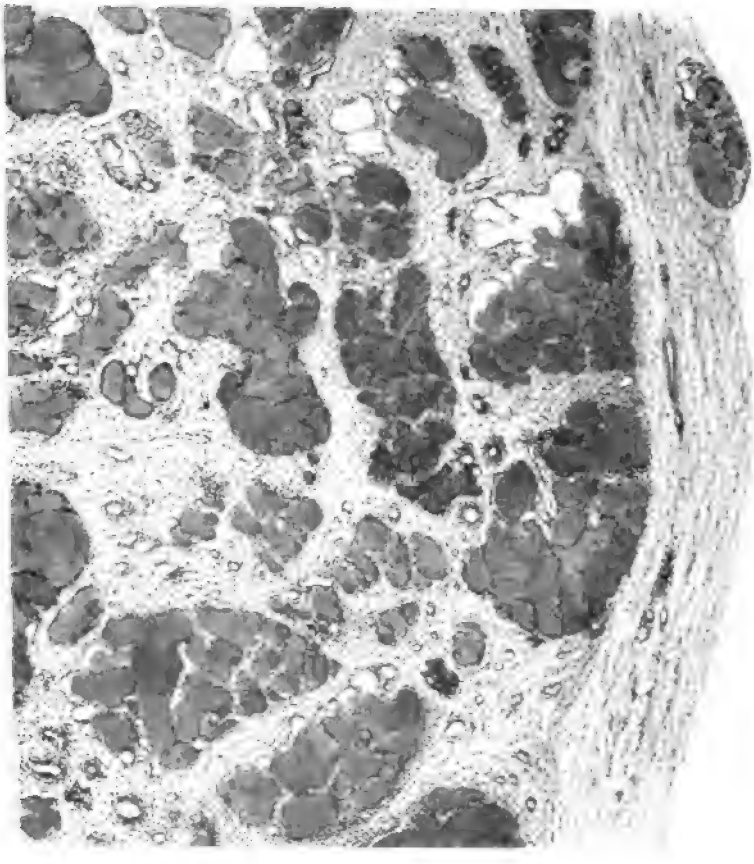

H. Laupp'sche Buch

2.

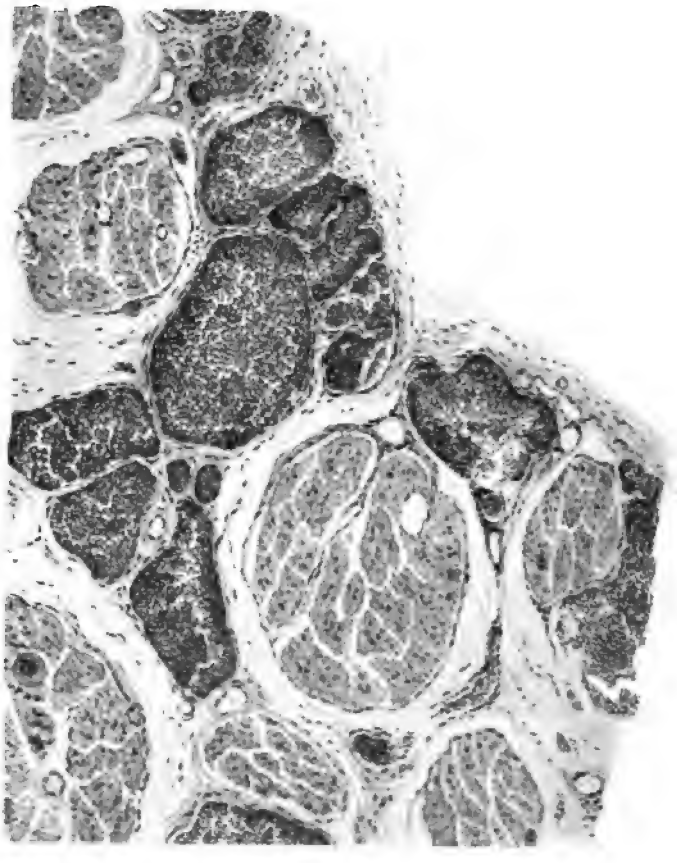

ndlung in Tübingen.

1

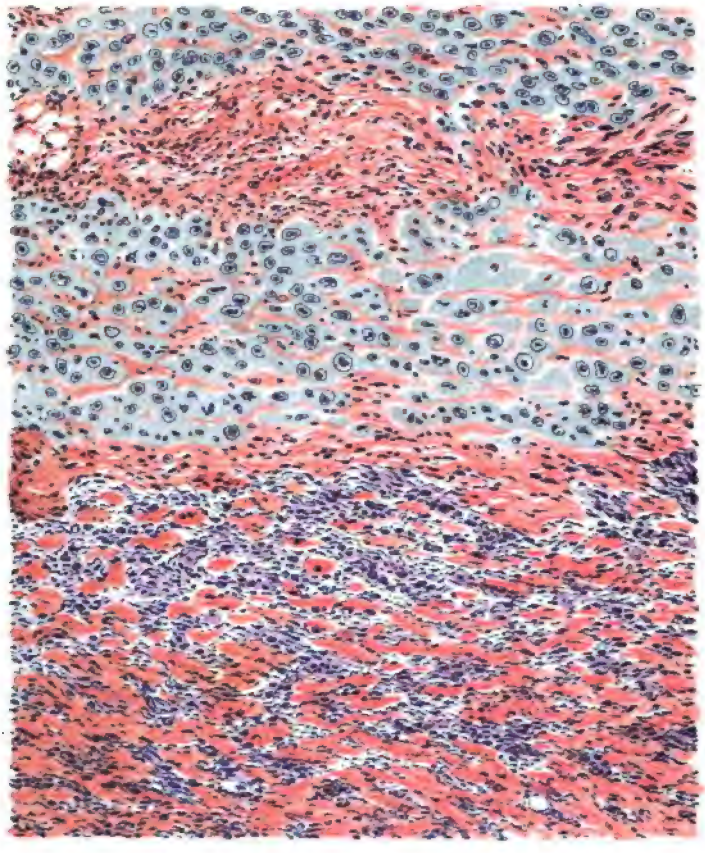

2

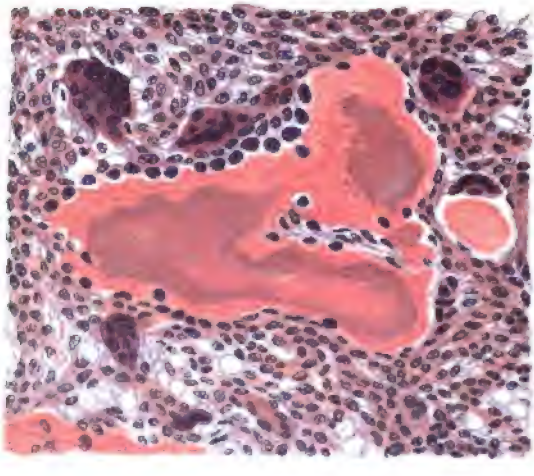

H. Laupp'sche Buch

ng in Tubingen.

1

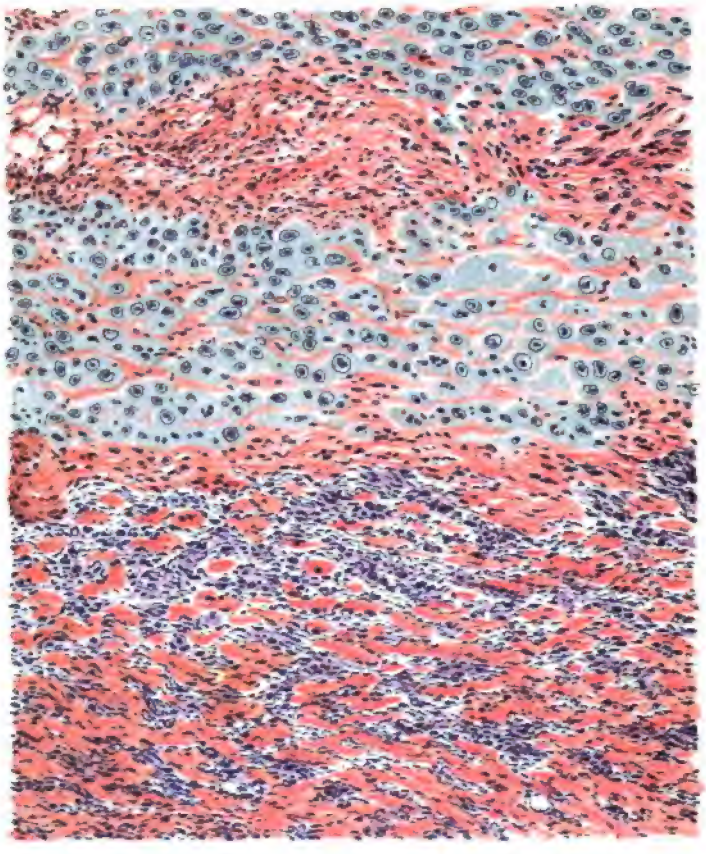

2

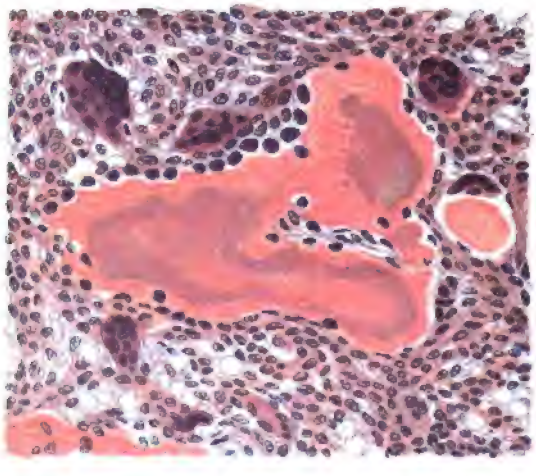

H. Laupp'sche Buchdr.

3

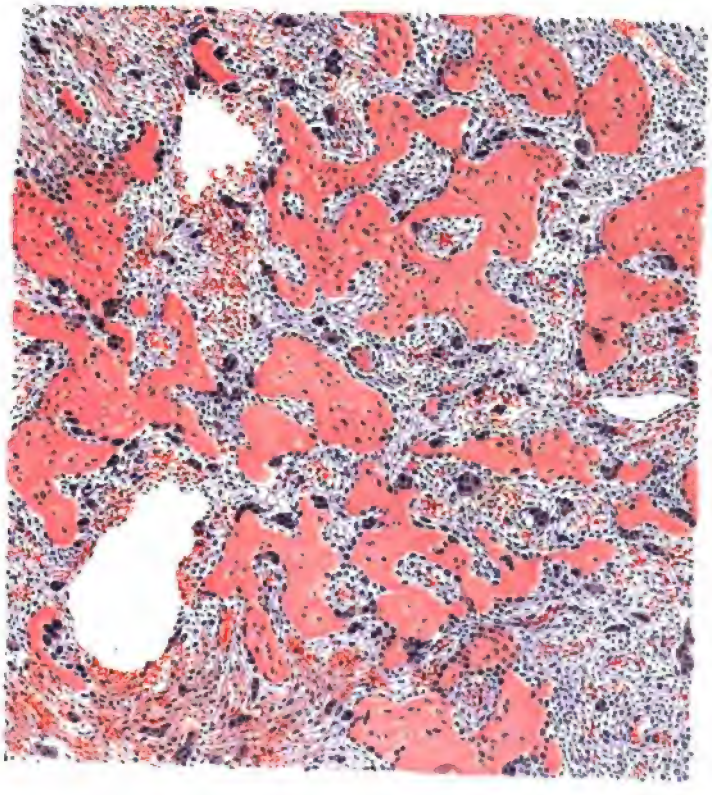

F. Reichhold, Lithogr. Kunstanstalt, München

ung in Tübingen.

I

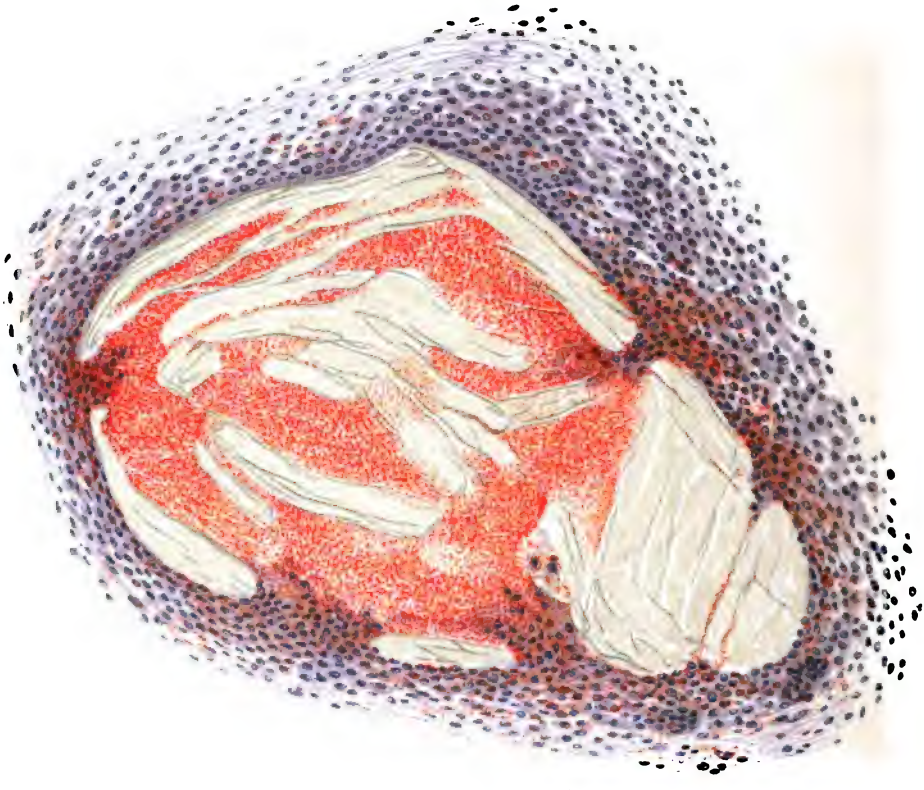

1

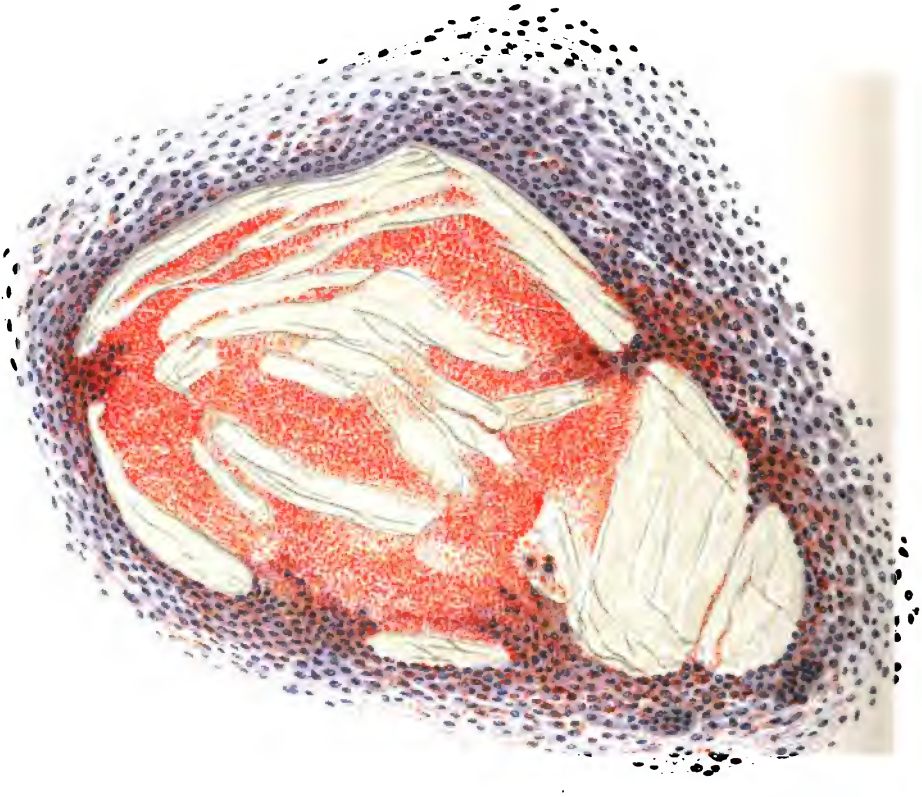

1.

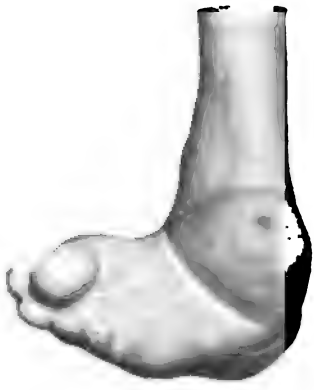

2.

3.

4.

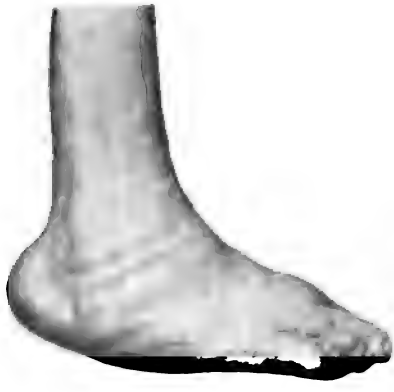

5.

6.

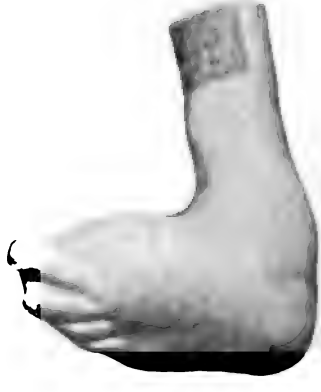

Beiträge zur klinischen Chirurgie. LV.

H. Laupp'sche Buch

2

5.

6.

7.

7.

8.

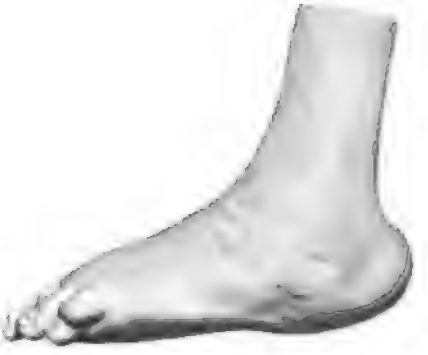

9.

10.

11.

12.

1.

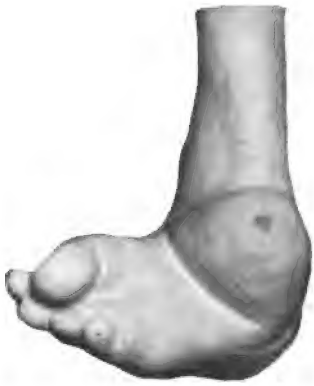

2.

3.

4.

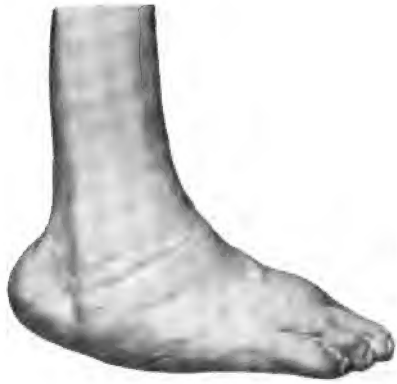

5.

6.



Beiträge zur klinischen Chirurgie. LV.

H. Laupp'sche Buc